This is a digital copy of a book that was preserved for generations on library shelves before it was carefully scanned by Google as part of a project to make the world's books discoverable online.

It has survived long enough for the copyright to expire and the book to enter the public domain. A public domain book is one that was never subject to copyright or whose legal copyright term has expired. Whether a book is in the public domain may vary country to country. Public domain books are our gateways to the past, representing a wealth of history, culture and knowledge that's often difficult to discover.

Marks, notations and other marginalia present in the original volume will appear in this file - a reminder of this book's long journey from the publisher to a library and finally to you.

**Usage guidelines**

Google is proud to partner with libraries to digitize public domain materials and make them widely accessible. Public domain books belong to the public and we are merely their custodians. Nevertheless, this work is expensive, so in order to keep providing this resource, we have taken steps to prevent abuse by commercial parties, including placing technical restrictions on automated querying.

We also ask that you:

+ *Make non-commercial use of the files* We designed Google Book Search for use by individuals, and we request that you use these files for personal, non-commercial purposes.

+ *Refrain from automated querying* Do not send automated queries of any sort to Google's system: If you are conducting research on machine translation, optical character recognition or other areas where access to a large amount of text is helpful, please contact us. We encourage the use of public domain materials for these purposes and may be able to help.

+ *Maintain attribution* The Google "watermark" you see on each file is essential for informing people about this project and helping them find additional materials through Google Book Search. Please do not remove it.

+ *Keep it legal* Whatever your use, remember that you are responsible for ensuring that what you are doing is legal. Do not assume that just because we believe a book is in the public domain for users in the United States, that the work is also in the public domain for users in other countries. Whether a book is still in copyright varies from country to country, and we can't offer guidance on whether any specific use of any specific book is allowed. Please do not assume that a book's appearance in Google Book Search means it can be used in any manner anywhere in the world. Copyright infringement liability can be quite severe.

**About Google Book Search**

Google's mission is to organize the world's information and to make it universally accessible and useful. Google Book Search helps readers discover the world's books while helping authors and publishers reach new audiences. You can search through the full text of this book on the web at `http://books.google.com/`

HC 2Q8D Z

# POLITZER

## Ohrenheilkunde

Digitized by Google

Digitized by Google

Digitized by Google

10.018 2400

# LEHRBUCH

DER

# OHRENHEILKUNDE

FÜR

## PRAKTISCHE ÄRZTE UND STUDIERENDE

VON

**Dr. ADAM POLITZER,**

O. Ö. PROFESSOR DER OHRENHEILKUNDE AN DER WIENER UNIVERSITÄT, K. K. HOFRAT,
EM. VORSTAND DER K. K. UNIVERSITÄTSKLINIK FÜR OHRENKRANKE IM ALLG. KRANKENHAUSE IN WIEN.

---

**Fünfte gänzlich umgearbeitete und vermehrte Auflage.**

MIT 337 IN DEN TEXT GEDRUCKTEN ABBILDUNGEN.

STUTTGART.
VERLAG VON FERDINAND ENKE.
1908.

Digitized by Google

BOSTON MEDICAL LIBRARY
IN THE
FRANCIS A. COUNTWAY
LIBRARY OF MEDICINE

Das Übersetzungsrecht für alle Sprachen und Länder vorbehalten.

Druck der Union Deutsche Verlagsgesellschaft in Stuttgart.

Digitized by Google

DEM ANDENKEN MEINER VEREWIGTEN LEHRER

CARL ROKITANSKY, JOSEPH SKODA,

JOHANN OPPOLZER UND FERDINAND ARLT

IN DANKBARER ERINNERUNG

GEWIDMET.

Digitized by Google

Digitized by Google

# Inhalt.


Seite

**Anatomische Einteilung des Gehörorganes** . . . . . 1

**Die Anatomie und Physiologie des Schalleitungsapparates** . . . . . 2

I. Äußeres Ohr . . . . . 2

A. Die Ohrmuschel . . . . . 2

B. Der äußere Gehörgang . . . . . 3

a) Knorpelig-membranöser Gehörgang . . . . . 3

b) Knöcherner Gehörgang . . . . . 5

c) Auskleidung des äußeren Gehörganges . . . . . 8

d) Gefäße und Nerven der Ohrmuschel und des äußeren Gehörganges . . . . . 8

e) Räumlichkeit, Länge und Richtung des äußeren Gehörganges 9

II. Das Mittelohr . . . . . 11

A. Die Trommelhöhle . . . . . 11

Das Trommelfell. Anatomie . . . . . 12

Mikroskopische Anatomie des Trommelfells . . . . . 15

Die Trommelhöhlenwände . . . . . 18

Die Gehörknöchelchen . . . . . 22

Gelenksverbindungen der Gehörknöchelchen . . . . . 24

Der Attik der Trommelhöhle . . . . . 27

Binnenmuskeln des Ohres . . . . . 28

Auskleidung der Trommelhöhle . . . . . 29

Gefäße und Nerven der Trommelhöhle . . . . . 31

B. Der Eustachsche Kanal . . . . . 32

Auskleidung der Ohrtrompete . . . . . 35

Muskeln der Ohrtrompete . . . . . 35

C. Der Warzenfortsatz . . . . . 37

Topographie des Schalleitungsapparates . . . . . 41

**Physiologie des Schalleitungsapparates** . . . . . 44

a) Ohrmuschel . . . . . 44

b) Schallfortpflanzung im äußeren Gehörgange . . . . . 45

c) Schallfortpflanzung durch Trommelfell und Gehörknöchelchen . 46

Anwendung der Resultate auf die Pathologie des Gehörorganes 49

d) Physiologie der Tuba Eustachii . . . . . 50

Anwendung auf die Pathologie des Gehörorganes . . . . . 52

e) Über den Einfluß der Luftdruckschwankungen in der Trommelhöhle auf die Druckverhältnisse des Labyrinthinhaltes . . . 52

f) Funktion der Binnenmuskeln des Ohres . . . . . 53

**Die Anatomie und Physiologie des schallempfindenden Apparates** . . . . . 55

A. Das Labyrinth . . . . . 55

1. Das knöcherne Labyrinth . . . . . 55

2. Das membranöse Labyrinth . . . . . 59

Blutgefäße des Labyrinthes . . . . . 66

B. Der Hörnerv . . . . . 67

a) Der Stamm des Hörnerven und die Ausbreitung desselben im Labyrinthe . . . . . 67

b) Der zentrale Verlauf des N. acusticus . . . . . 70

Physiologie des inneren Ohres . . . . . 74


Digitized by Google

Seite

**Die physikalischen Untersuchungsmethoden des Gehörorganes** . . . . . 80

A. Die Untersuchung des äußeren Gehörganges und des Trommelfells . . . . . 80

B. Die Untersuchungsmethoden des Mittelohres . . . . . 90

Über die mechanischen Wirkungen der in die Trommelhöhle eingeleiteten Luftströme bei den Krankheiten des Mittelohres 90

I. Der Valsalvasche Versuch . . . . . 93

II. Der Katheterismus der Eustachschen Ohrtrompete . . 95

Technik der Lufteintreibungen in das Mittelohr durch den Katheter zu diagnostischen und therapeutischen Zwecken . . 105

Ergebnisse der Auskultation im normalen und krankhaften Zustande des Mittelohres . . . . . 107

Technik der Injektion von Flüssigkeiten und der Einleitung von Dämpfen in das Mittelohr durch den Katheter . . . . . 110

III. Das vom Verfasser angegebene Verfahren zur Wegsammachung der Eustachschen Ohrtrompete (Politzersches Verfahren) . . . . . 114

Über den therapeutischen Wert des vom Verfasser angegebenen Verfahrens im Vergleiche zu dem des Valsalvaschen Versuches und des Katheterismus . . . . . 120

Untersuchungs- und Behandlungsmethoden des Mittelohres durch den äußeren Gehörgang . . . . . 124

Luftverdünnung und Luftverdichtung im äußeren Gehörgange . 124

Luftverdünnung . . . . . 124

Luftverdichtung . . . . . 126

Massage des Trommelfelles und der Gehörknöchelchen . . . . 128

C. Die Hörprüfungen . . . . . 129

A. Prüfung der Perzeptionsfähigkeit für die durch die Luft zum Trommelfelle fortgepflanzten Schallwellen 130

I. Prüfung der Hörschärfe für einfache Töne . . . . . 130

II. Prüfung der Hörfähigkeit für die Sprache . . . . . 138

B. Prüfung der Perzeption für die durch die Kopfknochen dem Gehörorgane zugeleiteten Schallwellen . . . 143

I. Prüfung mit Uhr und Hörmesser . . . . . 143

II. Prüfung mit der Stimmgabel . . . . . 144

1. Prüfung der Perzeptionsdauer durch die Kopfknochen 144

2. Der Webersche Versuch . . . . . 146

3. Der Rinnesche Versuch . . . . . 148

4. Der Gellésche Versuch . . . . . 150

C. Die Konstatierung einseitiger Taubheit . . . . . 152

D. Konstatierung simulierter Schwerhörigkeit und Taubheit 153

Bestimmung der Kriegsdiensttauglichkeit bei Ohrenleiden . . 157

E. Funktionsprüfung des Vestibularapparates . . . . . 157

F. Das Krankenexamen und das Verfahren bei der Krankenuntersuchung . . . . . 161

Ätiologie der Ohrerkrankungen . . . . . 161

Einfluß von Beruf und Beschäftigung auf die Ohraffektionen . 163

Eruierung subjektiver Symptome bei Ohrkranken . . . . . 165

Übersicht des Verfahrens bei der Krankenuntersuchung . . . 167

Hygiene des Ohres . . . . . 170

Schema des Krankenprotokolls . . . . . 172

Digitized by Google

Seite

**Die Krankheiten des Schalleitungsapparates** . . . . . 174

I. Die Krankheiten des äußeren Ohres . . . . . 174

I. Sekretionsanomalien im äußeren Gehörgange . . . . . 174

II. Die Erkrankungen der Hautdecke des äußeren Ohres . 177

a) Hyperämien des äußeren Ohres . . . . . 177
b) Die Entzündungen des äußeren Ohres . . . . . 178
A. Die Dermatitis der Ohrmuschel . . . . . 178
B. Entzündungen des äußeren Gehörganges . . . . . 181
1. Die Follikularentzündung des äußeren Gehörganges . . 181
2. Die diffuse Entzündung des äußeren Gehörganges . . . 185
3. Otitis externa haemorrhagica . . . . . 188
4. Krupöse und diphtheritische Entzündung des äußeren Gehörganges . . . . . 189
5. Die mykotische Entzündung des äußeren Gehörganges . . 191
c) Das Ekzem des äußeren Ohres . . . . . 194
d) Herpes Zoster . . . . . 202
e) Lupus des äußeren Ohres . . . . . 203
f) Die Syphilis cutanea des äußeren Ohres . . . . . 206

III. Die Erkrankungen des Perichondriums, des Knorpels der Ohrmuschel und des äußeren Gehörganges . . . . . 209

1. Das Othämatom . . . . . 209
2. Die Perichondritis der Ohrmuschel . . . . . 211

IV. Verengerungen und Verwachsungen des äußeren Gehörganges . . . . . 213

Exostosen im äußeren Gehörgange . . . . . 215
Atresien des äußeren Gehörganges . . . . . 220

V. Fremdkörper im Ohre . . . . . 223

**II. Die Krankheiten des Mittelohres** . . . . . 230

A. Die Krankheiten des Trommelfells . . . . . 230

Übersicht der histologischen Veränderungen im Trommelfelle . . 230
I. Veränderungen an der Epidermisschichte des Trommelfells . . 230
II. Veränderungen in der Cutisschichte des Trommelfells . . . . 231
Hyperämien und Hämorrhagien der Cutisschichte . . . . . 231
Entzündung der Cutisschichte . . . . . 231
Veränderungen in der Substantia propria . . . . . 232
Veränderungen an der Schleimhautschichte des Trommelfells . 234

Die Entzündungen des Trommelfells . . . . . 234

I. Die primäre akute Entzündung des Trommelfells (Myringitis acuta). . . . . 234
II. Die chronische Entzündung des Trommelfells (Myringitis chronica). . . . . 239

Die traumatischen Läsionen des Trommelfells . . . . . 241

Gerichtsärztliche Beurteilung der traumatischen Trommelfellrupturen . . . . . 245

B. Die Krankheiten der Trommelhöhle, der Ohrtrompete und des Warzenfortsatzes . . . . . 248

I. Die Mittelohrkatarrhe . . . . . 250

a) Die sekretorische Form des Mittelohrkatarrhs . . . . . 251
b) Die katarrhalischen Adhäsivprozesse im Mittelohre . . . 267

Die Verengerungen des Tubenkanals und ihre Behandlung . . . . . 283

Digitized by Google

Seite

Operative Behandlung der katarrhalischen Adhäsivprozesse im Mittelohre . . . . . 288
1. Die künstliche Perforation des Trommelfells . . . . . 288
2. Die Durchtrennung der hinteren Trommelfellfalte . . . . 290
3. Die Tenotomie des M. tensor tympani und des M. stapedii 291

Die typische Otosklerose . . . . . 293

II. Die schleimig-eitrigen Entzündungen der Mittelohrschleimhaut . . . . . 304

a) Die akute Mittelohrentzündung . . . . . 304
b) Die akute eitrige Mittelohrentzündung . . . . . 316
Die akute Entzündung des äußeren Attik der Trommelhöhle 325
Die Otitis media acuta der Säuglinge und im Kindesalter 331
c) Die chronische eitrige Mittelohrentzündung . . . . . 337
Chronische Mittelohreiterungen mit Perforation der Pars flaccida . . . . . 349

Pathologische Veränderungen im äußeren Gehörgange bei den chronischen Mittelohreiterungen . . . . . 353

Verlauf und Ausgänge der chronischen Mittelohreiterung . . . . . 356

1. Der Verschluß der Perforationsöffnung durch Narbengewebe . . . . . 357
2. Adhärente Narben; Verlötungen zwischen Trommelfell und innerer Trommelhöhlenwand; Bindegewebsneubildungen in der Trommelhöhle . . . . . 360
3. Überhäutung der Perforationsränder mit Persistenz der Trommelfellücke . . . . . 367
4. Die desquamativen Prozesse und die Cholesteatombildung im Gehörorgane . . . . . 369

Prognose der chronischen Mittelohreiterungen . . . . 377
Therapie der chronischen Mittelohreiterungen . . . . 378

Die trockene Behandlung der chronischen Mittelohreiterungen 385
Behandlung der granulösen Mittelohreiterung . . . . . 385
Behandlung bei Perforation der Membrana flaccida . . . 387
Schlußbemerkungen zur Behandlung der chronischen Mittelohreiterungen . . . . . 391
Behandlung der Hörstörungen bei den chronischen Mittelohreiterungen . . . . . 393
Intratympanale Eingriffe bei den chronischen Mittelohreiterungen . . . . . 396
A. während der Eiterung . . . . . 396
B. nach Ablauf der Eiterung . . . . . 398
Verfahren zur Herbeiführung einer die Trommelfellperforation verschließenden Narbe . . . . . 402

Eigentümlichkeiten der eitrigen Mittelohrentzündung bei den Infektionskrankheiten . . . . . 403

Eitrige Mittelohrentzündung im Verlaufe des Typhus . . . 403
Eitrige Mittelohrentzündung bei Influenza . . . . . 405
Die skarlatinös-diphtheritischen Mittelohreiterungen . . . . 406
Tuberkulöse Erkrankungen des Gehörorganes . . . . . 410
Mittelohreiterungen infolge von Syphilis . . . . . 415

Die im Verlaufe der Mittelohreiterungen sich entwickelnden kariösen und nekrotischen Prozesse im Knochengerüste des Schläfebeins . . . . . 416

Karies und Nekrose der Gehörknöchelchen . . . . . 429

Digitized by Google

Seite

**Die Erkrankungen des Warzenfortsatzes** . . . . . 435

A. Entzündung und Abszeßbildung im Warzenfortsatze im Verlaufe akuter Mittelohreiterungen . . . . . 435

Indikation für die Eröffnung des Warzenfortsatzes . . . . . 441

Die einfache Aufmeißelung des Warzenfortsatzes ohne Eröffnung des Antrums . . . . . 442

Die Eröffnung des Warzenfortsatzes und des Antrum mastoideum 449

B. Die im Verlaufe chronischer Mittelohreiterungen sich entwickelnden Erkrankungen des Warzenfortsatzes . . . . 453

Die operative Freilegung der Mittelohrräume . . . . . 458

Indikationen . . . . . 460

Operationsmethoden . . . . . 462

I. Freilegung des äußeren Operationsfeldes . . . . . 463

II. Die eigentliche Freilegung der Mittelohrräume . . . . . 465

Die Freilegung der Mittelohrräume nach Stacke . . . . . 470

III. Die plastischen Methoden . . . . . 471

IV. Methoden zur Verschließung persistenter retroaurikulärer Operationsöffnungen . . . . . 478

V. Nachbehandlung . . . . . 479

VI. Prognose . . . . . 482

**Intrakranielle Erkrankungen otitischen Ursprungs** . . . . . 485

Einleitung . . . . . 485

Die Labyrintheiterungen . . . . . 485

Pathologisch-anatomische Veränderungen bei der Labyrintheiterung 487

Pathologie und Therapie der Labyrintheiterungen . . . . 491

**Intrakranielle Komplikationen** . . . . . 499

Spezieller Teil . . . . . 499

Der Extraduralabszeß und die Pachymeningitis circumscripta externa 499

Die Pachymeningitis interna circumscripta . . . . . 502

Die otitische Leptomeningitis diffusa purulenta et serosa . . . . . 503

Der otitische Hirnabszeß . . . . . 508

Die chirurgische Eröffnung der otitischen Hirnabszesse . . . . . 514

Operative Eröffnung des Schläfelappenabszesses . . . . . 515

Operative Eröffnung der Kleinhirnabszesse . . . . . 517

Die otitischen Erkrankungen der Hirnblutleiter . . . . . 519

Letale Mittelohrblutungen infolge von Anätzung der A. carotis int. und des Sinus transv. . . . . 529

**Neubildungen im Schalleitungsapparate** . . . . . 531

I. Bindegewebsneubildungen . . . . . 531

A. An der Ohrmuschel . . . . . 531

B. Im äußeren Gehörgange und im Mittelohre . . . . . 532

Die Ohrpolypen . . . . . 532

1. Operative Behandlung . . . . . 537

2. Medikamentöse Behandlung . . . . . 542

II. Epitheliale Neubildungen . . . . . 544

**Neurosen des Schalleitungsapparates** . . . . . 546

I. Die Otalgie . . . . . 546

II. Motorische Neurosen . . . . . 550

**Traumen des Schalleitungsapparates** . . . . . 551

Ohrkrankheiten und Lebensversicherung . . . . . 557

Digitized by Google

Seite

**Die Krankheiten des Nasenrachenraumes und der Nasennebenhöhlen mit Rücksicht auf die Krankheiten des Mittelohres** . . . . . 558

Untersuchungsmethoden . . . . . 559
Die Katarrhe der Nasenhöhle und des Nasenrachenraumes 562
Die adenoiden Vegetationen des Nasenrachenraumes und ihre Behandlung . . . . . 573

**Die Erkrankungen des Labyrinthes, des Hörnerven und des zentralen Verlaufes des Akustikus** . . . . . 579

Ätiologie der Labyrintherkrankungen . . . . . 579
Symptomatologie und Diagnostik der Erkrankungen des inneren Ohres . . . . . 583
Ausgänge und Prognose . . . . . 588
Die Erkrankungen des Hörnervenapparates . . . . . 589

Spezieller Teil . . . . . 589
1. Hyperämien im Labyrinthe . . . . . 589
2. Anämie des Labyrinthes . . . . . 590
3. Hämorrhagien des Labyrinthes . . . . . 591
Die apoplektiforme Menièresche Krankheit . . . . . 592
4. Die Entzündung des Labyrinthes . . . . . 597
Panotitis . . . . . 601
5. Leukämische Taubheit . . . . . 603
6. Die syphilitischen Erkrankungen des inneren Ohres . . . 606
7. Erkrankungen des Hörnerven . . . . . 610
Anatomische Veränderungen im Hörnerven . . . . . 610
Die rheumatische Akustikuslähmung . . . . . 611
Neuritische Erkrankungen des Hörnerven . . . . . 612
Die progressive Schwerhörigkeit . . . . . 614

Neubildungen des inneren Ohres . . . . . 615
Neurosen des Hörnervenapparates . . . . . 617

1. Hyperästhesien . . . . . 617
1. Die Scharfhörigkeit . . . . . 617
2. Parakusis (Falschhören) . . . . . 618
3. Hyperaesthesia acustica . . . . . 619
4. Die angioneurotische Akustikuslähmung . . . . . 619
5. Hysterische Akustikuslähmung . . . . . 619
Die subjektiven Gehörsempfindungen . . . . . 623
Gehörshalluzinationen . . . . . 625
Die elektrische Behandlung der Funktionsstörungen des inneren Ohres . . . . . 628

Traumen des inneren Ohres . . . . . 630
Hörstörungen durch den Telephonverkehr . . . . . 635
Signaltaubheit bei Eisenbahnbediensteten . . . . . 635
Zerebrale Hörstörungen . . . . . 637
Worttaubheit . . . . . 638
Hörstörungen bei Hirntumoren . . . . . 640
Hörstörungen bei Tabes . . . . . 644
Hörstörungen bei progressiver Paralyse . . . . . 645
Die Mißbildungen des Gehörorganes . . . . . 645
Die Taubstummheit . . . . . 648
Hörinstrumente für Schwerhörige . . . . . 661

Literaturverzeichnis . . . . . 667
Sachregister . . . . . 680

Digitized by Google

# Anatomische Einteilung des Gehörorgans.

Die Sinneseindrücke, welche wir als Tonempfindungen bezeichnen, werden durch die spezifische Erregung der peripheren Endausbreitung des Hörnerven hervorgerufen. Seine zarten Endgebilde lagern in einer zum Teile von starren Wandungen gebildeten Höhle auf membranösen Stützapparaten, die, von einer wässerigen Flüssigkeit umspült, die Übertragung der das Gehörorgan treffenden Schallwellen auf die Hörnervendigungen vermitteln.

Neben diesem, den essentiellen Hörapparat bildenden, schallperzipierenden Abschnitte besitzt das Gehörorgan bei den höher entwickelten Tieren noch einen Schalleitungsapparat, welcher bestimmt ist, die ihrer Qualität nach sehr verschiedenen Schallschwingungen aufzunehmen und dem Labyrinthe zuzuführen.

Das Gehörorgan zerfällt demnach in zwei Hauptabschnitte, in den schalleitenden und in den schallempfindenden Apparat. Diese Einteilung werden wir, da sie vom physiologischen Standpunkte die einzig richtige ist, in der Folge beibehalten, umsomehr, als sich mit dieser auf physiologischer Grundlage beruhenden Einteilung die ältere, bisher gangbare anatomische Einteilung des Gehörorgans in das äußere, mittlere und innere Ohr vereinigen läßt.

Jeder der genannten zwei Hauptabschnitte besteht aus mehreren morphologisch differenzierten Organteilen. Es enthält somit:

1. Der **Schalleitungsapparat:**
   a) Das äußere Ohr, welches aus der Ohrmuschel und dem äußeren Gehörgange besteht.
   b) Das mittlere Ohr, welches die Trommelhöhle mit dem Trommelfelle und den Gehörknöchelchen, ferner die Ohrtrompete und den Warzenfortsatz in sich schließt.
2. Der **schallempfindende Apparat** oder das innere Ohr:
   a) Das Labyrinth, welches sich aus dem Vorhof, den drei Bogengängen und der Schnecke zusammensetzt.
   b) Den Hörnerv, mit seinen zentralen Kernen und Wurzeln, seinem Stamme und seinen peripheren Endigungen im Labyrinthe.



Digitized by Google

# Die Anatomie und Physiologie des Schalleitungsapparates.

## I.

## Äußeres Ohr:

### A. Die Ohrmuschel (Auricula).

Die Ohrmuschel hat den äußeren Umrissen nach eine birnförmige Gestalt. Ihre als normal angenommene Stellung ist zwischen zwei horizontalen Linien, von welchen die obere die Augenbraue, die untere die Spitze der Nase berührt. Indem sie die äußere Ohröffnung umgibt, erscheint sie an der seitlichen Kopfgegend beiläufig in der Mitte zwischen der Stirne und dem Hinterhaupte so angeheftet, daß sie mit der seitlichen Kopfgegend einen gegen das Hinterhaupt gerichteten, individuell sehr schwankenden, spitzen Winkel bildet.

In dieser Stellung zeigt die nach vorn und außen gekehrte, konkave Fläche der Ohrmuschel eine Anzahl unregelmäßiger Erhabenheiten und Vertiefungen (Fig. 1). Der äußerste Rand der die Muschel darstellenden Knorpelplatte erscheint nach vorn zu in verschiedener Breite umgekrempt und bildet die sogenannte Leiste, Helix (Fig. 1h). Diese beginnt über der äußeren Ohröffnung in der am meisten ausgesprochenen Vertiefung (Concha) der Muschel mit dem Crus helicis, und zieht von hier längs dem Rande der Ohrmuschel nach oben und hinten, um oberhalb des hinteren Randes des Ohrläppchens mit der Cauda helicis zu endigen. In paralleler Richtung mit dem hinteren Abschnitte des Helix, durch eine Vertiefung, der schifförmigen Grube, von ihm getrennt, verläuft eine zweite Erhabenheit, die Gegenleiste, Anthelix (ah), welche nach oben zu, über dem Crus helicis, mit zwei nach vorn divergierenden Schenkeln, Crura anthelicis, beginnt und nach abwärts verlaufend, mit einer leichten Schweifung in eine nach vorn gerichtete Prominenz des Knorpels, den sogenannten Gegenbock, Antitragus (at) übergeht. Diesem gegenüber bildet die untere Hälfte des Ohrknorpels und zwar vor der äußeren Ohröffnung und diese etwas überragend, einen zweiten, nach hinten gerichteten klappenartigen Vorsprung, den Bock, Tragus (tr), welcher vom Antitragus durch einen Einschnitt, Incisura intertragica, getrennt ist. Unter diesem Einschnitte, das untere Ende der Ohrmuschel bildend, befindet sich das, zahlreiche individuelle Varietäten zeigende Ohrläppchen, Lobulus auriculae (l), an dessen Bildung sich nur das die Ohrmuschel überziehende Integument, jedoch nicht der Ohrknorpel selbst beteiligt. Das subkutane Bindegewebe ist an dieser Stelle mächtig entwickelt, seine Maschen enthalten Fettzellen, jedoch nur eine geringe Anzahl von Blutgefäßen und Nerven.

Digitized by Google

Das äußere Integument der Ohrmuschel ist an der vorderen Fläche viel straffer an das Perichondrium angeheftet, als an der hinteren konvexen Fläche, wo das subkutane Bindegewebe stärker entwickelt, die Haut somit leichter verschiebbar ist. Von den Hautdrüsen sind namentlich die Haarbalgdrüsen in der Concha in größerer Anzahl und Mächtigkeit vorhanden. Der Ohrknorpel gehört seiner Struktur nach zu den Netzknorpeln, seine Dicke beträgt ca. 2 mm; seine Entwicklung beim Menschen ist von His, Rohrer und Münch (morpholog. Arbeiten 1897) zum Gegenstand der Untersuchung gemacht worden.

Der Muskelapparat der Ohrmuschel zerfällt in zwei Gruppen, von denen die erstere eine Lokomotion der ganzen Ohrmuschel bewirkt. Hieher gehören: 1. Der Musc. auricularis sup., ein dünner, fächerförmig ausstrahlender Muskel, entspringt an der Schläfe von der Galea aponeurotica und setzt sich mit seinen nach abwärts verlaufenden Bündeln an die konvexe Fläche der Ohrmuschel an; er zieht die Ohrmuschel in die Höhe. 2. Musc. auricularis ant. entspringt vor der Ohrmuschel über dem Jochbogen ebenfalls von der Galea aponeurotica und hat an der Crista helicis seinen Ansatzpunkt; er zieht die Muschel etwas nach vorn und oben. 3. Der Musc. auricularis post., ein aus mehreren Faszikeln bestehender Muskel, welcher hinter der Muschel am Warzenfortsatz entspringt und zur konvexen Fläche der Concha hinzieht; er soll die Muschel etwas nach rückwärts ziehen. — Die zweite Muskelgruppe hat an der Muschel selbst ihren Ursprung und Ansatzpunkt. Sie bewirkt, wenn auch nur in sehr geringem Grade, eine Veränderung der Gestalt der Ohrmuschel. Der Musc. tragicus, antitragicus, helicis major und minor liegen an der konkaven, die MM. transversus und obliquus auriculae an der konvexen Fläche der Ohrmuschel.

Fig. 1.

Ohrmuschel. h = Helix. ah = Antihelix. tr = Tragus. at = Antitragus. l = Lobulus. c = Concha. o = äußere Ohröffnung.

Imhofer (Archiv f. krimin. Anthropol., Bd. XXVI) ist der Ansicht, daß gewisse Formeigentümlichkeiten der Ohrmuschel häufig vererbt werden, und hält dies für einen wichtigen Behelf zur Feststellung der Familienangehörigkeit, z. B. in Fällen, wo die Ehelichkeit eines Kindes angezweifelt wird. Die neue kriminalistische Schule Italiens, Lombroso an der Spitze, betrachtet die Formanomalien der Ohrmuschel als degenerative Veränderungen. Gradenigo (Archiv f. Ohrenheilk. Bd. XXIII) will sie am häufigsten bei Irrsinnigen und Verbrechern konstatiert haben; zur letzteren Ansicht neigen Bertillon, Blau u. a. (Vgl. G. Schwalbe, Das äußere Ohr in Bardelebens Handbuch der Anatomie des Menschen. Jena 1898.)

## B. Der äußere Gehörgang (Meatus auditorius externus.)

Der äußere Gehörgang zerfällt in den knorpelig-membranösen und in den knöchernen Teil.

### a) Knorpelig-membranöser Gehörgang.

Der knorpelig-membranöse Gehörgang stellt die nach innen (medianwärts) gerichtete, röhrenförmige Fortsetzung der Ohrmuschel dar. Die Röhre besteht aus einer knorpeligen Rinne, welche nach oben und etwas nach hinten durch eine mit der Auskleidung des Gehörgangs zusammenhängende Membran zu einem Kanale ergänzt wird.

Digitized by Google

Der Umfang der Knorpelrinne erscheint (Fig. 2) am größten an ihrem äußeren, lateralen Ende, während nach innen zu die Breite des Knorpels stetig so abnimmt, daß das innere Ende (c) sich als schmale, abgerundete Knorpelspitze darstellt.

Mehrere senkrecht auf die Achse des knorpelig-membranösen Gehörgangs geführte Durchschnitte (Fig. 3, 4, 5) geben ein klares Bild über das Verhältnis der Knorpelrinne zum membranösen Teile im äußeren, mittleren und inneren Abschnitte des Gehörgangs. Sie zeigen, daß der membranöse Teil (f in Fig. 3, 4, 5) nach innen zu an Breite zunimmt, während der Knorpel sich in demselben Maße verschmälert. Die Länge der unteren Knorpelwand vom Ohreingang bis zur Knorpelspitze variiert von 10—11 mm.

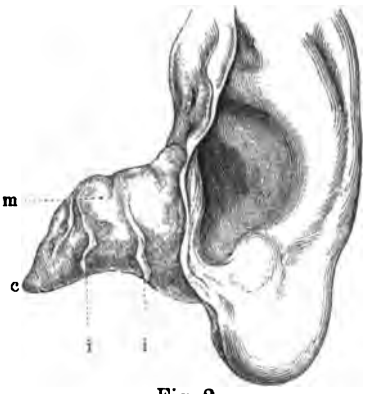


Fig. 2.

Ohrmuschel und knorpeliger Gehörgang. m = knorpeliger Gehörgang. c = inneres zugespitztes Ende des knorpeligen Gehörgangs. i i = Incisurae Santorini. (Linkes Ohr.)

Die Knorpelrinne des Gehörgangs, deren Dickendurchmesser an verschiedenen Stellen 1—3 mm beträgt, wird von mehreren, in fast senkrechter Richtung auf die Längsachse des Ganges verlaufenden Spalten (Fig. 2 i i) Incisurae cartilaginis meat. auditorii ext. (Incisurae Santorini) durchsetzt. In der Regel findet man zwei größere von einer fibrösen Zwischensubstanz ausgefüllte Einschnitte, welche den Blutgefäßanastomosen zwischen hinterer und vorderer Fläche der Ohrmuschel zum Durchtritte dienen (P a r e i d t). Sie ermöglichen eine gewisse Verschiebbarkeit der Knorpelstücke gegeneinander (O s t m a n n) und begünstigen die Geradestreckung des Gehörgangs bei der Untersuchung des Trommelfells und bei operativen Eingriffen. Parotisabszesse brechen nicht selten durch diese Spalten in den äußeren Gehörgang durch.

Das mediale Ende des knorpeligen Gehörgangs ist durch eine nachgiebige, bindegewebige Zwischenmasse an die mit derbem, elastischem Fasergewebe

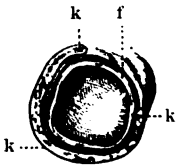


Fig. 3.

Durchschnitt des knorpeligen Gehörgangs knapp hinter der äusseren Ohröffnung. k k k = Knorpelrinne. f = fibröse Platte.

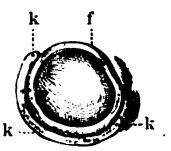


Fig. 4.

Durchschnitt durch die Mitte des knorpeligen Gehörgangs. k k k = Knorpelrinne. f = fibröse Platte.

Fig. 5.

Durchschnitt in der Nähe des innern Endes des knorpeligen Gehörgangs. k = Knorpel. f = fibröse Platte.

überzogene, äußere Umrandung des knöchernen Gehörgangs angeheftet. Diese Befestigung entspricht aber nur dem als Paukenteil bezeichneten rauhen Rande des knöchernen Gehörgangs (Fig. 8), während nach oben und hinten der fibröse Teil des knorpeligen Gangs ohne Unterbrechung in die Auskleidung der oberen Wand des knöchernen Gehörgangs übergeht.

Digitized by Google

## b) Knöcherner Gehörgang.

1. Entwicklung. Die anatomischen Verhältnisse des knöchernen Gehörgangs sind wesentlich andere beim Neugeborenen und beim Erwachsenen. Beim Neugeborenen finden wir statt des knöchernen Gehörgangs eine Knochenspange (Annulus tympanicus), an deren äußerer Umrandung sich ein häutiger Kanal anheftet, welcher die Hälfte des ganzen Gehörgangs bildet und während des Wachstums in den ersten Lebensjahren in dem Maße sich verkleinert, als die Pars tympanica ossis temporalis an Größe zunimmt.

Nach Arnold zerfällt das Schläfebein in drei Teile, welche sich gesondert voneinander entwickeln. Dies sind der Schuppen-, Pauken- und Felsenteil des Schläfebeins. An der Bildung des knöchernen Gehörgangs beteiligen sich hauptsächlich der Schuppen- und Paukenteil*).

Der Paukenteil des Schläfebeins beim Neugeborenen besteht aus einer nach oben und vorn zu offenen, für die Aufnahme des Trommelfells mit einem Falze versehenen Spange (Annulus tympanicus) (Fig. 6), welche sich mit ihren freien Enden

Fig. 6a.

Äußere Seite des Annulus tymp.
a = Tubercul. tymp. ant. p = Tubercul. tym. post.

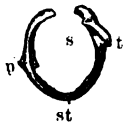


Fig. 6b.

Innenseite des Annulus. L. O.
st = Sulc. tymp. p = Tuberc. tymp. post.
s = Spina tymp. major, unter ihr der Sulcus malleolaris.

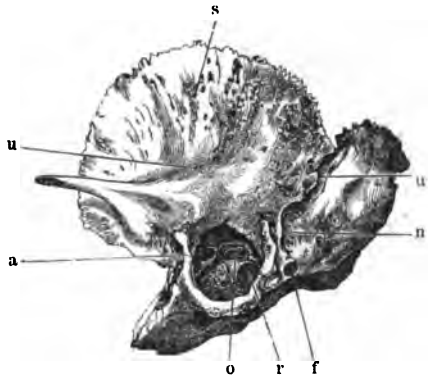


Fig. 7.

Schläfebein vom Neugeborenen.
s = oberer Teil der Schuppe. u = unterer Teil derselben unterhalb der nach hinten ziehenden Verlängerung der Linie des Jochfortsatzes.
a = Annulus tympanicus. n = bis zum Foramen stylomastoideum reichende Naht zwischen Schuppe und Warzenteil. f = Foramen stylomastoideum.
o = ovales Fenster. r = rundes Fenster.
(Linkes Ohr.)

am unteren Teile der äußeren Fläche der Schuppe anheftet. Den Raum zwischen den zwei Anheftungsstellen des Paukenteiles an der Schuppe werden wir später als vorderen, oberen, falzlosen Ausschnitt der Trommelfellumrandung, Incisura tympanica (Rivini), kennen lernen.

Mit dem fortschreitenden Wachstume der Schädelknochen in den ersten Lebensjahren entwickeln sich nun am Schuppen- und Paukenteile folgende Veränderungen. Während (Fig. 7) der obere Teil der Schuppe (s) nach außen an die seitlichen Teile des Schädels tritt, nimmt der unterhalb der verlängerten Richtung der Jochfortsatzlinie befindliche Teil (u) eine mehr horizontale Lage ein, so zwar, daß beim vollständig entwickelten Schläfebeine der obere mehr vertikale Teil der Schuppe (Fig. 9 s) zum unteren horizontalen (o) in einem nahezu rechten Winkel gebogen ist. Dieser horizontale Teil der Schuppe bildet die obere Wand des knöchernen Gehörgangs, außerdem aber noch, mit dem Warzenfortsatze gemeinschaftlich, einen Teil der hinteren Gehörgangswand.

Diese Veränderungen am Schuppenteile werden durch das Wachstum des Paukenteils bedingt, dem der Hauptanteil zur Bildung des knöchernen Gehör-

*) Vgl. Politzer, Geschichte der Ohrenheilk., Bd. I. Du Verney, S. 196.

Digitized by Google

gangs zufällt. Durch Anlagerung von Knochenmasse an der äußeren Seite des Paukenknochens, welche zunächst von zwei vorspringenden Höckern (Zuckerkandl) ausgeht, entsteht eine Rinne (Fig. 8 p), deren Seitenwände medianwärts in der Nähe des Paukenknochenfalzes so weit hinaufreichen, daß sie daselbst in verschiedener Ausdehnung auch an der Bildung der oberen Gehörgangswand teilnehmen.

Am ausgebildeten Schläfebeine erscheint somit der rinnenförmige Paukenteil (Fig. 8) in die durch den horizontalen Teil der Schuppe und den Warzenfortsatz gebildete, nach abwärts gerichtete flache Rinne (o) wie von unten her hineingeschoben. Demnach wird die ganze untere und vordere Gehörgangswand von dem Paukenteile gebildet, während an der Bildung der hinteren Wand Pauken-, Warzen- und Schuppenteil partizipieren; letzterer zum großen Teile durch seine, die vordere Fläche des Warzenfortsatzes bildende Lamina mastoidea.

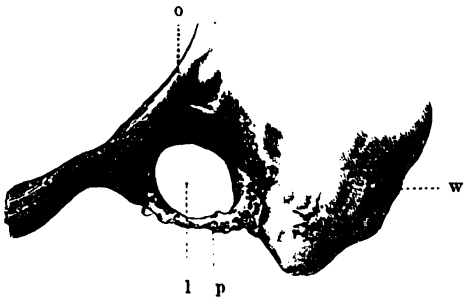

Fig. 8.

Knöcherner Gehörgang vom Erwachsenen. o = horizontaler Teil der Schuppe (obere Wand des Gehörgangs). p = Paukenteil. l = Lumen des Gehörgangs. w = Warzenfortsatz. (Linkes Ohr.)

Die Anlagerung des Paukenteils an den Schuppenteil und Warzenfortsatz ist bald vollständig verwischt, bald heben sich die Ränder des Paukenteils von der Pars mastoidea förmlich ab und findet man in den hiedurch gebildeten Spalten gefäßreiche, in die Tiefe gehende Bindegewebszüge, welche die Fortleitung eiteriger Prozesse im Warzenfortsatze auf den äußeren Gehörgang vermitteln*).

2. Bau des knöchernen Gehörganges. Der knöcherne Teil des äußeren Gehörgangs tritt an seiner äußeren Umrandung mit dem knorpeligen Gehörgange in Verbindung, während an seinem inneren erweiterten Ende in einem rinnenförmigen Falze das Trommelfell ausgespannt ist. Wir unterscheiden eine obere, untere, vordere und hintere Gehörgangswand.

Die mächtig entwickelte **obere Wand** des Gehörgangs (Fig. 9 o) erscheint zur Schläfebeinschuppe (s) fast rechtwinkelig und wird durch zwei, teils Diploë, teils pneumatische Zellräume zwischen sich fassende Knochenblätter gebildet, deren oberes der Schädelhöhle, deren unteres dem Lumen des Gehörgangs zugewendet ist.

Während die obere, kürzere Lamelle an der über dem Gehörgange verlaufenden Sutura petrosquamosa mit dem Tegmen tymp., nach hinten mit der Decke des Antrum mast. zusammentrifft, reicht die untere Lamelle bis zur Trommelhöhlengrenze, wo sie durch eine konkave, zugeschärfte, medianwärts und nach unten gerichtete falzlose Kante (Margo tymp. des Schläfebeins) abgesetzt erscheint, an welcher der obere Rand der Pars flaccida des Trommelfells inseriert.

Die obere Gehörgangswand fällt in das Areale der mittleren Schädelgrube; kariöse Prozesse dieser Wand können daher auf die Dura mater übergreifen und eine tödlich verlaufende Meningitis veranlassen.

Die **untere Wand** des knöchernen Gehörgangs (u) erscheint am Durchschnitte dick und kompakt. Ihre dem Gehörgange zugekehrte Fläche ist in der Längsrichtung konvex; die höchste Stelle der Konvexität befindet

*) Vgl. A. Politzer, Die anatomische und histologische Zergliederung des menschlichen Gehörorgans im gesunden und kranken Zustande. Stuttgart 1889, S. 34.

Digitized by Google

sich beiläufig an der Grenze des inneren Dritteils der unteren, knöchernen Gehörgangswand. In der Nähe des Trommelfells geht die Konvexität in eine ansehnliche, konkave Vertiefung (Fig. 9 v) über (Sinus meat. ext., H. Meyer), welche mit dem, auf die Achse des Gehörgangs schräg gestellten Trommelfelle einen Raum im spitzen Winkel einschließt, in welchem nicht selten kleinere Fremdkörper festgehalten werden.

Ein Vergleich der Längenmaße der oberen (14 mm) und unteren (16 mm) Gehörgangswand ergibt, daß zwar die obere Wand die untere nach außen zu überragt, daß hingegen die mediale (innere) Grenze der unteren Wand (u) um 6—8 mm weiter nach innen reicht, als das innere Ende der oberen Wand (o). Hiedurch, sowie durch die ungleiche Länge der vorderen und hinteren Wand, wird die bei der Okularinspektion und bei den Operationen am Trommelfelle zu berücksichtigende, schräge Stellung des Trommelfells zur Gehörgangsachse bedingt.

Die **vordere Wand** (Fig. 10 v) (17—18 mm) ist im Verhältnisse zu den übrigen Wänden dünner und in ihrer Längsrichtung, besonders an der Grenze

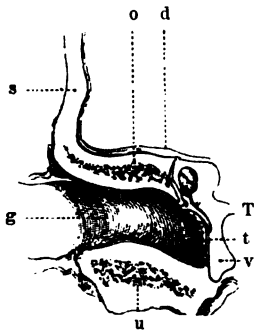


Fig. 9.

Senkrechter (Frontalschnitt) Durchschnitt durch knöchernen Gehörgang u. Trommelhöhle. s = Schuppe. o = obere Wand des knöchernen Gehörgangs. u = untere Gehörgangswand. g = Gehörgang. T = Trommelfell mit dem Hammer. t = Trommelhöhle. (Linkes Ohr.)

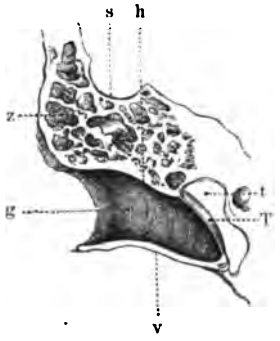


Fig. 10.

Horizontalschnitt durch äußeren Gehörgang und Trommelhöhle. v = vordere Gehörgangswand. h = hintere Gehörgangswand. z = Zellen des Warzenfortsatzes. g = Gehörgang. T = Trommelfell. t = Trommelhöhle. s = Sinus transversus. (Rechtes Ohr.)

des inneren Dritteils, mehr oder weniger stark nach hinten gegen das Lumen des Gehörgangs vorgewölbt, sie überragt medianwärts die hintere Gehörgangswand um 7—8 mm.

Die am inneren Abschnitte der vorderen Gehörgangswand in den ersten Lebensjahren vorkommenden Lücken, schon von Riolan, Valsalva und Cassebohm gekannt, entstehen nach Zuckerkandl durch rasche Vergrößerung des Tuberculum ant. und post. des Paukenrings, welche durch eine brückenartige Vereinigung eine oder mehrere Lücken zwischen sich lassen. Diese schließen sich meist im dritten Lebensjahre, finden sich öfter als persistente, durch eine Membran verschlossene Ossifikationslücken am Schläfebeine Erwachsener (Arnold, v. Tröltsch).

Der innere Abschnitt des knorpeligen Gehörgangs, sowie die vordere knöcherne Gehörgangswand grenzen unmittelbar an den hinteren Abschnitt des Kiefergelenks. Die Bewegungen des Unterkiefers bewirken daher eine Veränderung im Lumen des knorpeligen Gehörgangs. Gewalteinwirkungen auf den Unterkiefer können zur Zertrümmerung der vorderen, knöchernen Gehörgangswand führen.

Die **hintere Wand** des knöchernen Gehörgangs (15—16 mm) wird am

Digitized by Google

inneren Abschnitte vorzugsweise vom Paukenteile des Schläfebeins, am äußeren Abschnitte jedoch von der Pars mastoidea gebildet. Sie überragt nach außen die untere und die vordere Gehörgangswand.

Die Zellen des Warzenfortsatzes treten während des Wachstums des Schläfeknochens mit der größeren Masse der Zellräume hinter dem Gehörgange nach außen. Die Warzenzellen werden somit nach vorn unmittelbar von der hinteren Wand des knöchernen Gehörgangs gedeckt, und es ergibt sich hieraus die wichtige Beziehung dieser Wand zum Warzenfortsatze, indem öfters bei Karies im Warzenfortsatze die Zerstörung auf die hintere Gehörgangswand übergreift und die sequestrierten Warzenzellen durch den äußeren Gehörgang ausgestoßen werden.

### c) Die Auskleidung des äußeren Gehörgangs.

Die Auskleidung des äußeren Gehörgangs, eine Fortsetzung des äußeren Integuments, ist weit mächtiger im knorpeligen als im knöchernen Teile, in welchem die Cutis in dem Maße zarter und dünner wird, als sie sich dem Trommelfellfalze nähert; nur an der oberen Wand des knöchernen Gehörgangs zieht ein etwas dichterer Cutisstreifen gegen das Trommelfell hin. Die 1—2 mm dicke Cutisschichte des knorpeligen Teiles ist sehr reich an Haaren, in deren Bälge seitlich traubenförmige Talgdrüsen einmünden. In den tieferen Schichten der Cutis finden sich, verschieden dicht nebeneinander gelagert, die Ohrenschmalzdrüsen (Glandulae ceruminosae) eingebettet. Sie sind von gelbbrauner Farbe und gehören ihrem Baue nach zu den tubulösen Drüsen. Der Schlauch ist, ähnlich wie bei den Schweißdrüsen, knäuelförmig zusammengewunden (Kölliker) von 0,2—1,5 mm Durchmesser und mündet entweder für sich oder in den obersten Teil der Haarbälge mittels eines geradegestreckten 0,01 mm weiten (Henle) Ausführungsgangs in den Gehörgang, wo die Ausmündungen der Drüsen schon dem freien Auge als dicht gelagerte Pünktchen erscheinen (Fig. 11 a, b, c). Die Ceruminaldrüsen besitzen ein einschichtiges, kubisches Epithel, welchem nach außen eine Schichte glatter Muskelfasern und eine Membrana propria folgen.

Fig. 11.

Hintere Wand des knorpeligen und knöchernen Gehörgangs.

a = Drüsenmündungen am knorpeligen Teile. b = Grenzen zwischen knorpeligem und knöchernem Gehörgange. c = Spitze des in den knöchernen Gehörgang hineinragenden dreieckigen Drüsenzwickels.

Nach Soemmerring und v. Tröltsch erstreckt sich die Drüsenschichte von der hinteren, oberen Wand des knorpeligen Abschnittes in den knöchernen Gehörgang in Form eines mehrere Millimeter langen, dreieckigen Zwickels (Fig. 11 die Stelle zwischen b und c), dessen Spitze (c) gegen das Trommelfell gerichtet ist. In den übrigen Teilen des knöchernen Gehörgangs fehlen die Drüsenelemente; die mit ihrem Periost fest verbundene, zartere Cutis bildet eng aneinander stehende, spiralig angeordnete Falten (Kaufmann) und enthält nur wenige Papillen (Med. Jahrbücher 1866), welche bei entzündlichen Affektionen öfters hypertrophieren und die Grundlage oft mächtiger und derber Polypen bilden.

### d) Gefäße und Nerven der Ohrmuschel und des äußeren Gehörgangs.

Die Arterien der Ohrmuschel und des äußeren Gehörgangs entspringen aus der Schläfenarterie und aus der inneren Kieferarterie. Die vordere Fläche der Ohrmuschel, sowie der äußere Abschnitt des Gehörgangs werden von den aus der

Digitized by Google

Art. temporal. superf. entspringenden Rami auriculares anteriores versorgt. An der hinteren Fläche der Ohrmuschel verästelt sich ein Zweig der aus der Carotis ext. entspringenden Art. auric. posterior. Die Blutzufuhr zu den tiefer gelegenen Teilen des äußeren Gehörgangs wird durch die Art. auric. profunda, einen Ast der Art. maxillaris interna, vermittelt. Die feineren Äste der genannten Arterie durchbohren teils die die Ränder der Knorpelrinne überbrückende, membranöse Zwischenplatte, die Incisurae Santorini, teils das fibröse Bindegewebe, durch welches der knorpelige Gehörgang an den knöchernen angeheftet ist, und verästeln sich in der Auskleidung des äußeren Gehörgangs, indem sie am Perichondrium und in der Umgebung der Knäueldrüsen, der Haarbälge und der Talgdrüsen zierliche Kapillarnetze bilden. Ein ansehnliches Gefäßbündel zieht an der oberen Gehörgangswand gegen die obere Peripherie des Trommelfells hin und tritt hier mit einem später zu schildernden Bindegewebszuge auf das Trommelfell über, wo es sich längs des hinteren Randes des Hammergriffs bis zum unteren Ende desselben erstreckt.

Die Venen der Ohrmuschel und des äußeren Gehörgangs zeigen bezüglich ihrer Einmündung in die größeren Venenstämme an den Seitenteilen des Kopfes mehrfache Varianten. Die Venae auric. ant. post. und profund. münden zumeist in die Vena jugul. ext. und mastoidea, ein Teil der vom äußeren Ohre kommenden Venen mündet häufig in die Vena temporalis und in die Vena maxillar. interna.

Was die Lymphgefäße des äußeren Gehörgangs anlangt, habe ich mich schon früher dahin ausgesprochen, daß sie vielfach mit den Lymphdrüsen am Warzenfortsatze und mit den unter dem Gehörgange auf der Parotis aufliegenden Lymphdrüsen zusammenhängen, da häufig bei entzündlichen Affektionen im äußeren Gehörgange die dem Ohre benachbarten Lymphdrüsen anschwellen. Neuere Untersuchungen ergaben, daß die Lymphgefäße der vorderen und oberen Gehörgangswand, des Tragus und seiner Umgebung in die Glandulae praeauriculares (auf der Parotis), die Lymphgefäße des Ohrläppchens, des Helix und der unteren Gehörgangswand in die Gl. infraauriculares (im Kieferwinkel), die Lymphgefäße des Antihelix und der Concha in die Gl. mastoideae (an der Spitze des Warzenfortsatzes) und die Lymphgefäße der hinteren Gehörgangswand zusammen mit denen der Tube in die Gl. cervicales profundae und retropharyngeales münden (Stahr, Poirier-Cunéo, Most).

Die Nerven der Ohrmuschel und des äußeren Gehörgangs stammen aus dem N. facialis, welcher zur hinteren Fläche der Ohrmuschel den N. auric. post. sendet; vom Trigeminus, dessen dritter Ast mit einigen Zweigen des N. auriculotemporalis die Haut der Ohrmuschel und des äußeren Gehörgangs versieht. Der Plexus cervicalis beteiligt sich durch den N. auricularis magnus an der Versorgung des äußeren Ohres, der N. vagus an der des äußeren Gehörgangs durch den von Arnold entdeckten Ramus auricularis vagi, welcher vom Ganglion jugulare entspringt, mit einem ansehnlichen Aste die hintere Gehörgangswand durchbohrt und die Auskleidung des Gehörgangs versieht. Ein stärkerer Nervenast tritt von der oberen Gehörgangswand auf das Trommelfell über.

### e) Räumlichkeit, Länge und Richtung des äußeren Gehörgangs.

Die **Räumlichkeit** des äußeren Gehörgangs beim Erwachsenen unterliegt vielen individuellen Schwankungen. Der knorpelige Teil ist oft so weit, daß man ohne Mühe den kleinen Finger bis zum knöchernen Teile vorschieben kann, bei anderen Personen findet man hingegen das Lumen bis zum Durchmesser einer Federspule verengt. Das Lumen des knorpeligen Ganges, das sich innerhalb der äußeren Ohröffnung (5—7 mm) besonders nach hinten erweitert (9—11 mm), zeigt gegen die Vereinigungsstelle mit dem knöchernen Gehörgange eine mäßige Verengerung (7—9 mm), welcher eine ziemlich plötzliche Erweiterung am Anfange des knöchernen Teiles folgt. Im kindlichen Alter ist der knorpelige Gang enger, als bei Erwachsenen, daher die Untersuchung und die operativen Eingriffe meist schwieriger sind. Anderseits kommt es bei alten Personen infolge von Atrophie und Schrumpfung des Knorpels nicht selten zur schlitzförmigen Verengerung der äußeren Ohröffnung.

Auch die Weite des knöchernen Gehörgangs bietet vielfache individuelle Varietäten dar. Das Lumen seiner äußeren Öffnung (Fig. 8) verengt sich nach innen allmählich, wird an der Grenze des inneren Dritt-

Digitized by Google

teils des knöchernen Ganges am engsten (Isthmus) und erweitert sich von hier ab gegen die Insertion des Trommelfells. Die Lichtung des Ganges zeigt nach außen einen mehr rundlichen, in den tieferen Teilen bis über den Isthmus einen vorwiegend elliptischen Durchschnitt (Fig. 12), dessen großer Durchmesser nicht senkrecht steht, sondern etwas nach vorn geneigt ist. Demnach befindet sich der Isthmus an jener Stelle des knöchernen Gehörgangs, wo die vordere und untere Wand die stärkste Konvexität gegen das Lumen des Gehörgangs bilden.

Da es diese Stelle ist, wo die in den äußeren Gehörgang gelangten Fremdkörper fest eingekeilt werden und wo sich, wenn sie tiefer eindringen, der Herausbeförderung das größte Hindernis bietet, so ist es wichtig, hervorzuheben, daß die Entfernung des Isthmus (vorn) von der vorderen Peripherie des Trommelfells 7—8 mm, von der hinteren Peripherie jedoch (an der hinteren Wand) nur 1—2 mm beträgt. Man

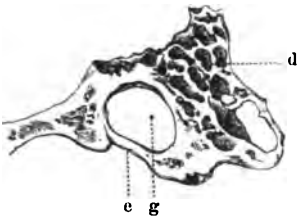


Fig. 12.

Durchschnitt durch den äußeren Gehörgang.
g = Lumen des Gehörgangs.
e = vordere Wand. d = Warzenzellen.

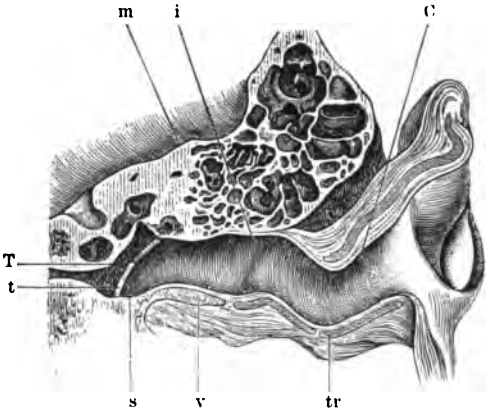


Fig. 13.

Horizontalschnitt durch den äußeren Gehörgang.
C = Concha. tr = Tragus. i = Anheftungsstelle des knorpeligen Ganges. m = Warzenfortsatz. v = vordere Gehörgangswand. s = Sin. meat. andit. extern. t = Trommelfell. T = Trommelhöhle.
(Linkes Ohr.)

wird daher bei Extraktionsversuchen nur mit großer Vorsicht längs der oberen und hinteren Wand mit dem Instrumente eindringen dürfen, um eine Verletzung des Trommelfells zu vermeiden. Im Durchschnitt beträgt der Querdurchmesser am Isthmus 5 mm, der Höhendurchmesser 9 mm, der Durchmesser am inneren Ende des knöchernen Ganges 10 mm im Höhen- und 4,2 mm im Querdurchmesser. Nach Bezold beträgt der Anfangsteil des knöchernen Gehörgangs 8,67 mm im längeren, 6,07 mm im kürzeren Durchmesser, am inneren Ende resp. an dem durch den äußeren Pol des Trommelfells gelegten Durchschnitt nur mehr 8,13 im Längen- und 4,6 mm im kürzeren Durchmesser. Nach Ostmann (Mitteil. f. Ohrenheilk. 1893) findet man im allgemeinen bei dolichokephalen Schädeln einen mehr kreisrunden, bei brachykephalen einen mehr ovalen Gehörgang.

Die Länge der einzelnen Wände von der äußeren Ohröffnung bis zur Trommelfellinsertion ist ungleich. v. Tröltsch nimmt bei seinen Messungen als äußere Grenze des Gehörgangs eine Sagittalebene an, welche durch den hinteren Rand der äußeren Ohröffnung gelegt wird, hienach beträgt die Länge der oberen Wand 21 mm, die der unteren 26 mm, der vorderen 27 mm und die der hinteren Wand 22 mm. Im Durchschnitt beträgt die Länge des ganzen Ganges 24 mm, wovon mehr als $^1/_3$ auf den knorpeligen Gehörgang entfällt.

Der Gehörgang zeigt in seinem **Verlaufe** von der äußeren Ohröffnung

Digitized by Google

bis zum Trommelfelle mehrfache Krümmungen, welche bei der Untersuchung des Trommelfells ebenso, wie bei der Vornahme von Operationen im Gehörgange volle Berücksichtigung verdienen. Obwohl der ganze Gehörgang um seine Achse spiralförmig gedreht erscheint, kann man doch im allgemeinen annehmen, daß sich der knorpelige Teil in seinem, nach innen gerichteten Verlaufe nach hinten und oben, der knöcherne Teil nach vorn und unten wendet. Die Leitungslinien der beiden Abschnitte des Gehörgangs bilden daher einen nach vorn und unten offenen Winkel, und da der Gehörgang von der Vereinigungsstelle seiner beiden Abschnitte sowohl nach außen, als auch nach innen zu abfällt, so wird der untere Abschnitt der äußeren Ohröffnung und des Trommelfells tiefer liegen müssen, als die übrigen Teile des Gehörgangs.

Beim Neugeborenen fehlt nach den Untersuchungen von Schwalbe, Zaufal und Symington ein Lumen im inneren Abschnitte des Gehörgangs, indem das Trommelfell mit dem größten Teile seiner Fläche der unteren Gehörgangswand anliegt. Dies wird einerseits durch die steile, nach außen und oben gehende Richtung des Gehörgangs, anderseits durch die stark entwickelten Epidermislagen am Trommelfelle und im Gehörgange begünstigt.

## II.

# Das Mittelohr.

Das Mittelohr, für die Pathologie des Gehörorgans der wichtigste Abschnitt des Ohres, zerfällt in: 1. die Trommelhöhle, 2. die Eustachsche Ohrtrompete und 3. den Warzenfortsatz.

## A. Die Trommelhöhle.

Die Trommelhöhle ist eine unregelmäßige, von außen nach innen zusammengedrückte, dreiseitig prismatische (Henle) Kavität (Fig. 9 t), in welcher die Durchmesser von oben nach unten und von vorn nach hinten größer sind, als der von außen nach innen. Sie zerfällt in drei Abschnitte. 1. Der obere Trommelhöhlenraum [Cavum epitympanicum (Schwalbe), Attic (Leidy), Kuppelraum (Hartmann)], der nach oben vom Tegmen tymp. nach unten von dem horizontalen Teile des Canalis facialis und der Sehne des M. tensor tymp. begrenzt wird und in welchem Hammerkopf und Amboßkörper lagern. 2. Der mittlere Trommelhöhlenraum (Atrium, Mesotympanum, Kümmel), der dem Trommelfelle und der Promonterialwand der Trommelhöhle entspricht. 3. Der untere Trommelhöhlenraum (Keller) (Cavum hypotympan., Kretschmann), der von der unteren Umrandung des Sulcus tymp. bis zum Boden der Trommelhöhle reicht*). Obwohl die die Höhle bildenden Wände stellenweise nicht scharf begrenzt sind, so ist es doch wegen der übersichtlichen Darstellung der anatomischen Verhältnisse nötig, die Trommelhöhle nach einzelnen Gegenden oder Wänden zu schildern. Wir beginnen zunächst mit der äußeren Trommelhöhlenwand und, da an deren Bildung das

*) Vgl. A. Politzer, Zehn Wandtafeln zur Anatomie des Gehörorgans. Wien 1873. Braumüller. Taf. III.

Digitized by Google

Trommelfell vorwaltend beteiligt ist, mit der Schilderung der anatomischen Verhältnisse dieser Membran.

Die herkömmliche Benennung der Trommelhöhlenwände: äußere, innere. obere und untere Wand, entspricht nicht ihrer wirklichen Lage, indem der von oben nach unten gehende Durchmesser der Höhle nicht senkrecht steht, sondern in schräger Richtung von oben nach unten und innen (medianwärts) zieht. Wenn wir trotzdem die ältere Bezeichnung beibehalten, so müssen wir uns doch im Hinblick auf die wichtige praktische Bedeutung dieser Verhältnisse stets gegenwärtig halten, daß bei normaler Kopfstellung die äußere Wand durch ihre starke Neigung eine äußere untere, die innere Wand, welche die äußere förmlich überdacht, eine innere obere, die untere Wand eine untere innere und die obere Wand eine obere äußere wird*).

a) Das Trommelfell. Das Trommelfell erscheint am inneren Ende des knöchernen Gehörgangs als unregelmäßig ovale, nach innen gewölbte Membran, in schräger Stellung zur Leitungslinie des Gehörgangs in einem rinnenförmigen Falze (Sulcus tympanicus) ausgespannt. Dieser gehört dem bereits erwähnten Paukenfellringe (Fig. 6) an und ist am ausgebildeten Schläfebein (Fig. 14) nur in der Ausdehnung der ursprünglichen Anlage des Paukenbeins vorhanden. Vorn und oben jedoch an der Incisura tympanica (Rivini) (Fig. 14 o) fehlt die rinnenförmige Vertiefung gänzlich, und die in diesem Ausschnitte ausgespannte Pars flaccida des Trommelfells ist hier teils mit dem falzlosen Margo tymp., teils mit dem Ligam. mall. laterale verwachsen.

**Form.** Die Form des Trommelfells wechselt zwischen der elliptischen, der unregelmäßig ovalen und der Herzform. An zwei Stellen insbesondere ist die Membran gegen die Peripherie hin merklich ausgebaucht und zwar nach hinten und oben mit einem großen Kreissegment (Fig. 14 k) und ferner am vorderen oberen Pol (Fig. 14 o, 15 S u. 16 s') des Trommelfells über dem kurzen Hammerfortsatz in der Incisura tympanica. Dieser ist von der übrigen Peripherie des Trommelfellfalzes durch zwei mehr oder weniger scharf ausgeprägte, winkelige Vorsprünge (Fig. 14 u. 15) abgesetzt, deren Entfernung voneinander an der Basis 2½—3 mm beträgt, während die Höhe der abgerundeten Ausbuchtung ungefähr 2 mm mißt.

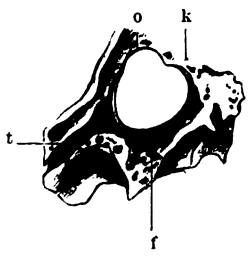


Fig. 14.

Trommelfellfalz am inneren Ende des Gehörgangs. f = Trommelfellfalz. o = vordere, obere falzlose Ausbuchtung der Trommelfellperipherie (Margo tympanicus), oder Rivinischer Ausschnitt. k = Knochenwand der Trommelhöhle hinter dem Trommelfelle. t = in die Tuba Eustachii übergehende äußere Trommelhöhlenwand. (Rechtes Ohr.)

**Größe.** Die Größe des Trommelfells zeigt bei verschiedenen Individuen mehr oder minder bemerkenswerte Abweichungen. Nach zahlreichen von mir vorgenommenen Messungen beträgt der größte Längendurchmesser von der Spitze der Spina tymp. post. bis zum tiefsten Punkte der unteren Peripherie der Membran 9½—10 mm, der größte Querdurchmesser von der vorderen zur hinteren Peripherie mißt 8½—9 mm. Bezolds Messungen an Korrosionspräparaten ergaben für beide Durchmesser im Mittel 9,2 und 8,5 mm. Nach Schwalbe beträgt das Flächenausmaß des Trommelfells im Mittel 69½ mm². Der Dickendurchmesser des Trommelfells an dem zwischen Griff und Sehnenring gelegenen Teile beträgt nach Henle 0,10 mm.

**Neigung.** Die Neigung des Trommelfells ergibt sich beim Erwachsenen aus der Neigung des leicht spiralig gekrümmten (Gruber) Sulcus tympanicus zur Gehörgangsachse. Sie ist umso stärker, je größer die Distanz ist, um welche die vordere und untere Wand des Gehörgangs weiter nach innen reichen, als die obere und hintere Wand (Fig. 9 u. 10). Man unter-

*) Vgl. Schöneman, Topographie der Trommelhöhle. 1905.

Digitized by Google

scheidet daher eine vertikale und eine horizontale Neigung; jene wird von Schwalbe als Inklination, diese als Deklination bezeichnet. Bezolds Messungen an Korrosionspräparaten ergaben durchschnittlich einen Neigungswinkel von 27,35°. v. Tröltsch mißt den Winkel, welchen die

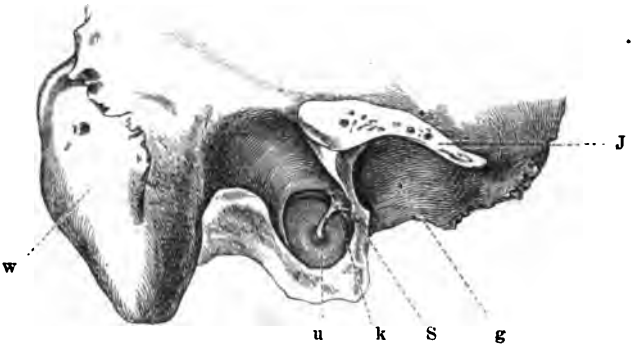


Fig. 15.

Äußere Fläche des Trommelfells (natürliche Größe).
k = kurzer Fortsatz des Hammers. u = unteres Ende des Hammergriffs (Umbo). S = Pars flaccida Shrapnelli. g = Fossa mandibularis. w = Warzenfortsatz. J = Sägefläche des Jochfortsatzes. (Rechtes Ohr.)

Trommelfellebene mit der oberen Gehörgangswand bildet, im Durchschnitte mit 140°. Nach J. Pollak bestehen in der Neigung des Trommelfells beim Neugeborenen und Erwachsenen keine merklichen Differenzen. Es ist jedoch zu beachten, daß die einzelnen Abschnitte des Trommelfells eine verschiedene Neigung zur Horizontalen aufweisen. So bildet der vordere, untere Quadrant in seiner mehr vertikalen Stellung einen Winkel von 75—85°, die hintere obere Partie einen Winkel von 150° mit der Gehörgangsachse.

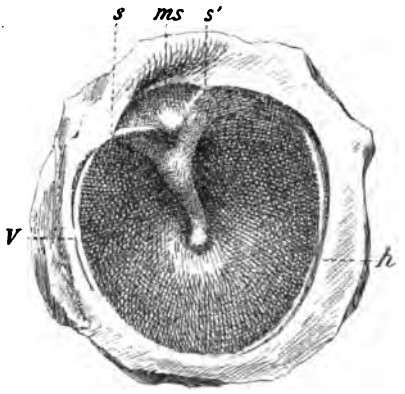


Fig. 16.

Äußere Fläche des linken Trommelfells vom Erwachsenen ($3\frac{1}{2}$mal vergrößert).
v = vor dem Hammergriffe gelegenes Segment des Trommelfells. h = hinteres Segment des Trommelfells. s s' = die vom kurzen Hammerfortsatze zur Spina major und minor hinziehenden Prussakschen Streifen. m s = Pars flaccida.

**Wölbung.** In dieser schrägen Lage ist das Trommelfell in der Weise gewölbt, daß es seine Konkavität nach außen, seine Konvexität gegen die innere Trommelhöhlenwand kehrt (Fig. 9 T). Die tiefste Stelle der Wölbung, Umbo, entspricht dem unteren Ende des in die Trommelfellschichten eingeschalteten Hammergriffs, durch dessen Zug nach innen das Trommelfell an der äußeren Fläche trichterförmig vertieft erscheint. Die äußere Konkavität der Membran betrifft wohl das Trommelfell als Ganzes, doch weist die vom Umbo gegen die Peripherie hinziehende vordere und untere Partie des Trommelfells eine merkliche Wölbung mit äußerer Konvexität auf (Fig. 9). Die hinter dem Hammergriff gelegene Trommelfellpartie erscheint mehr abgeflacht und zeigt eine weniger regelmäßige Wölbung, als die vordere und untere Partie der Membran.

Ein zum Trommelfelle in inniger Beziehung stehendes Gebilde ist der

Digitized by Google

Hammer. Der stielförmige, mit den Trommelfellschichten innig verbundene Hammergriff (Fig. 15 u. 16) verläuft, stark nach innen geneigt, in schräger Richtung von vorn und oben nach hinten und unten, um mit spatelähnlicher Abflachung am Umbo (Fig. 15 u) zu enden

Der Hammergriff, welcher das Trommelfell in eine vordere kleinere (Fig. 16 v) und eine hintere größere (h) Hälfte teilt, geht nach vorn und oben in den kurzen Hammerfortsatz (Fig. 15 k) über. Dieser ist am Trommelfelle durch eine stark markierte, knotenförmige Hervortreibung am vorderen oberen Pole der Membran kenntlich. Von ihm ziehen nach vorn und nach hinten mehr oder weniger scharf ausgeprägte Falten, von denen besonders die hintere bei abnormer Einwärtswölbung der Membran in Form einer sehniggrauen Leiste vorspringt, deren diagnostische Bedeutung wir im speziellen Teile kennen lernen werden. Schwächer ausgeprägt erscheint eine dritte zur Incisura tymp. hinziehende, der Membrana Shrapnelli angehörige Falte.

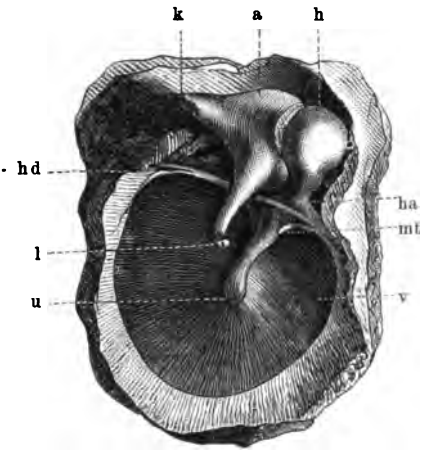


Fig. 17.

Innenfläche des linken Trommelfells (vergrößert). h = Hammerkopf. ha = Hammerhals. mt = Sehne des M. tensor tympani und vordere Duplikatur des Trommelfells. u = unteres Ende des Hammergriffs. v = vordere Partie des Trommelfells und Chorda tympani. a = Ambos. k = kurzer Fortsatz des Ambosses. l = langer Fortsatz desselben.

Neben und über diesen Falten findet man noch zwei kurze, gerade gestreckte, graue Streifen, welche von den Ecken des Rivinischen Ausschnittes entspringen und gegeneinander konvergierend zur Spitze des kurzen Fortsatzes hinziehen (Fig. 16 s, s'). Diese von Prussak zuerst beschriebenen Stränge (Befestigungsstrang des Trommelfells nach Helmholtz), die bei der Untersuchung am Lebenden öfter als weiße Linien sichtbar sind, erscheinen am getrockneten Präparate etwas vertieft. Der von diesen Linien und dem falzlosen Rivinischen Ausschnitte begrenzte, etwas vertiefte Teil der Membran (Fig. 16 ms) wird als Pars flaccida (Shrapnelli) benannt. Sie ist viel dünner und schlaffer, als das übrige Trommelfell (pars tensa) und bildet die äußere Wand einer kleinen, mit der Trommelhöhle kommunizierenden Höhle, die als Prussakscher Raum bezeichnet wird. Die Höhe der Pars flaccida mißt 1 1/2 mm, die Breite an der Basis 2 mm.

An der Innenfläche des Trommelfells fällt zunächst oberhalb der nach innen gewölbten Membran der Hammerkopf und der mit ihm gelenkig verbundene Amboßkörper ins Auge (Fig. 17 h, a). Unter dem Hammerkopfe befindet sich der Hammerhals (ha), von welchem der nach abwärts und hinten gerichtete Hammergriff (Fig. 16 u. 17 u) ausgeht. Trotz seiner engen Verbindung mit dem Trommelfelle überragt die Masse des Hammergriffs die Fläche der Membran so stark, daß es den Anschein hat, als läge er auf der Innenfläche des Trommelfells auf. Wird der Amboß nach Trennung des Gelenks vom Hammer entfernt, so findet man am hinteren, oberen Segmente des Trommelfells eine von Cornelius*) und später von v. Tröltsch beschriebene Duplikatur, welche von einer innerhalb des Sulcus gelegenen, leicht geschweiften Knochenleiste und von der hinteren oberen Peripherie des Ringwulstes (Limbus membr. tymp.) entspringt und sich nach oben und

*) Vgl. A. Politzer, Geschichte der Ohrenheilk., Bd. I, S. 365.

Digitized by Google

vorn zu wendet, um sich an der hinteren Hammergriffläche anzusetzen. Diese mit freiem, konkavem Rande vom Trommelfell abstehende Falte bildet mit der ihr zugekehrten Fläche der Membran die hintere Trommelfelltasche (v. Tröltsch), Recessus membr. tymp. posterior (Fig. 17 hd u. Fig. 18 ta). Räumlich kleiner erscheint die vordere Tasche, welche durch einen, dem Hammerhalse zugewölbten Knochenvorsprung, den bändrigen und knöchernen Rest des langen Hammerfortsatzes, die Chorda tympani, die Art. tymp. inf. und die Schleimhaut gebildet wird. Der oberen Grenze dieser Tasche entspricht der vordere, graue Strang Prussaks. Am hinteren oberen Rande des Trommelfellfalzes tritt durch ein mit dem Canalis facialis

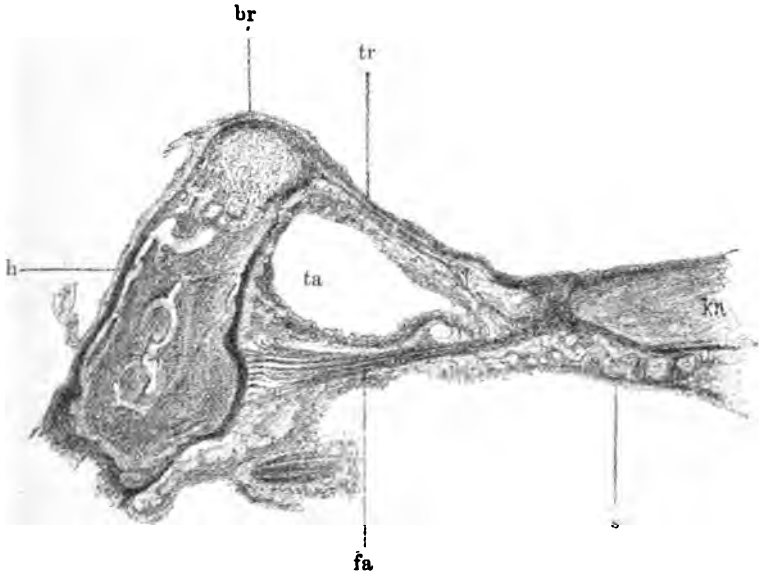


Fig. 18.

Durchschnitt des Hammers und der hinteren Trommelfelltasche in der Ebene des kurzen Hammerfortsatzes.
h = Hammer. br = knorpeliger Teil des Processus brevis des Hammers mit dem Knorpelüberzuge (Gruber). tr = hintere Partie des Trommelfells. fa = hintere Trommelfalte. ta = hintere Tröltschsche Tasche. s = Trommelhöhlenschleimhaut.

(Fallopii) kommunizierendes Kanälchen die Chorda tymp. hervor und verläuft am unteren Rand der hinteren Trommelfellfalte über dem Hammerhals zur Glaserspalte (Fig. 17 hd).

Die Existenz des sogenannten Foramen Rivini am vorderen oberen Pole des Trommelfells wird von den meisten älteren und zeitgenössischen Anatomen bestritten*). Schmiegelow (Zeitschr. f. Ohrenheilk. Bd. XXI) konnte an Schnittserien des menschlichen Trommelfells in keinem Falle ein Foramen Rivini auch nur angedeutet finden.

## Mikroskopische Anatomie des Trommelfells.

Das Trommelfell besteht, wie schon älteren Forschern (Floriano Caldani)**) bekannt war, aus drei Hauptschichten, einer mittleren fibrösen Schichte, der Lamina propria, einer äußeren Cutis- (Stratum cutaneum) und einer inneren Schleimhautschichte (Stratum mucosum).

*) Vgl. A. Politzer, Geschichte der Ohrenheilk., Bd. I, S. 340.
**) Osservazioni sulla membrana del tympano. Padua 1794. Ibid. S. 273.

Digitized by Google

Die Cutisschichte ist von der Fibrosa leicht loslösbar, die innere Schleimhautschichte hingegen ist so innig mit der M. propria verbunden, daß eine Trennung beider nicht gelingt.

Die Cutisschichte, eine Fortsetzung der Gehörgangscutis, besteht aus einem mehrfach geschichteten Pflasterepithel mit einer Malpighischen Schleimschichte, besitzt jedoch nur ein sehr spärliches Bindegewebsstratum, welches eine konstante Beziehung zu den Gefäßen und Nerven dieser Schichte zu beobachten scheint.

Von der oberen Wand des äußeren Gehörgangs tritt ein, namentlich bei Neugeborenen stärker entwickelter Cutisstreifen auf das Trommelfell über, und zwar hinter dem Hammergriff, so daß zwischen diesem und dem Cutisstreifen ein dreieckiger, mit der Spitze gegen das Hammergriffende gerichteter, durchscheinender Raum übrig bleibt. Mit diesem, aus Bindegewebe und elastischen Fasern bestehenden Cutisstreifen (Prussaks absteigende Fasern) ziehen auch Gefäße und Nerven vom Gehörgange zum Trommelfelle. Am unteren, spatelförmig verbreiterten Ende des Hammergriffs strahlen die bandförmigen Fasern dieses Bündels sternförmig gegen die Peripherie aus und verfilzen sich mit den Fasern der Subst. propria.

Fig. 19.

Segment der unteren Partie des Trommelfells. h = Hammergriff. r = radiäre Faserschichte (Stratum radiatum). c = zirkuläre Faserschichte (Stratum circulare).

Die mittlere fibröse Schichte besteht aus zwei trennbaren Lamellen, einer äußeren radiären und einer inneren zirkulären Schichte (Stratum radiatum et circulare). Die blassen, bandartigen, zart konturierten Fasern dieser beiden Schichten stellen ein Gewebe dar, welches nach Gerlach zwischen dem gewöhnlichen fibrillierten und dem homogenen Bindegewebe von Reichert gleichsam die Mitte hält. Die Lamina propria des Trommelfells hängt unmittelbar mit dem Periost des Annulus tymp. zusammen. Die äußeren, radiären, stellenweise gekreuzten Fasern heften sich vorzugsweise am unteren Abschnitte und an das spatelförmige Ende des Hammergriffs an (Fig. 19 r), im oberen Abschnitte jedoch nur mit einer geringen Anzahl seiner Fasern an seine vordere Kante. Sie werden dabei gegen das Zentrum hin dichter, teils weil sie sich durch Faserteilung vermehren (Gerlach), teils weil sie sich am Umbo durch Häufung der Fasern auf dem gegebenen Raume verdichten (v. Tröltsch).

Die innere, zirkuläre Faserschichte (Fig. 19 c) besteht aus Fasern, welche die Richtung der radiären Fasern kreuzen. Sie fehlen an der äußeren Peripherie des Trommelfells und sammeln sich innerhalb des aus derbem, faserigem Bindegewebe bestehenden Ringwulstes (Limbus membr. tymp.), wo sie am dichtesten gelagert sind, während sie gegen das Zentrum hin immer spärlicher werden. Nach oben zu geht die zirkuläre Faserschichte mehr auf die äußere Grifffläche über (Prussak). Eine Kreuzung und innigere Verfilzung der von beiden Seiten zur Hammergriffkante tretenden Trommelfellfasern scheint nur im unteren Dritteile stattzufinden. Dieser Abschnitt des Hammergriffs ist es auch, der mit dem Trommelfelle am innigsten verbunden ist, während am oberen Segmente die Verbindung eine minder feste ist*). Zwischen den Fasern beider Schichten sind die auf dem Längsschnitte spindel-, auf dem Querschnitte sternförmig erscheinenden Bindegewebskörperchen (Tröltsch sche Körperchen) sichtbar. Sie zeigen viel Ähnlichkeit mit den Corneakörperchen, ihre feinen Ausläufer anastomosieren untereinander und

*) Vgl. Politzer, Die anatomische und histologische Zergliederung des menschlichen Gehörgangs, S. 209 u. 210.

Digitized by Google

verlaufen anderseits gegen die gefäßhaltige Cutis- und Schleimhautschichte, um aus diesen das Ernährungsplasma zu beziehen; nach v. Tröltsch sollen die Epithelzellen der Schleimhautfläche durch Fortsätze mit den Trommelfellkörperchen in direktem Zusammenhange stehen. Watsuji fand elastische Fasern im Trommelfelle.

Die innere oder Schleimhautschichte des Trommelfells, eine Fortsetzung der Trommelhöhlenschleimhaut, ist mit der zirkulären Faserschichte innig verschmolzen und besteht aus einer sehr spärlichen Bindegewebslage, welche von einem nichtflimmernden Pflasterepithel bedeckt ist. An der Schleimhaut des Trommelfells fand Gerlach, besonders häufig bei Neugeborenen, den Darmzotten analoge, mit Plattenepithel überkleidete Papillen mit einer oder mehreren Kapillarschlingen.

Die Pars flaccida (Shrapnelli), in welcher die Fasern der Subst. propr. fehlen, besteht aus zarten, unregelmäßig sich kreuzenden Bindegewebszügen und wird nach außen von einer dünnen Cutisschichte, nach innen von der Mucosa tymp. überzogen. Sie wird von inkonstant verlaufenden Blutgefäßen durchbohrt. Sie gehört genetisch nicht dem Trommelfell an.

Das Trommelfell besitzt zwei voneinander durch die Substantia propria getrennte, an der Peripherie miteinander anastomosierende Gefäßnetze, von denen das äußere dem Bindegewebe der Cutis, das innere der Schleimhaut angehört.

Das Gefäßnetz der Cutis stammt von der Arteria auricularis profunda, welche einen Ast zum Zentrum des Trommelfells sendet. Das arterielle Gefäß, welches zwischen zwei venösen, stellenweise einen Plexus bildenden Stämmen liegt, steigt von der hinteren oberen Gehörgangswand hinter dem Hammergriff zum Umbo hinab. Im Zentrum des Trommelfells treten sowohl die Arterien als auch die Venen durch zahlreiche radiäre Ästchen mit einem an der Peripherie der Membran befindlichen Gefäßkranz und durch diesen mit den Gefäßen der Trommelhöhle in Verbindung (Moos). Perforierende, anastomotische Blutgefäße sollen nach Moos auch in der Region des Hammergriffs und an anderen Stellen des Trommelfells durchtreten. Sowohl am Hammergriff als auch an der Peripherie überwiegen die venösen Gefäße. Die arteriellen Äste, welche am Hammergriff verlaufen, gehen teilweise sofort in den Venenplexus am Hammergriff über, teils gehen radiäre Arterienäste über das Trommelfell zum peripheren Venenkranze.

Die Venen in der Cutisschichte des Trommelfells treten teils mit den Venen im äußeren Gehörgange, teils an der Peripherie des Trommelfells durch mächtige Lücken mit den Venen der Trommelhöhle in Verbindung.

Das Gefäßnetz der Schleimhautfläche des Trommelfells stammt aus den Trommelhöhlengefäßen und stellt ein ziemlich engmaschiges Kapillarsystem dar, das sich aus einer parallel dem Hammergriffe an der inneren Seite des Trommelfells verlaufenden Arterie entwickelt (Moos).

Die Lymphgefäße des Trommelfells sind nach Kessel (Strickers Handbuch 1870) analog den Blutgefäßen in drei miteinander anastomosierenden Lagen angeordnet, während Alagna nur ein Lymphgefäßnetz in der Membr. propr. fand, welches besonders stark längs des Hammergriffs entwickelt ist. Wird das Epithel der Schleimhautschichte durch Abpinselung entfernt, so findet man schon bei schwacher Vergrößerung ein Fasergerüst (Gruber) auf der Subst. propria aufliegen, welches vorzugsweise an der hinter dem Hammergriffe gelegenen Partie der Membran stark entwickelt ist. Von diesem stellenweise (Fig. 20 b″) von kleineren und größeren Lücken durchbrochenen Fasergerüst strahlen balkenartige Fortsätze aus, welche sich in die Tiefe senken und mit den Fasern der Subst. propria verfilzen. Nach meinen Untersuchungen kommt dieses Balkenwerk auch an der Schleimhaut der Trommelhöhle vor, ist daher nicht als ein dem Trommelfell eigentümliches Gebilde anzusehen.

Die Nerven des Trommelfells, welche nach Arnold dem Nervus temporalis superficialis vom Trigeminus entstammen sollen, treten von der oberen Gehörgangswand hinter dem Hammergriff auf das Trommelfell über, wo sie mit drei bis vier sehr feinen dunkelrandigen Ästchen die Gefäße des Hammergriffs begleiten.

Kessel will reichliche Nervenplexus um die Gefäße, sowie zwischen ihren Maschen knotige Anschwellungen an den Nervenfasern beobachtet haben. Im Rete Malpighii befindet sich ein zweiter mit multipolaren Zellen versehener Plexus. Die Nervenfasern der Cutis dringen unter stetiger dichotomischer Teilung durch die Subst. propria, um mit dem Nervenplexus der Schleimhaut in Verbindung zu treten. Gerlach beobachtete im Schleimhautüberzuge feine marklose Fasern. Forns und



Digitized by Google

Calamida haben unabhängig voneinander einen feinen Nervenplexus in der Mucosa des Trommelfells nachgewiesen. Deineka fand im Trommelfelle von Pferd und Rind subepithelial und in der Subst. propr. blättchen- und pfeilerförmige Endapparate des Nervenplexus.

An der Bildung der äußeren Trommelhöhlenwand partizipieren außer dem Trommelfelle noch ein die Membran begrenzender Knochensaum und oberhalb des Trommelfells eine glatte, etwas ausgehöhlte, zur Aufnahme des Hammer-Amboßkörpers dienende Nische (Logette des osselets, Gellé).

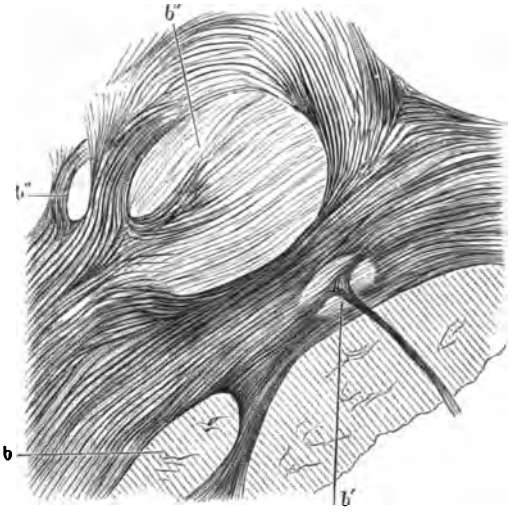


Fig. 20.

Faseriges Balkenwerk vom hinteren Segmente der Innenfläche des Trommelfells beim Erwachsenen. b'' = große Lücke im Balkenwerk. b' = kleine Lücke, durch welche ein dünner Balken durchtritt. b = durch die ausstrahlenden Balken gebildeter Bogen.

Die obere Trommelhöhlenwand wird durch eine mit der oberen Fläche der Pyramide zusammenhängende Knochenplatte gebildet, welche sich nach hinten als Decke des Antrum tympanicum, nach vorn als Decke des Semicanalis M. tens. tymp. und der knöchernen Tuba fortsetzt und nach außen an der Fissura petro-squamos. (interna) mit der Lamina interna der Pars squamosa verschmilzt. Letztere beteiligt sich nur in geringem Grade an der Bildung des Tegmen tymp. Am Schläfebein Neugeborener treten durch die über dem Cavum tymp. gelegene Sutur blutgefäßhaltige Bindegewebszüge von der Dura mater in die Trommelhöhle (Wagenhäuser). Beim Erwachsenen ist diese Sutur innig verschmolzen und sind die durchziehenden Bindegewebszüge und Gefäße bis auf wenige Reste geschwunden. Sie ist am mazerierten Knochen durch eine gezackte Furche angedeutet, welche zum größten Teil über den knöchernen Gehörgang hinzieht.

Fig. 21.

Durchschnitt eines dehiszenten Tegmen tymp. nach Beseitigung der Dura mater. rr' = Knochenränder der Dehiszenz. tt' = die Dehiszenz verschließende Membran. o = Durchschnitt einer in die Membran eingeschalteten Knocheninsel. Nach einem Präparat meiner Sammlung.

Die an der unteren Fläche des Tegmen quergestellte bogenförmige Knochenleiste (Crista transversa tymp., Bezold) dient einer zur Tensorsehne hinziehenden Schleimhautfalte zum Ansatz.

Der Breitendurchmesser der oberen Trommelhöhlenwand beträgt über dem Hammerkopf gemessen 5—6 mm. Die oft ziemlich dicke, von Zellräumen durchsetzte

Digitized by Google

Knochenplatte ist in anderen Fällen sehr dünn und wird zuweilen von einer oder mehreren unregelmäßigen Lücken durchbrochen oder sie ist in großer Ausdehnung defekt (durch Bildungshemmung oder Atrophie entstandene Dehiszenz des Tegm. tymp., Hyrtl). Meine Untersuchungen über die Dehiszenz des Tegmen tympani haben ergeben, daß die Lücken am Dach der Trommelhöhle durch eine dünne Membran geschlossen sind, in welcher zuweilen an mikroskopischen Durchschnitten längliche, in vertikaler Richtung verlaufende Knochenbälkchen eingeschaltet sind. Diese Knochenbälkchen sind meiner Ansicht nach als Residuen des Tegmen tympani anzusehen, an welchem die Dehiszenzen erst nach der Entwicklung des Schläfebeins zu stande kommen. Der oberhalb des Trommelfells gelegene Raum, in welchem Hammerkopf und Amboßkörper gelagert sind, wird als oberer Trommelhöhlenraum, Attik, Kuppelraum, Recessus epitympanicus bezeichnet.

Die untere Trommelhöhlenwand ist schmäler als die obere; sie grenzt nach hinten an die hintere Trommelhöhlenwand, nach vorn an jene leichte Erhebung der unteren Wand zur vorderen, welche unterhalb

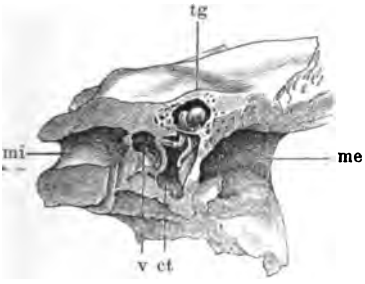


Fig. 22.

Frontalschnitt durch den äußeren Gehörgang, Trommelhöhle u. Labyrinth vom Erwachsenen. Annulus tymp. und Trommelfell sind ganz erhalten. me = Meat. acust. extern. ct = Cavum tymp. mit dem Trommelfelle, der Kette, der Gehörknöchelchen und der Tensorsehne. tg = Paries tegmentalis (tegm. tymp.). v = Vestibulum. mi = Meat. audit. intern. (Linkes Ohr.) Nach einem Präparate meiner Sammlung.

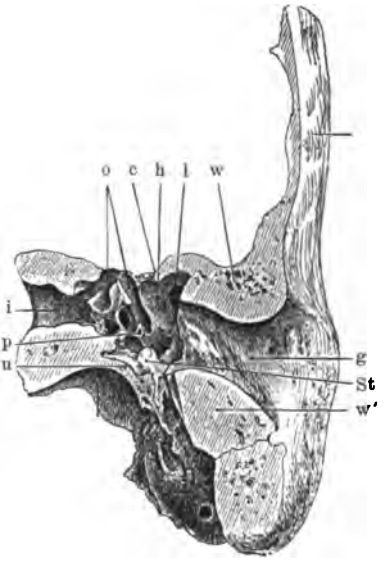


Fig. 23.

Ansicht der unteren Trommelhöhlenwand. g = Gehörgang. w w' = obere und untere Gehörgangswand. o = obere Trommelhöhlenwand. u = untere Wand. St = höckerige Protuberanz unterhalb der Em. stapedii, bedingt durch das obere Ende des Proc. styloideus. h = hintere Wand. l = Eingang in den Warzenfortsatz. p = Eminentia pyramidalis. c = Canalis facialis (Fallopii). i = innerer Gehörgang.

des Ost. tymp. tubae gelegen ist. Lage und Gestalt des Bodens der Trommelhöhle sind von der Größe der Fossa jugularis abhängig, von denen die rechte tiefer ist als die linke. Die Oberfläche des Trommelhöhlenbodens ist meist gerifft und zellig, nicht selten jedoch glatt und durch die Fossa jugularis gegen den Trommelhöhlenraum kugelig vorgebaucht. Ihr Dickendurchmesser ist sehr variabel und enthält nach Lafite-Dupont zuweilen pneumatische Räume. An mehreren Präparaten meiner Sammlung reicht die Fossa jugul. so weit hinauf, daß zwischen ihr und dem Meat. audit. internus eine Dehiszenz besteht. Kariöse Zerstörung der unteren Trommelhöhlenwand kann zur letal endenden Phlebitis und Thrombose im Bulb. venae jugularis führen.

Die hintere Trommelhöhlenwand erhebt sich ziemlich steil vom Boden der Trommelhöhle (Fig. 23) zu einer Höhe von mehreren Millimetern; über derselben befindet sich eine große dreieckige Lücke, welche

Digitized by Google

die Kommunikation zwischen Trommelhöhle und Warzenfortsatz vermittelt. Der sattelförmige Einschnitt im unteren Winkel dieser Lücke (Fossa incudis) dient zur Anlagerung des kurzen Fortsatzes des Amboßes. Von der medial gelegenen Partie der hinteren Wand erhebt sich die mit dem Fazialkanal durch eine oder mehrere Spalten zusammenhängende, den Musculus stapedius einschließende Eminentia pyramidalis (p), ein kleiner nach vorn gerichteter Knochenvorsprung, an dessen zugespitztem Ende eine feine rundliche Öffnung für den Austritt der Stapediussehne sichtbar ist.

Unterhalb der Eminentia pyramidalis und etwas lateral von ihr findet man sehr häufig eine mehr oder weniger stark ausgesprochene höckerige Protuberanz (u), welche, wie ich zuerst nachgewiesen habe (Archiv f. Ohrenheilk. Bd. X), durch Vorwölbung des oberen Endes des Processus styloideus bedingt wird (Protuberantia styloidea).

Dieser aus dem zweiten Kiemenbogen hervorgehende Fortsatz (Reichert) ist nach der Geburt zumeist noch ganz knorpelig und verknöchert erst im Laufe des ersten Lebensjahres. Die von mir zuerst beschriebene Form seines oberen Stückes beim Neugeborenen ist (Fig. 24) die einer

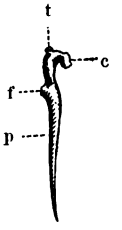


Fig. 24.

Processus styloideus beim Neugeborenen. t = oberes gegen die hintere Trommelhöhlenwand gerichtetes Ende (Proc. periot. post.). f = kurzer Knorpelfortsatz. fp = oberes Ende des Proc. styloid.

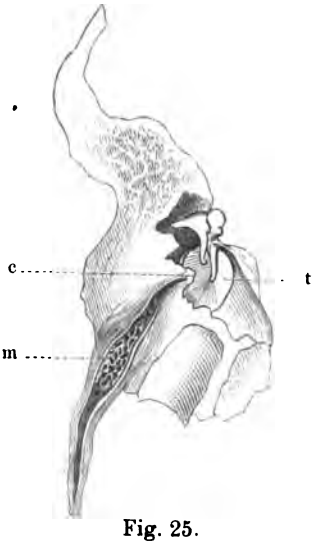


Fig. 25.

Durchschnitt des Processus styloid. beim Erwachsenen. t = Trommelfell. m = Markhöhle des Proc. styl. c = oberes Ende desselben mit der Protuberanz an der hinteren Trommelhöhlenwand.

Keule, deren oberes, kolbiges Ende unterhalb der Eminentia stapedii sich befindet. Das abgerundete Ende der Keule (c) lagert in einer nach vorn gerichteten, gelenkspfannenartigen Vertiefung am äußeren Rande des Antr. mast. Dieses von mir zuerst beschriebene*) kleine, $^1/_2$ mm im Durchmesser habende Grübchen am vorderen Abschnitte des Warzenteils fand ich zu wiederholten Malen an mazerierten Schläfebeinen Neugeborener, bei welchen das obere Endstück des Proc. styl. noch nicht verknöchert und an seiner hinteren Grenze mit dem Warzenteile noch nicht verwachsen war.

Die Verknöcherung des Proc. styl. beginnt am Proc. periot. post. und zwar nicht selten bereits vor der Geburt. Man findet daher öfter an mazerierten Schläfebeinen Neugeborener bei vorsichtiger Eröffnung der Scheide des Griffelfortsatzes das oberste verknöcherte Stück desselben an der Stelle jenes Grübchens fest mit dem Knochen verwachsen.

Beim Erwachsenen ist es mir ebenfalls gelungen, den Proc. styl. bis zu seinem obersten Ende zu verfolgen. An sorgfältig geführten Sägeschnitten (Fig. 25) fand ich die Kortikalsubstanz des Griffelfortsatzes mit der umgebenden Knochenmasse innig verschmolzen, hingegen konnte ich den Markraum (m) bis an sein oberes, an die hintere Trommelhöhlenwand grenzendes Ende nachweisen.

*) Politzer, Die anatomische und histologische Zergliederung des menschlichen Gehörorgans, S. 51, Fig. 52 g.

Digitized by Google

Die vordere Trommelhöhlenwand wird nur durch die kurze, an der vorderen Grenze der unteren Wand sich erhebende, riffige, schiefe Ebene gebildet (Fig. 26 v); über ihr in gleicher Höhe mit dem Eingang zum Antr. mastoid. führt eine große unregelmäßige Lücke (Ost. tymp. tubae) in die knöcherne Ohrtrompete, welche nach oben an den Semicanalis M. tensor. tymp. grenzt. Die riffige, zuweilen dehiszente, vordere Trommelhöhlenwand grenzt unmittelbar an den karotischen Kanal c, durch dessen Erhebung sie vorzugsweise gebildet wird. Bei kariöser Zerstörung dieser Wand kann es durch Arrosion der Art. carotis zur tödlichen Verblutung kommen. Die Wände der Arteria carotis werden in diesem Kanale von einem Venensinus umgeben, der mit dem Sinus cavernosus (Plexus venosus carotic. intern.) zusammenhängt (Rektorzik).

Kompliziertere Verhältnisse bietet die innere oder Labyrinthwand der Trommelhöhle dar (Fig. 26); an ihr befinden sich die

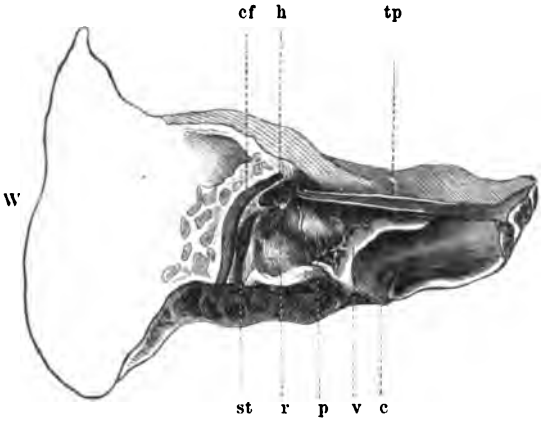


Fig. 26.

Innere Trommelhöhlenwand. h = Vorhoffenster mit dem Steigbügel. r = Schneckenfenster. p = Promontorium. st = Musc. stapedius. cf = Canalis facialis. tp = Canalis pro tensore tympani. W = Warzenfortsatz.

beiden physiologisch wichtigen Labyrinthfenster. Das ovale oder bohnenförmige Fenster (h) (Fenestra vestibuli), welches in den Vorhofraum des Labyrinths führt, dient zur Aufnahme der Steigbügelplatte. Dieses Fenster liegt in einer als Fossula fenestrae vestibuli (pelvis ovalis) bezeichneten Nische, welche, wir wir sehen werden, sehr häufig der Sitz pathologischer Schalleitungshindernisse ist. Der größere Durchmesser der Fenestra vestibuli (3,5—4 mm) verläuft von vorn nach rück- und abwärts, der Höhendurchmesser (1,5—2 mm) schräg von außen nach innen und unten; die Ebene des Vorhoffensters ist somit gleich dem Trommelfelle zur Achse des Gehörgangs stark geneigt. Der obere Rand des Vorhoffensters ist konvex, während der untere nur eine sehr geringe Konkavität besitzt. Das vordere abgerundete Ende ist viel breiter als das hintere, an welchem der obere und untere Rand der Platte in einem schmalen, abgerundeten Bogen zusammentreffen.

Unterhalb der Fenestra vestibuli befindet sich der Eingang zu der nach hinten gerichteten Nische des Schneckenfensters (Fenestra cochleae, Fig. 26 r). Am Grunde derselben ist, in einem schräg gestellten Falze, eine kleine, zarte, gegen die Trommelhöhle zu etwas konkave Membran (Membrana fenestr. cochleae rotunda (m. tymp. secundaria Scarpa) ausgespannt, welche den Schneckenkanal gegen die Trommelhöhle abschließt. Ihre Höhe variiert von 1,6—3 mm, die Breite von 1—3 mm.

Digitized by Google

Zwischen dieser Nische und der Eminent. pyramidal. vertieft sich die innere Trommelhöhlenwand zu einer individuell verschieden großen Bucht (Sinus tymp., Steinbrügge), die nach Katz zuweilen in einen längeren, blindendigenden Knochenkanal der Pyramide führt.

Zwischen beiden Fenstern und etwas nach vorn von diesen bildet die Trommelhöhlenwand durch das Hervortreten der ersten Schneckenwindung gegen die Trommelhöhle eine starke Vorwölbung: das Promontorium (p). In vertikaler Richtung über diesem verläuft in einer offenen oder gedeckten Rinne (sulcus promontorii) der Jacobsonsche Nerv, welcher die Anastomose zwischen dem Ganglion jugulare und dem N. petr. superf. minor vermittelt. Mehrere inkonstante, geschlängelt verlaufende Furchen zeigen den Verlauf der den Plexus tymp. bildenden Nervenäste im Schleimhautüberzuge des Promontoriums.

Über dem ovalen Fenster sehen wir in leicht nach hinten abfallender Richtung ein Stück des den N. facialis bergenden Canalis facialis. Der Kanal, der im inneren Gehörgange oberhalb der Eintrittsstelle des Hörnerven in das Labyrinth beginnt, geht in der Felsenbeinmasse über dem Vorhofe nach außen und bildet, an der inneren Trommelhöhlenwand angelangt, das sogenannte Knie (Fig. 26 cf). Hier wendet sich der Kanal über dem ovalen Fenster nach hinten, um an der Grenze zwischen hinterer und innerer Trommelhöhlenwand mit einer jähen Biegung nach abwärts bis zum Foramen stylomast. zu verlaufen. Der in der Trommelhöhle verlaufende Teil des Kanals zeigt nicht selten verschieden große Dehiszenzen.

An das über dem ovalen Fenster verlaufende Stück des Fallopischen Kanals grenzt nach hinten eine gegen die Trommelhöhle vorspringende Erhabenheit: der äußere Schenkel des horizontalen Bogengangs (prominentia canalis semicircularis lateralis), an dem es bei chronischen Mittelohreiterungen zuweilen zur Arrosion oder Fistelbildung kommt.

Am vorderen Abschnitte wird das Promontorium flacher und schmäler, indem sein Areale zwischen der schräg gegen das Ostium tymp. tubae aufsteigenden, vorderen Trommelhöhlenwand einerseits und dem Semicanalis tensor. tymp. anderseits eingeengt wird.

Der letztgenannte Muskelkanal beginnt am vorderen Abschnitte des Schläfeknochens in dem dreieckigen Ausschnitte, welcher durch die Spitze der Pyramide und den vorderen Rand der Schuppe gebildet wird. Er liegt (Fig. 26 tp) über dem knöchernen Teil der Ohrtrompete und ist von diesem durch eine dünne Knochenlamelle unvollständig, oft aber auch vollständig getrennt. In der Trommelhöhle liegt der Kanal an der Grenze der inneren und oberen Trommelhöhlenwand und endet in der Höhe des mittleren Stückes des Fazialkanals vor und über dem Vorhoffenster mit einem nach außen gerichteten löffelförmigen Fortsatze (Proc. cochleariformis), über welchem die Sehne des Trommelfellspanners quer durch die Trommelhöhle zum Hammergriffe tritt (Fig. 35 t).

**Gehörknöchelchen.** Die Gehörknöchelchen bilden eine durch Gelenke verbundene Kette, welche vom Trommelfell (Fig. 30) zum Vorhoffenster hinzieht. Sie dienen zur Fortleitung der Schallwellen vom Trommelfell zum Labyrinthe. Sie bestehen aus kompaktem und spongiösem Knochengewebe und sind sehr gefäßreich. Am ersten dieser Knöchelchen, dem Hammer (Malleus; Fig. 27), welcher einer Keule gleicht und 7—9 mm mißt, unterscheidet man den länglichen Kopf (k) mit dessen nach hinten gerichteter Gelenksfläche (g), den eingeschnürten Hals (h), den mit dem Trommelfell verbundenen, stark nach innen geneigten kantigen Hammergriff (gr), den in der Glaserspalte (fissura petrotympanica) steckenden langen Fortsatz (l) und den gegen den äußeren Gehörgang gerichteten, überknorpelten kurzen Fortsatz (Fig. 15 k). Der Amboß (Fig. 28) gleicht in seinem Körper (k) der Krone eines Mahlzahns, an dessen nach vorn gerichteter Seite die dem Hammerkopfe entsprechenden Gelenksflächen sichtbar

Digitized by Google

sind, und besitzt zwei Fortsätze, von denen der kurze (o) nach hinten gegen den Eingang in den Warzenfortsatz sieht, während der lange Fortsatz (l) leicht gekrümmt in einer dem Hammergriff nahezu parallelen Richtung nach unten und hinten gerichtet ist. Am langen Fortsatze (l) befindet sich der Proc. lenticularis (Ossiculum lenticulare Sylvii), welcher die Verbindung des

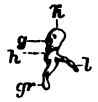


Fig. 27.

Hammer vom Neugeborenen. k = Kopf. h = Hals. gr = Griff. l = langer Fortsatz. g = Gelenksfläche.

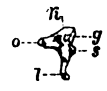


Fig. 28.

Ambos. k = Körper. o = kurzer, l = langer Fortsatz, g = Gelenksfläche. s = unterer Sperrzahn.

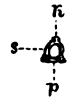


Fig. 29.

Steigbügel. k = Köpfchen. s = Schenkel. p = Platte.

langen Amboßschenkels mit dem Köpfchen des Steigbügels vermittelt. Das dritte Gehörknöchelchen, der Steigbügel (Fig. 29), zeigt mannigfache Formvarietäten. Am Köpfchen (k) desselben sieht man eine zur Aufnahme des Sylvischen Knöchelchens dienende ausgehöhlte Gelenksfläche. Von seinen zwei Schenkeln, welche nach außen bogenförmig vereinigt vom Köpfchen durch eine meist schwach ausgesprochene Einschnürung (Collum staped.) getrennt sind, ist gewöhnlich der vordere etwas kürzer und weniger gekrümmt als der hintere. Sie inserieren in der Nähe des unteren Randes der gegen den Vorhof konvexen Steigbügelplatte (p), welche von der Flächenansicht die bohnenförmigen Umrisse des ovalen Fensters zeigt. Entsprechend der variablen Größe des ovalen Fensters schwankt der Längendurchmesser der Stapesplatte von 3—3,5, der Höhendurchmesser von 1,5—2 mm. Nach Eitelberg beträgt das durchschnittliche Gewicht des Hammers 0,023, des Amboßes 0,25 und des Stapes 0,002.

Fig. 30.

Frontalschnitt durch den äußeren Gehörgang. Trommelfell und Trommelhöhle. o = mit dem Mittelohre zusammenhängende Zellräume in der oberen Gehörgangswand. d = Dach der Trommelhöhle. u = untere Wand. t = Trommelhöhle. tr = Trommelfell. h = Hammerkopf. g = Hammergriff. a = Amboß. s = Steigbügel. c = Canalis facialis. f = Fossa jugularis. dr = Drüsenmündungen im äußeren Gehörgange. (Rechtes Ohr.)

Einschenkelige Steigbügel (Columellabildung) wurden schon von den älteren Anatomen beschrieben. Andere Entwicklungsanomalien des Stapes sind: knorpelig gebliebene Stapesplatte, abnorme Größe derselben, abnorme Größe der Stapesschenkel und des Capitulum Stapedis, abnorme Kleinheit des Stapes bei Mikrotie.

Der Hammerkopf erscheint zum Hammergriffe unter einem stumpfen Winkel gebogen. — Der Hammerhals geht an der nach innen gekehrten Seite in die breite rhomboidale Fläche des Hammergriffs über, an der äußeren Fläche des Halses sieht man eine spiralig gewundene Leiste, von welcher ein starkes Hemmungsband des Hammers zur äußeren Trommelhöhlenwand hinzieht.

An der Grenze zwischen Hals und Griff geht von dem vorderen Winkel der inneren rhomboidalen Fläche der lange Fortsatz des Hammers

Digitized by Google

(Proc. anterior, Folii) aus: ein schmales, plattgedrücktes und leicht gekrümmtes Knochenblatt, welches in der Fissura (petrotympanica, Glaseri) lagert und nur beim Neugeborenen leicht darstellbar, beim Erwachsenen jedoch zum großen Teil geschwunden ist und durch ein straffes, von der Glaserspalte zum Hammer hinziehendes Band ersetzt wird.

Der Hammergriff, 4,5—5,5 mm lang, gleicht einem kantigen Knochenstifte. Der oberste Teil entwickelt sich nach außen zu einem ansehnlichen, spitzen Tuberkel (kurzer Fortsatz des Hammers), an dessen Spitze am mazerierten Hammer eine kleine, rauhe Vertiefung, die Stelle des knorpeligen kurzen Fortsatzes, sichtbar ist. Vom kurzen Fortsatze geht die leicht geschwungene, mit dem Trommelfelle fest verbundene, äußere Kante des Griffs in das spatelförmig verbreiterte Ende desselben über. Die innere Kante des Hammergriffs entwickelt sich aus dem unteren Winkel der inneren rhomboidalen Fläche. Zwischen der äußeren und inneren Kante des Griffs befinden sich zwei über das Niveau des Trommelfells erhabene Flächen, deren eine nach vorn und innen, deren andere nach hinten und außen sieht.

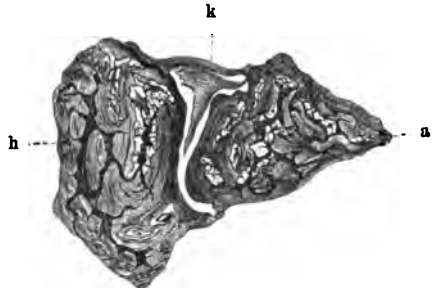


Fig. 31.

Durchschnitt des Hammer-Amboßgelenks. h = Hammer. a = Amboß. k = Kapselband mit dem keilförmigen Meniscus. (Überosmiumsäurepräparat.)

Der embryonale Hammer ist knorpelig, und findet man nicht nur beim Neugeborenen den zentralen Teil noch unverknöchert (Moos), sondern sogar bei Erwachsenen Knorpelzellen im Hammer, wie dies bereits von Heinr. Müller im Bd. IX der Zeitschr. f. wissenschaftl. Zoologie 1858 beschrieben und auf Tafel IX abgebildet wurde. Der größere Teil des kurzen Fortsatzes besteht nach Gruber aus hyalinem Knorpel, welcher als nicht verknöcherter Rest des embryonalen knorpeligen Hammers zu betrachten ist. Die Gehörknöchelchen sollen aus dem Meckelschen und Reichertschen Knorpel hervorgehen. Gegenüber von Gradenigo, der für den äußeren Teil der Stapesplatte eine ringförmige Anlage annimmt, glaubt Fuchs, daß der ganze Steigbügel aus der Labyrinthkapselanlage sich entwickelt.

Akzessorische und überzählige Knöchelchen in der Trommelhöhle wurden von Cassebohm, Röhmer, Rose u. a. beschrieben. Frey sah einen Amboß mit einer hirsekorngroßen pilzförmigen Exostose in der Mitte seiner medialen Fläche. (Arch. f. Ohrenheilk. Bd. LVIII.)

## Gelenksverbindungen der Gehörknöchelchen.

(Articulationes ossiculorum auditus.)

1. Hammer-Amboßgelenk (Articulatio incudomalleolaris). An der hinteren Fläche des Hammerkopfes befindet sich eine länglich-ovale Gelenksfläche, welche von oben nach unten und innen spiralig bis zur Grenze des Hammerhalses hinzieht. Sie besteht aus zwei Flächen, welche an einer nahezu vertikalen Kante zusammenstoßen. Der der unteren Fläche entsprechende Teil des Hammerkopfes wird von Helmholtz als Sperrzahn des Hammers beschrieben. Der Gelenksfläche des Hammerkopfes entsprechend besitzt der Amboßkörper eine aus zwei Flächen zusammengesetzte Gelenksfläche; der obere Teil der Gelenksfläche (Fig. 28 g) ist nach innen, der untere Teil (s) nach außen gerichtet. Die Gelenksflächen werden von einer dünnen Lage hyalinen Knorpels überzogen. Die Vereinigung beider Knöchelchen geschieht durch ein Kapselband. Von der oberen Kapselwand ragt eine von Pappenheim*) zuerst beschriebene, zahlreiche Varietäten darbietende faserknorpelige Platte in die Gelenkshöhle hinein (Fig. 31) und verbindet sich mit den Gelenksflächen in verschiedener Weise, bis zum Bilde einer Syndosmose (Schmidt). Vergleichend anatomisch findet man viele Übergänge von ankylotischen zu beweglicheren Formen (Frey).

*) Pappenheim, Spezielle Gewebelehre des Gehörorgans 1840.

Digitized by Google

Die Mechanik des Hammer-Amboßgelenks wird von Helmholtz mit der Sperrvorrichtung im Innern eines Uhrschlüssels verglichen. Bei der Bewegung des Hammergriffs nach innen greift der untere Sperrzahn des Hammers (Fig. 26 g) in den unteren Sperrzahn des Amboßes (Fig. 27 s), wodurch der lange Amboßschenkel der Bewegung des Hammergriffs nach innen folgen muß. Hingegen wird bei der Bewegung des Hammergriffs nach außen eine starke Verschiebung der Gelenksflächen erfolgen, der untere Sperrzahn des Hammers wird sich von dem unteren des Amboßes entfernen, der Amboß wird also der Bewegung des Hammers nach außen nur in geringem Grade folgen.

2. Amboß-Stapesgelenk (Articulatio incudo-stapedia). Das Gelenk wird durch die konvexe, kugelige Fläche des Processus lenticularis und durch die entsprechend konkave Gelenksfläche am Stapesköpfchen gebildet und ist als ein wirkliches, mit einer Höhle versehenes Gelenk anzusehen (Fig. 32). Die Gelenksflächen sind mit einer dünnen Lage hyalinen Knorpels überzogen. Das die Gelenks-

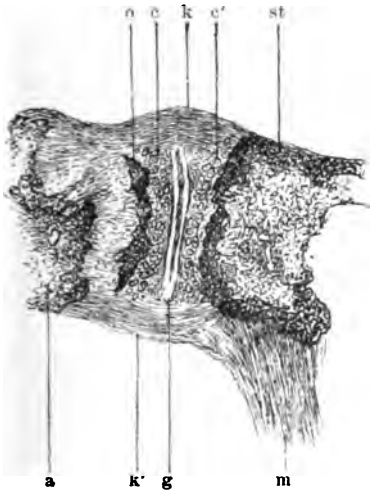


Fig. 32.

Durchschnitt des Amboß-Stapesgelenks. a = Endstück des langen Amboßschenkels, mit welchem durch Fasergewebe das o = Processus lenticularis verbunden ist. st = Stapesköpfchen. g = Gelenkshöhle mit dem Meniscus. c c' = hyaliner Knorpelüberzug der Gelenksflächen. k k' = Gelenkskapsel. m = Sehne des Musc. staped.

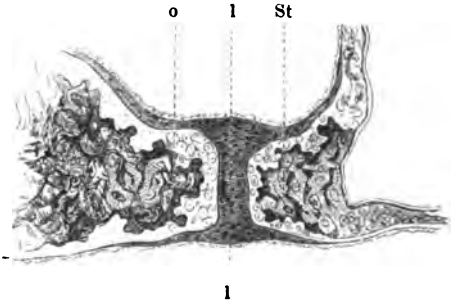


Fig. 33.

Durchschnitt des Stapedio-Vestibulargelenks. o = Rand des ovalen Fensters mit einer Knorpellage überzogen. St = Rand der mit einer Knorpellage überzogenen Stapesplatte. ll = Durchschnitt des Ligament. annulare baseos stapedis.

enden vereinigende Kapselband ist von zahlreichen elastischen Fasern durchsetzt und gestattet eine ausgiebige, seitliche Bewegung der Gelenksflächen.

3. Stapedio-Vestibulargelenk (Syndesmosis tympano-stapedia). Das den Rand des ovalen Fensters und den aufgewulsteten Rand der Stapesplatte verbindende Gewebe besteht aus elastischen Fasern, welche in radiärer, gegen den Rand der Stapesplatte konvergierender Richtung hinziehen. Das nicht an allen Stellen der Umrandung des ovalen Fensters gleich breite Band setzt sich aus dem Periostlager der das ovale Fenster begrenzenden Knochenteile zusammen und übernimmt da, wo die Stapesplatte liegt, die Rolle des Periosts. Der Rand der Stapesplatte, sowie des ovalen Fensters ist, wie schon Toynbee und Magnus nachgewiesen haben, mit einer dünnen Lage Knorpelgewebes überzogen, welches nach Eysell auch die Vestibularfläche des Stapes überzieht und die Peripherie der Platte hakenförmig umfaßt.

**Bänder der Gehörknöchelchen.** Nebst den beschriebenen Kapselbändern sind noch einige Bandverbindungen zwischen den Wänden der Trommelhöhle und den Gehörknöchelchen anzuführen, welche die Knöchelchen in ihrer Stellung erhalten und bei zu starken Exkursionen derselben als Hemmungsbänder wirken.

1. Das Ligament. mallei sup., ein rundliches Band, welches von der oberen

Digitized by Google

Trommelhöhlenwand zum Hammerkopfe hinzieht; es ist ein Hemmungsband gegen die Auswärtsdrehung des Hammergriffs. 2. Das Ligament. mallei anter. (Fig. 34 la), ein kurzes und sehr breites faseriges Band, welches, den Stumpf des langen Hammerfortsatzes umfassend, sich an den nach vorn gerichteten Teilen des Hammerkopfes und Halses inseriert. Dasselbe ist als Residuum des embryonalen

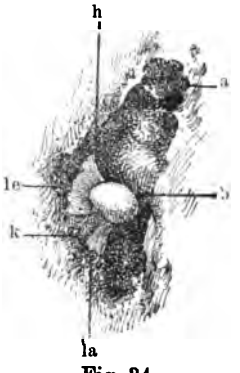


Fig. 34.

Ligament. mallei anter. und extern. (R. O.) b = Hammerkopf. la = Ligam. mallei anter. le = Ligam. mallei lateral. h = hinterer Teil desselben. k = zwischen Ligament. mall. ant. und extern. vorspringende Knochenspitze der Spina tymp. post. (major). a = Antrum mast. Nach einem Präparate meiner Sammlung.

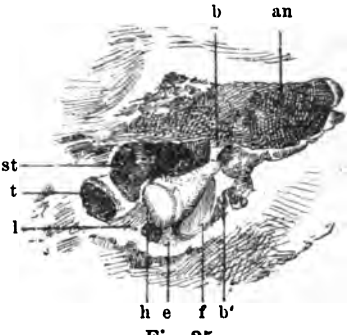


Fig. 35.

Bandapparat des Hammers und Amboßes. h = Hammerkopf. l = Ligament. mall. ant. e = Ligament. mall. lat. f = äußere Amboßfalte. b = innerer, b' = äußerer Teil des Ligament. incud. post. t = Sehne des Musc. tens. tymp. st = Amboß-Stapesverbindung. an = Antr. mast. Nach einem Präparate meiner Sammlung.

Process. Meckeli des Hammers zu betrachten, wofür die Untersuchungen von Sapolini und Verga sprechen, welche ein Ligament. malleomaxillare beschreiben, das vom Hammer durch die Glaserspalte zum Unterkiefer hinzieht. 3. Das Liga-

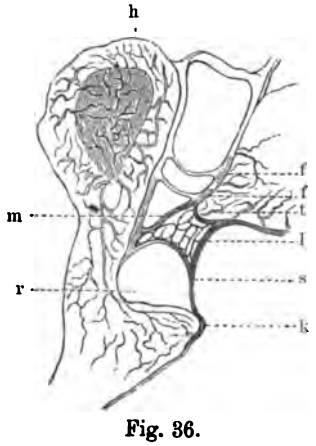


Fig. 36.

Höhlensystem zwischen Trommelfell und Hammerhals.

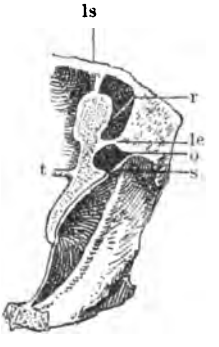


Fig. 37.

Prussakscher Raum. Durchschnitt durch Trommelfell. Hammer, obere und äußere Trommelhöhlenwand eines dekalzinierten Präparates. ls = Ligament. mall. super. le = Ligament. mall. lat. s = Pars flaccida. o = Prussakscher Raum. r = Höhlensystem zwischen Hammer-Amboßkörper und äußerer Trommelhöhlenwand. t = Sehne des Musc. tens. tymp. Nach einem Präparate meiner Sammlung.

ment. mallei laterale (Helmholtz) (Fig. 34 le) ist zwischen der Crista capitis mallei und der äußeren Trommelhöhlenwand über dem Rivinischen Ausschnitte ausgespannt. Es ist ebenfalls ein Hemmungsband für zu starke Auswärtsdrehungen des Hammergriffs. Die hintersten Stränge dieses Bandes nennt Helmholtz Ligament. mall. post. Wird die Richtung des letzteren nach vorn durch

Digitized by Google

den Hammer verlängert, so wird diese Richtungslinie die mittleren Faserzüge des Ligament. ant. treffen, und da die Drehungsachse des Hammers durch diese beiden Faserzüge geht, so nennt sie Helmholtz das Achsenband des Hammers. 4. Ligament. incud. post. (Fig. 35 b b'). Der mit einer dünnen Faserknorpelschichte überzogene kurze Fortsatz des Amboßes ist an der sattelförmigen Vertiefung der hinteren Trommelhöhlenwand am Eingange in das Antr. tymp. angelehnt. Von den Faserzügen, welche den kurzen Fortsatz des Amboßes an seiner äußeren und inneren Seite mit der Knochenwand verbinden, ist namentlich das zwischen dem kurzen Fortsatze und der äußeren Wand des Einschnittes ausgespannte Faserbündel (b') stark entwickelt.

Der Attik oder Kuppelraum der Trommelhöhle (Cavum epitympanicum) (S. 19) wird durch den gelenkig verbundenen Hammer-Amboßkörper in zwei Abschnitte gebracht, von welchen der äußere von mir als äußerer Attik bezeichnet wird (Kretschmanns Hammer-Amboß-Schuppenraum, Gellés Logette des Osselets). Dieser wird nach oben vom Ligamentum mallei superius und der oberen Hammer-Amboßfalte gebildet, erscheint somit bis zu einem gewissen Grade vom inneren Abschnitt des Attik anatomisch getrennt. Der äußere Attik zerfällt wieder in einen oberen (Fig. 38 ae) und in einen unteren Raum (P). Letzterer wird als Prussakscher Raum bezeichnet, welcher nach innen vom Hammerhals, nach unten von der oberen Fläche des kurzen Hammerfortsatzes (b), nach außen von der Pars flaccida (s) und nach oben vom Ligament. mall. ext. (e) und dem von mir zuerst beschriebenen (Wiener med. Wochenschr. Bd. XVI, 1870), oft weit hinaufreichenden Höhlensystem begrenzt wird. Dieses auch von Schmiegelow bestätigte membranöse Fachwerk wird durch eine Anzahl inkonstanter Schleimhautfalten und Brücken gebildet, welche zwischen der äußeren Fläche des Hammer-Amboßkörpers und der gegenüberliegenden Nischenwand ausgespannt sind. Die konstanteste unter diesen ist die äußere Hammer-Amboßfalte, durch die der äußere Attik oft in drei übereinander liegende Abschnitte zerfällt. Der mit dem oberen Teile des Attik einerseits und mit der hinteren Trommelfelltasche anderseits kommunizierende Prussaksche Raum mündet nach hinten mit einer rundlichen oder schlitzförmigen, vom Amboß maskierten Öffnung in den hinteren Trommelhöhlenraum. Versuche, welche ich an normalen Gehörorganen ausführte, ergaben, daß nach künstlicher Durchlöcherung der Pars flaccida das in den Gehörgang eingegossene Quecksilber zuweilen auch in die hintere, selten in die vordere Trommelfelltasche abfloß, ein Beweis der variablen Kommunikationen des Prussakschen Raumes mit den angrenzenden Partien der Trommelhöhle. Der äußere Attik, dessen anatomisches Verhalten durch die beistehende Abbildung erläutert wird (Fig. 38), ist zuweilen der Sitz sehr hartnäckiger, mit Perforation der Shrapnellschen Membran verbundener Eiterungsprozesse. Die Höhe des Attik vom Rivinischen Ausschnitt bis zum Tegmen tymp. variiert zwischen 3 und 6 mm (Klingel, Zeitschr. f. Ohrenheilk. 1891).

Fig. 38.

Durchschnitt durch den Hammer, das Trommelfell und den äußeren Attik der Trommelhöhle.

h = Hammerkopf. te = Annulus tendinosus des Trommelfells. b = Proc. brevis mallei. u = Umbo. t = Chorda tymp. l = Ligament. mallei sup. e = Ligament. mallei ext. s = Membr. flaccida (Shrapnelli). ae = Attic ext. P = Prussakscher Raum. c = Gefäßkanal zwischen dem äußeren Attik und dem knöchernen Gehörgang.

Digitized by Google

## Binnenmuskeln des Ohres (Musculi ossiculorum auditus).

1. Musc. tensor. tymp. Er entspringt vor der vorderen Mündung des Semicanalis M. tens. tymp. an der den Canal. caroticus begrenzenden Knochenwand der Pyramide und von der knorpeligen Ohrtrompete. Die rundliche Sehne dieses gefiederten Muskels verläßt am Processus cochleariformis den Muskelkanal, verläuft in einer zum Muskelbauche fast rechtwinkeligen Richtung quer durch die Trommelhöhle (Fig. 39 s) und inseriert an der inneren Kante des Hammergriffs, und zwar am vorderen Rande der nach innen gerichteten rhomboidalen Fläche, in einer zur Längsachse des Hammers schrägen Richtung.

Die Sehne des M. tens. tymp., die sich weit bis in den Kanal verfolgen läßt, liegt in ihrem freien Verlaufe in einer Scheide (Toynbees Tensor ligament.), welche nach Henle durch ansehnliche Bindegewebszüge mit der Sehne verbunden ist. Der vordere Abschnitt des Trommelfellspanners tritt zuweilen, keineswegs aber konstant, entweder unmittelbar oder mittels Sehnengewebes mit dem Tensor veli palatini in Verbindung (L. Meyer).

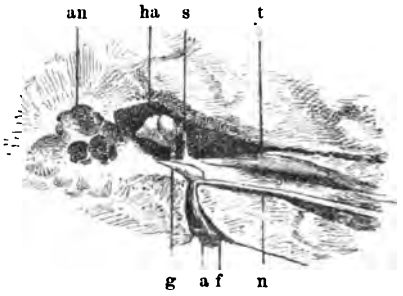


Fig. 39.

Ansicht der Trommelhöhle nach Entfernung des Tegm. tymp. (Rechtes Ohr.) ha = Hammer-Amboßgelenk. t = Musc. tens. tymp. s = Sehne des Musc. tens. tymp. quer durch die Trommelhöhle ziehend. f = Nerv. facialis. g = Genu nervi facialis. n = Nerv. petros. superf. major. a = Nerv. acusticus. an = Antrum mast.
Nach einem Präparate meiner Sammlung.

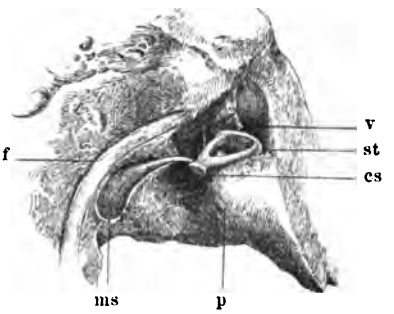


Fig. 40.

Hinterer Abschnitt der inneren Trommelhöhlenwand. (Rechtes Ohr. Doppelte Vergrößerung.) st = Stapes. cs = Capitulum stapedis. ms = Musc. stapedius in der Cavitas stapedii mit seiner am Stapesköpfchen sich inserierenden Sehne. p = Promontorium. f = Nervus facialis. v = geöffnetes Vestibulum.
Nach einem Präparate meiner Sammlung.

2. Der Musc. stapedius nimmt seinen Ursprung in der Eminentia pyramidalis (Fig. 40 st). Seine Form erscheint an Längsschnitten birnförmig, an Querschnitten meist dreiseitig prismatisch mit abgerundeten Ecken. Die von der Muskelhülle entspringenden Bündel streben von dem Grunde und den Seitenwänden der Höhle nach oben und gegen die Mitte des Muskels und gehen in die Stapediussehne über, deren Gewebe man zuweilen nach abwärts bis über die Mitte des Muskels verfolgen kann. Die dünne Sehne des Muskels tritt durch die an der Spitze der Emin. pyramid. befindliche Öffnung in den Trommelhöhlenraum, um sich am Köpfchen des Steigbügels zu inserieren. Die äußersten Faserbündel der Sehne ziehen (Fig. 32) zum Kapselband und dem Ossicul. lenticulare. Zwischen den Muskelbündeln des Tensor und Stapedius findet sich nach Zuckerkandl Fettgewebe eingelagert. Reinitz (Archiv. f. Ohrenheilk. Bd. LXX) fand in dem Muskel sogenannte Muskelspindeln, die nach Ansicht der Physiologen die Organe des Muskelsinnes bilden.

Bei Neugeborenen besteht eine unmittelbare Kommunikation des unteren Abschnittes der Eminentia stapedii mit dem Canal. Fallopiae; bei Erwachsenen findet man noch sehr häufig zwischen beiden eine oder mehrere längliche Spalten. Der

Digitized by Google

N. stapedii tritt entweder durch eine dieser Spalten oder durch eine eigene kleine Öffnung vom Fazialnerven zum Muskel.

Die Streitfrage, ob die motorischen Elemente des vom Gangl. oticum Arnoldi abgehenden Nerv. ad tensor. tymp. dem N. facialis (Longet) oder dem Trigeminus (Luschka) angehören, veranlaßten mich, im Laboratorium Ludwigs den Gegenstand auf experimentellem Wege zu untersuchen*). Aus diesen Versuchen, bei welchen an Köpfen eben getöteter Hunde, durch isolierte elektrische Reizung der Hirnnervenstämme in der Schädelhöhle, die Binnenmuskeln des Mittelohrs zur Kontraktion gebracht wurden, ergab sich:

1. daß der Musc. tensor. tymp. von der Pars motoria nervi quinti versorgt wird;

2. daß die Zentralfasern des Musc. stapedii dem Nerv. facialis angehören.

Diese Resultate wurden durch die embryologischen Untersuchungen Rabls bestätigt.

## Auskleidung der Trommelhöhle.

Die Trommelhöhlenauskleidung beim Erwachsenen erscheint als ein dünnes, durchsichtiges Häutchen, welches an einzelnen Stellen, wie an der unteren und oberen Trommelhöhlenwand, inniger mit dem Knochen verbunden, an

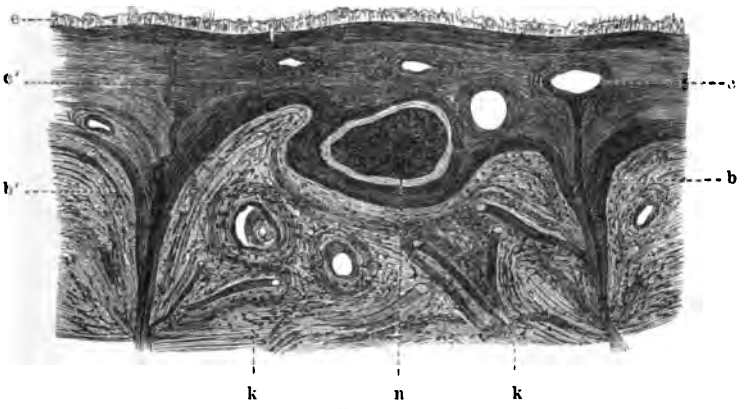


Fig. 41.

Durchschnitt der Schleimhaut der inneren Trommelhöhlenwand (dekalziniertes Osmiumsäurepräparat). e = Epithel. c = Durchschnitt eines Blutgefäßes im Bindegewebsstratum, von welchem ein Ast in die trichterförmige Vertiefung des Knochens eindringt. c' = oberflächliches, in den Knochen eindringendes Blutgefäß. k k = Knochenwand. b b' = trichterförmige Vertiefungen im Knochen, in welche das Bindegewebsstratum der Schleimhaut eindringt. n = Durchschnitt eines größeren Nervenstammes im Bindegewebsstratum der Schleimhaut.

anderen, besonders am Promontorium, leichter von demselben ablösbar ist. Sie zeigt viel Ähnlichkeit mit der Mucosa der Nebenhöhlen der Nase. Das Epithel der Trommelhöhlenschleimhaut ist im unteren Abschnitte der Trommelhöhle ein flimmerndes Zylinderepithel, das nach oben allmählich in ein flimmerndes Plattenepithel übergeht.

Das Bindegewebsstratum der Trommelhöhlenschleimhaut (Fig. 41), in welchem die Blutgefäße, Lymphgefäße und Nerven verlaufen, wird aus zwei Lagen zusammengesetzt, von denen die tiefere als Periost der Knochenwand angesehen werden muß. An einzelnen Stellen, namentlich an der riffigen unteren und vorderen Wand, fand ich (Arch. f. Ohrenheilk. Bd. V) in den oberen Lagen des Bindegewebsstratums dem Balkenwerke des Trommelfells ähnliche Faserzüge.

*) Vgl. die ausführliche Darstellung dieser Versuche in den Sitzungsberichten der Wiener Akademie der Wissenschaften vom 14. März 1861.

Digitized by Google

Die Auskleidung der Trommelhöhle ist eine unmittelbare Fortsetzung der Rachen- und Tubenschleimhaut, kann daher nicht als seröse Membran angesehen werden. Bei meinen Untersuchungen konnte ich, jedoch keineswegs konstant, nur im vorderen, dem Tympanalostium der Tuba nahegelegenen Abschnitte der Trommelhöhle, zuweilen auch am Promontorium Drüsenelemente in variabler Anzahl nachweisen. Im hinteren Abschnitt des Cav. tymp. und in der Auskleidung des Proc. mast. fehlen sie gänzlich*). Diese anatomische Tatsache wurde von Manasse bestätigt.

Von den zwischen den Wänden der Trommelhöhle und den Gehörknöchelchen ausgespannten gefäßhaltigen Schleimhautfalten sind hervorzuheben: die laterale Hammer-Amboßfalte; eine nicht konstante, vom Amboß zur inneren Trommelhöhlenwand hinziehende Falte, eine von der äußeren Fläche des Hammer-Amboßkörpers zur äußeren Attikwand ausgespannte vertikale Falte, durch welche der obere Teil des äußeren Attik in eine vordere und in eine hintere Abteilung gebracht wird, eine von der Crista transversa zur Tensorsehne und eine von dieser zur vorderen Tasche des Trommelfells hinziehende Duplikatur; die Steigbügelfalte, welche zwischen den Schenkeln des Stapes (Membrana obturatoria staped.), dem hinteren Schenkel und der Sehne des Stapedius ausgespannt ist, und ein inkonstantes membranöses Balkenwerk, welches, wie ich zuerst nachgewiesen, vom Hammer-Amboßkörper und dem äußeren Attik bis in das Antrum mastoid. sich erstreckt. Eitrige Entzündungen im äußeren Attik können durch Vermittlung dieses Balkenwerks auf das Antrum mastoid. und umgekehrt von diesem auf den Attik und den Prussakschen Raum fortgepflanzt werden.

Außer den genannten Schleimhautfalten fand ich in der Trommelhöhle eine Anzahl inkonstanter Bindegewebszüge, welche früher als pathologische Produkte angesehen, von mir jedoch zuerst (Beleuchtungsbilder des Trommelfells 1865) als



Fig. 42.

Residuen des im fötalen Leben das Mittelohr ausfüllenden, gallertartigen Bindegewebes erklärt wurden. Solche Brücken und Fäden findet man häufig zwischen Trommelfell und innerer Trommelhöhlenwand, zwischen Hammergriff, langem Amboßschenkel und Stapes ausgespannt. Fast konstant kommen faden- oder bandförmige Verbindungen zwischen den Schenkeln des Stapes und den Wänden des Pelvis ovalis vor, welche bei Entzündungsprozessen die Entstehung adhäsiver Prozesse in der Umgebung der Steigbügelschenkel begünstigen. Auf diesen Bindegewebsmembranen, besonders häufig im Antrum mast., entdeckte ich bei der mikroskopischen Untersuchung eigentümliche Gebilde, über deren Existenz früher nichts bekannt war. Sie (Fig. 42) erscheinen am häufigsten oval, zuweilen an einer oder mehreren Stellen eingeschnürt, birnförmig, seltener dreieckig; zuweilen sind beide Formen an einem Gebilde kombiniert. Die mit einem Epithel bekleideten Körperchen zeigen sowohl bei der Flächenansicht, als auch an Durchschnitten einen mit der äußeren Kontur parallel geschichteten faserigen Bau. Zwischen den Schichten sieht man spindelförmige Körperchen eingelagert.

In das abgerundete Ende des Gebildes tritt ein kürzerer oder längerer, von der membranösen Unterlage mit breiter Basis entspringender faseriger Stiel ein, welcher, das Gebilde durchziehend, am anderen Pole heraustritt und sich an einer Membran oder an einer gegenüberliegenden Knochenwand inseriert. Zuweilen geht ein Stiel durch mehrere Gebilde oder teilt sich am Austritte des einen Poles in zwei Stiele. Die Größe der Gebilde variiert von 0,1—0,9 mm und darüber. Diese Körper fand ich am häufigsten im hinteren Abschnitte der Trommelhöhle, im Antrum tympanic., ferner im oberen Trommelhöhlenraum, am Trommelfelle, im Prussakschen Raume und in der Fossula fenestrae vestibuli. Diese von mir ent-

*) Ganfrini (Anat. Anz. XXVI) fand bei einigen Säugetieren drüsenähnliche Einstülpungen in der Schleimhaut.

Digitized by Google

deckten Gebilde (Wiener med. Wochenschr., 20. November 1863) wurden später von Kessel u. a. bestätigt.

Die Trommelhöhlenauskleidung beim Neugeborenen zeichnet sich durch den großen Gefäßreichtum, sowie durch starke Aufwulstung des Gewebes aus (Brunner). Sehr häufig findet man an Stellen, welche beim Erwachsenen ganz glatt erscheinen, z. B. am Promontorium dicht gedrängte Papillen von derselben Struktur, wie wir sie am Trommelfelle kennen gelernt haben (S. 17). Moos und Verf. fanden gefäßführende mit Zylinderepithel bekleidete Papillen und Zotten in der Trommelhöhlenschleimhaut. Die starke Auflockerung und Vaskularisation steht im Zusammenhange mit dem Umwandlungsprozesse, der sich im Fötalleben und nach der Geburt im Mittelohre entwickelt. Die Trommelhöhle des Fötus ist von einer gallertartigen Masse ausgefüllt, welche bei der mikroskopischen Untersuchung die Charaktere von unreifem Bindegewebe, spindelförmige Zellen in einer strukturlosen, gallertartigen Grundsubstanz zeigt. Dieses Schleimhautpolster der Labyrinthwand (Wendt) zeigt öfter schon vor der Geburt die Erscheinungen der Rückbildung und des Zerfalls. Nach der Geburt erfolgt durch den Lufteintritt in die Trommelhöhle eine rasche Rückbildung des Schleimhautpolsters. Auffallend häufig findet man die Trommelhöhle Neugeborener von einer eiterähnlichen Masse erfüllt. Die Annahme, daß in allen diesen Fällen eine eitrige Entzündung im Mittelohre vorliege (v. Tröltsch), ist keineswegs erwiesen. Das häufige Vorkommen von Mikrokokken in dieser Flüssigkeit kann nicht als Beweis einer Mittelohrentzündung angesehen werden, nachdem die Untersuchungen von Chwostek erwiesen haben, daß nach dem Tode eine rapide Invasion von Mikroorganismen in die Körperhöhlen und in die Gewebe erfolgt. Die von mir vertretene Ansicht, daß es sich in den meisten Fällen um Zerfallsprodukte in der Trommelhöhle und nicht um eitrige Entzündungen handelt, wurde durch die bakteriologischen Untersuchungen Gradenigos und Penzos (Zeitschr. f. Ohrenheilk., Bd. XXI, S. 298) bestätigt.

## Gefäße und Nerven der Trommelhöhle.

Die arteriellen Gefäße der Trommelhöhle stammen aus verschiedenen Gefäßbezirken. Die vorderen und mittleren Teile der Trommelhöhle werden versorgt: von der Art. tymp. (aus der Art. maxill. intern.), welche durch die Fissura petrotympanica in die Trommelhöhle dringt; von der Art. pharyng. ascend. (aus der Carotis ext.), welche den Boden der Trommelhöhle durchbohrt, über dem Promontorium zum Tegmen tymp. emporsteigt und mit der Art. mening. med. anastomosiert; von Ästen der Art. meningea media, welche durch den Hiatus canal. Fallop. und die Fissura petrosquamosa interna in die Trommelhöhle eindringen, und endlich von der Carotis int., die einige Ästchen der Ram. caroticotymp. durch feine Gefäßöffnungen des Canal. carot. im Felsenbein in die Trommelhöhle sendet. Die in den Fallopischen Kanal eindringende Art. stylomastoid. versorgt das Neurilem des Facialis, den Musc. staped., sendet auch Gefäßästchen zur Auskleidung der Trommelhöhle und der Warzenzellen und anastomosiert durch die Apert. spur. canal. Fallop. mit der Art. mening. media. Lewin (Archiv f. Ohrenheilk. Bd. LXX) beschreibt einen Fall von Persistenz der Art. stapedia beim Menschen.

Die Venen der Trommelhöhle münden durch zahlreiche, das Trommelfell perforierende Anastomosen in die Venen des äußeren Gehörgangs, außerdem aber in die die Carot. int. im Canal. carot. umgebenden Venenplexus (Rektorzik, Heike), in die Venen der Dura mater durch die Fissur. petrosquam. und in den Venenplexus des Unterkiefergelenks. Die venösen Gefäße der Trommelhöhlenauskleidung haben einen stark gewundenen Verlauf und zeigen stellenweise ansehnliche buchtige Erweiterungen ihres Lumens.

Was das Verhältnis der Blutgefäße der Schleimhaut zu den Knochenwänden der Trommelhöhle anlangt, so habe ich den anatomischen Nachweis geliefert (Archiv f. Ohrenheilk. Bd. IX), daß zwischen dem Mittelohre und dem Labyrinthe Gefäßverbindungen durch die die beiden Abschnitte trennende Knochenwand stattfinden. Ich fand nämlich an mikroskopischen Durchschnitten des Promontoriums von mit Osmiumsäure behandelten und dekalzinierten Präparaten die Blutgefäße der Mittelohrschleimhaut von mächtigen Bindegewebszügen begleitet, in die trichterförmig beginnenden Kanäle der Knochenwand eindringen (Fig. 41 b b′ c), mit dem Gefäßnetze der Knochenwand und mittels dieser mit den Gefäßen der Labyrinthauskleidung

Digitized by Google

in unmittelbare Verbindung treten. Die Eintrittsstellen der Gefäße in den Knochen sind am Flächenpräparate schon mit freiem Auge als schwarze Punkte kenntlich. Dieses von Manasse und Shambaugh (beim Kalb) bestätigte anatomische Verhalten der Trommelhöhlenschleimhaut zur Knochenwand gewinnt insofern eine besondere Bedeutung, als Entzündungsprozesse in der Trommelhöhlenschleimhaut vorübergehende oder bleibende Hyperämien und Ernährungsstörungen im Knochen und im Labyrinthe veranlassen können.

Über die Lymphgefäße der Trommelhöhle ist bisher wenig bekannt.

An der Nervenversorgung der Mittelohrauskleidung beteiligen sich nebst den sensiblen Fasern des Trigeminus noch der Sympathicus und der N. glossopharyngeus. Der von dem letzten Nerven stammende Trommelhöhlenast ist unter den Trommelhöhlennerven am mächtigsten entwickelt. Er tritt von der Fossa jugularis durch eine an der unteren Trommelhöhlenwand befindliche Öffnung in die Trommelhöhle und steigt in der beschriebenen Rinne am Promontorium in die Höhe, um mit dem Nerv. petros. superf. minor. zu anastomosieren. In diesem als N. Jacobsonii bezeichneten Nerven haben Pappenheim, Kölliker und Krause*) stellenweise eingelagerte Ganglienzellen nachgewiesen. W. Krause konnte einen vom Plexus tympan. abzweigenden stärkeren Nervenast bis in die knorpelige Tuba Eustachii verfolgen, ich sah einen solchen mehrere Male unmittelbar vom N. Jacobsonii abzweigen**).

Die sympathischen Nerven der Mittelohrauskleidung stammen aus dem die Carotis int. begleitenden Plexus sympath. im karotischen Kanale. Mehrere Ästchen dieses Geflechtes treten als Nervi carotico-tymp. durch Öffnungen des Kanals in die Trommelhöhle, um im vorderen Abschnitte derselben mit den Verästelungen des N. Jacobsonii und des vom Trigeminus stammenden N. petros. superf. minor den Plexus tymp. zu bilden. Von diesem stammen die feineren Nervenverzweigungen der ganzen Mittelohrauskleidung, in welchen, namentlich in der Nähe des ovalen Fensters, Haufen von Ganglienzellen eingelagert sind. Neben diesen Nervenbündeln findet man noch ein feines verästeltes Netz von Nervenfäden, welches teils über, teils unter den Gefäßen sich verbreitet und an den Stellen, wo mehrere Fasern zusammenstoßen, gangliöse Anschwellungen bildet.

## B. Der Eustachsche Kanal (Ohrtrompete, Tuba auditiva).

Der Eustachsche Kanal, durch welchen die Trommelhöhle mit dem Nasenrachenraume in Verbindung tritt, und der den Luftaustausch zwischen der äußeren Atmosphäre und der Trommelhöhle vermittelt, besteht aus einem knöchernen und einem knorpelig-membranösen Teile. Die Achse des Kanals zur Horizontalen hält nach Henle eine fast genau diagonale Richtung zwischen der transversalen und sagittalen Ebene ein und bildet mit der transversalen Achse des Gehörgangs einen Winkel von 135°, mit dem Horizonte einen solchen von 40°. Die Tympanalmündung der Ohrtrompete steht um zirka 2,5 cm höher als deren Pharyngealmündung.

Die Länge des ganzen Kanals beträgt 34—36 mm, wovon beiläufig $^2/_3$ auf den knorpeligen Abschnitt kommen. Die meist spaltförmige engste Stelle, der sogenannte Isthmus tubae, welcher noch im knorpeligen Abschnitte vor der Vereinigungsstelle des knorpeligen mit dem knöchernen Teile liegt, mißt nach den Korrosionspräparaten Bezolds in der Höhe 3 mm, in der Breite nicht über $^1/_4$ mm. Seine Entfernung vom Ostium pharyng. beträgt durchschnittlich 24—26 mm.

1. **Der knöcherne Teil der Tuba Eustachii** (Pars ossea tubae auditivae). Der laterale knöcherne Teil der Ohrtrompete, welcher nach oben an das Tegm. tymp. und den Canal. pro tens. tymp., nach unten und medianwärts an den karotischen Kanal grenzt, entwickelt sich aus dem vorderen, medianwärts gerichteten Abschnitte der Trommelhöhle; die Grenze

*) Zeitschr. f. rat. Medizin 1866.

**) Bischoff jun., „Mikroskopische Analyse der Anastomosen der Kopfnerven". München 1865.

Digitized by Google

zwischen dieser und der Ohrtrompete ist jedoch keine scharf markierte, weil die oberen und seitlichen Wände der Trommelhöhle ununterbrochen in die Ohrtrompete übergehen. Nach unten hingegen ist die Begrenzung eine schärfere und zwar an jener Stelle, wo die schief aufsteigende vordere Trommelhöhlenwand zur unteren Wand der knöchernen Ohrtrompete umbiegt (Fig. 43 u. 44 ot). Über dieser Stelle, etwa in der Höhe des oberen Dritteils der Trommelhöhle, liegt das Ostium tympanicum tubae auditivae von unregelmäßiger Begrenzung und inkonstanter Größe; seine Höhe beträgt nach Bezold 4,5 mm, seine Breite 3,3 mm. Das Lumen des knöchernen Kanals, dessen Durchmesser nach Henle etwa 2 mm beträgt, verengt sich nur mäßig gegen die Vereinigungsstelle mit der knorpeligen Tuba und zeigt

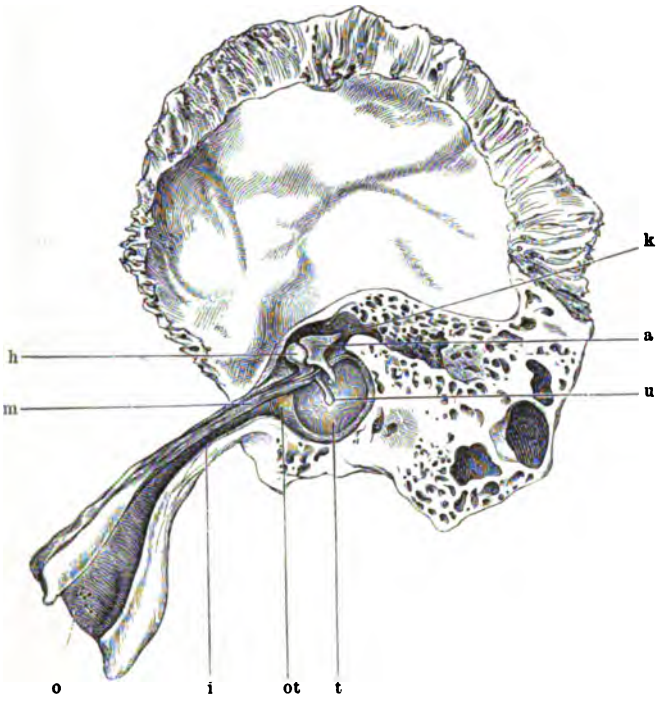


Fig. 43.

Ohrtrompete und Trommelhöhle im Zusammenhange.
t = Trommelfell. h = Hammerkopf. u = unteres Ende des Hammergriffs. a = Amboßkörper. k = kurzer Fortsatz des Amboßes. m = Musc. tensor tympani. o = Ostium pharyngeum tubae. i = Isthmus tubae. ot = Ostium tympan. tubae. (Rechtes Ohr.)

am Querschnitte eine durch kantige Vorsprünge unregelmäßig dreiseitige Begrenzung (L. Mayer)*).

2. **Der knorpelige Abschnitt der Tuba Eustachii** (Cartilago tubae auditivae). Der knorpelige, mediale Teil der Ohrtrompete setzt sich an die rauhe, unregelmäßige und schräg abgesetzte Umrandung des vorderen Endes der knöchernen Tuba an; er reicht lateralwärts weiter hinauf als medianwärts, weil die laterale Wand der knöchernen Ohrtrompete kürzer ist, als die mediale. Die knorpelige Tuba ist nicht dem ganzen Umfange nach

*) Vgl. A. Politzer, Die anatomische und histologische Zergliederung des menschlichen Gehörorgans, S. 43.



Digitized by Google

knorpelig, sondern wird zum Teile durch ein häutiges Blatt gebildet, welches den rinnenförmigen Knorpel zu einem Kanale ergänzt.

Die am oberen Rande umgekrempte Knorpelplatte bildet in der Nähe ihrer Insertion an den knöchernen Teil eine schmale Rinne, deren vordere äußere Wand breiter ist, als die hintere innere; weiter nach unten jedoch, einige Millimeter von der knöchernen Ohrtrompete entfernt (an der Spina angularis, Henle), nimmt die Höhe der mehr nach oben gerichteten, hinteren Knorpelwand rasch zu, während die mehr nach unten gerichtete vordere, entlang dem oberen Rande der Knorpelplatte, einen schmalen umgekrempten Knorpelstreifen (Fig. 45 h) darstellt, welcher den Raum der Ohrtrompete überdacht. Der Knorpel der Ohrtrompete, ca. 25 mm lang, zeigt in der Flächenansicht die Form eines Dreiecks, dessen Spitze an der knöchernen Ohrtrompete liegt, während die Basis als abgerundeter Wulst an der Seitenwand des Rachens prominiert. Der der knöchernen Tuba nahe gelegene Teil des Knorpels ist mit der Fibro-Cartilago basilaris verwachsen und weniger beweglich, als der untere breitere,

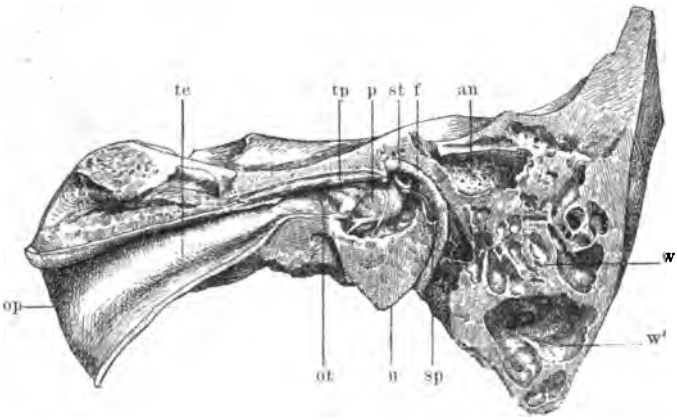


Fig. 44.

Sagittalschnitt durch das ganze Mittelohr vom Erwachsenen, innere Hälfte. (Linkes Ohr.) op = Ost. pharyng. tubae. te = Canalis tubae audit. ot = Ost. tymp. tubae. tp = Musc. tens. tymp. p = Promontorium mit dem Nervus tympanicus. u = untere Trommelhöhlenwand. st = Stapes. sp = Musc. stapedius. f = Nervus facialis. an = Antrum mastoid. ww' = Cellulae mastoid. Nach einem Präparate meiner Sammlung.

von der Schädelbasis abstehende Teil. Die Knorpelsubstanz selbst, an der Oberfläche hyalin, in den tieferen Schichten von faseriger Grundsubstanz, zeigt sehr häufig eine Anzahl unregelmäßiger Einschnitte, Spalten und manchmal Zerklüftung in mehrere gesonderte Stücke.

Moos und Zuckerkandl beschreiben mehrere in der Umgebung der knorpelig-membranösen Tuba vorkommende, aus Faserknorpel bestehende Knorpelinseln.

Die Länge der Ohrtrompete beim Neugebornen mißt 18—20 mm, von welchen 8—9 mm auf den knöchernen und 11—12 mm auf den knorpelig-membranösen Teil entfallen. Die Tympanalmündung der Tuba ist verhältnismäßig groß und etwas tiefer stehend; hingegen erscheint die der Choane näher gelegene Pharyngealmündung nur durch eine leichtgeschwungene Spalte angedeutet und der hintere Tubenwulst an der Rachenwand kaum merklich vorstehend. Der Tubenkanal ist aber auch kürzer und weiter, was insofern von praktischer Bedeutung ist, als die durch Schwellung der Tubenschleimhaut bedingten Widerstände im Tubenkanal durch einen Luftstrom leichter überwunden werden können.

Das Verhältnis des membranösen Teils der Ohrtrom-

Digitized by Google

pete zur Knorpelplatte läßt sich am besten an Querschnitten darstellen. Wir sehen an einem solchen (Fig. 45) die mediale Knorpelplatte (k), welche am oberen Rande hakenförmig umgebogen erscheint (h). Am umgerollten Ende des Knorpelhakens beginnt der membranöse Teil der Ohrtrompete, welcher in der Nähe des Knorpels zart und dünn ist, nach unten jedoch an Dicke zunimmt und zumeist von einem reichlichen Drüsenlager und einem individuell verschieden stark entwickelten Fettgewebe (Ostmann) begrenzt wird. Der membranöse Teil, welcher nach unten in die Fascia salpingo-pharyngea übergeht, beträgt nach v. Tröltsch die kleinere Hälfte des Umfanges der Ohrtrompete und bildet mit dem Knorpelhaken die laterale, vordere Wand des knorpelig-membranösen Tubenabschnittes (m), und außerdem noch den Boden desselben (b). Der dem Ost. pharyng. nahe gelegene Teil ist viel dünner als der obere, welcher durch Hinzutritt von fibrösem Gewebe von der Spina angularis des Keilbeins her und durch ein in dieses Gewebe eingeschobenes Knorpelstäbchen (Zuckerkandl) eine gewisse Dicke und Resistenz erhält.

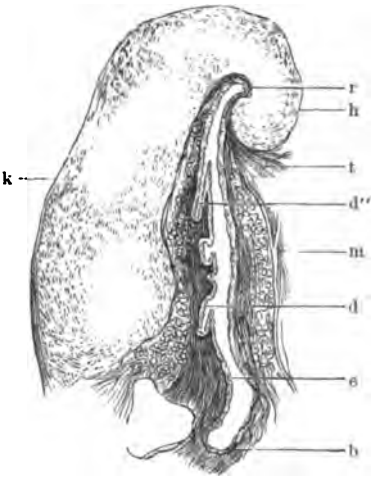


Fig. 45.

Querschnitt durch die knorpelige Ohrtrompete mit dem s-förmigen Tubenspalt. k = mediale Knorpelplatte. h = Knorpelhaken. r = Raum unterhalb des Knorpelhakens. b = Boden der Ohrtrompete. d d'' = Schleimhautfalten. e = Zylinderepithel t = Musc. Tensor. veli palatini. m = membranöser Tubenabschnitt.

Durch die hakenförmige Umbiegung des Knorpels am oberen Rande der Platte entsteht unterhalb dieser Umbiegungsstelle ein Raum, welcher sich in den einzelnen Tubenabschnitten verschieden verhält. In der Nähe der knöchernen Tuba ist dieser Raum in Form einer kleinen Lücke klaffend. Im mittleren Abschnitte ist jedoch die Berührung der medialen und lateralen Tubenwand eine vollständige und nur am Ost. pharyng. stehen die Wände wieder etwas voneinander ab*).

Die Schleimhaut des membranösen Teils der Ohrtrompete ist im unteren Abschnitte sehr faltenreich. Nach Moos bilden diese Falten des membranösen Teils unmittelbar hinter dem Ostium pharyngeum einen Wulst, durch welchen im ruhenden Zustande die Tuba an dieser Stelle geschlossen wird. Nach oben nimmt der Reichtum an Falten immer mehr zu.

**Auskleidung der Ohrtrompete.** Die Wände der Ohrtrompete werden von einer drüsenreichen, ein flimmerndes Zylinderepithel tragenden Schleimhaut überzogen. Die Auskleidung der knöchernen Ohrtrompete ist glatt, mit dem Perioste fest verwachsen. Die der Knorpelplatte anliegende Schleimhaut ist besonders an der medialen Wand stärker entwickelt, und an ihrer Oberfläche münden eine große Anzahl azinöser Schleimdrüsen (Fig. 45 d), welche bis in die Nähe des Perichondriums sich erstrecken, zuweilen aber und zwar in der Nähe der Rachenmündung durch die inkonstanten Spalten im Tubenknorpel sich bis in das Bindegewebe außerhalb der Ohrtrompete verfolgen lassen. Am zahlreichsten findet man drüsige Elemente in der Nähe der Rachenmündung der Ohrtrompete, während sie an der unmittelbar unterhalb des Tubenhakens befindlichen Schleimhaut ganz fehlen und im knöchernen Teile, namentlich gegen die Trommelhöhle, spärlicher vorkommen. Gerlach fand beim Kinde die Schleimhaut des knorpeligen Teiles der Tube von lymphatischem Gewebe durchsetzt (Gerlachs Tubentonsille). Anton**) konnte dieses Gewebe über das Ostium tympanicum hinaus bis in die Trommelhöhle nachweisen.

**Muskeln der Ohrtrompete.** Das Lumen der Ohrtrompete, deren Wände bald mehr, bald weniger innig aneinander liegen, wird vorzugsweise durch die von der Ohrtrompete zum weichen Gaumen hinziehenden Musc. levator und tensor veli palatini erweitert.

*) Vgl. v. Tröltsch, Archiv f. Ohrenheilk. Bd. II, und Moos, Archiv f. Augen- und Ohrenheilk. Bd. I.

**) Zeitschr. f. Heilk. Bd. XXII.

Digitized by Google

Der Levator veli palatini (petro-salpingo-staphylinus) (Fig. 46 l) entspringt von der, den karotischen Kanal begrenzenden, unteren Fläche des Felsenbeins, verläuft parallel zur Richtung der Ohrtrompete, schmiegt sich an den den Boden der Ohrtrompete bildenden häutigen Abschnitt (Fig. 46 l) an und strahlt unterhalb der pharyngealen Mündung der Ohrtrompete in den weichen Gaumen aus. Der Levator hebt nicht nur das Gaumensegel, sondern es wird auch bei jeder Kontraktion durch die Verkürzung und das Dickerwerden des Muskels der Boden der Ohrtrompete gehoben, wodurch die Ohrtrompetenmündung zwar verkleinert, der Widerstand in der Ohrtrompete jedoch durch die Verbreiterung der Tubenspalte vermindert wird.

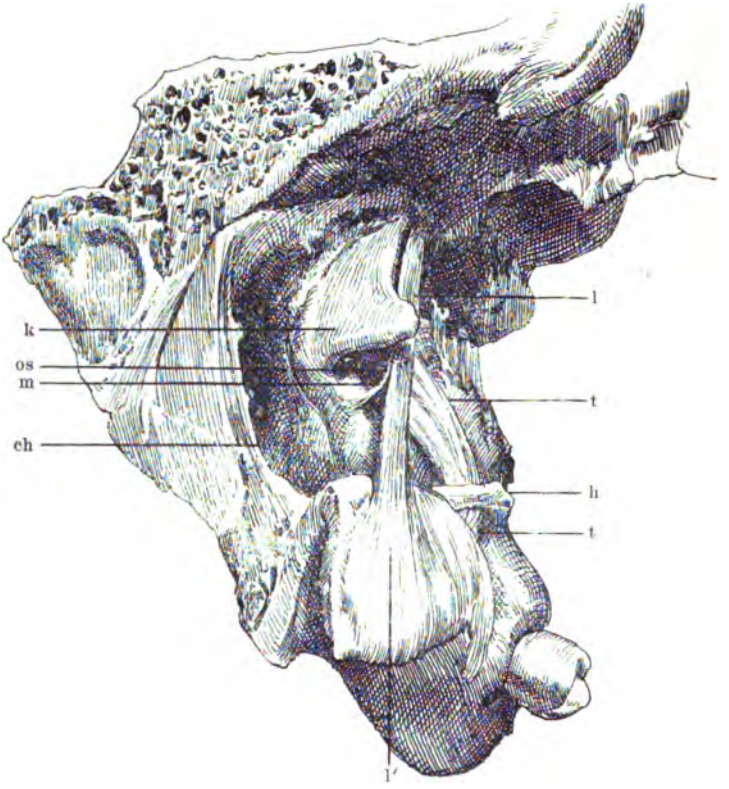


Fig. 46.

Rechtseitige Ohrtrompete mit den Tubenmuskeln; natürliche Größe. k = Knorpelplatte der Ohrtrompete. m = Lamina membranacea der Ohrtrompete. os = Ostium pharyng. tubae. ch = Choane. l = Musc. levator palati mollis. l' = Ausstrahlung des Levator im Gaumensegel. h = Hamulus pterygoideus. tt = Musc. tensor palati mollis. um den Hamulus sich herumschlingend. Nach einem Präparate meiner Sammlung.

Der Tens. veli palatini (spheno-salpingo-staphylinus s. circumflexus palat.), von Tourtual*) und v. Tröltsch als Abductor oder Dilatator tubae bezeichnet (Fig. 46 tt), nimmt seinen Ursprung von der unteren Fläche des Keilbeins und der inneren Lamelle des Proc. pterygoid., mit einer großen Masse seiner Bündel aber von der kurzen, hakenförmig umgebogenen lateralen Knorpelwand (Fig. 45 t) und dem membranösen Teile des knorpeligen Tubenabschnittes. In seinem nach unten gerichteten Verlaufe liegt der platte Muskelbauch der lateralen Wand des häutigen Tubenabschnittes innig an und ist an diese ziemlich fest angeheftet. Die Faserrichtung des Muskelbauchs, dessen Sehne sich um den Hamulus pterygoideus herumschlingt und in der fibrösen Verlängerung des harten Gaumens ausstrahlt

*) Politzer, Gesch. d. Ohrenheilk. Bd. I, S. 372.

Digitized by Google

(Henle), bildet einen spitzen Winkel mit der Richtungslinie des knorpeligen Tubenabschnittes. Die Sehne des Muskels ist am Hamulus pterygoideus, mit welchem sie ein sogenanntes Sehnengelenk bildet, so straff angeheftet, daß die Wirkung der Muskelkontraktion sich in höherem Grade an der Ohrtrompete, als am weichen Gaumen äußern muß. Durch die Kontraktion dieses Muskels wird der Knorpelhaken etwas aufgerollt, der membranöse Teil der Ohrtrompete von dem knorpeligen abgezogen und das Lumen der Ohrtrompete klaffend. Zu erwähnen wäre noch ein als M. salpingo-pharyng. bezeichnetes Muskelbündel, welches vom M. palatopharyng. zum Tubenwulste hinzieht.

Zu den Muskeln der Ohrtrompete stehen drei Faszien in Beziehung, welche sich zum Teil an der Ohrtrompete inserieren und bei dem Mechanismus der Tubenöffnung eine wichtige Rolle spielen. Es sind dies die Fasc. salping. pharyng., welche von der Tubenkante zum Hamul. pterygoid. hinzieht und den Tensor vom Levator trennt; die äußere Faszie des Tensor und endlich die mit dem Lig. salpingo-pharyng. zusammenhängende, der medialen Seite des Levator anliegende Faszie.

Die arteriellen Gefäße der Ohrtrompete stammen aus der A. pharyng. ascend., der A. mening. media und der Maxillaris interna. Die Venen stehen mit denen der Trommelhöhle und des Nasenrachenraums in Verbindung und bilden einen mit dem Sinus cavernosus anastomosierenden Venenplexus (Zuckerkandl), welcher bei übermäßiger Blutfüllung einen wichtigen Einfluß auf die Wegsamkeit des Tubenkanals üben kann.

## C. Der Warzenfortsatz (Processus mastoideus).

Der Warzenfortsatz bildet den hinteren Abschnitt des Mittelohrs. Die Anlage desselben beim Neugebornen findet sich hinter dem oberen Ende des Annulus tymp. als kleiner Tuberkel, welcher teils durch selbständiges Wachstum, teils durch Muskelzug in den ersten Lebensjahren sich in der Richtung nach unten vergrößert, jedoch erst im dritten Lebensjahre (Zuckerkandl) die Form des Warzenfortsatzes beim Erwachsenen erhält.

Zwischen dem Tuberculum mast. und dem hinteren Teil der Pars squamosa, welche beim Neugebornen die äußere Wand des Antr. tymp. bildet, befindet sich die schon von Du Verney abgebildete Sutura squamomastoidea, welche in den ersten Lebensjahren in der Regel schwindet, zuweilen jedoch auch beim Erwachsenen als gezackte, oft tiefgehende Furche an der äußeren Fläche des Warzenfortsatzes sichtbar ist.

Von pneumatischen Räumen ist beim Neugebornen nur das Antrum tympanic. vorhanden. Es ist dies ein länglicher, 9—10 mm langer, 6—7 mm breiter und hoher (Gomperz), hinter der Trommelhöhle gelegener Hohlraum, welcher meist nicht nur relativ, sondern absolut größer ist als beim Erwachsenen. Nach Zuckerkandl geht die Entwicklung der Zellenräume im Warzenfortsatze in der Weise vor sich, daß die Zellenbildung an der hinteren, oberen Peripherie des Antr. tymp. beginnt, von hier gegen den Sinus transversus und dann erst gegen die äußere Lamelle fortschreitet.

Am ausgebildeten Warzenfortsatz unterscheidet man zwei Abschnitte: den horizontalen Teil oder das Antrum tympanicum, ein größerer, länglicher und unregelmäßiger, unter dem Tegmen mast. gelegener Hohlraum, in welchen man durch die dreieckige Öffnung an der hinteren Trommelhöhlenwand gelangt und den vertikalen Teil des Warzenfortsatzes, dessen Zellräume mit dem Antrum kommunizieren.

Der Warzenfortsatz zeigt in Bezug auf Größe und Form eine große Mannigfaltigkeit. Bald ist er sehr stark entwickelt, bald wieder zu einem kurzen und soliden Höcker verkümmert. In gleicher Weise findet man bedeutende Unterschiede im inneren Gefüge des Warzenfortsatzes, da dieser, wie schon älteren Autoren bekannt, nicht immer aus pneumatischen Zellräumen besteht, sondern häufig ganz oder zum Teil durch eine fett-

Digitized by Google

haltige, spongiöse oder kompakte Knochensubstanz gebildet wird (Zoja). Zuckerkandl fand unter 250 Schläfebeinen nur bei 36,8 Prozent den Warzenfortsatz durchaus pneumatisch, in 43,2 Prozent war derselbe zum Teil diploëtisch, zum Teil pneumatisch und in 20 Prozent in seiner Totalität aus fetthaltigem, diploëtischem oder sklerosiertem Knochengewebe bestehend.

Demnach unterscheidet man drei Haupttypen des Warzenfortsatzes: die pneumatische, die diploëtische und die aus der Kombination beider hervorgehende Mischform desselben. Der pneumatische Warzenfortsatz wird häufig durch eine große Anzahl unregelmäßiger, nach allen Richtungen des Schläfebeins sich erstreckender Zellenräume gebildet, welche durch eine meist dünne, äußere Corticalis gedeckt werden (Fig. 47). In anderen Fällen wird der ganze Binnenraum des Warzenfortsatzes durch eine oder zwei große Höhlen eingenommen oder es bestehen neben

Fig. 47.

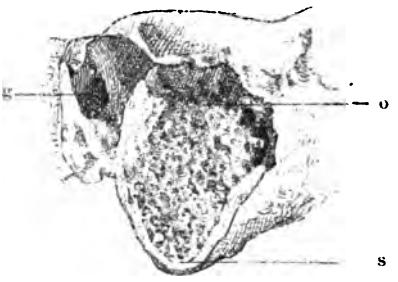


Fig. 48.

zahlreichen kleineren eine oder mehrere größere Höhlen, welche namentlich an der Spitze oder an der inneren Seite die Deckplatte blasenförmig vorwölben. Oft kommunizieren größere Höhlen nur durch einen engen Kanal mit dem Antr. tymp.

Die pneumatischen Zellräume des Schläfebeins erstrecken sich öfters bis zur Sutura occipit., indem sie Sinus sigmoid. und Emissarium Santorini umgreifen; nach abwärts bis zur Incisura mast.; nach aufwärts und vorwärts bis zur Linea temporal. und in die Wurzel des Proc. zygomat., wobei sie den Gehörgang — abgesehen von seiner vorderen, unteren Wand — vollständig umgreifen; nach einwärts bis zur Spitze der Pyramide. Sie umgeben häufig das Labyrinth von allen Seiten und lagern auch dem Bulbus venae jugul., dem knöchernen Teil der Ohrtrompete und dem hinteren Teil des Canalis carotic. direkt an.

Ein wesentlich verschiedenes Aussehen bietet am Durchschnitte der diploëtische Warzenfortsatz (Fig. 48), welcher von seiner Spitze s bis zur oberen Grenze o aus kleinzelligem Diploë- und fetthaltigem Knochengewebe besteht und nur manchmal in der Nähe des meist kleinen Antr. tymp. g. spärliche Luftzellen aufweist. Der sklerotische Warzenfortsatz ist selten ganz kompakt, sondern enthält entweder sehr dichtes Diploëgewebe oder vereinzelte größere Lücken. Die diploëtischen und sklerotischen Warzenfortsätze sind durchschnittlich kleiner als die pneumatischen.

Den dritten Typus endlich bildet der zum Teil pneumatische, zum Teil diploëtische Warzenfortsatz. Hier finden sich zahlreiche Varietäten, von denen diejenigen, wo der untere Abschnitt des Proc. mastoid. diploëtisch und der obere pneumatisch (Fig. 49), ferner solche

Digitized by Google

(Fig. 50), wo der untere und hintere Abschnitt d—d′ Diploë, der vordere obere Teil g′—p hingegen pneumatische Zellen enthält, am häufigsten vorkommen.

Die pneumatischen Räume des Warzenfortsatzes werden von einer zarten, drüsenlosen Membran, einer Fortsetzung der Trommelhöhlenschleimhaut, ausgekleidet, welche, mit dem Periost verschmolzen, ein nichtflimmerndes Plattenepithel trägt.

Fig. 49.

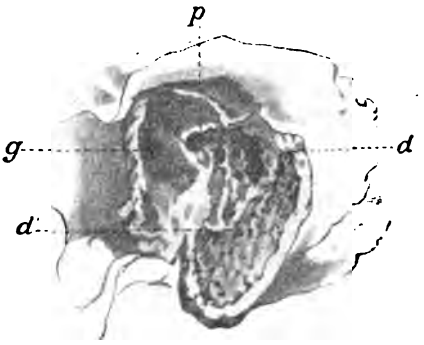


Fig. 50.

Im Antrum findet man häufig Bindegewebsmembranen und verästigte Stränge ausgespannt, auf welchen die Seite 30, Fig. 42 beschriebenen, von mir entdeckten, gestielten Gebilde lagern.

Die Warzenzellen werden nach vorn von der hinteren Wand des knöchernen Gehörgangs, zum Teil auch vom Cavum tymp. und vom hinteren

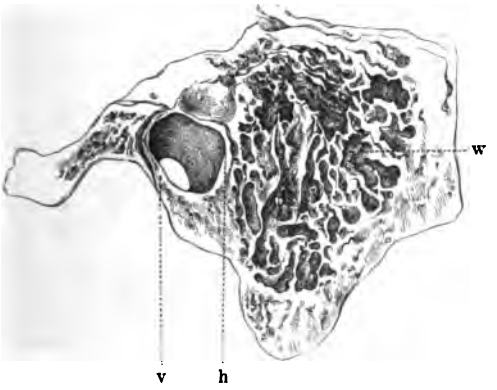


Fig. 51.

Vertikaler (Sagittal-)Schnitt durch Warzenfortsatz und knöchernen Gehörgang.
w = Warzenzellen. h = hintere Wand des knöchernen Gehörgangs. v = vordere Wand des knöchernen Gehörgangs.

Fig. 52.

Horizontalschnitt durch äußeren Gehörgang und Trommelhöhle.
v = vordere Gehörgangswand. h = hintere Gehörgangswand. z = Zellen des Warzenfortsatzes. g = Gehörgang. T = Trommelfell. t = Trommelhöhle. s = Sinus transversus. (Rechtes Ohr.)

Ende der Pyramide begrenzt (Fig. 51 u. 52). Die äußere Wand (Planum mast.) wird von der hinter der Ohrmuschel fühlbaren konvexen Knochenschale gebildet, deren Flächenausdehnung und Dicke sehr variiert (4—10 mm). An der Übergangsstelle vom Planum mastoid. in die hintere Gehörgangswand und zwar an der hinteren oberen Peripherie der äußeren Öffnung des knöchernen Gehörgangs findet sich, jedoch nicht konstant, ein verschieden stark ent-

Digitized by Google

wickelter spitzer Vorsprung (Spina supra meatum). Nach Mancioli schwankt die Entfernung der Spina von der Spitze des Warzenfortsatzes zwischen 17 und 34 mm. Im Mittel befindet sich diese 2½ cm unter der Spina.

Nach hinten grenzt der Warzenfortsatz an das Hinterhauptbein, in welchem man manchmal mit den Warzenzellen zusammenhängende, lufthaltige Zellräume findet. (Hyrtls pneumatische Hinterhauptknochen.) Die obere, der Schädelhöhle zugekehrte Wand des Proc. mast. wird als Tegmen mast. bezeichnet, an dessen Bildung sich die hintere Fortsetzung des Tegm. tymp. und die innere Lamelle des horizontalen Teils der Schläfebeinschuppe beteiligen.

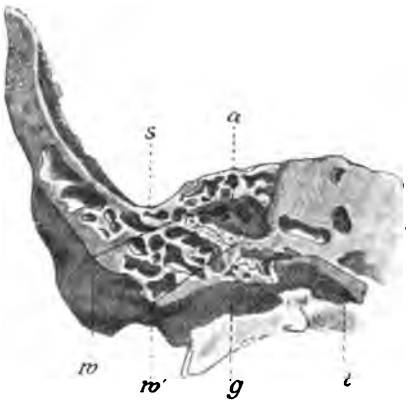


Fig. 53.

Horizontalschnitt durch einen pneumatischen Warzenfortsatz. g = hintere Gehörgangswand. t = Trommelhöhle. a = Antrum mastoid. s = Sin. sigm. w w' = Operationsbasis an der äußeren Schale des Warzenfortsatzes.

Die innere Begrenzung des Warzenfortsatzes zerfällt in zwei Abschnitte. Der untere gehört der inneren Fläche des konischen Teils des Proc. mast. an und ist dieser durch die für den Ansatz des M. digastricus bestimmte, bald flache, bald tiefe Incisura mastoid. in sagittaler Richtung eingeschnitten. Die Knochenwand ist an dieser Seite oft papierdünn und bildet manchmal die mediale Begrenzung einer einzigen großen, die ganze Spitze des Warzenfortsatzes einnehmenden pneumatischen Zelle („Terminalzelle"). Der obere Abschnitt der Innenseite des Warzenfortsatzes wird vom Sinus transversus durchzogen, welcher, an der Eminentia cruciat. int. des Occipitale beginnend, auf die Innenfläche des

Fig. 54.

Horizontalschnitt durch einen teils diploëtischen, teils pneumatischen Warzenfortsatz. g = hintere Gehörgangswand. a = Antr. mast. s = Sin. sig. w w' = Operationsbasis.

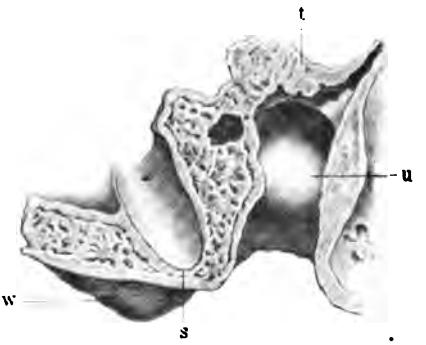


Fig. 55.

Horizontalschnitt durch einen mit spärlichen Diploëräumen versehenen, kompakten Warzenfortsatz. t = Trommelhöhle. u = untere Gehörgangswand. s = Sin. sigm. w = hintere Grenze der Operationsbasis.

Warzenfortsatzes in gewundenem Verlaufe übertritt und am Foram. jugul. angelangt, mit einer jähen Biegung gegen die untere Wand der Pyramide ansteigt, um in den Bulb. ven. superior (jugularis) überzugehen. Eitrige Entzündungen des Warzenfortsatzes, welche auf dessen innere Wand übergreifen, können daher letal endigende Sinusphlebitis veranlassen.

Digitized by Google

Von praktischer Tragweite sind die anatomischen Varietäten im Lageverhältnis des Sinus transversus zum Warzenfortsatze und zur hinteren Gehörgangswand. Bezold und Hartmann haben auf die zuweilen stark nach vorn und außen gerückte Lage des Sinus sigmoid. und auf die Möglichkeit einer nicht leicht zu vermeidenden Verletzung desselben bei Eröffnung des Warzenfortsatzes hingewiesen. Bei mehr als 500 von mir untersuchten Schläfebeinen fand ich die günstigsten Lageverhältnisse des Sinus bei den stark entwickelten, durchweg pneumatischen Warzenfortsätzen. Hier besteht (Fig. 53) zwischen dem Sinus transversus (sigmoideus) und der hinteren Gehörgangswand g ein breiter Zwischenraum, welcher die operative Freilegung der Mittelohrräume ohne Gefahr für die Verletzung des Sinus gestattet.

Minder günstig gestaltet sich nach meinen Beobachtungen das Verhältnis bei einer großen Zahl diploëtischer und kompakter Warzenfortsätze. Hier ist der Raum zwischen Sinus und hinterer Gehörgangswand häufig viel enger (Fig. 54), in einzelnen Fällen sogar so weit nach vorn und außen gerückt (Fig. 55), daß zwischen ihm und der hinteren Gehörgangswand nur eine schmale Zwischenbrücke besteht, daher bei Eröffnung des Warzenfortsatzes eine Bloßlegung des Sinus geradezu unausweichlich ist.

Fig. 56.

Projektionsbild der inneren Trommelhöhlenwand zum Trommelfell. v o = vorderer oberer Quadrant des Trommelfells. v u = vorderer unterer Quadrant. h o = hinterer, oberer Quadrant. h u = hinterer, unterer Quadrant. r = Nische des runden Fensters.

Nach Iwanoff findet man bei Brachykephalen mit schwach entwickeltem Warzenfortsatz am rechten Schläfebein den Sinus stark vorgelagert*).

Die Binnenräume des Warzenfortsatzes werden von Zweigen der Art. mening. med. und der Art. stylo-mastoid., die äußere Fläche von der Art. auricular. posterior. versorgt. Die äußeren Venen stehen teils mit den an der äußeren Halsgegend in die Jugularis mündenden venösen Gefäßen, teils mit den von der Schädelhöhle durch die Pars mastoid. durchziehenden Emissar. Santorini in Verbindung. Die Venen des Antr. und der Cellulae mastoid. anastomosieren teils mit denen der Trommelhöhle und der Corticalis, teils münden sie in die Emissar. Santorini und durch kleine Knochenkanäle der inneren Wand des Warzenfortsatzes in den Sinus transversus (sigmoid.). Nebstdem führt ein gefäßhaltiger Kanal vom Inneren des Warzenfortsatzes unterhalb des Canal. semicirc. super. durch die Fossa subarcuat. in die Schädelhöhle. Die Diploëräume des Proc. mast. stehen mit denen des übrigen Schläfebeins und mit den venösen Hirnblutleitern der Schädelhöhle in unmittelbarer Kommunikation. Die Nerven des Antrum und der Cellulae mast. stammen vom Plex. tymp., die der äußeren Fläche vom N. auricular. magnus.

## Topographie des Schalleitungsapparates.

Die Topographie der Ohrmuschel läßt sich am besten an Horizontal- und Vertikalschnitten gefrorener oder in Weingeist gehärteter Präparate studieren. Man sieht an solchen wohl den größeren Teil des Ohrknorpels von der Seitenfläche des Schädels abstehen, doch legt sich der um die Ohröffnung gelegene Teil in ver-

*) Die anatomischen Verhältnisse der Hirnsinus zum Gehörorgane werden in dem Abschnitte „Die otitische Phlebitis und Thrombose der Sinus durae matris" näher berücksichtigt werden. (Vgl. hierüber Rudloff, Zeitschr. f. Ohrenheilk. Bd. XLV.)

Digitized by Google

schiedener Breite an die Schläfebeinschuppe und an den Warzenfortsatz an. Der oberhalb der Ohröffnung gelegene Teil der Muschel: der Sinus helicis, der vordere, obere Abschnitt der Concha und der vordere Teil der Fossa triangularis ist an die durch die Linea temporal. gekreuzte Übergangsfläche des horizontalen Teils der Pars squamosa zur Schläfebeinschuppe angeheftet. Der mittlere, hinter der äußeren Ohröffnung gelegene Abschnitt der Concha ist in der Ausdehnung von 1½—2 cm mit dem Proc. mastoid. durch dehnbares Bindegewebe verbunden. Es ist dies insofern hervorzuheben, als durch diesen Abschnitt der Ohrmuschel zum Teil jene Partie des Warzenfortsatzes gedeckt wird, an welcher bei Eröffnung des Proc. mast. die Operationsöffnung angelegt wird, weshalb bei diesem Eingriffe die Muschel vom Warzenfortsatze teilweise abgelöst werden muß. Der vor der Ohröffnung gelegene, den Tragus bildende Teil des Ohrknorpels stößt nach innen an den knorpeligen Gehörgang und an den äußeren Abschnitt des Kiefergelenks.

Fig. 57.

Frontalschnitt durch äußeren Gehörgang, Trommelfell und Trommelhöhle. o = mit dem Mittelohre zusammenhängende Zellräume in der oberen Gehörgangswand. d = Dach der Trommelhöhle. u = untere Wand. t = Trommelhöhle. tr = Trommelfell. h = Hammerkopf. g = Hammergriff. a = Amboß. s = Steigbügel. c = Canalis facialis. f = Fossa jugularis. dr = Drüsenmündungen im äußeren Gehörgange. (Rechtes Ohr.)

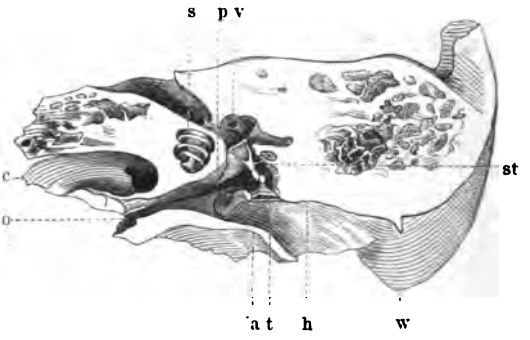


Fig. 58.

Horizontalschnitt durch das Gehörorgan. a = vordere Wand des knöchernen Gehörganges. h = hintere Wand desselben. t = Durchschnitt des Trommelfells, des Hammergriffs und der hinteren Tasche. p = Promontorium. o = Ostium tymp. tubae. st = Steigbügel im Zusammenhange mit dem unteren Ende des langen Amboßschenkels und der Sehne des Stapedius. w = Warzenfortsatz. s = Schnecke. v = Vorhof. c = Canalis caroticus.

Der knorpelige Gehörgang ist zum Teile von den Wänden des knöchernen Gehörgangs überdeckt. Die obere knöcherne Gehörgangswand überdacht den membranösen Teil des knorpeligen Ganges bis zur äußeren Ohröffnung; desgleichen überragt der durch den Warzenfortsatz gebildete, äußere Abschnitt der hinteren knöchernen Gehörgangswand den knorpeligen Gehörgang. Durch den in den knorpeligen Gehörgang eingeführten Finger kann man daher, knapp hinter der Ohröffnung, die obere und hintere Gehörgangswand durchfühlen. Von der unteren längsten Wand des knorpeligen Ganges ist nur der äußere Abschnitt frei durchfühlbar: der innere Abschnitt wird von der Parotis bedeckt. Die vordere Knorpelwand stößt mit ihrem inneren Abschnitte an die hintere Fläche der Gelenkskapsel des Unterkiefers, dessen Bewegungen sich der knorpeligen Gehörgangswand mitteilen.

Der knöcherne Gehörgang grenzt nach oben an die mittlere Schädelgrube, nach hinten an die Zellen des Warzenfortsatzes und nach vorn an das Kiefergelenk, dessen Gelenksgrube höher liegt als das Lumen des knöchernen Gehörgangs. Das Areale der Gelenksgrube reicht weiter nach außen als die vordere knöcherne Gehörgangswand.

Die Kenntnis des topographischen Verhältnisses des Trommelfells zur inneren Trommelhöhlenwand ist für den Praktiker sehr wichtig, sowohl wegen der Beurteilung von pathologischen Veränderungen am

Digitized by Google

Trommelfelle, als auch wegen der operativen Eingriffe an der Membran und in der Trommelhöhle. Zur besseren Orientierung über die Lage des Trommelfells zu den einzelnen Abschnitten der inneren Trommelhöhlenwand wird die äußere Fläche des Trommelfells (Fig. 56) in vier Segmente geteilt, indem der Hammergriff durch eine Linie nach unten verlängert und diese durch eine zweite horizontale, das untere Griffende tangierende Linie gekreuzt wird. Das von Zuckerkandl*) angegebene Projektionsbild der inneren Trommelhöhlenwand zum Trommelfell entspricht wohl dem anatomischen Präparate, wird aber durch die in der Praxis in Betracht kommende Neigung des Trommelfells zur Horizontalen wesentlich modifiziert. Bei normaler Kopfstellung, in welcher wir das Gehörorgan untersuchen, entspricht daher:

dem vorderen oberen Quadranten (vo) des Trommelfells: der vordere obere an das Ost. tymp. tubae grenzende Abschnitt der inneren Trommelhöhlenwand; nur selten ist ein Stück des Semicanalis M. tens. tymp. sichtbar;

dem vorderen unteren Quadranten (vu): der vordere untere, an das Ost. tubae grenzende Abschnitt der inneren Trommelhöhlenwand und ein Stück der gerifften unteren und vorderen Trommelhöhlenwand;

dem hinteren oberen Quadranten (ho): oben das Amboß-Stapesgelenk, hinter demselben die Spitze der Eminent. staped. und die Sehne des Steigbügelmuskels; unter derselben der obere Teil der Nische des runden Fensters (r);

dem hinteren, unteren Quadranten (hu): nach oben der untere Abschnitt der Nische des runden Fensters (r), nach unten ein Teil der gerifften unteren Trommelhöhlenwand.

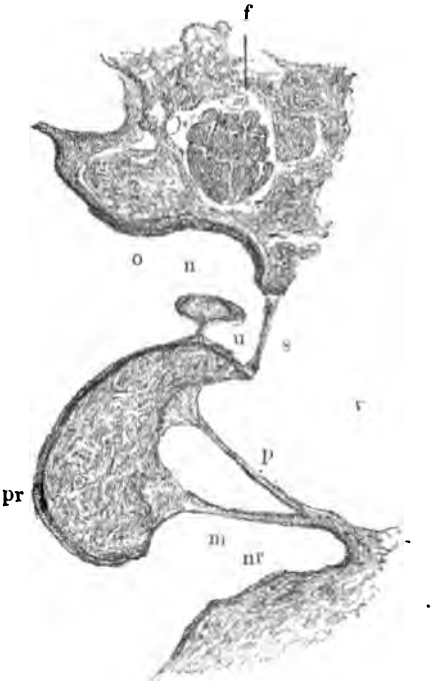


Fig. 59.

Frontalschnitt der inneren Trommelhöhlenwand durch die beiden Labyrinthfenster. s = Basis stapedis. n = Nische des ovalen Fensters mit einem Stücke des schräg durchschnittenen Steigbügelschenkels. o, u = obere und untere Wand der Nische. pr = Durchschnitt des Promontoriums mit dem Schleimhautüberzuge. m = Membrana fenestrae cochleae. nr = Nische des runden Fensters. p = Lamina spiralis secundaria. f = Durchschnitt des N. facialis. v = Vestibulum. Nach einem Präparate meiner Sammlung.

Das hier angeführte Projektionsbild der inneren Trommelhöhlenwand zum äußeren Gehörgang und zum Trommelfelle zeigt mannigfache Varianten, welche bei der Okularinspektion und bei operativen Eingriffen berücksichtigt werden müssen. Während nicht selten der lange Ambußschenkel und seine Verbindung mit dem Stapes im Sehfelde so weit nach abwärts reichen, daß der größere Teil der Nische des ovalen Fensters mit dem hinteren Schenkel des Stapes und der Stapediussehne klar zu Tage treten, findet sich in anderen Fällen die Stapes-Amboßverbindung so hochstehend, daß sie durch den Knochenrahmen des Trommelfells vollständig verdeckt, selbst bei totaler Zerstörung des Trommelfells sich der Besichtigung entzieht. Desgleichen beobachtet man häufig einen Tiefstand der Nische des runden Fensters, welches im Projektionsbilde ganz in dem Bereiche des hinteren, unteren Quadranten des Trommelfells zu liegen scheint.

Da das Trommelfell trichterförmig nach innen gewölbt, die innere Trommelhöhlenwand hinwieder stark nach außen vorgebaucht ist, so wird der Durchmesser

*) Realencyklopädie der med. Wissenschaften. Wien 1886. Artikel Gehörorgan.

Digitized by Google

der Trommelhöhle an den verschiedenen Abschnitten derselben sehr variieren. Die klarste Vorstellung von der Topographie der Trommelhöhle erhält man an Frontal- und Horizontalschnitten (Fig. 57 u. 58) oder an Korrosionspräparaten. Der Nabel des Trommelfells nähert sich dem Promontorium auf durchschnittlich 2 mm. Unterhalb dieser Stelle, in einer beiläufigen Entfernung von 1—1½ mm, befindet sich der am stärksten vorgewölbte Teil des Promontoriums. Die Entfernung von diesem Punkte bis zum Trommelfell mißt ca. 2½ mm. Der Abstand des hinteren unteren Trommelfellsegments von der inneren Trommelhöhlenwand schwankt nach Bezold zwischen 5—7 mm; im vorderen oberen Quadranten nach meinen Messungen zwischen 5—6 mm und im vorderen unteren Quadranten zwischen 4—5 mm. Bei Neugebornen und im ersten Lebensjahre sind die Distanzen kleiner. Die Tiefe der Trommelhöhle am vorderen Abschnitte des Attik variiert von 3,5—4 mm, am Boden zwischen 3—3,5 mm. Im hinteren Abschnitt des Attik 5—6 mm, entsprechend diesem am Boden 5—5,5 mm. Der Höhendurchmesser der Trommelhöhle variiert von 10—12 mm, die Höhe der vorderen Trommelhöhlenwand bis zum Ost. tymp. tubae mißt 3,5—4 mm, die der hinteren Wand 8—9 mm. Der Längendurchmesser vom Ost. tymp. tubae bis zur hinteren Wand beträgt 13 mm (Bezold). Nach Schönemann*) wird durch eine starke Rotation der Pyramide um ihre Achse ein Tiefstand der hinteren Schädelgrube bewirkt.

Die Lage der Gehörknöchelchen und deren Verhältnis zu den Wänden der Trommelhöhle ergibt sich aus Fig. 57. Hammerkopf und Amboßkörper lagern im oberen Trommelhöhlenraume in einer an der äußeren Wand befindlichen, nischenförmigen Vertiefung (Logette des osselets, Gellé). Ihre nachbarliche Beziehung zur oberen und äußeren Trommelhöhlenwand begünstigt die Entstehung abnormer Verwachsungen zwischen Hammer-Amboßkörper und den genannten Trommelhöhlenwänden. Der Steigbügel, welcher nahezu senkrecht auf der Längsachse des Hammer-Amboßes steht, lagert mit seinen Schenkeln in einer zum ovalen Fenster führenden, einem kurzen Kanale vergleichbaren Nische der inneren Trommelhöhlenwand, Fossula fen. vestibuli (Pelvis ovalis) (Fig. 59). Hiebei treten die beiden Schenkel nicht selten mit der unteren Wand der Nische entweder unmittelbar oder durch inkonstante Schleimhautfalten in Verbindung, wodurch bei Entzündungen dieser Region die Verwachsung der Steigbügelschenkel mit der unteren Wand der Nische begünstigt wird.

Die Topographie des Warzenfortsatzes wurde bereits (S. 39) geschildert; die Lagerung der Ohrtrompete, insbesondere des beim Katheterismus in Betracht kommenden Ost. pharyng. tubae, soll in dem betreffenden Abschnitte geschildert werden.

---

# Physiologie des Schalleitungsapparates.

## a) Ohrmuschel.

Während man früher einerseits jeder der einzelnen Vertiefungen an der vorderen Fläche der Ohrmuschel eine wichtige Rolle für die Reflexion des Schalles zuschrieb, wurde ihr anderseits jede physiologische Bedeutung abgesprochen, indem man sich auf die Tatsache stützte, daß bei Individuen, welche durch Erfrieren oder durch mechanische Verletzung die Ohrmuschel eingebüßt hatten, keine merkliche Hörstörung beobachtet wurde.

Es kann aber keinem Zweifel unterliegen, daß die Ohrmuschel wesentlich zur Verstärkung der Schallempfindung beiträgt, wenn dies auch beim Menschen nicht in demselben Grade der Fall ist, wie bei einzelnen Tieren. Von den an der vorderen Fläche vorkommenden Vertiefungen ist es vorzugsweise die Concha, welche einen Teil der auffallenden Schallwellen sammelt und in den Gehörgang reflektiert. Schneider hat bereits nachgewiesen, daß beim Ausfüllen dieser Vertiefung mit Wachs eine Verminderung der Hörschärfe eintrete. Zu meinen hierauf bezüglichen

*) Schläfebein und Schädelbasis. Basel 1906.

Digitized by Google

Versuchen bediente ich mich schwerhöriger Individuen, weil bei diesen die Distanz für eine konstante Schallquelle viel schärfer abgegrenzt erscheint, als bei ohrgesunden Personen. Wenn man nun die Hördistanz bei fixiertem Kopfe des Kranken mit einem Schlagwerke (Metronom) bestimmt und dieses an eine Stelle bringt, welche noch etwas innerhalb der Grenzen der Hörweite liegt, so hört die Perzeption des Schlagwerkes sofort auf, wenn die Concha mit einem steifen Papierstücke bedeckt wird. Die äußere Ohröffnung muß bei diesem Versuche frei bleiben. Bedeckt man die anderen Vertiefungen der Ohrmuschel, so tritt keine Änderung in der Hördistanz ein.

Daß die Größe der Muschel und ihres Ansatzwinkels einen Einfluß auf die Schallreflexion in den Gehörgang haben (Buchanan), erhellt daraus, daß sowohl ohrgesunde als auch schwerhörige Personen klarer und voller hören, wenn sie die Muschel durch Druck auf die hintere Fläche nach vorn biegen oder die Fläche der Muschel durch die hohle Hand vergrößern*). Der Verlust der Ohrmuschel wird daher keine Schwerhörigkeit zur Folge haben, der Schall jedoch gewiß nicht so klar und voll perzipiert werden, wie bei ihrem Vorhandensein.

Eine wichtige Bedeutung für die Reflexion der die Ohrmuschel treffenden Schallwellen muß ich nach den von mir gemachten Untersuchungen dem Tragus zuschreiben. Er bildet vor der äußeren Ohröffnung, diese etwas überragend, einen nach hinten gerichteten klappenartigen Vorsprung, durch den gegenüber der Concha und der äußeren Ohröffnung ein ansehnlicher Raum gebildet wird. In diesem Raume werden die von der Ohrmuschel (Concha) reflektierten Schallwellen gesammelt und in die äußere Ohröffnung reflektiert.

Man kann sich von der Wichtigkeit dieses durch den Tragus gebildeten Raumes überzeugen, wenn man den oben geschilderten Versuch in der Weise modifiziert, daß man nun diese der Concha gegenüberliegende Vertiefung mit in Fett getränkter Baumwolle ausfüllt. Die Perzeption des Schlagwerkes wird dadurch entweder abgeschwächt oder gänzlich verschwinden. Hingegen wird dasselbe bedeutend verstärkt gehört, wenn die Fläche des Tragus durch Anlegen einer kleinen festen Platte nach hinten zu vergrößert wird.

Es unterliegt demnach keinem Zweifel, daß die Ohrmuschel durch Reflexion von Schallwellen in den äußeren Gehörgang wesentlich zur intensiveren Schallempfindung beiträgt.

Die an den Ohrknorpel sich inserierenden Muskelbündel haben beim Menschen nur einen untergeordneten Einfluß auf die Stellung der Muschel beim Hören. Selten kann die Ohrmuschel willkürlich bewegt werden. Hingegen beobachtete ich ziemlich oft bei Ohrenkranken während der Prüfung ihrer Hörweite oder beim Ausspritzen des Gehörgangs reflektorische, dem Kranken nicht bewußte Bewegungen an der Ohrmuschel, welche bald an einzelnen Partien derselben, bald an der ganzen Muschel sichtbar waren.

## b) Schallfortpflanzung im äußeren Gehörgange.

Die in der Luftsäule des äußeren Gehörgangs fortschreitenden Schallwellen treffen zum großen Teile unmittelbar das Trommelfell, erleiden jedoch durch die mannigfachen Krümmungen des Gehörgangs eine mehrfache Reflexion und eine mäßige Abschwächung.

Die Weite des Gehörgangs hat auf die Intensität der Wahrnehmung nur geringen Einfluß, wovon man sich dadurch überzeugen kann, daß man bei genau festgestellter Hördistanz für das Uhrticken eine Wachskugel bis gegen die Mitte des Gehörgangs vorschiebt und dadurch dessen Lumen bis auf einen kleinen Spalt verengt. Die Hörweite wird hiebei wenig alteriert, und die Stärke des Tickens kaum merklich beeinträchtigt. Der Eigenton des Gehörgangs liegt zwischen C. IV und G. VI, daher eine Resonanz seiner Luftsäule nur bei sehr hohen Tönen erfolgt.

Die Temperatur des äußeren Gehörgangs ist nach Mendel (Virchows Archiv, Bd. L) um 0,2° geringer als die der Achselhöhle. Eitelbergs Messungen ergaben eine Differenz von 0,1° bis 0,3°. Nach Claude Bernard tritt sowohl nach Durchschneidung des Halssympathicus als auch nach Durchtrennung des

*) Schon vom Kaiser Hadrian geübt. Politzer, Geschichte der Ohrenheilkunde, S. 28.

Digitized by Google

N. facialis eine Temperaturerhöhung der Ohrmuschel und im äußeren Gehörgange ein, während beim Einstich des Facialiskerns in die Medull. oblong. eine Herabsetzung der Temperatur erfolgt. — Bei akuten Meningealaffektionen wurde eine Steigerung der Gehörgangstemperatur um 0,1° bis 1,0° gegen die der Achselhöhle beobachtet.

### c) Schallfortpflanzung durch Trommelfell und Gehörknöchelchen.

Das Trommelfell besitzt gleich künstlichen Membranen von bestimmter Spannung die Eigenschaft, Töne von der verschiedenartigsten Schwingungsdauer gleichzeitig und für unsere Empfindung gleichmäßig aufzunehmen und fortzuleiten. Das Trommelfell ist keine elastische, sondern eine starre, wenig elastische Membran, wodurch die die Schallwahrnehmung störenden Nachschwingungen hintangehalten werden. Trotzdem nun das Trommelfell einen Eigenton ($e^{IV}$) besitzt, ist es dennoch wegen der Starrheit seiner Fasern nur wenig befähigt, selbständig zu tönen.

Einen wichtigen Einfluß auf die eminente Leistungsfähigkeit des Trommelfells übt die durch den Zug des Hammergriffs bewirkte trichterförmige Einwärtswölbung der Membran. Helmholtz*) hat nämlich auf experimenteller Grundlage den Nachweis geliefert, daß die Resonanzfähigkeit gekrümmter Membranen ungleich größer sei als die flachgespannter Membranen. Er leitete die Töne einer gespannten Saite mittels eines Holzstiftes auf eine über einen Glaszylinder gespannte gekrümmte Membran und fand, daß deren Resonanz sich über einen großen Teil der Skala erstrecke und daß bei tiefen und hohen Tönen, welche durch Verlängerung oder Verkürzung der Saite hervorgerufen wurden, die gekrümmte Membran in intensivere Mitschwingungen versetzt wurde, als flachgespannte Mach und Kessel**) fanden, daß die Exkursionen des hinteren Trommelfellsegments beträchtlich größer sind als die der übrigen Teile des Trommelfells und daß die Schwingungen der Membran während der Verdichtungsphase ringförmig von der Peripherie gegen das Zentrum, während der Verdünnungsphase umgekehrt vom Umbo gegen die Peripherie fortschreiten. Lucae (Archiv f. Ohrenheilk. Bd. LIV) beobachtete mittels des Stroboskops bei Schwebungen in tiefen Tönen wallende Bewegung des hinteren oberen Trommelfellsegments, bei anscheinender Ruhe der übrigen Trommelfellpartien.

Das trichterförmig nach innen gewölbte Trommelfell ist, wie erwähnt, vom Umbo gegen die Peripherie in entgegengesetzter Richtung gegen den Gehörgang gewölbt (S. 13). Die von der Peripherie zum Hammergriff ausgespannten radiären Fasern stellen derart ein System gespannter Saiten dar***), zu denen sich der Hammergriff wie ein beweglicher Steg verhält. Die nach außen gerichtete bogenförmige Krümmung der Radiärfasern bietet nach Helmholtz den auffallenden Schallwellen einen günstigen Angriffspunkt. Meine Versuche†) ergaben jedoch, daß es für die Intensität der Schallfortpflanzung gleichgültig ist, ob die Membran gegen den auffallenden Schall konkav oder konvex gekrümmt ist. Helmholtz hat fernerhin nachgewiesen, daß durch eine relativ starke Exkursion des Trommelfells eine im Verhältnis kleine Verschiebung der Spitze des Hammergriffs erfolgt und daß umgekehrt bei nur geringen Verschiebungen des Hammergriffs das Trommelfell eine große Exkursion ausführt. Die Neigung des Trommelfells zur Gehörgangsachse übt keinen wesentlichen Einfluß auf die Abschwächung der einfallenden Schallwellen.

Schallfortpflanzung vom Trommelfell zum Labyrinth. Die Schwingungen des Trommelfells werden teils durch die Gehörknöchelchen vermittels der Steigbügelplatte zum Labyrinthe fortgepflanzt, teils jedoch auch durch die Luft der Trommelhöhle auf die Membran des runden Fensters übertragen. Während Pascal, Sapolini und Secchi, in neuerer Zeit auch Kleinschmidt und Zimmermann, der Luftleitung vom Trommelfelle zum runden Fenster die Hauptrolle bei der Schallfortpflanzung vindizieren, müssen wir auf Grundlage physiologischer Versuche und pathologisch-anatomischer Befunde der Kette der Gehör-

*) Die Mechanik der Gehörknöchelchen und des Trommelfells. Pflügers Archiv Bd. I.

**) Beiträge zur Topographie und Mechanik des Mittelohrs. Wiener akad. Sitzungsberichte. April 1874.

***) Diese von mir zuerst ausgesprochene Ansicht wurde von Fick bestätigt.

†) Zur physiologischen Akustik und deren Anwendung auf die Pathologie des Gehörorgans. Archiv f. Ohrenheilk. Bd. VI.

Digitized by Google

knöchelchen den Hauptanteil bei der Schallfortpflanzung vom Trommelfelle zum Labyrinthe zuschreiben. Die Kette der Gehörknöchelchen wird von den genannten Autoren als ein Dämpfungsapparat resp. als Akkommodationsapparat angesehen. Diese schon nach meinen Versuchen unhaltbaren Theorien wurden indes von Eschweiler*), Nuvoli**) und durch die auf mikrophonische Beobachtung der schwingenden Gehörknöchelchen basierenden interessanten Versuche Maders***) und Exners†), die an einem Ohrpräparate die Gehörknöchelchenkette als Glied eines Telephonapparates arbeiten ließen, schlagend widerlegt. Auch Boenninghaus (Zoolog. Jahrbücher Bd. XIX, 1903) tritt auf Grundlage vergleichend-anatomischer Untersuchungen an Säugetieren für die bisherige Ansicht von der Funktion der Schalleitungskette ein, wenn auch er im Detail wieder abweicht.

Die Gehörknöchelchen bilden einen Fühlhebelapparat, durch den die Schwingungen des Trommelfells auf das Labyrinth übertragen werden. Die Streitfrage, ob bei Fortpflanzung des Schalles durch die Kette der Gehörknöchelchen nur eine gegenseitige Verschiebung ihrer einzelnen Moleküle gegeneinander stattfinde, oder ob die einzelnen Teile der Kette: Hammer, Amboß und Steigbügel, als ganze Massen in ausgedehnten Amplituden schwingen, konnte nur durch das direkte Experiment am Gehörorgane entschieden werden.

Durch eine Reihe im Jahre 1861 von mir ausgeführter Versuche (Archiv f. Ohrenheilk., Bd. I) wurde zuerst der experimentelle Nachweis geliefert, daß durch




Fig. 60.

Selbstregistrierte Schwingungskurven der Gehörknöchelchen.

die das Trommelfell treffenden Schallwellen die Gehörknöchelchen als ganze Massen in ausgedehnten Amplituden schwingen.

Es wurden nach Entfernung des Tegmen tympani und der inneren Labyrinthwand, 10—12 cm lange, dünne Glasfäden, an deren Spitze die Faser einer Federfahne angeklebt wurde, nacheinander am Hammer, Amboß und der Steigbügelplatte mit einem Harzwachskitte befestigt und die Töne verschieden hoher Orgelpfeifen durch den äußeren Gehörgang zum Trommelfelle geleitet.

Die Schwingungen der Gehörknöchelchen zeigen sich an der Spitze des angekitteten Glasfühlhebels bedeutend vergrößert und dem freien Auge sichtbar. Am deutlichsten sind jedoch die Vibrationen nachweisbar, wenn man sie durch die Gehörknöchelchen niederschreiben läßt. Man bedient sich hiezu einer um die Längsachse drehbaren, nach vorn sich bewegenden Messingtrommel, welche mit Papier überzogen und durch die Flamme einer Terpentinlampe geschwärzt wird. Bringt man nun die Faserspitze des schwingenden Glasfadens mit der berußten Fläche des rasch sich drehenden Zylinders in Berührung, so entstehen regelmäßige Wellenlinien auf derselben.

Die Versuche wurden mit einfachen und kombinierten Tönen ausgeführt. Bei einfachen Tönen zeigten sich regelmäßige Wellenzeichnungen (Fig. 60 1), bei kombinierten Tönen hingegen entstanden durch Interferenz der Schallwellen Schwebungen, welche auf der Zeichnung als regelmäßig wiederkehrende, geradlinige Stellen zwischen den Wellenlinien sichtbar waren (Fig. 60 2). Die regelmäßigste Interferenzzeichnung entstand, wenn Töne zweier Orgelpfeifen einwirkten, deren eine die Oktave der

*) Archiv für Ohrenheilk. Bd. LV.

**) Archivio italiano di Otologia Bd. X u. XIII und Fisiologia del udito Roma 1907.

***) Sitzungsber. d. Akad. d. Wissensch. in Wien Bd. CIX.

†) Wiener klin. Wochenschr. 1900.

Digitized by Google

anderen bildete; in jedem großen Wellenberge der tieferen Oktave war der kleine Wellenberg der höheren Oktave eingezeichnet (Fig. 60 3).

Die Schwingungsverhältnisse der Knöchelchen hängen wesentlich mit dem Mechanismus ihrer Gelenke zusammen. Ich habe bereits im Jahre 1862 (Wiener med. Wochenschr. Nr. 13 u. 14) auf experimentellem Wege gefunden, „daß man bei Luftverdichtung in der Trommelhöhle eine bedeutende Exkursion des Trommelfells mit dem Hammergriffe nach außen gegen den Gehörgang und eine deutliche Verschiebung der Flächen des Hammer-Amboßgelenks sieht, während die Exkursionen des langen Fortsatzes des Amboßes sehr gering sind". Hiedurch erscheint der später von Helmholtz geschilderte Mechanismus des Hammer-Amboßgelenks angedeutet. Er vergleicht das Hammer-Amboßgelenk mit dem Mechanismus der Sperrvorrichtung im Innern eines Uhrschlüssels. Bei der Exkursion nach innen greift der Sperrzahn des Hammers genau in den des Amboßkörpers, wobei der Amboß der Bewegung des Hammers folgen muß. Bei der Bewegung nach außen hingegen hakt sich der Sperrzahn des Hammers aus dem Zahne des Amboßkörpers aus, wobei der Hammer sehr stark, der Amboß und der Stapes aber nur in geringem Grade nach außen bewegt werden.

Das Verhältnis der Exkursionsfähigkeit der einzelnen Gehörknöchelchen läßt sich nach der von mir angegebenen Methode in der Weise ermitteln, daß man gleichlange Glasfäden am Hammer, Amboß und Steigbügel befestigt und durch Verdichtung und Verdünnung der Luft im äußeren Gehörgange das Trommelfell in Bewegung setzt. Es zeigt sich hiebei, daß der Glasfühlhebel des Hammers viel größere Exkursionen ausführt, als der des Amboßes, und daß die Exkursionen des am Steigbügel befestigten Glasfadens am geringsten sind. Durch dieselbe Methode habe ich den Nachweis geliefert*), daß die Achsen der Gehörknöchelchen nicht fix, sondern beweglich sind, und daß bei der Übertragung der Schallwellen vom Trommelfelle auf das Labyrinth die Vibrationen des Hammers größer sind, als die des Amboßes, und diese wieder größer, als die des Steigbügels.

Diese Angaben wurden durch Schmiedekam**) bestätigt. Später hat sich Dr. Buck aus Newyork hiezu der Lissajousschen Methode bedient, welche darauf beruht, die Schwingungen der Körper auf optischem Wege zu untersuchen***). Es wurden Amylumkörper an die Gehörknöchelchen befestigt und deren Schwingungen mittels des mit einem Mikrometer versehenen Mikroskops geprüft. Das im Ruhestande als weißlicher Punkt erscheinende Körperchen zog sich während der Schwingung des Trommelfells zu einer Linie aus, deren Länge an den einzelnen Gehörknöchelchen mit dem Mikrometer gemessen werden konnte. Durch diese Methode, welche den Vorteil hat, daß die Gehörknöchelchen beim Versuche nicht belastet werden, hat Buck den Nachweis geliefert, daß die Schwingungen des Hammers zweimal so groß sind, als die des Amboßes und viermal so groß, als die des Steigbügels. Die größten Werte für die Exkursionen betragen an der Spitze des Hammergriffs 0,76 mm, am langen Amboßschenkel 0,21 mm und am Steigbügel nach Helmholtz $^1/_{18}$—$^1/_{14}$ mm. Diese Werte sind jedoch nur das Resultat ausgiebiger Bewegungen der Gehörknöchelchen, wenn diese durch abwechselnde Verdichtung und Verdünnung der Luft im äußeren Gehörgange oder in der Trommelhöhle in Bewegung gesetzt werden. Bei den Schallvibrationen hingegen sind die Exkursionen des Steigbügels äußerst gering, und Riemann bemerkt treffend, daß sie bei schwächeren, noch deutlich wahrnehmbaren Tönen so gering sein müßten, daß wir selbst mit den stärksten mikroskopischen Vergrößerungen die Schwingungen des Steigbügels nicht mehr zu erkennen vermögen. Kretschman (Pflügers Arch. 1906) glaubt, daß die Schallübertragung zum Labyrinthe durch Molekularbewegungen bewirkt wird.

Der Vorgang am schalleitenden Apparate wird von Helmholtz mit dem an einem ungleichartigen Hebel verglichen, der auf der einen Seite große, auf der anderen kleine Exkursionen ausführt. Wenn nach dem Gesagten beim Fortschreiten der Wellen von den Bäuchen des Trommelfells durch die Gehörknöchelchen die Ex-

*) Wochenblatt der Gesellschaft der Ärzte Nr. 8, 1868.

**) Experimentelle Studien zur Physiologie des Gehörorgans. Inauguraldissertation.

***) Mach und Kessel l. c. fanden, daß der Steigbügel keine stempelartige Bewegung im ovalen Fenster zeigt, sondern daß er eine Drehung um eine dem unteren Rande der Stapesplatte nahe gelegene Achse ausführt, so daß der obere Rand tiefer gegen den Vorhof eindringt als der untere.

Digitized by Google

kursion der Schwingungen verringert wird, so wird dadurch keineswegs die Intensität der Schwingung — wenn man darunter die lebendige Kraft versteht — vermindert.

Durch die geschilderte Konfiguration des Hammer-Amboßgelenks wird das Gehörorgan gegen heftige, auf das Trommelfell einwirkende Erschütterungen geschützt. Bei starken Erschütterungen, welche das Trommelfell durch eine plötzliche Verdichtung der Luftsäule im Gehörgange erleidet, wird der heftige Stoß, der das Labyrinth treffen würde, durch die nach außen gekehrte bogenförmige Krümmung der Radiärfasern paralysiert, weil der Bogen, der zwischen seinen beiden Endpunkten (Annulus tympanicus und Hammergriff) nach außen gewölbt ist, sich durch die auf seine konvexe Krümmung einwirkende Kraft bis zu seiner Sehne verkürzen kann, bevor der Hammer mit größerer Gewalt gegen den Amboß getrieben wird.

Ebenso ist das Labyrinth durch kräftiges Eindringen eines Luftstroms in die Trommelhöhle per tubam gegen zu starke Druckschwankungen geschützt, indem das Trommelfell mit dem Hammergriffe in größerer Ausdehnung nach außen zu bewegt wird, wobei Amboß und Steigbügel dieser Bewegung nur in geringem Grade folgen.

Die Widerstände, unter denen die Gehörknöchelchen schwingen, werden teils durch die ihre Gelenke verbindenden Bänder, teils durch die von den Trommelhöhlenwänden zu den Knöchelchen hinziehenden Ligamente und Schleimhautfalten erzeugt. Diese Widerstände sind für die gleichmäßige Aufnahme und Fortleitung von Schallwellen mannigfacher Schwingungsdauer von der größten Wichtigkeit (Riemann, Helmholtz). Sie verleihen zunächst der Kette der Gehörknöchelchen den genügenden Grad von Festigkeit, durch welche das nötige Verhältnis zwischen der Spannung des Trommelfells und der der Gehörknöchelchen hergestellt wird.

## Anwendung der Resultate auf die Pathologie des Gehörorgans.

Mißverhältnisse, welche durch **pathologische Prozesse** im Mittelohre zwischen der Spannung des Trommelfells und der Gehörknöchelchenkette entstehen, müssen zur Behinderung der Schallfortpflanzung führen. Vermehrte Spannung des Trommelfells bei Verschluß der Tuba Eustachii wird eine straffere Anspannung der Gehörknöchelchen nach sich ziehen. Die Folge davon ist eine übermäßige Zunahme der Widerstände und eine Behinderung der Schalleitung zum Labyrinthe. Dasselbe ist der Fall, wenn das Trommelfell entweder durch langdauernde einseitige Belastung oder durch ausgedehnte Narbenbildung verdünnt und atrophisch wird und dadurch seinen normalen Spannungsgrad einbüßt. Auch hier wird das Mißverhältnis zwischen der Spannung der Membran und der Knöchelchen zur Funktionsstörung führen.

Das von Buck angewendete Lissajoussche Prinzip habe ich zu einer Reihe von Versuchen benützt, deren Resultate für die Erklärung jener Funktionsstörungen von Wichtigkeit sind, welche infolge pathologischer Schalleitungshindernisse im Mittelohre beobachtet werden. Da ein mit dem Mikroskope fixierter Punkt an den Gehörknöchelchen während deren Schwingung als Linie erscheint, so konnte man bei den Versuchen aus der Änderung der Länge der Linie auf die Intensität der Schwingungen schließen. Die Resultate dieser von mir im Jahre 1871 (Archiv f. Ohrenheilk. Bd. VI) veröffentlichten Versuche sind folgende:

1. Wurden die Töne eines Harmoniums durch einen Schlauch zum Trommelfelle eines anatomischen Gehörpräparats geleitet, so ergab sich: Bei gleicher Intensität der Töne sind die Schwingungen der Gehörknöchelchen bei tiefen Tönen geringer, als bei Tönen der Mittellage; bei sehr hohen Tönen nimmt die Intensität der Vibration auffällig ab.

2. Läßt man durch ein Hörrohr Wörter in den Gehörgang sprechen, so zeigt das Amylumkörnchen an den Gehörknöchelchen so viele Exkursionen, als das Wort Silben zählt. Die größte Exkursion fällt mit dem Vokale der Silbe zusammen.

3. Werden einzelne Teile des Trommelfells mit einem Wachskügelchen belastet, so nimmt die Intensität der Schwingungen der Gehörknöchelchen nur im geringen Grade ab; wenn man aber dieselbe Belastung am Hammer, Amboß oder Steigbügel anbringt, somit ein ähnliches Schalleitungshindernis schafft, wie die durch Erkrankungen des Mittelohrs entstandenen Exsudate und Adhäsionen, so wird die Schwingungsexkursion bedeutend herabgesetzt.

4. Läßt man während einer solchen Belastung der Gehörknöchelchen tiefe und hohe Töne auf das Trommelfell einwirken, so wird man eine im Verhältnis stärkere Schwingung bei tiefen als bei hohen Tönen beobachten. Ebenso werden die Ex-



Digitized by Google

kursionen beim Hineinsprechen von Wörtern merklich geringer sein, als bei Einwirkung musikalischer Töne*).

Diese Resultate stimmen mit den an Kranken beobachteten Hörstörungen überein. Veränderungen am Trommelfelle, wie Narben, Verkalkungen, Perforationen, werden das Hörvermögen weniger beeinträchtigen, als pathologische Produkte (Adhäsionen, Ankylose) an den Gehörknöchelchen, welche deren Schwingbarkeit herabsetzen. Es zeigt sich auch, daß in solchen Fällen meist hohe Töne besser gehört werden, als tiefe und daß das Sprachverständnis mehr alteriert wird, als das Hören musikalischer Töne.

5. Bei künstlicher Zerstörung der Membran werden die Schwingungen des Hammers geringer; wenn man aber ein künstliches Trommelfell einführt und dessen Kautschukplatte mit dem Hammergriffe in Berührung bringt, so werden die Schwingungen wieder größer.

6. Die von Helmholtz beobachteten Klirrtöne des Ohres bei starken Erschütterungen rühren meiner Ansicht nach nicht von dem Aneinanderschlagen der Sperrzähne des Hammer-Amboßgelenks, sondern, wie meine Versuche zeigen, von dem Schwirren der Membranen und Bänder der Gehörknöchelchen her, da diese Klirrtöne am Gehörorgane der Leiche durch Einwirkung eines Orgelpfeifentons erzeugt werden können, wenn auch das Hammer-Amboßgelenk künstlich ankylosiert wird.

## d) Physiologie der Tuba Eustachii.

Bekanntlich wird während des Verschlusses von Mund und Nase durch eine kräftige Exspirationsbewegung Luft in die Trommelhöhle gepreßt, wobei das Trommelfell etwas nach außen gedrängt wird (Valsalvascher Versuch). Hiebei entsteht ein Gefühl von Völle und Klingen im Ohre und ein geringer Grad von Schwerhörigkeit, namentlich für tiefe Töne.

Eine ähnliche Empfindung entsteht, wenn man bei geschlossenen Nasenöffnungen eine Schlingbewegung ausführt (Toynbeescher Versuch). In diesem Falle wird, wie ich experimentell nachgewiesen habe, die Luft in der Trommelhöhle nur im Beginne des Versuchs etwas verdichtet, am Schlusse des Versuchs jedoch stark verdünnt.

Läßt man nach ausgeführtem Schlingakte die Nasenöffnungen wieder frei, so bleibt trotzdem das Gefühl von Spannung im Ohre zurück; es schwindet erst dann, wenn man bei freien Nasenöffnungen die Schlingbewegung wiederholt.

Die Erklärung hiefür ist folgende: Während des Schlingaktes wird der Tubenkanal durch die Aktion der Tubenmuskeln erweitert und die im Nasenrachenraume entstehende Luftverdünnung pflanzt sich bis in die Trommelhöhle fort. Unmittelbar nach dem Schlingakte jedoch legen sich die Wände des Tubenkanals wieder aneinander, die Luft in der Trommelhöhle bleibt verdünnt, während im Nasenrachenraume der Atmosphärendruck wieder eintritt. Da nun jetzt eine Differenz im Luftdrucke der Trommelhöhle und des Nasenrachenraumes besteht, so wird durch den äußeren Luftdruck die membranöse Wand des Tubenkanals an die Knorpelwand stärker angedrückt, so daß der Verschluß des Tubenkanals ein vollständigerer wird, als unter gewöhnlichen Verhältnissen. Wird jetzt abermals eine Schlingbewegung ausgeführt, so öffnet sich der Tubenkanal wieder und die Druckdifferenz zwischen Trommelhöhle und Rachenraum gleicht sich aus.

Fig. 61.
Ohrmanometer.

Zu diesen Resultaten gelangte ich durch eine Reihe von Versuchen, die ich im Jahre 1860 im Laboratorium C. Ludwigs ausgeführt habe. Ich benützte

*) Professor de Rossi schreibt in seiner „Prolusione fatta al corso di otoiatria per l'anno scolastico 1898—99" p. 7: „Parecchi anni or sono, udii dalla bocca stessa dell' illustre Graham Bell, l'inventore del telefono, che le sue primi indagini gli furono suggerite dai geniali esperimenti del otoiatra Viennese Adam Politzer, sulle escursioni della catena timpanica." Diese Mitteilung wird auch von Professor Blake in Boston bestätigt.

Digitized by Google

ein 2—3 mm weites, in einen Kautschukpfropfen eingefügtes Glasröhrchen (Ohrmanometer, Fig. 61), welches luftdicht in den äußeren Gehörgang eingesetzt und mit einem Tröpfchen gefärbter Flüssigkeit versehen wurde. Beim Valsalvaschen Versuch beobachtet man ein Steigen des Flüssigkeitstropfens im Manometerröhrchen. — Macht man bei geschlossener Mund- und Nasenöffnung eine Schlingbewegung, so wird im Beginne des Schlingaktes ein geringes Steigen (positive Schwankung), im weiteren Verlaufe jedoch ein beträchtliches Sinken (negative Schwankung) des Flüssigkeitstropfens im Manometer erfolgen, weil die Luft in der Trommelhöhle verdünnt und das Trommelfell nach innen gedrückt wird. Der Flüssigkeitstropfen bleibt nun an der Stelle stehen, wohin er nach dem Schlingakte gesunken war, und kehrt erst dann an seinen früheren Ort zurück, wenn bei offener Nase durch eine abermalige Schlingbewegung die geschlossene Tube wieder geöffnet wird. In manchen Fällen werden selbst bei ruhiger Respiration kleine mit den Respirationsbewegungen korrespondierende Schwankungen der Flüssigkeit im Ohrmanometer beobachtet, die umso größer werden, je rascher man die Luft durch die Nase streichen läßt, besonders wenn der durchstreichenden Luft durch Schließen eines Nasenloches ein größerer Widerstand entgegengesetzt wird.

Der Nachweis für die Erweiterung der Eustachschen Ohrtrompete während des Schlingaktes kann auch durch einen anderen einfachen, von mir im Jahre 1869 zuerst ausgeführten Versuch geliefert werden. Wenn man nämlich eine schwingende Stimmgabel $c^1$ (256 v) vor die Nasenöffnungen hält, so hört man in beiden Ohren ein gleichmäßiges, schwaches Tönen, im Momente eines Schlingaktes aber wird der Stimmgabelton in beiden Ohren in bedeutendem Grade verstärkt empfunden, indem die Schwingungen der Stimmgabel durch die erweiterte Ohrtrompete frei in die Trommelhöhlen eindringen.

Es wurde schon im anatomischen Teile darauf hingewiesen, daß im mittleren Abschnitte der Ohrtrompete die Schleimhautflächen sich allseitig berühren. Dieser Abschnitt der knorpeligen Tuba ist nun, wie ich an einer Anzahl von Präparaten gesehen, bald länger, bald wieder sehr kurz, woraus sich der schon im normalen Zustande individuell. so verschieden große Widerstand erklärt, der sich der Luftströmung in der Tube vom Rachenraume gegen die Trommelhöhle entgegensetzt.

Die vielfach diskutierte Frage, ob man durch die Eustachsche Ohrtrompete hören, insbesondere die Sprache verstehen könne, wenn die Schalleitung durch den äußeren Gehörgang und das Trommelfell ausgeschaltet ist, wird durch folgenden Versuch im positiven Sinne entschieden. Bei einem Normalhörenden, dessen Gehörgänge durch die befeuchteten Finger so fest verschlossen werden, daß die Sprache auf eine Distanz von 1 m nicht verstanden werden kann, wird der Ohransatz eines noch längeren Hörrohrs in die Nasenöffnung gesteckt und durch eine zweite Person die Nasenflügel zusammengedrückt. Die Versuchsperson wird nun das Gesprochene, welches sie nicht verstehen kann, sofort deutlich hören, wenn in das Hörrohr hineingesprochen wird. Daß manche Personen bei diesem Versuche schon die Flüstersprache, andere erst die laute Sprache verstehen, hat seinen Grund darin, daß die Wände der Ohrtrompete bald mehr, bald weniger stark aneinander liegen.

Aus diesen Untersuchungen ergibt sich:

1. Der Tubenkanal ist nicht konstant klaffend; seine Durchgängigkeit ist individuell verschieden, indem in einer Reihe von Fällen schon bei ruhiger Respiration eine Luftströmung vom Nasenrachenraume gegen die Trommelhöhle hin stattfindet, während in anderen Fällen die Ausführung eines Schlingaktes oder einer kräftigen Exspirationsbewegung bei offenen oder verschlossenen Nasenöffnungen nötig ist, um den Tubenkanal für den Luftstrom durchgängig zu machen*).

2. Der Tubenkanal wird vorzugsweise während des Schlingaktes durch die Aktion der Tubenmuskeln, namentlich des Abductor tubae (Tourtual.) erweitert**)

---

*) Von Mach und Kessel: „Die Funktion der Trommelhöhle und der Tuba Eustachii", Wiener akad. Sitzungsberichte 1872, bestätigt.

**) Durch Versuche an vivisezierten Hunden ist es mir gelungen, bei Reizung des Trigeminus in der Schädelhöhle eine Erweiterung des Tubenspaltes an der seitlichen Rachenwand zu beobachten. Die Zergliederung ergab, daß die Erweiterung durch den Tensor palat. moll. bewirkt wurde. („Über eine Beziehung des Trigeminus zur Eust. Ohrtrompete", Würzburger naturw. Zeitschr. 1861.)

Digitized by Google

wie dies aus v. Tröltschs, Toynbees*) und meinen obigen Versuchen hervorgeht.

3. Eine Luftdruckdifferenz gleicht sich in der Richtung von der Trommelhöhle gegen den Nasenrachenraum leichter aus, als in der Richtung vom Nasenrachenraume gegen die Trommelhöhle.

Kreidl (Sitzungen d. physiol. Klubs, Wien 1899) ist durch Versuche an Hunden zu dem Resultate gelangt, daß der Tubenkanal im Ruhezustande geschlossen sei. Wird nämlich bei Hunden nach Perforation des Trommelfells Leuchtgas unter mäßigem Druck durch den Gehörgang in die Trommelhöhle eingeleitet, so erfolgt eine Entzündung des am Ostium pharyng. ausströmenden Gases erst dann, wenn durch elektrische Reizung der Tubenmuskulatur der Tubenkanal erweitert wird.

## Anwendung auf die Pathologie des Gehörorgans.

Für die Pathologie des Gehörorgans ergeben sich aus den obigen physiologischen Tatsachen folgende Betrachtungen.

1. Die Durchgängigkeit der Ohrtrompete ist für die Funktion des Gehörorgans von großer Wichtigkeit. Wird die Wegsamkeit des Kanals durch Schwellung der auskleidenden Schleimhaut oder durch Ansammlung von Sekret aufgehoben, so kommt es infolge der durch Absperrung der Luft in der Trommelhöhle hervorgerufenen Luftverdünnung zu Stauungen und zur Transsudation in der Trommelhöhle und da der äußere Luftdruck überwiegt, so wird durch ihn das Trommelfell und die Kette der Gehörknöchelchen straff nach innen gespannt und ihre Schwingungsfähigkeit herabgesetzt.

2. Durch die Erweiterung des Tubenkanals während des Schlingaktes wird der Widerstand, welcher sich der Luftströmung vom Nasenrachenraume gegen die Trommelhöhle entgegensetzt, bedeutend verringert. Wo es sich also darum handelt, bei Krankheiten des Mittelohrs die Durchgängigkeit des unwegsamen Tubenkanals herzustellen und einen kräftigen Luftstrom auf die Trommelhöhle einwirken zu lassen, wird die Wirkung des in die Trommelhöhle getriebenen Luftstromes bedeutend erhöht, wenn man während der Manipulation der Lufteintreibung eine Schlingbewegung ausführen läßt.

## e) Über den Einfluß der Luftdruckschwankungen in der Trommelhöhle auf die Druckverhältnisse des Labyrinthinhaltes.

Das bei Verdichtung und ebenso bei Verdünnung der Luft in der Trommelhöhle entstehende Gefühl von Vollsein oder Spannung im Ohre, begleitet von Klingen und einem geringen Grade von Schwerhörigkeit, wurde seit J. Müller von einer veränderten Spannung des Trommelfells abgeleitet. Es wurde jedoch außer acht gelassen, daß gleichzeitig ein Druck auf die elastische Membran des runden Fensters und die bewegliche Steigbügelplatte, sonach auch auf den Labyrinthinhalt stattfindet. Es ergibt sich dies aus einer Reihe von mir bei Prof. Ludwig ausgeführter manometrischer Versuche an frischen menschlichen Gehörorganen, bei denen (Fig. 62) die Verdichtung und Verdünnung der Luft in der Trommelhöhle durch einen mit der Tube (c) verbundenen Luftdruckapparat bewerkstelligt wurde. In den geöffneten oberen halbzirkelförmigen Kanal wurde ein zum Teil mit Karminlösung gefülltes Manometerröhrchen (h) eingeführt und mit geschmolzenem Harzwachskitte luftdicht befestigt. Bei Verdichtung der Luft in der Trommelhöhle erfolgt nun gleichzeitig mit einer Auswärtswölbung des Trommelfells ein Steigen der Flüssigkeit im Manometerröhrchen des Labyrinths (h) (positive Schwankung von $1\frac{1}{2}$—3 mm). Bei Verdünnung der Luft in der Trommelhöhle wurde ein deutliches Sinken der Flüssigkeit im Manometerröhrchen beobachtet. Wird das runde Fenster mit Harzkitt verstopft, so tritt bei der Luftverdichtung in der Trommelhöhle eine Schwankungsverminderung der Flüssigkeit im Manometerröhrchen ein. Wird das Stapes-Amboßgelenk durchschnitten, so erfolgt eine Schwankungsvermehrung um $\frac{1}{2}$—$1\frac{1}{2}$ mm, infolge des aufgehobenen Widerstandes, den früher das Stapes-Amboßgelenk, durch die gleichzeitige Bewegung des Trommelfells und somit auch des Hammers und Amboßes nach außen, dem

*) Diseases of the ear 1860.

Digitized by Google

weiteren Hineinrücken der Stapesplatte gegen den Vorhofsraum entgegensetzte. — Bezold, dem seine manometrischen Untersuchungen die gleichen Resultate ergaben, fand bei isolierter Prüfung der Membran des runden Fensters, daß diese einer Exkursion von über $^1/_3$ mm fähig ist, während die der Stapesplatte nur $^1/_{16}$ mm beträgt. Die Exkursionsfähigkeit der Membr. fenestr. rotund. ist somit 5mal größer als die der Stapesplatte.

Es ergibt sich aus diesen Versuchen:

1. Durch Verdichtung der Luft in der Trommelhöhle tritt nicht nur eine Spannungsänderung des Trommelfells ein, sondern es wird auch durch die gleichzeitige Wirkung auf die Membran des runden Fensters und auf die bewegliche Steigbügelplatte der Druck des Labyrinthinhaltes wesentlich erhöht. Die von der Hörflüssigkeit umspülten Endigungen des Hörnerven erleiden durch den gesteigerten Druck eine mechanische Reizung, welche als subjektive Gehörsempfindung ausgelöst wird. Der geringe Grad von Schwerhörigkeit läßt sich auf ähnliche Weise erklären, wie das Schwinden der Lichtempfindung, wenn auf den Bulbus oculi mit dem Finger ein mäßiger Druck ausgeübt wird. Die Erscheinung, daß hiebei Schwerhörigkeit vorzugsweise für tiefe Töne eintritt, während hohe Töne noch verhältnismäßig gut gehört werden, ist auf eine erhöhte Spannung des Schallleitungsapparates zurückzuführen, doch darf nicht außer acht gelassen werden, daß gleichzeitig auch die Gebilde des Labyrinths (Lamina spiralis membranacea) stärker gespannt werden und dadurch ebenfalls mit tiefen Tönen schwerer mitschwingen müssen.

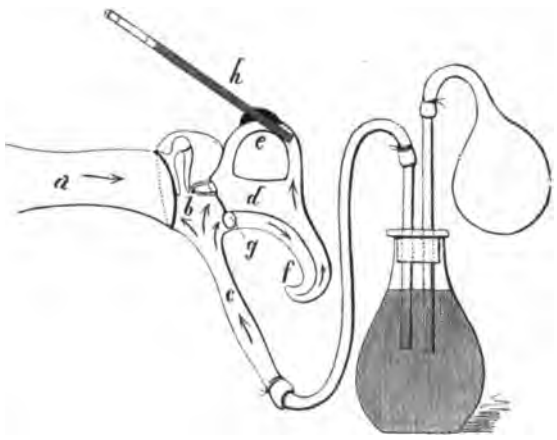


Fig. 62.

Schematischer Durchschnitt des Gehörorgans. a = äußerer Gehörgang. b = Trommelhöhle. c = Ohrtrompete. d = Vorhof des Labyrinths. e = der obere halbzirkelförmige Kanal mit dem in ihm eingefügten Manometerröhrchen h. f = Schnecke mit der Scala vestibuli und tympani. g = rundes Fenster.

2. Aus den obigen Versuchen erklären sich die häufig auftretenden subjektiven Geräusche und Hörstörungen bei jenen Ohraffektionen, bei denen durch Ansammlung von serösen, schleimigen oder eitrigen Exsudaten oder durch Bindegewebsneubildungen in der Trommelhöhle die beiden Labyrinthfenster abnorm belastet werden oder wo das Trommelfell und die Gehörknöchelchen nach innen gedrängt und dadurch der Druck im Labyrinthe abnorm gesteigert wird.

## f) Funktion der Binnenmuskeln des Ohres.

Unsere jetzigen Kenntnisse über die Wirkung der Binnenmuskeln des Ohres beziehen sich auf den Mechanismus der An- und Abspannung des Trommelfells, sowie auf die Regulierung des intraaurikulären Druckes, eine Ansicht, die auch Bonnier (Société de biologie 1892) vertritt. In welcher Weise sie sich am Hörakte beteiligen, ist bis jetzt nicht erforscht worden. Was den Einfluß des Trommelfellspanners auf die Wahrnehmung der Töne anlangt, so habe ich (Archiv f. Ohrenheilk. Bd. I) auf Grundlage von Versuchen an menschlichen Gehörorganen, sowie an Gehörpräparaten eben getöteter Hunde, an denen der Tensor tymp. durch elektrische Reizung des Trigeminus in der Schädelhöhle zur Kontraktion gebracht wurde, nachgewiesen, daß namentlich bei der Prüfung mit tiefen und mittleren Stimmgabeln eine Abdämpfung des Grundtons und ein stärkeres Hervortreten der Obertöne beobachtet wird.

Digitized by Google

Hensen und Bockendahl*) haben an vivisezierten Hunden, bei denen die Trommelhöhle geöffnet und ein leichter Fühlhebel in die Sehne des Musc. tensor tymp. durch Einstechen befestigt wurde, bei musikalischen Tönen eine Reflexkontraktion des Trommelfellspanners beobachtet. J. Pollak**), der die Resultate dieser Versuche bestätigt, fand, daß die Energie der Kontraktionen im allgemeinen bei hohen Tönen größer sei als bei tiefen, ferner am stärksten bei dem Vokale a, hingegen sehr gering bei u, und daß auch durch Einwirken von Tönen auf das eine Ohr eine Reflexkontraktion des Muskels des anderen Ohres hervorgerufen werden kann. Bei Zerstörung beider Labyrinthe schwindet die Reaktion der Muskeln des Trommelfellspanners vollständig. Hammerschlag hat auf Grund umfangreicher experimenteller Untersuchungen, die sich nicht auf die Funktion des Tensor tympani, sondern auf die physiologischen Bedingungen der Reflexbewegungen dieses Muskels bezogen, nachgewiesen, daß das Zustandekommen des Tensorreflexes vom Großhirn unabhängig ist, und ferner, daß der Weg, auf dem der Reflex vom Acusticus- zum Trigeminuskerne abläuft, durch das Corpus trapezoides, nicht durch die Striae acusticae repräsentiert wird. Ostmann (Pflügers Archiv 1898) hat zuerst beim Menschen reflektorische Zuckungen des Tensor am intakten Trommelfell beobachtet.

Daß die Wirkung des Tensor sich nicht nur auf das Trommelfell, sondern auch auf das Labyrinth erstreckt, habe ich experimentell nachgewiesen (l. c.), indem ich bei elektrischer Reizung des Trigeminus in der Schädelhöhle eine Bewegung der Labyrinthflüssigkeit beobachtete. Der Tensor tympani steigert somit den Druck im Labyrinthe. Hingegen ist der Musculus stapedius, wie ich zuerst experimentell durch Reizung des N. facialis in der Schädelhöhle gezeigt habe (Wiener Medizinalhalle 1867), als Antagonist des Tensor tymp. zu betrachten, indem er das Trommelfell entspannt und den Druck im Labyrinthe vermindert.

Wir können uns auf Grundlage der bisherigen Untersuchungen jetzt nur dahin aussprechen, daß eine der Hauptfunktionen der Binnenmuskeln des Ohres darin besteht, die durch die variablen Luftdruckschwankungen im äußeren und mittleren Ohre bedingten Änderungen in der Stellung und Spannung der Kette der Gehörknöchelchen und des Labyrinthinhaltes zu beseitigen, somit den Spannungsgrad des Gehörapparates zu regulieren. Die Annahme Lucaes***), daß der M. tens. tymp. der Akkommodation starker musikalischer Töne und gleichartiger musikalischer Geräusche diene, während der M. stapedius das Ohr für schwache Schalleindrücke akkommodiert, ist experimentell nicht erwiesen.

Ich habe mich nach Beobachtungen an mir selbst und an Ohrenkranken (Archiv f. Ohrenheilk. Bd. IV) dahin ausgesprochen, daß die beim Gähnen eintretende Schwerhörigkeit auf einer Mitbewegung des Tensor tymp. beruhe. Diese Ansicht wurde von Helmholtz (l. c.) bestätigt.

Willkürliche Kontraktionen des M. tensor tymp. sind bisher nur vereinzelt beobachtet worden. (Schwartze, Archiv f. Ohrenheilk. Bd. II und Lucae, ibid. Bd. III.) In einem von mir beschriebenen Falle (Archiv f. Ohrenheilk. Bd. IV) wurden sowohl vom Willenseinflusse unabhängige als auch willkürlich hervorgerufene Zuckungen des Tensor in beiden Ohren beobachtet. — Die knackenden Geräusche im Ohre, welche manche Personen willkürlich hervorrufen können, werden meist durch Zuckungen des Abductor tubae, nur selten durch Kontraktionen des M. tensor tymp. erzeugt (Luschka, Politzer).

Der Musc. stapedius kann, wie Lucae zuerst nachgewiesen, durch Kontraktionen einzelner Gesichtsmuskeln, am leichtesten durch die des Musc. orbicularis, zur Mitkontraktion gebracht werden. Diese gibt sich durch ein tiefes knatterndes Brummen im Ohre und durch eine mit dem Manometer nachweisbare Erschlaffung des Trommelfells zu erkennen. Während solcher reflektorischer Kontraktionen wird die Perzeption von Tönen tiefer und mittlerer Stimmgabeln unterbrochen†).

*) Archiv f. Ohrenheilk. Bd. XVI.
**) Med. Jahrbücher, Wien 1886.
***) Chron. progr. Schwerhörigkeit, Berlin 1907.
†) Vgl. auch Ostmann, Archiv f. Anat. u. Physiol., phys. Abt. 1899.

Digitized by Google

# Die Anatomie und Physiologie des schallempfindenden Apparates.

Das innere Ohr oder der schallempfindende Apparat umfaßt die Endausbreitung des Hörnerven im Labyrinthe, den Stamm des Hörnerven und dessen zentralen Ursprung im Gehirne.

## A) Das Labyrinth

besteht aus dem knöchernen Gehäuse und dem von diesem umschlossenen membranösen Labyrinthe.

### 1. Das knöcherne Labyrinth

zerfällt in den Vorhof, in die drei Bogengänge und in die Schnecke, an die sich der innere Gehörgang anschließt.

a) Der Vorhof (Vestibulum) wird durch eine nach vorn mit dem Schneckeninneren nach hinten mit den Bogengängen in Verbindung stehende, unregelmäßig elliptische Höhle gebildet, deren Sagittaldurchmesser 5—6 mm, der Transversaldurchmesser 3—4 mm und die Höhe 4—5 mm beträgt. Die Wände des Vorhofs gehen

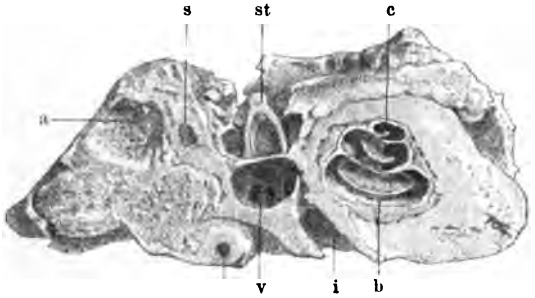


Fig. 63.

Horizontalschnitt durch das Felsenbein eines Neugeborenen. (Doppelte Vergrößerung.) v = Vorhof. b = Basis der Schnecke. c = Cupula der Schnecke. s = Durchschnittsöffnung des oberen Bogengangs. i = innerer Gehörgang. st = Stapes. a = Antrum tympanicum.

ohne scharfe Abgrenzung ineinander über. Die laterale, an die Trommelhöhle grenzende Vestibularwand (Fig. 64) wird zum Teil durch das von der Stapesplatte verschlossene ovale Fenster (st) gebildet, dessen Länge 3 mm und dessen Breite 1½ mm beträgt. An der medialen, dem Grunde des inneren Gehörgangs zugekehrten Wand befinden sich zwei durch die Crista vestibuli getrennte, zur Aufnahme der beiden Vorhofsäckchen bestimmte Vertiefungen: der vordere kleinere (2—3 mm Durchmesser) Recessus sacculi und der hintere größere (4—5 mm lange und 3 mm breite) Recessus utriculi. Das obere, gegenüber der Fenestra vestibuli gelegene Ende der Crista vestibuli wird Pyramis vestibuli genannt. Außer den beiden Recessus befindet sich an der inneren Labyrinthwand eine kleine Öffnung, die Vorhofsmündung des Aquaeductus vestibuli, von welcher eine rinnenförmige Vertiefung gegen die untere Vestibularwand hinzieht. An der hinteren, zum Teile auch an der oberen, unteren und inneren Vestibularwand liegen die Mündungen der Bogengänge (Fig. 65), und zwar drei Ampullarmündungen und zwei

Digitized by Google

Ausmündungsöffnungen. Die Ampullarmündung des oberen (as) und des lateralen (ah) Bogengangs liegen nebeneinander an der oberen Vorhofswand, oberhalb des ovalen Fensters, und zwar die frontale Ampulle über der des horizontalen Bogengangs. Die Ampulle des hinteren Bogengangs (s) liegt am Boden des Vestibulum in der Nähe der Ausmündungsöffnungen des horizontalen (h) und der gemeinschaft-

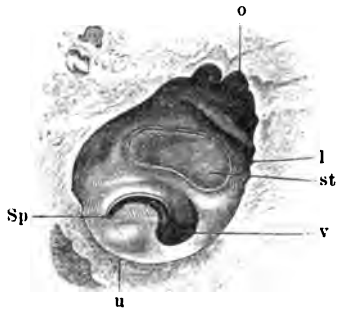


Fig. 64.

Sagittalschnitt durch den Vorhof. Ansicht der lateralen Vestibularwand. o = obere Wand des Vestibulum. st = Vorhoffenster mit der Stapesplatte. l = Ligament. orbiculare Stapedis. Sp = Anfangsteil der Lamina spir. oss. et membranacea an der unteren Vestibularwand. v = Eingangsöffnung in die Skala vestibuli der Schnecke. Nach einem Präparate meiner Sammlung.

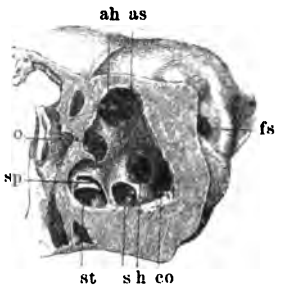


Fig. 65.

Frontaler Durchschnitt durch den Vorhof, Ansicht der hinteren Vorhofswand. (Doppelte Vergrößerung.) o = Fenestra vestibuli. ah = Ampulla horizontalis. as = Ampulla superior. s = Ampullarmündung des hinteren Bogengangs. h = Ausmündungsöffnung des horizontalen Bogengangs. co = gemeinsame Einmündungsöffnung des oberen und hinteren Bogengangs. sp = Anfangsteil der Lam. spiralis im Vorhofe. st = Skala tymp. der Schnecke. fs = Fossa subarcuata. Nach einem Präparate meiner Sammlung.

lichen Ausmündung des oberen und hinteren Bogengangs (co). Die Ampullarmündungen werden von der Vestibularwand durch vorspringende Leisten, Cristae ampullar., abgegrenzt. An der unteren Vestibularwand befindet sich unterhalb des ovalen Fensters der in leichter Biegung von innen nach außen gegen den Eingang in die Scala vestibuli gerichtete Anfangsteil der Lamina spiralis ossea

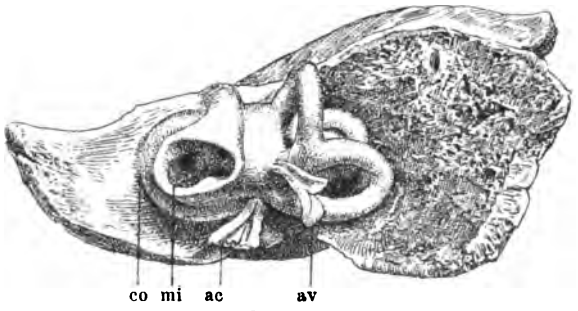


Fig. 66.

Mediale Ansicht des knöchernen Labyrinths mit den drei Bogengängen, der Schnecke und den Wasserleitungen vom Neugeborenen. Doppelte Vergrößerung. co = Cochlea. mi = Meat acusticus intern. ac = Aquaeductus cochleae. av = Aquaeductus vestibuli. Nach einem Ilg'schen Präparate des anatomischen Museums in Wien.

und membranacea (Fig. 64 Sp). Am mazerierten Schläfebein entsteht durch Zerstörung des Anfangsteils der membranösen Spiralplatte ein Spalt, durch den der Vorhof mit der unteren Schneckentreppe kommuniziert. An der vorderen Grenze der lateralen und der unteren Vorhofswand liegt der Eingang in die Scala vestibuli der Schnecke (Fig. 64 v). An der Crista vestibuli, sowie am Boden der beiden Recessus befinden sich die Macul. cribros, jede aus einer Anzahl von Öffnungen

Digitized by Google

bestehend, welche für den Durchtritt der Bündel des Ram. vestibul. bestimmt sind. Man unterscheidet die Macul. cribr. sup. zum Durchtritte der Nerven für den Utriculus und die Ampulle des oberen (frontalen) und des lateralen Bogengangs, die Macul. cribr. med. für die Nervenbündel des Sacculus und die Macul. cribr. inf. für die Nerven der Ampulle des hinteren (sagittalen) Bogengangs.

b) Die Bogengänge (Canales semicirculares).

Die drei Bogengänge, welche hinter dem Vorhofe in der Knochenmasse des Felsenbeines liegen, schließen mit ihren senkrecht aufeinander stehenden Ebenen einen körperlichen Winkel ein. Man unterscheidet den oberen (frontalen), den hinteren oder inneren (sagittalen) und den horizontalen oder äußeren (lateralen) Bogengang. Der obere (frontale) Bogengang (Fig. 67 s) ist mit seiner Konvexität gegen die obere Pyramidenfläche gerichtet und bildet an derselben eine ausgesprochene Vorwölbung (Eminentia arcuata), deren höchster Punkt jedoch nicht genau dem des Bogengangs entspricht. Der innere (sagittale) Bogengang (i) ist mit seiner Konvexität nach rückwärts gekehrt und liegt mit seiner Ebene nahezu parallel der hinteren Pyramidenwand. Der äußere oder horizontale Bogengang (e) kehrt seine Konvexität ebenfalls nach rückwärts und bildet dessen äußerer Schenkel an der inneren Trommelhöhlenwand eine hinter dem Fazialkanale gelegene Vorwölbung. An dieser Stelle kommt es bei chronischen Mittelohreiterungen bisweilen zur Fistelbildung.

Fig. 67.

Abguß des knöchernen Labyrinths. o = Fenestra vestibuli. r = Fenestra cochleae. s = oberer Bogengang. a = Ampulle desselben. i = hinterer Bogengang. a' = Ampulle desselben. e = lateraler Bogengang. a'' = Ampulle desselben. c = Schnecke.

Nach den Untersuchungen von Schwalbe unterliegt die Länge der Bogengänge großen Schwankungen. Die größte Länge besitzt der hintere Bogengang und ist nach Schwalbe das Verhältnis des hinteren, oberen und lateralen wie etwa 6 : 5 : 4. Der Querschnitt der Bogengänge und der Ampullen ist elliptisch, das Lumen der Kanäle besitzt am Übergange in die Ampullen die größte Weite.

Jeder der drei Bogengänge beginnt mit einer ellipsoiden, 1½—2 mm großen Erweiterung, der knöchernen Ampulle der Bogengänge (a a' a''). Die drei Bogengänge münden nur mit zwei Öffnungen in den Vorhof, da der obere (s) und der hintere (i) Bogengang vor ihrer Einmündung in einen gemeinschaftlichen Kanal sich vereinigen.

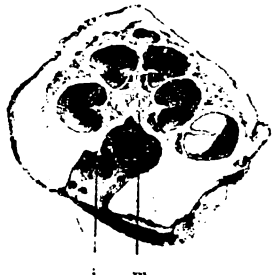


Fig. 68.

Durchschnitt des knöchernen Gehäuses und der Spindel der Schnecke mit der Lamina spiral. ossea. i = innerer Gehörgang. m = Modiolus.

c) Die Schnecke (Cochlea).

Die Schnecke (Fig. 67 c) stellt einen 28—30 mm langen, gegen sein oberes Ende allmählich sich verengenden Kanal dar, welcher, etwas über 2½mal um seine Achse gewunden, auf dem Querschnitte die Form einer Gartenschnecke zeigt. Am mazerierten Präparate kommuniziert der Schneckenraum durch eine geräumige Öffnung mit dem Vorhofe (Fig. 64) und mittels des runden Fensters mit der Trommelhöhle.

Mit ihren übereinander getürmten Windungen ist die Schnecke im Felsenbeine zwischen dem inneren Gehörgange und dem Canalis caroticus so gelagert, daß ihre Basis gegen den inneren Gehörgang, ihre Spitze (Cupula) nach außen gegen die Trommelhöhle gerichtet ist.

Am vertikalen Durchschnitte der Schnecke (Fig. 68) sieht man außer den Durchschnittsöffnungen der Schneckenwindungen die Spindel (Modiolus m), welche mit breiter Basis am Grunde des inneren Gehörgangs beginnt, und allmählich dünner werdend, bis in die Nähe der Cupula reicht. Sie geht gleich der Lam. spiral. oss. aus einer bindegewebigen Grundsubstanz hervor, während die äußere Umhüllung der Schneckenkapsel aus dem hyalinen Primordialknorpel hervorgeht (Böttcher). Moos und Manasse fanden noch im Schneckengehäuse Erwachsener

Digitized by Google

Knorpelzellen und ebenso fand ich Knorpelelemente in den die Spindel mit dem Schneckengehäuse verbindenden Stützbalken, welche durch Übereinanderlagerung der Wände des Schneckenkanals entstehen.

Der Spindelkern wird in der Richtung von der Basis zur Cupula von zahlreichen Nerven- und Gefäßkanälen durchzogen. Im Zentrum der Spindel verläuft von der Basis zur Spitze der Can. centrale modioli; an der äußeren Fläche, die Spindel umkreisend, der Can. spir. s. ganglionaris (Rosenthal), welcher das Ganglion spirale und eine Vena spiralis enthält. Von der äußeren Fläche des Modiolus erhebt sich die Lamina spiralis ossea, ein senkrecht zur Spindelachse stehendes Knochenblatt, welches zwischen dem runden Fenster und der unteren Vestibularwand beginnend, sich spiralig bis zur Cupula der Schnecke hinaufzieht und dort mit dem zugespitzten Hamulus endet. Sie dient als Ansatz der membranösen Spiralplatte. Erst durch den Hinzutritt dieser wird der Schneckenkanal in zwei Abteilungen gebracht, deren obere (Scala vestibuli) mit dem Vorhofe kommuniziert, während die

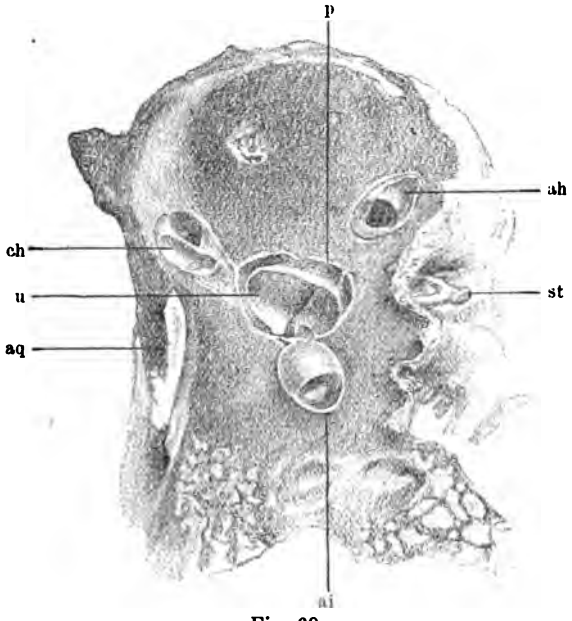


Fig. 69.

Frontalschnitt durch den hinteren Abschnitt des Vorhofs, hinter dem ovalen Fenster. u = Utriculus. p = Cisterna perilymphatica. ah = Ampulla horizontal. ch = Durchschnitt des horizontalen Bogenganges. ai = Ampulla inferior. (sagittal. Bogengang). st = Stapes. aq = Durchschnitt des Aquaeduct. vestibuli. Nach einem Präparate meiner Sammlung.

untere (Scala tymp.) an dem durch die Membr. tymp. secund. verschlossenen runden Fenster abschließt. Beide Skalen stehen an der Spitze der Schnecke durch das Helicotrema Breschetii in Verbindung.

Sämtliche Räume des Labyrinths werden von einer mit feinen elastischen Fasern untermischten Bindegewebslage ausgekleidet.

d) Der innere Gehörgang zeigt bezüglich seiner Länge und Weite individuelle Varietäten. Sein Verlauf ist von der an der hinteren Pyramidenfläche befindlichen ovalären Öffnung (Fig. 63 i) stark nach hinten und außen gerichtet. Das innere Ende des Gehörgangs wird durch eine Querleiste in eine obere und eine untere Grube geteilt. In der oberen Vertiefung befindet sich nach vorn der Eingang in den Can. facialis, nach hinten die Durchtrittsöffnungen für den Nervus vestibul. In der unteren Grube (Fossa cochleae Fig. 68) sind die spiralig angeordneten Öffnungen (Tractus spiralis foraminulentus) der Basis der Schnecke für den Eintritt der Bündel des Nervus cochleae zu sehen. Nebstdem befindet sich noch an der hinteren Wand des Meat. auditorius internus eine kleine Gruppe von Öffnungen für den Durchtritt einiger Zweige des Nervus vestibuli.

Digitized by Google

## 2. Das membranöse Labyrinth.

Das von dem knöchernen Gehäuse des Labyrinths umschlossene membranöse Labyrinth besteht aus den Vorhofsäckchen, den drei membranösen Bogengängen und dem membranösen Teile der Schnecke.

a) Die Vorhofsäckchen.

Von den zwei Vorhofsäckchen wird das mit den Bogengängen zusammenhängende (Fig. 69 und Fig. 70) als Utriculus, das mit dem Schneckenkanale in Verbindung stehende als Sacculus bezeichnet. Der Utriculus (Sacculus hemiellipticus), 5—6 mm lang, von länglicher Form, lagert im Recessus ellipticus und steht durch fünf Öffnungen mit den membranösen Bogengängen in unmittelbarer Ver-

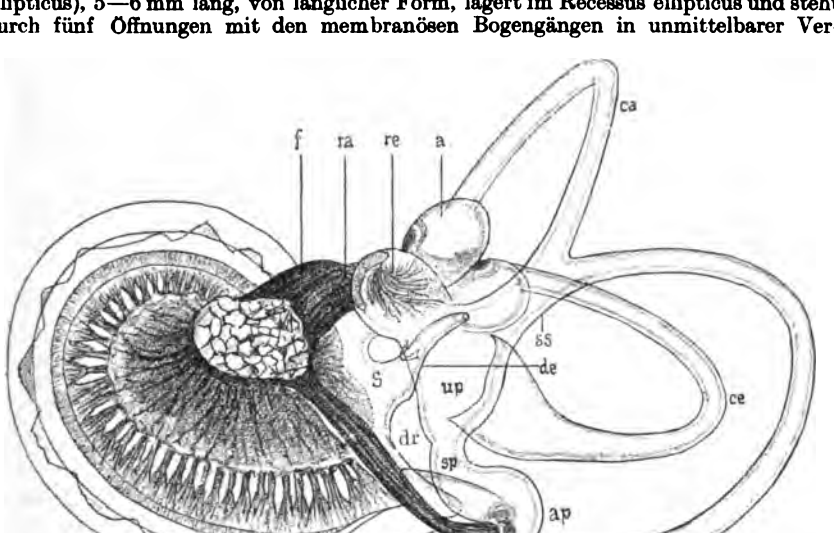


Fig. 70.

Das membranöse Gehörorgan eines 5monatlichen menschlichen Embryo in 10maliger Vergrößerung (von hinten — innen) (nach Retzius). up = Utric. propr. re = Recessus utriculi. S = Sacculus. ss = Sinus utric. superior. sp = Sinus utric. post. dr = Ductus reuniens Henseni. a = Ampulla anterior. ap = Ampulla posterior. ca = Canalis semic. ant. ce = Canalis semic. lateralis. de = Ductus endolymphaticus. ra = Nervus vestib. f = Nervus facialis. np = Nervus ampullaris inferior.

bindung. Er erstreckt sich vom Dache des Vestibulum (Fig. 73) bis zur Einmündung der hinteren Ampulle und verläuft von vorn und oben nach hinten und unten. Er zerfällt in drei Abschnitte, von denen der obere, der Recessus utriculi (Fig. 70 re) eine Breite und Länge von 3—3,5 mm besitzt, während der zweite und dritte Abschnitt durch den 3 mm langen und 1,5—2 mm breiten Utriculus proprius gebildet werden. In den Recessus utriculi münden die Ampullen des oberen und lateralen Bogengangs, in den Utriculus proprius die Ampullen des hinteren Bogenganges und der Sinus utricularis superior. An der lateralen und vorderen Wand des Recessus utriculi befindet sich eine etwa 3 mm lange und 2—3 mm breite gelbliche Verdickung, die Macula acustica utriculi (Fig. 71 na und Fig. 73 ma).

Der Sacculus (S. sphaericus s. rotundus) von rundlicher Form liegt im vorderen Abschnitte des Vorhofs im Recessus sphaericus. Er tritt mittels des Ductus reuniens (Hensen), eines 0,7 mm langen und 0,22 mm weiten Röhrchens (nach Retzius 1 mm lang und 0,5 mm weit), mit dem Ductus cochlearis in Verbindung. Die an seiner medialen Fläche gelegene Macula acustica sacculi hat eine Breite von 1—2 mm. Alexander findet im Ductus reuniens des Embryo (Meerschwein) die Anlage einer Macula acustica, die sich im Laufe der wei-

Digitized by Google

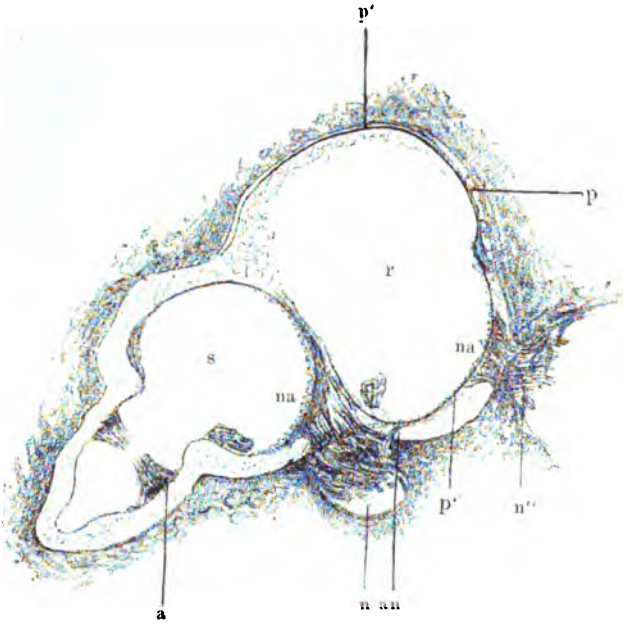


Fig. 71.

Horizontalschnitt durch den Vorhof oberhalb des ovalen Fensters vom Neugeborenen. s = Utriculus. a = in denselben einmündende Ampulla ext. mit der Crista ampullaris. r = Raum, in welchem der Sacculus lagert. n = zum Utriculus und der Macula acust. utric. hintretend, Nervenbündel des Nervus vestibuli. pp' = adhärente Wand des Sacculus (am Präparate dessen Durchschnitt unvollständig). (n'' = Nervenbündel zur Macul. acust. sacculi. an = Nervenanastomosen, vom Nervenbündel n zu n'' hinziehend.
Nach einem Präparate meiner Sammlung.

teren Entwicklung zurückbildet und als Homologon der Macula lagenae der Fische und Amphibien aufzufassen ist.

Der Vorhofsblindsack der Schnecke stellt eine verhältnismäßig spät auftretende Ausstülpung des Schneckenkanals dar.

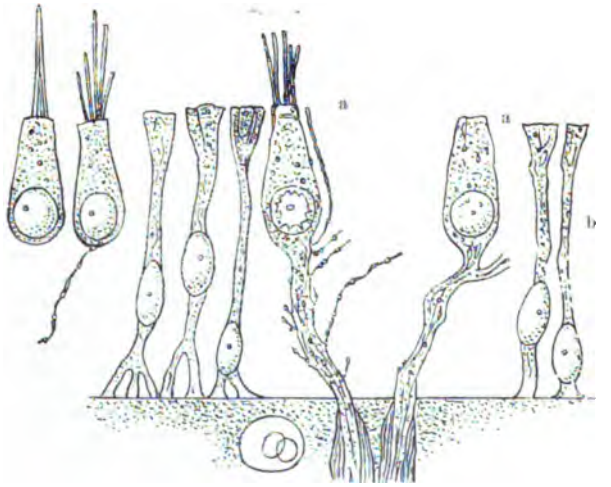


Fig. 72.

a = Haarzelle (nach Retzius). b = Fadenzelle.

Digitized by Google

Die Vorhofsäckchen bestehen aus einer fibrillären Bindegewebslage, einer derselben sich anschließenden strukturlosen, homogenen Glashaut und einer Epithelialschicht. Am mächtigsten ist die Bindegewebslage an den Maculae acust. entwickelt. Die Epithellage wird durch eine einfache Schichte von Pflasterepithel gebildet, an den Maculae acust. geht das Pflasterepithel in ein zylindrisches und sodann in das Neuroepithel über (Fig. 72), welches sich aus den Hörzellen und den Fadenzellen (Hasses Isolationszellen) zusammensetzt. Erstere haben Flaschenform mit einer Ausbauchung in der Mitte und einem Fortsatze an der freien Fläche. Die als Hörhaare bezeichneten Gebilde bestehen nach Retzius aus 10—15 Faden, welche eine Länge von 20—25 μ besitzen. Der elliptisch geformte Kern liegt im ausgebauchten Teile der Zelle. Die zylindrischen Fadenzellen besitzen einen nahe an der Basis gelegenen, kugeligen Kern. Die Ausbreitung des Nervus

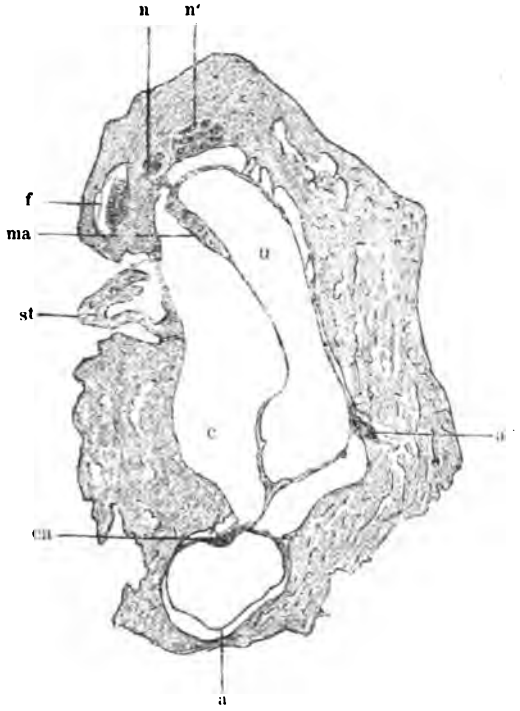


Fig. 73.

Frontalschnitt durch das Vestibulum und das Vorhoffenster vom Neugeborenen. u = Utriculus, an die mediale und obere Wand des Vestibulum angeheftet. ma = freistehende laterale Wand des Utriculus mit der Macula acustica. st = Stapes und Fenestra vestibuli. c = Raum zwischen Utriculus und lateraler Vestibularwand. Cisterna perilymphatica. n n' n'' = Nervenbündel des Nervus vestibuli zum Utriculus und den Ampullen. a = Ampulla inferior. ca = Crista ampullaris. f = Nervus facialis. Nach einem Präparate meiner Sammlung.

vestibuli an den Vorhofsäckchen geschieht nach den grundlegenden Untersuchungen Urban Pritchards (The Termination of the nerves of the vestibule and semicircular Canals. Qu. Journ. for m. Science 1876) in der Weise, daß die markhaltigen Nervenfasern unter vielfacher Anastomosenbildung in der Bindegewebslage der Maculae acusticae sich ausbreiten, von wo aus die einzelnen markhaltigen Nervenfäden unter Verlust ihres Markes die Basalmembran durchbohren, dann als äußerst fein gekörnte Fibrillenbündel zwischen den Stützzellen (Fadenzellen Retzius) des Epithels bis an die unteren kerntragenden, abgerundeten Enden der Haarzellen sich hindurchschlängeln. Hier biegen nach den Untersuchungen von Katz die Fibrillenbündel meist horizontal unter Bildung eines engen Nervengeflechts um und versorgen von hier aus den unteren Teil der Haarzellen, den sie „kelchartig" (Retzius, Kaiser) umgeben. Bei Golgischer Methode (v. Lenhossek, Katz) sieht

Digitized by Google

man bei jungen Mäusen einzelne Nervenfäden bis zur Limitans vordringen. Die Vereinigung des N. vestibuli mit den Haarzellen findet durch Kontakt statt. Das Nervenepithel der Maculae acusticae ist von einer klaren, durchsichtigen, halbflüssigen Substanz bedeckt (Steinbrügge), welche post mortem gerinnt und

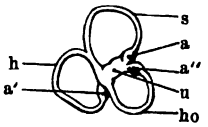


Fig. 74.

Häutiges Labyrinth. u = Utriculus. s = oberer Bogengang. a = Ampulle desselben. h = hinterer Bogengang. a' = Ampulle desselben. ho = horizontaler Bogengang. a'' = Ampulle desselben.

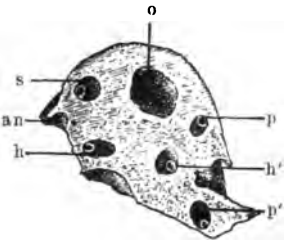


Fig. 75.

Topographische Lage der membranösen Bogengänge in den knöchernen Bogengängen. Querschnitt durch den hinteren Teil der entkalkten Pyramide eines Neugeborenen. R. O. s = Querschnitt des oberen Bogenganges. hh' = Querschnitte des lateralen Bogenganges. pp' = Querschnitte des hinteren Bogenganges. o = Fossa subarcuata. an = innere Wand des Antrum tympanicum. Nach einem Präparate meiner Sammlung.

als Otolithenmembran die aus kleinen, sechsseitigen Kristallen kohlensauren Kalks bestehenden Otolithen oder Otokonien einhüllt. In der Mitte der Otolithen fand Schwalbe kleine Vakuolen.

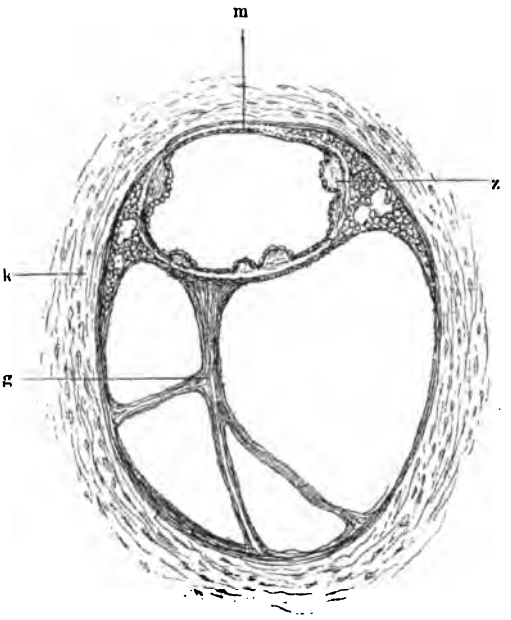


Fig. 76.

Durchschnitt des knöchernen und membranösen Bogenganges. k = knöcherner Bogengang. m = Anheftungsstelle des membranösen Bogenganges. z = kugelige Erhabenheiten an der Innenfläche des membranösen Bogenganges. g = gefäßhaltige Bindegewebszüge.

Die Wände des Utriculus sind an die obere und mediale Wand des Vestibulum mittels eines zarten, feinmaschigen Bindegewebes angeheftet (Fig. 71, 73); desgleichen der Sacculus an die mediale Wand des Recessus sphaericus. Zwischen beiden

Digitized by Google

Säckchen und der lateralen Wand des Vorhofs besteht (Fig. 73 c) ein ansehnlicher perilymphatischer Raum, welcher von Retzius als Cisterna perilymphatica vestibuli bezeichnet wird*).

b) Die membranösen Bogengänge.

Ihre Form entspricht (Fig. 74) der der knöchernen Bogengänge. Eine sanfte Einschnürung an der äußeren Fläche jeder Ampulle bezeichnet die Eintrittsstelle des Nervus ampullaris, der entsprechend an der Innenseite der Ampulle die Crista ampullaris (Fig. 71 a) sich erhebt. Durch letztere wird der Raum der Ampulle in zwei ungleiche Abschnitte geteilt, von denen der kürzere, gegen den Utriculus gerichtete von Steifensand als Sinusteil, der längere als Röhrenteil bezeichnet wird. Außer dem zum Teile flachen, zum Teile zylindrischen Epithel der Ampullen besitzt dasselbe am epithelialen Saume der Crista (planum semilunat. Steifensand) hohe Zylinderzellen und ein Neuroepithel analog dem an den Maculae acusticae der Vorhofsäckchen.

Die membranösen Bogengänge, deren Durchmesser nur beiläufig $^1/_3$ des knöchernen Bogenganges beträgt, flottieren nicht, wie früher angenommen wurde, frei in dem von Perilymphe erfüllten Raume der knöchernen Bogengänge, sondern sind (Fig. 75), wie schon Scarpa und Breschet zeigten, mit einem Teile ihrer Wand an der konvexen Seite des knöchernen Bogenganges angeheftet, somit wandständig. Vom freien Teile des membranösen Bogenganges (Fig. 76) ziehen durch den perilymphatischen Raum inkonstante, gefäßführende Bindegewebszüge (g) (Ligamente) zum Periost des knöchernen Bogenganges. An der Innenfläche der membranösen

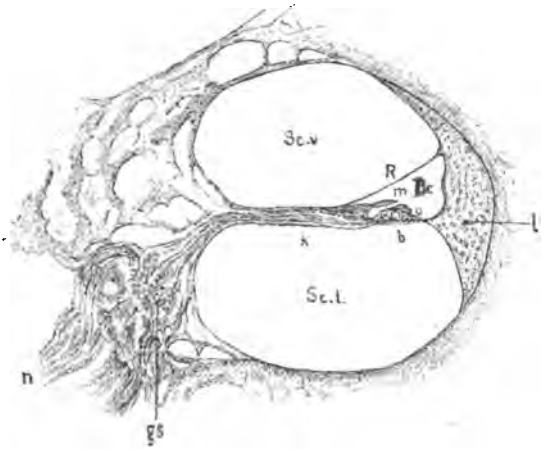


Fig. 77.

Durchschnitt der unteren Schneckenwindung vom Neugeborenen. Sc. v. = Scala vestibuli. Sc. t = Scala tymp. k = Lamina spiral. ossea. b = Lamina basilaris. l = Ligamentum spirale. R = Membrana vestibularis. Dc = Ductus cochlearis. o = Cortisches Organ. m = Cortische Membran. n = Bündel des Ramus cochlea. gs = Ganglion spirale. Nach einem Präparate meiner Sammlung.

Bogengänge erheben sich zahlreiche papillenartige, mit Epithel bedeckte Erhabenheiten (z), welche an der adhärenten Partie des Bogenganges (m) und an der Einmündung der Bogengänge in den Utriculus fehlen (Rüdinger). Sie werden von einem polygonalen Epithel bedeckt, welches auf dem an der konkaven Seite des Bogengangs gelegenen, in die Ampulle sich fortsetzenden Streifen (Raphe) eine mehr

*) Zum Studium der vergleichenden Anatomie des häutigen Labyrinthes empfehlen wir außer dem epochemachenden Werke von Retzius: Gehörorgane der Wirbeltiere, Stockholm 1881 und 1884, noch Kuhn: Beiträge zur Anatomie des Gehörorgans, Bonn 1880. — C. Hasse: Die vergleichende Morphologie und Histologie des häutigen Gehörorgans der Wirbeltiere, Leipzig 1873. — A. Tafani: Organo del' udito, Firenze 1886. — G. Alexander: Entwicklung und Bau der Pars inferior labyrinthi der Säugetiere,' Denkschriften der k. Akademie, 1900, Bd. LXX.

Digitized by Google

zylindrische Form annimmt. Nervenelemente sind in den Bogengängen nicht nachgewiesen worden. Alexander hat bei einzelnen Säugetieren Pigmentansammlungen im perilymphatischen Bindegewebe gefunden*).

c) Die membranösen Gebilde und der Terminalapparat des Hörnerven in der Schnecke.

Der Terminalapparat des Nervus cochleae, gemeinhin als Cortisches Organ bezeichnet, lagert auf der membranösen Spiralplatte, welche vom freien Rande der Lam. spir. ossea (Fig. 77) entspringt und sich am vorspringenden Ligam. spiral. (Fig. 77 l und 78 tr) der entgegengesetzten Schneckenwand inseriert. Man unterscheidet an der membranösen Spiralplatte drei Abschnitte: den inneren, der für den Durchtritt der Fasern des Nerv. cochl. von zahlreichen Öffnungen durchbohrt ist (zona perforata p), den mittleren Abschnitt, der das Cortische Organ trägt (zona arcuata) und den äußeren feingestreiften Teil (zona pectinata).

Der Schneckenkanal, welcher durch die Spiralplatte in die Scala vestibuli (Sc. v) und in die Scala tymp. (Sc. t) geteilt ist (Fig. 77), wird durch die von der oberen Fläche der Lam. spir. ossea schräg zur äußeren Schneckenwand hinziehende Membrana vestibularis (Reisneri) (R) in zwei Abteilungen gesondert, von denen man die

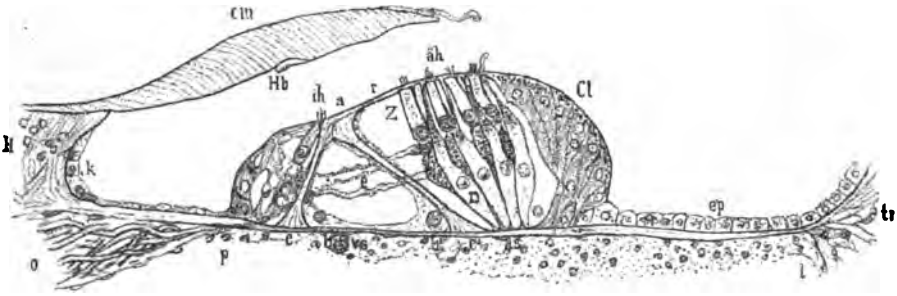


Fig. 78.

Terminalapparat des Nervus cochleae mit dem Cortischen Organ des Menschen (nach Retzius). o = Lamin. spir. ossea mit dem Nervenbündel des Ramus cochl. pl = Lamin. spiral. membr. H = Huschkescher Zahn. Crista spiral. c = innerer Cortischer Pfeiler. c' = äußerer Cortischer Pfeiler. r = Lamina reticularis. Z = Cortische Zellen. D = Deitersche Zellen. ih = innere Haarzelle. äh = vier äußere Haarzellen. e = radiale Tunnelnervenfasern vom Ramus cochl. zu den Cortischen Zellen hinziehend. k = Zellen des Sulcus spiralis int. Cl = Hensensche Stützzellen. cm = Cortische Membran. vs = Vas spirale.

durch die Membrana basilaris, die äußere Schneckenwand und die Membrana vestibularis gebildete als (Canalis) Duct. cochlearis (Fig. 77 Dc) bezeichnet. Dieser von einem Epithel ausgekleidete, den eigentlichen Terminalapparat enthaltende, mit Endolymphe erfüllte Kanal kommuniziert durch den Ductus reuniens mit dem Sacculus und endigt blind unterhalb der Kuppel der Schnecke.

Zum Studium der Details des Cortischen Organs eignen sich insbesondere mikroskopische Schnitte, welche senkrecht auf die Spiralmembran durch die Schneckenachse geführt werden (Fig. 78). Am inneren Abschnitte einer solchen Profilansicht der Spiralmembran sehen wir einen durch Verdickung des Periosts entstandenen, hahnenkammartigen, mit einem gezahnten Saume versehenen Wulst H (Crista spiralis, Huschke). Er überdacht einen spiralig verlaufenden Kanal (Sulcus spiralis int.), welcher von einem kubischen Epithel (k) ausgekleidet ist. Die äußere Wand des Ductus cochlearis wird vom Lig. spirale gebildet, an dessen oberem Ende (Fig. 77) die Membrana vestibularis R. inseriert. Das Ligament besteht aus einer bindegewebigen Grundlage, welche reich vaskularisiert ist. Gegen das Lumen des Duct. cochl. hin finden wir einen scharfbegrenzten, aus Epithelzellen und reichlichen Gefäßen begrenzten Streifen, Stria vascularis**). Basalwärts schließt sich an diesen Streifen eine Zellreihe an, welche eine dem Sulcus spiralis int. gegenüberliegende Furche begrenzt (Sulcus spir. ext.).

*) Alb. A. Gray, The Labyrinth of Animals, V. I. London. Churchil. 1907.

**) Histologisches über den Schneckenkanal, speziell die Stria vascularis, liefern Katz, Verhandl. des X. internat. med. Kongr. Berlin 1890 und Shambough, Trans. of the americ. otol. Soc. Vol. X.

Digitized by Google

Vom Sulcus spiralis nach außen liegt das eigentliche Cortische Organ (Fig. 78). Dieses besteht aus einer Lage innerer (C) und einer Lage äußerer (C'), leichtgeschwungener Pfeiler (Cortische Fasern), welche mit ihrem unteren Ende auf der Membrana basilar. aufstehen, während ihre oberen Enden gelenkartig miteinander verbunden sind. Beide Pfeilerreihen bilden den Cortischen Bogen, die inneren sind breiter als die äußeren, so daß auf zwei innere Pfeiler drei äußere entfallen. In den durch die Pfeiler und die Lam. basil. gebildeten unteren Winkeln lagern zwei Reihen rundlicher, kernhaltiger Zellen (Bodenzellen).

Die Pfeiler der äußeren Reihe besitzen am oberen Ende nach außen gerichtete, plattenförmige Fortsätze, an die sich eine netzartig durchbrochene Membran, die Lamina reticularis (r) befestigt. Diese überdacht die äußere Reihe der Cortischen Pfeiler und die sogenannten Cortischen Zellen oder äußeren Haarzellen (äh). Diese beim Menschen in 3—4, selten 5 Reihen (Gottstein) untereinander gelagerten, von den Endfasern des Acusticus netzartig umsponnenen Gebilde (Z) (Retzius) sind mit ihren unteren, dünn auslaufenden Enden (Gottsteins Basaltfortsatz) an die Membrana basilar. befestigt, während ihre oberen, breiteren, mit Hörhärchen versehenen Enden durch die Öffnungen der Lam. reticular. hervorragen. Eine Reihe innerer Haarzellen (i h) befindet sich vor dem Sulcus spiral. int., unmittelbar vor dem inneren Cortischen Pfeiler. Nach H. Joseph ( (Anatom. Hefte Bd. XIV) finden sich bei mehreren Säugern, wahrscheinlich auch beim Menschen, in den oberen, gelenkartig miteinander verbundenen Enden (Köpfen) der Cortischen Pfeiler eigentümliche, aus einer hornartigen Substanz bestehende Einschlußkörper („Pfeilerkopfeinschlüsse", Joseph); denselben ist vielleicht angesichts ihrer bedeutenden Härte eine gelenkkörperartige Funktion zuzuschreiben (Schwalbe, Lehrb. der Anat. der Sinnesorg.). Mit den Cortischen Zellen sind die mit ihrem breiteren Ende nach unten gerichteten Deitersschen Zellen (D) durch zangenförmige, den Deiters'schen Zellen zugehörige Branchen verbunden, welche die Cortischen Zellen umschließen (Katz). Nach außen von der letzten Reihe der Cortischen Zellen lagern die Claudius'schen und Hensen'schen Stützzellen ((Cl), welche in das Epithel der äußeren Wand des Duct. cochlearis übergehen. Held*) hat mit Hilfe einer eigenen Methodik in den Pfeilern der Deiters'schen Stützzellen und in anderen von ihm beschriebenen in der Gegend der inneren Haarzelle gelegenen Stützelementen ein kompliziert gebautes System von elastischen Stützfäden dargestellt.

Das Cortische Organ wird von der festen, gestreiften Cortischen Membran (cm) überdeckt. Diese entspringt neben und unterhalb der Vestibularmembran von dem Huschke'schen Wulste und endet nach der allgemeinen Annahme an der äußeren Grenze der Sinneszellen des Cortischen Organes. Nach Böttcher (Archiv f. Ohrenheilk. Bd. XXIV) ist die Cortische Membran durch Fortsätze an die Oberfläche des akustischen Endapparates fixiert**). Coyne und Cannieu halten die Cortische Membran für eine Cutikularbildung, die aus verschmolzenen Cilien hervorgeht.

In inniger Beziehung zur Schnecke steht das am hinteren Abschnitte des Promontoriums unterhalb der Fenestra ovalis gelegene Schneckenfenster (Fenestra cochleae). Es ist durch eine gegen den Schneckenraum etwas konvex gewölbte Membran, die Membr. tymp. secundaria (Scarpa) verschlossen, welche sich an die Crista fenestrae rotundae mit breiter Basis inseriert. Die Form der aus dem runden Fenster herauspräparierten Membran bildet einen nach oben gerichteten Bogen mit einem etwas konkaven Basalrande. Die fibrilläre Eigenschichte der Membran wird nach innen von der Fortsetzung der Labyrinthauskleidung, nach außen von der Mucosa der Trommelhöhle überzogen (Weber-Liel). Letztere ist beim Neugeborenen stark entwickelt und trägt, wie ich zuerst beobachtete, zuweilen eine oder mehrere, schon mit freiem Auge sichtbare blutgefäßhaltige Papillen.

Ductus endolymphaticus und Aquaeductus cochleae. Der von Domenico Cotugno 1761 entdeckte Ductus endolymphaticus entspringt nach Böttcher mit zwei dünnen, membranösen Röhrchen aus dem Utriculus und Sacculus. Beide Röhrchen vereinigen sich in ein gemeinschaftliches, 5—6 mm langes und 0,25 mm breites Kanälchen, welches durch die an der inneren

*) Untersuchungen über den feineren Bau des Ohrlabyrinths der Wirbeltiere, Abt. d. mathem.-phys. Klasse d. sächs. Gesellsch. d. Wissensch. Bd XXVIII.

**) Nach Kolmer hängen die Hörhärchen der cortischen Zellen mit der cortischen Membran zusammen.



Digitized by Google

Labyrinthwand befindliche Öffnung in den engen Teil des knöchernen Abschnittes des Aquaeductus vestibuli eindringt. Hier tritt das Röhrchen am Hiatus aquaeduct. vestibul., hinter dem Porus acust. int., mit einem gegen den Sinus sigmoid. verlaufenden, ca. 15 mm langen und 9 mm breiten, blind endigenden Sacke in der Dura mater in Verbindung (Fig. 79), der von einem Epithelialüberzuge ausgekleidet, mit den endolymphatischen Räumen des Labyrinths kommuniziert (Zuckerkandl). Nach Rüdinger zweigen vom intraduralen Sacke des Aquaeductus seitliche Kanäle ab, welche er als Abzugskanäle der Perilymphe gegen die subduralen Lymphräume erklärt. Der Aquaeductus cochleae, etwa 10 mm lang, entspringt mit einer feinen Öffnung in der Scala tympani in der Nähe des runden Fensters und mündet mit einer trichterförmigen Erweiterung an der unteren Fläche der Pyramide, in der Nähe der hinteren Kante derselben aus. Er vermittelt die unmittelbare Kommunikation des Arachnoidealraumes mit der perilymphatischen Flüssigkeit des Labyrinths. Eine in den Subarachnoidealraum injizierte farbige Flüssigkeit dringt nach Versuchen von Weber-Liel, Schwalbe und anderen in die Schnecke und in den Vorhof ein.

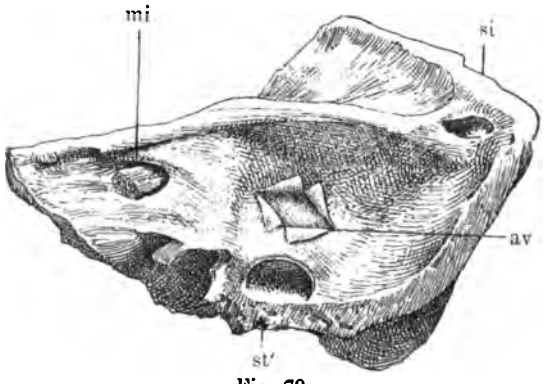


Fig. 79.

Hintere Fläche der rechten Felsenbeinpyramide vom Erwachsenen mit dem eröffneten intraduralen Sacke des Aquaeduct. vestibuli. mi = Meat. acusticus internus mit dem Nerv. acusticus. av = geöffneter intraduraler Sack des Aquaeduct. vestibuli. si = oberer Durchschnitt des Sinus transv. st' = unterer Durchschnitt desselben. Nach einem Präparate meiner Sammlung.

## Blutgefäße des Labyrinths.

Die arteriellen Gefäße des Labyrinths stammen aus der von der Art. basilar. abgehenden und mit dem Hörnerven in den inneren Gehörgang tretenden Art. auditiv. int. (Art. acust. central. Sapolini). Ein Zweigchen derselben tritt in den Vorhof, versorgt dessen Auskleidung und die häutigen Bogengänge und sendet kleinere Reiserchen zu den Säckchen und Ampullen und ein bogenförmig verlaufendes Gefäß längs der Konkavität der häutigen Bogengänge. Ein anderer Zweig der Art. auditiva (Ramus cochl.) sendet Gefäße in den Modiolus als Arteria centr. modiol. und in die Lam. spiral. oss. an die Auskleidung der Schneckenwand. Nach Böttcher (Archiv f. Ohrenheilk. Bd. XXIV) verläuft nur ein einziges Gefäßzweigchen im Canalis spiralis der Schnecke als Vas spirale membranae basilaris und versorgt den Ductus cochlearis mit kapillaren Verzweigungen. Dieses langgestreckte, auf der Lam. basil, in unmittelbarer Nähe des Nervenendapparates der Schnecke gelegene Blutgefäß dürfte in erster Reihe bei den durch Zirkulationsstörungen bedingten subjektiven Geräuschen beteiligt sein. Siebenmann*) unterscheidet bezüglich der Verästelung der Art. auditiva int. im Labyrinthe drei Hauptstämme: Art. vestibularis anterior. Art. vestibulo-cochlearis, Art. cochleae propria. Desgleichen erfolgt nach Siebenmann der venöse Abfluß auf drei Hauptbahnen: durch die Venen des inneren Gehörganges, durch die akzessorischen Kanäle des Vorhofaquaeductes und diejenigen des Schneckenaquaeductes.

*) Die Blutgefäße im Labyrinthe des menschlichen Ohres. Wiesbaden 1894.

Digitized by Google

Nach O. Eichler*) besitzt jede Schneckenwindung einen in sich geschlossenen Blutstrom, welcher aus zwei Nebenströmen, dem Strom der Lamina spiralis und dem Strom der Skalenwände, besteht. Das arterielle, stark gewundene Gefäß einer jeden Schneckenwindung liegt oberhalb des Rosenthalschen Kanals und teilt sich in zwei Äste, deren unterer zur Vestibularfläche der Lamina spiralis hinzieht, während der obere zur Scala vestibuli hinaufsteigt und an deren oberem Bogen sich zur Außenwand des Schneckenkanals wendet. Beide Arterien gehen in ein Kapillarnetz über, aus welchem sich die abführende Vene sammelt. Diese besteht wieder aus zwei Ästchen, von denen das obere an der unteren Wand der Spiralplatte, das untere am Boden der Scala tymp. verläuft. Beide Ästchen vereinigen sich im Modiolus unterhalb des Rosenthalschen Kanals zu einer gemeinsamen Vene.

Die Venen des Labyrinths. Die Venen des Vorhofs und der Bogengänge werden durch die Vena aquaeductus vestibuli gesammelt, welche in einem besonderen Knochenkanal verläuft und in den Sinus transversus einmündet. Die Venen der Schnecke münden mittels der im Canalis Cotunni unter und parallel dem Schneckenaquädukte verlaufenden Vena aquaeduct. cochleae in den Sinus petrosus inferior (Siebenmann, Injektion der Knochenkanäle, 1899). Die Anastomosen der Labyrinthgefäße mit denen der Trommelhöhle werden, wie ich zuerst nachgewiesen (s. S. 31), durch die in der äußeren Labyrinthwand verlaufenden Knochengefäße vermittelt.

## B) Der Hörnerv.

### a) Der Stamm der Hörnerven und die Ausbreitung desselben im Labyrinthe.

Der aus der Medulla oblongata zwischen dem N. facialis und dem N. glossopharyngeus in den inneren Gehörgang eintretende N. acusticus ist von seinem Ursprunge an aus zwei starken Nervenbündeln zusammengesetzt, welche sich im Fundus des inneren Gehörganges in zwei Äste teilen. Der eine Ast, Nervus vestibuli, tritt in den Vorhof und versorgt mit mehreren Ästchen den Utriculus und die oberen Ampullen der Bogengänge; der zweite, Nervus cochleae, dringt mit seinen Bündeln in den Modiolus der Schnecke ein und sendet ein Ästchen zum Sacculus und zur Ampulle des sagittalen Bogenganges (Retzius). In den Wurzeln und im Stamme des Hörnerven finden sich zahlreiche Ganglienzellen eingestreut.

Arnold beschreibt zwei Anastomosen zwischen dem N. acusticus und dem N. intermedius Wrisbergi (Nervo tredicesimo Sapolini's). Nach den neueren Untersuchungen Penzos (Att. istitut. Venet. 1890) sind diese Anastomosen in eine mediale und eine laterale zu scheiden. Die mediale besteht aus Fasern, die vom N. intermedius Wrisb. zum Ramus vestibuli des N. acusticus hinziehen, die laterale hingegen aus Nervenfibrillen, welche von der Intumescentia ganglioformis Scarpae des Ramus vestibuli zum Stamme des N. facialis sich begibt.

Alexander**) unterscheidet im Ganglion vestibulare des Menschen und der höheren Säuger ein oberes und ein unteres Vestibularganglion. Dem oberen gehört der N. utriculo-ampullaris an. Der größte Teil des N. saccularis und N. ampullaris inf. endet im unteren Ganglion, doch gelangt ein kleiner Faserteil durch den Isthmus ganglionaris in das obere Ganglion.

Das Ganglion vestibulare ist mit dem Ganglion geniculi durch einen Nervenfaserstrang verbunden. Brühl und Bielschowsky (Arch. f. mikrosk. Anat. Bd. LXXI) wiesen in den stets bipolaren Ganglienzellen des Vestibularganglions fibrilläre Netze nach, in welche der meist an entgegengesetzten Polen entspringende dicke zentrale und dünne peripherische Fortsatz kontinuierlich übergeht. Ein ähnliches nervöses, aber feinmaschigeres Gitterwerk fanden sie auch in den Zellen des Spiralganglions.

---

*) Anatomische Untersuchungen über die Wege des Blutstromes im menschlichen Ohrlabyrinth. Abhandl. d. königl. sächs. Gesellsch. d. Wissensch. Bd. XVIII, 1892.

**) Zur Anatomie des Ganglion vestibulare der Säugetiere. Sitzungsbericht d. kaiserl. Akad. d. Wissensch. Bd. CVIII, Abt. III, 1899.

Digitized by Google

Nach Held*) steht je eine nicht überall gleiche Summe von Haarzellen des Ductus cochlearis mit einer Ganglienzelle des Spiralganglions in Verbindung. — Ayers**) fand an Schweinembryonen mittels der Chromsilbermethode Golgis neben den bipolaren auch multipolare Ganglienzellen in erheblicher Anzahl. — R. Krause***) hat den Eintritt der Nervenfasern des Acusticus in den membranösen Endapparat in entwicklungsgeschichtlicher Beziehung verfolgt und gelangt zu dem Ergebnis, daß es sich um einen im Laufe des Wachstums sich herstellenden innigen Kontakt zwischen Neuroepithelzelle und Nervenfaser handle. Neuerlich hat Ramon y Cajal die Verzweigungen des Vestibularnerven bis in die Cristae acusticae verfolgt und daselbst Schalen- und Kelchbildungen und freie Verästelungen der Nervenfasern nachgewiesen †).

Nach Kolmer††) werden die Nervenendstellen der Maculae und Cristae in doppelter Weise mit Nerven versorgt. Die einen dünneren Nerven verzweigen sich und enden mit Endknöpfchen zwischen den Epithelzellen, die anderen dickeren Nerven gehen mit ihren Neurofibrillen direkt und kontinuierlich in das Fibrillen-

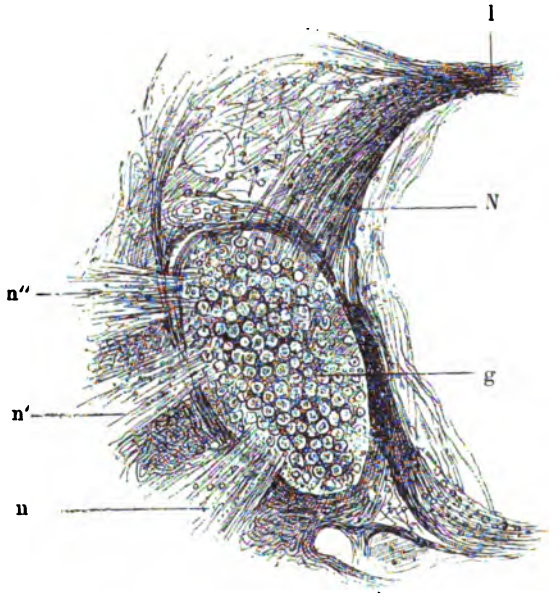


Fig. 80.

Durchschnitt des Rosenthalschen Kanals und des Ganglion spirale. g = im R. Kanale lagernde Ganglienzellen des Gangl. spir. n n' n'' = drei getrennte Nervenbündel des Ram. cochl. in das Gangl. spir. eintretend. N = am oberen Pole des Gangl. spir. austretendes Nervenbündel. l = Eintritt desselben in die Lam. spiral. ossea. Nach einem Präparate meiner Sammlung.

netzwerk der Sinneszellen über, das in deren Protoplasma gelegen ist. Dieses Fibrillennetzwerk entwickelt sich beim Embryo in den Haarzellen unterhalb und rings um den Kern und rückt beim entwickelten Tier mehr an die Zelloberfläche, um mit den Fibrillen der entgegenwachsenden Nerven zu verschmelzen. Nach den Untersuchungen von Brühl und Bielschowsky †††) enden die marklosen Fasern des N. vest. zum Teil mit freien Endknäueln zwischen den Haarzellen, zum Teil

*) Zur Kenntnis der peripheren Gehörleitung. Archiv f. Anat. u. Physiol. 1897.

**) The Auditory or Hair Cells of the Ear and their Relations to the Auditory Nerve. Journ. of Morphol. Vol. III. 1893.

***) Die Endigungsweise des Nervus acusticus im Gehörorgane. Verhandl. d. anatom. Gesellsch. in Berlin. Jena 1896.

†) Trabajos del lab. de Ins. Biol. Madrid 1903, 1904.

††) Anatom. Anzeiger Bd. XXVI u. XXVII, 1905.

†††) l. c.

Digitized by Google

verschmelzen sie mit der gesamten Oberfläche der Haarzellen und bilden im Innern derselben Ringfiguren, in denen wahrscheinlich ein Übertragungsmechanismus der Protoplasmabewegungen auf die Nervenfibrillen zu erblicken ist.

Ausbreitung des Hörnerven in der Schnecke. Die Bündel des Nervus cochleae treten durch die Öffnungen des Tract. spiral. foraminulentus teils unmittelbar zur ersten Schneckenwindung, teils in die Nervenkanäle des Modiolus zur Lamina spiralis ossea. Zwischen den Faserbündeln der Spindel und der Lamina spiralis ossea ist an der Peripherie des Modiolus ein mächtiges Ganglienlager (Zona ganglionaris) eingeschaltet, welches von dem scharfbegrenzten, am Durchschnitt ovalen Rosenthalschen Kanale (Fig. 80) umschlossen ist. An der unteren und medialen Seite des Rosenthalschen Kanals treten die Nervenbündel n n' n'' in das Ganglienlager ein, um nach zahlreichen Verbindungen mit den Ganglienzellen am oberen Ende des Rosenthalschen Kanals (N) in die Lam. spiral. (l) einzudringen. Die Ganglienzellen selbst sind beim Hecht (Max Schulze) und beim Meerschweinchen (Wittmaak) von Markhüllen umgeben.

Die durch zahlreiche Queranastomosen verbundenen, plexusbildenden Nervenfasern verlaufen zwischen den beiden, durch vertikale Brücken verbundenen Knochenlamellen der Lamina spiralis ossea bis zur Habenula perforat. der unteren Fläche der

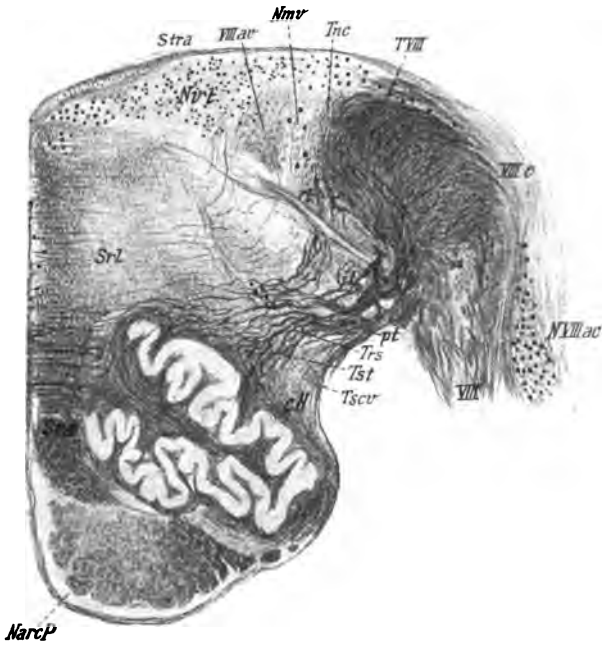


Fig. 81.

Basilarmembran, gelangen von hier durch zahlreiche Öffnungen an deren oberer Fläche in den Ductus cochlear. und treten, nach den Untersuchungen von Waldeyer und Gottstein in zahlreiche, sehr feine, stellenweise knotige, marklose Primitivfasern auslaufend, mit den Haarzellen in Verbindung. Nach den Untersuchungen von Retzius und Van Gehuchten bilden die Endfasern des Nervus cochleae ein feines Netzwerk, welches die Haarzellen umgibt, ohne mit ihnen in unmittelbare Verbindung zu treten. Brühl und Bielschowsky gelang es, die letzten Auffaserungen des N. cochl. in Form eines „nervösen Randstreifens" festzustellen, welcher zwischen den Deitersschen Zellen gelegen ist und kontinuierlich mit dem Boden der Haarzellen zusammenhängt. In diesen nervösen Randstreifen gehen die marklosen Endfasern der den Corti'schen Tunnel durchquerenden Spiralfasern über und lösen sich daselbst in ein feines Fibrillennetz auf.

Im Gebiete der Cochlea scheinen alle Nerven nach dem letzteren Typus mit den Haarzellen verbunden zu sein.

Digitized by Google

## b) Der zentrale Verlauf des N. acusticus.

### Topographische Beziehungen des Acusticus und seiner Kerne.

Ein Querschnitt, der das vordere Drittel der unteren Olive trifft, zeigt den Beginn des Nervus acusticus, resp. des Ramus cochlearis desselben (Fig. 81 VIII u. VIII c). Man sieht den in den Hauptstamm des Acusticus ventral vom Corpus restiforme eingelagerten ventralen Cochleariskern (Nucleus accessorius acustici, Fig. 81 N VIII ac), der die Hauptmasse der Fasern des Ramus cochlearis aufnimmt. Ein Teil dieses letzteren, vereint mit Fasern, die im ventralen Cochleariskern entspringen, schlingt sich lateral als laterale Acusticuswurzel um das Corpus restiforme (Fig. 81 VIIIc) und findet dorsal von demselben eine Unterbrechung im Nucleus cochlearis dorsalis, dem sogenannten Tuberculum acusticum (Fig. 81 T VIII). Als weitere Fortsetzung dieses Systems des Cochlearis sind die längs des Bodens der Rautengrube verlaufenden,

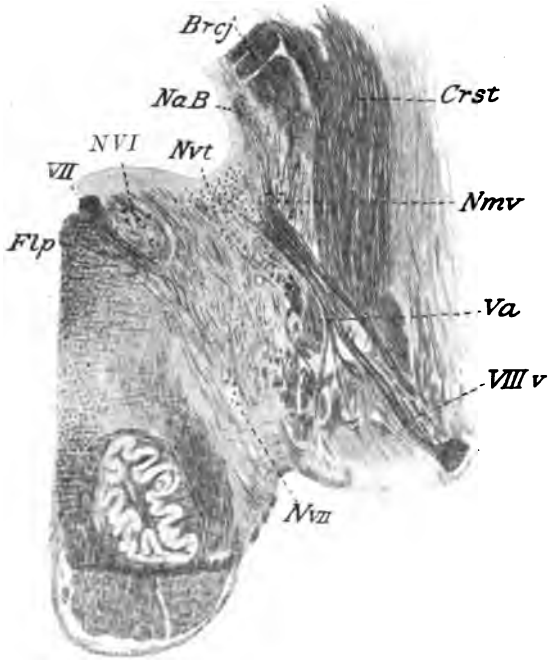


Fig. 82.

längs getroffenen Striae acusticae anzusehen, die zur Raphe ziehen, in der sie in verschiedenen Höhen kreuzen (Fig. 81 Stra). Nahe der Mittellinie weichen ihre Fasern ein wenig auseinander und nehmen den Nucleus eminentiae teretis zwischen sich.

Ventral von diesen Striae nimmt den Boden der Rautengrube der kleinzellige, dreieckige Vestibularkern (Nucleus vestibularis parvicellularis) ein (Fig. 81 Nvt), an den sich lateral das Querschnittsfeld der spinalen Acusticuswurzel (Fig. 81 VIII av) schließt. Es zerfällt in drei Teile; am medialsten die absteigenden Vestibularfasern (bei VIII av), am lateralsten die Verbindung der Medullakerne zum Kleinhirn, die Tractus nucleocerebellares (Fig. 81 Tnc), an den Strickkörper anstoßend, und schließlich zwischen beiden die großen Zellen des Deitersschen Kerns (Nucleus vestibularis magnocellularis, Nmv) mit ihrer Eigenfaserung.

In einer höheren Ebene läßt sich der Ramus vestibularis in seiner Gänze überblicken (Fig. 82). Dies deshalb, weil die ventrale Partie des Schnittes spinaler gelegen ist als die dorsale. So kann man erkennen, daß die Hauptmasse der Fasern dem kleinzelligen dreieckigen Vestibulariskern zustrebt (Nvt), während ein zweiter

Digitized by Google

Teil die großen Zellen des Deitersschen Kerns (Nucleus vestibularis magnocellularis, Nmv) aufsucht. In gleicher Flucht mit den Fasern des Corpus restiforme (Crst) strahlen Fasern direkt aus dem Vestibularis und aus dem Deitersschen Kern dorsalwärts. Erstere erreichen den medial vom Brachium conjunctivum (Bindearm, Brcj) gelegenen kleinzelligen Nucleus angularis, den Bechterewschen Kern (NaB); letztere gelangen in das Kleinhirn selbst in den Nucleus fastigii, den Dachkern.

Infolge der schrägen Schnittrichtung sind die anderen am Bilde sichtbaren Teile nicht leicht zu beurteilen. Es findet sich noch ein Rest des Facialiskerns (NVII), dessen Fasern den Abducenskern (NVI) einhüllen und danach den aufsteigenden Facialisschenkel (VII) formieren, der dorsal vom hinteren Längsbündel (fasciculus longitudinalis dorsalis, Flp) gelegen ist.

Der nächste Schnitt im Beginne des Pons zeigt die Fortsetzung der Acusticusfaserung. Zunächst in dem als Haube bezeichneten, ober den Querfasern der eigent-

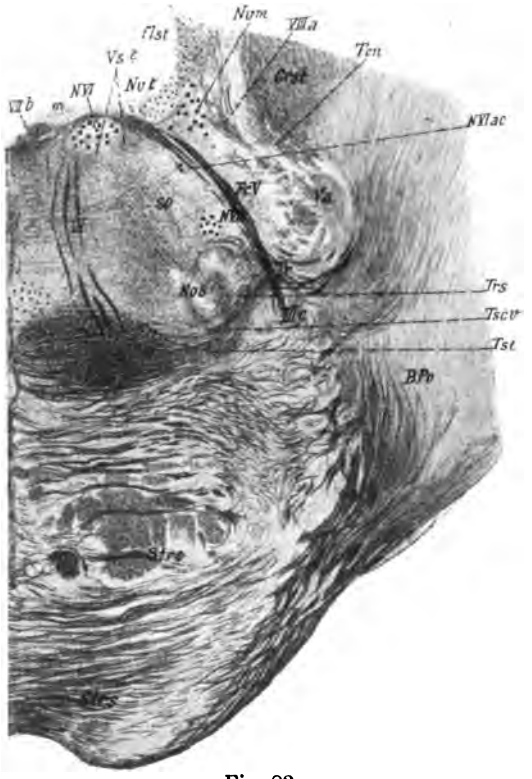


Fig. 83.

lichen Brücke gelegenen Gebiet ein Bündel von Fasern, die von der Seite aus dem Gebiete des ventralen Cochleariskernes stammen, die spinale Trigeminuswurzel (Fig. 83 Va) ventral umsäumen und dann im Bogen zur Mittellinie ziehen, wo sie kreuzen. Dieses Bündel, das bei Tieren mit kürzerer Brücke frei an der Oberfläche liegt, ist das Corpus trapezoides (Fig. 83 Tr). Seinem lateralen Drittel ist ein eigentümliches, bandartig gewundenes Gebilde eingelagert, das von grauen Nebenmassen umgeben, eine eigenartige Zellansammlung darstellt, die obere Olive (Oliva superior) (Fig. 83 Nos). Vom Corpus trapezoides strahlen Radiärbündel ventral in die Olive, während sich von der dorsalen Seite die Stielfasern in die Olive einsenken (Stiel der Olive), die als Fortsetzung der Striae acusticae aufzufassen sind (Fig. 81 so). Lateral von der Olive formiert sich dann in höheren Ebenen ein Bündel, das die Fortsetzung des Corpus trapezoides, sowie der Fasern aus der Olive aufnimmt und Lemniscus lateralis, laterale Schleife, heißt. Im Corpus trapezoides eingesprengte

Digitized by Google

Zellnester bilden den Trapezkern. Die obere Olive ist durch ihre Lagebeziehungen zum Facialis und Abducens ausgezeichnet. Zunächst liegt ihr der Facialiskern (Fig. 83 NVII) dorsolateral an und dessen Austrittsschenkel flankiert sie lateral (Fig. 83 VII c), während der Abducens medial davon die Haube durchsetzt (VI).

Zu bemerken ist ferner, daß auch hier noch Reste des kleinzelligen und großzelligen Vestibularkernes (Nvt, Nvm) vorhanden sind und daß kleine Zellen dorsal vom Deitersschen Kern, dem Nucleus angularis (Bechterewscher Kern) angehören*).

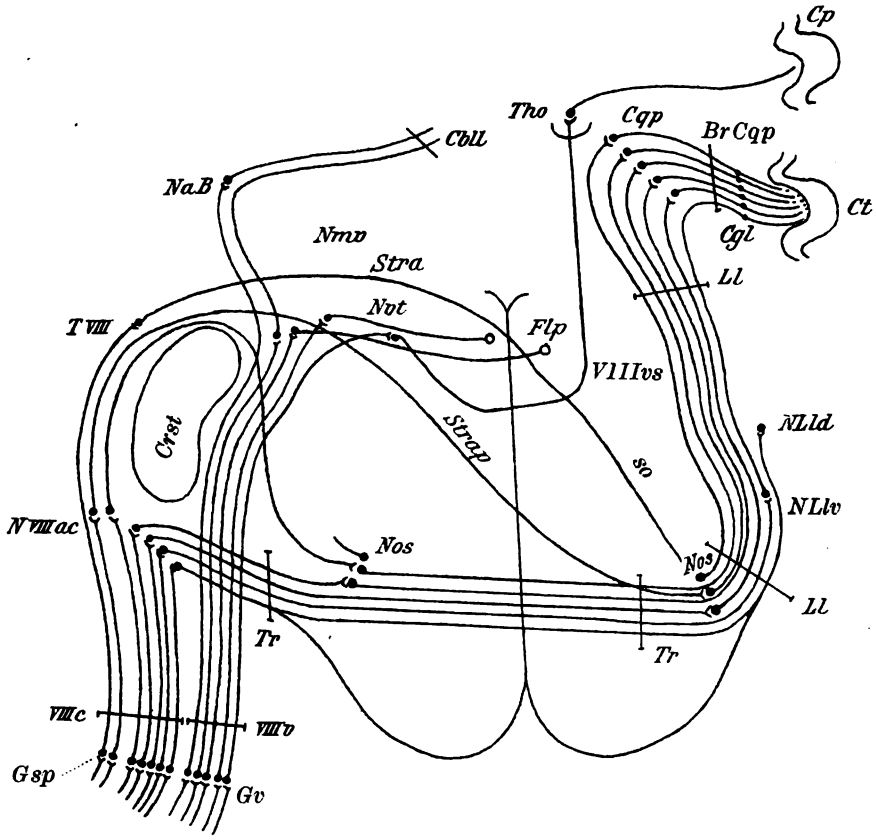


Fig. 84.

Brcqp = Brachium corp. quadr. post. CbII = Cerbellum. Cgl = Ganglion geniculatum mediale. Crst = Corp. restiforme. Cqp = Corpus quadrigemnum post. Ct = Cortex (I. Temporalwindung). Flp = Fasciculus longitudinalis posterior. Gsp = Ganglion spirale cochleae. Gv = Ganglion vestibuli. Ll = Lemniscus lateralis. NaB = Nucleus angularis Bechterew. NLld = Nucleus Lemnisci lateralis dorsalis. NLlv = Nucleus Lemnisci lateralis ventralis. Nmv = Nucleus magnocellularis vestibularis (Nucleus Deiters). Nos = Oliva superior. Nvt = Nucleus vestibularis triangularis. NVIIIac = Nucleus acustici accessorius (N. cochlearis ventral). Stra = Striae acusticae superficiales. Strap = Striae acusticae profundae. so = Stil der oberen Olive. Tho = Thalamus opticus. Tr = Corpus trapezoides. T VIII = Tuberculum acusticum. VIIIc = Ramus cochlearis acustici. VIIIv = Ramus vestibularis acustici. VIIIvs = sekundäre Bahn des Ram. vestibularis (nach Obersteiner).

## Ursprung und zentrale Fortsetzungen des Nervus acusticus.

Der Nervus acusticus zerfällt in zwei Teile, von denen der eine, der Ramus cochlearis, dem Hören dient, während der Ramus vestibularis ein wesentlicher Faktor für das Zustandekommen der Orientierung ist.

*) Darstellung und Abbildungen nach Marburg, Mikroskopisch-topographischer Atlas des menschlichen Zentralnervensystems. Deuticke, Wien-Leipzig 1904.

Digitized by Google

Der Ramus cochlearis hat, wie jeder sensible Nerv, ein peripheres Ganglion und zwar das Ganglion spirale cochleae (Fig. 84 Gsp), dem sich noch einzelne, zerstreut im Nervenstamm liegende Zellen hinzugesellen. Von diesen Ganglien aus gelangen die Fasern an den ventralen und dorsalen Cochleariskern (akzessorischer Acusticuskern und Tuberculum acusticum (Fig, 84 NVIII ac, T VIII). Letzterer ist beim Menschen weniger entwickelt als bei Tieren. Einzelne Fasern sollen auch über diese beiden Kerne hinausgehen. Ihre Fortsetzungen sind trotz vieler darauf gerichteter Bemühungen noch nicht endgiltig erschlossen; nur so viel erscheint jetzt als gewiß, daß vom ventralen Cochleariskern aus die Fasern als Corpus trapezoides (Fig. 84 Tr) die Brückenhaube durchsetzen, und zum größten Teil, nachdem sie die Mittellinie gekreuzt, den kontralateralen Lemniscus lateralis (Fig. 84 Ll) formieren. Sie geben dabei sowohl direkte Fasern als Collateralen (Radiärbündel) an die homo- und kontralaterale Oliva superior (Fig. 84 Nos) ab. In letztere münden zum großen Teil auch die Fortsetzungen aus dem Tuberculum acusticum (Fig. 84 T VIII), die zunächst als Striae acusticae (Fig. 84 Stra) am Boden der Rautengrube entlang ziehen, die Mittellinie kreuzen und dann den Stiel der oberen Olive (Fig. 84 so) formieren, mittels welchem sie in die Olive münden. Andere Striaefasern kreuzen tiefer — Striae profundae (Fig. 84 Strap). Ein Teil der Striaefasern bleibt homolateral und mischt sich dem Corpus trapezoides bei. Die Bedeutung der oberen Olive ist durch diese Darstellung der Verhältnisse eine andere geworden. Nicht um ein Schaltganglion, das akustische Reize auf Augenmuskelkerne, Rückenmark etc. überträgt, handelt es sich, sondern um einen Acusticuskern höherer Ordnung, dessen größter Teil vielleicht mit der Substantia gelatinosa der Hinterhörner des Rückenmarks zu identifizieren ist (Hofmann). Die Zellen der Olive liefern einen großen Teil der Fasern der lateralen Schleife (Fig. 84 Ll), die schließlich die gesamte Fortsetzung des Ramus cochlearis enthält. Aber auch die laterale Schleife findet noch Unterbrechungen in den ventralen, resp. dorsalen Schleifenkernen (Fig. 84 NLlv u. NLld). Schließlich strahlt die Hauptmasse der Fasern in den hinteren Vierhügel (Fig. 84 Cqp) ein, von hier — nachdem sie wieder unterbrochen wurde — in den Arm des hinteren Vierhügels (Fig. 84 BrCqp), durch den sie ins Ganglion geniculatum mediale (Fig. 84 Cgl) gelangt. Nachdem sie so gleich den anderen sensiblen Nerven ins Zwischenhirngebiet gekommen ist, wird sie wieder durch Zellen des Geniculatum unterbrochen, von denen aus die Hörstrahlung im retrolentikulären Teil der inneren Kapsel gelegen, zur Rinde des Temporallappens (wahrscheinlich erste Temporalwindung, Gyrus transversus, Heschels Windung) zieht (Fig. 84 Ct). Da jeder Temporallappen von beiden Rami cochleares her gleich versorgt ist, finden sich bei kortikalen Prozessen keine schweren Hörstörungen. Dasselbe gilt für die Läsion der hinteren Vierhügel (Siebenmann), wohingegen Affektionen des medialen Kniehöckers, des Armes des hinteren Vierhügels, als auch des Lemniscus lateralis Hörstörungen zur Folge haben, ohne daß diese jedoch einen hohen Grad erreichen.

Weit einfacher liegen die Verhältnisse beim Ramus vestibularis. Dieser hat sein peripheres Ganglion im Ganglion vestibuli (Fig. 84 Gv), zieht von da in cerebraleren Ebenen als der Ramus cochlearis medial vom Strickkörper (Fig. 84 Crst) in die Medulla oblongata. In dieser teilt er sich in auf- und absteigende Äste, welch letztere den medialsten Teil der spinalen Acusticuswurzel formieren und bis in die Hypoglossusgegend hinabsteigen. Sie enden im kleinzelligen Vestibularkern (Nucleus triangularis oder parvicellularis vestibularis) (Fig. 84 Nvt) und dessen bis zum Hypoglossus zu verfolgender Fortsetzung, die als absteigender Vestibularkern und Nucleus intercalatus Staderini bekannt ist. Direkte Fortsetzungen oder Collateralen des Ramus vestibularis treten auch an den Deitersschen Kern und den Kern von Bechterew (Nucleus vestibularis magnocellularis und Nucleus angularis, Fig. 84 Nmv, NaB). Doch wird der Deiterssche Kern heute als ein mehr selbständiges Gebilde aufgefaßt, als Koordinationskern im Sinne Kohnstamms. Seine Beziehungen zum Kleinhirn und Vestibularis einerseits, den Augenmuskelnerven und der Nackenmuskulatur anderseits (hinteres Längsbündel, Fasciculus longitudinalis posterior, Fig. 84 Flp), lassen seine wesentliche Rolle bei der Orientierung im Raume und beim Zustandekommen des Nystagmus erklärlich finden (Spitzer u. a.)

Über die zentralen Bahnen, die vom Vestibularendgebiete zum Großhirn führen, ist nur bekannt, daß sie durch die substantia reticularis der Haube in den Thalamus (Fig. 84 Tho), von da nach Unterbrechung zur Hirnrinde gelangen, wo sie im hinteren Anteil des Parietallappens, der auch Beziehungen zur räumlichen Orientierung besitzt, enden sollen (Fig. 84 Cp).

Digitized by Google

## Physiologie des inneren Ohres.

Wie früher (S. 146) hervorgehoben, wird die Schalleitung vom Trommelfelle zum Labyrinthe vorzugsweise durch die Steigbügelplatte vermittelt, während die gleichzeitig vom Trommelfell auf die Membran des runden Fensters fortgepflanzten Schallwellen von untergeordneter physiologischer Bedeutung sind.

Durch die Schallübertragung auf die Labyrinthflüssigkeit wird nur eine minimale Verschiebung der Aqua Cotunni bedingt. Diese ist, wie durch Versuche von Burnett und Buck nachgewiesen wurde, bei tiefen Tönen weit größer als bei hohen, welche eine kaum mehr meßbare Bewegung in der Labyrinthflüssigkeit bewirken.

Entsprechend der Einwärtsbewegung der Stapesplatte während der positiven Phase der Schallwelle, weicht die Labyrinthflüssigkeit vorzugsweise gegen das runde Fenster aus. Hiebei wird die Membrana basilaris der Schnecke, wegen des Widerstandes an der Schneckenspitze, etwas gegen die Scala tymp. vorgebaucht und gespannt (Helmholtz). Daß gleichzeitig die Flüssigkeit auch durch die beiden Wasserleitungen des Labyrinths ausweicht, wie Hensen annimmt, ist meiner Ansicht nach wegen der großen Enge der Äquadukte und der starken Widerstände in der Schädelhöhle kaum denkbar.

Die Funktionen der einzelnen Abschnitte des Labyrinthes sind bis jetzt noch keineswegs erforscht, doch wurde durch die Arbeiten von Helmholtz, Hensen, Ranke, Hasse, Exner u. a. auch in dieser Richtung ein wesentlicher Fortschritt angebahnt*).

Funktion des Vestibularapparates. Was die Funktion der Vorhofsäckchen anlangt, so wurde angenommen, daß durch sie vorzugsweise die Perzeption der Geräusche vermittelt werde, während der Schneckenapparat der Wahrnehmung der Töne dienen soll. Diese Annahme ist nunmehr verlassen worden. Nach der jetzt gangbaren Ansicht besteht die Funktion des Vestibularapparates darin, die progressive Beschleunigung des Kopfes und damit des Körpers im Raume, bezw. die Stellung des Kopfes (Körpers) gegen die Schwerlinie zur Wahrnehmung zu bringen, somit den Körper im Gleichgewicht zu erhalten. Bei jeder geradlinigen Beschleunigung und bei jeder Neigung des Kopfes werden die relativ schweren Otolithen gegen das Medium, in welchem sie schweben, zurückbleiben. Dadurch werden Verbiegungen der feinen Härchen, von denen die Otolithen getragen werden, bewirkt und durch Vermittlung der Nerven spezifische Empfindungen hervorgerufen (Breuer).

Da die Richtungen, in denen sich die Otolithen verschieben können, auch den drei Dimensionen des Raumes entsprechen, so ist durch Kombination für alle vorkommenden Fälle gesorgt.

Funktion der Bogengänge. Während früher aus dem körperlichen Winkel, den die senkrecht aufeinander stehenden Bogengänge bilden, auf die Fähigkeit des Gehörorgans, die Schallrichtung zu bestimmen, geschlossen wurde, wird dem Bogengangsapparate jetzt jede funktionelle Bedeutung für die Schallperzeption abgesprochen und dieser als Organ für die Empfindung der Drehbewegungen angesehen.

Das Fundamentalexperiment, auf dem letztere Annahme basiert, wurde von Flourens ausgeführt. Dieser beobachtete nach der Durchschneidung der Bogengänge bei Tauben und Kaninchen auffällige Bewegungsstörungen, die ihn bestimmten, die Bogengänge als Organ der koordinierten Bewegungen anzunehmen. Insbesondere ergab sich aus seinen, sowie aus den späteren Versuchen anderer Experimentatoren, daß bei Durchtrennung des horizontalen Bogenganges, mit Nystagmus und Erbrechen (Czermak) verbundene seitliche Kopfbewegungen und Drehungen des Körpers um die Vertikalachse erfolgen, daß bei Verletzung des sagittalen Bogenganges Pendelbewegungen des Kopfes nach vorne und hinten und ein Überschlagen des Körpers nach rückwärts eintreten und daß endlich bei Verletzung des oberen Bogenganges das Tier sich nach vorn überschlägt.

Trotz der zahlreichen Kontrollversuche gehen die Ansichten bezüglich der Deutung der Symptome nach Verletzung der Bogengänge sehr auseinander.

---

*) Stanislaus v. Stein, Die Lehren von den Funktionen der einzelnen Teile des Ohrlabyrinthes. Moskau 1892. 840 Seiten in russischer Sprache. Deutsch von Dr. v. Krzywicki, 1894.

Digitized by Google

Goltz, Mach, Czermak, Curschmann, Spamer, Breuer, Crum-Brown, Bechterew, Ewald und König erklären die Bogengänge als Sinnesorgan zur Erhaltung des Gleichgewichts, Cyon als Organ des Raumsinnes und führen die beim Experimente Flourens' auftretenden Erscheinungen auf Verletzung resp. Reizung der Bogengänge und Ampullen zurück. Breuer (Pflügers Archiv 1888) hat nachgewiesen, daß bei sorgfältiger Eröffnung eines Bogenganges bei Tauben chemische oder thermische Reize oder einfache Berührung des Bogenganges hinreichen, um Gleichgewichtsstörungen hervorzurufen*).

Högyes (Pflügers Archiv Bd. XXXVI) nimmt an, daß die Vestibularendigungen des N. acust. eigenartige Endapparate sind, welche je nach der Lage des Kopfes und Körpers die Bewegungen der Augen und wahrscheinlich auch diejenigen der gesamten, für die Erhaltung des Gleichgewichts bedeutungsvollen Muskeln regulieren. Diese Ansicht wird durch die experimentellen Untersuchungen Cyons (Recherches sur les fonctions des canaux semicirculaires, Paris 1878) gestützt, der bei Verletzung der einzelnen Bogengänge Bewegungen des Bulbus nach stets bestimmten Richtungen beobachtete.

Die Angaben Lussanas, daß die bei Verletzung der Bogengänge zu Tage tretenden Koordinationsstörungen durch Reizung, nicht aber durch die Zerstörung der Ampullarnerven hervorgerufen werden, sind durch die Tierversuche Königs**) erschüttert worden. König fand, daß nach Anästhesierung der Bogengänge mittels Kokain die bekannten Gleichgewichtsstörungen ebenfalls eintreten, diese daher nicht als Reiz-, sondern als Ausfallserscheinungen anzusehen sind, eine Ansicht, die auch von Gaglio (Arch. p. l. scienze med. Vol. 23, 1899) vertreten wird.

Brown-Séquard, Cyon und Bechterew beobachteten auch nach Durchschneidung des N. acusticus, Biehl nach isolierter Durchtrennung des Ramus vestibularis Dreh- und Rollbewegungen und bilateralen Nystagmus.

R. Ewald***) unterscheidet auf Grundlage von Tierversuchen zwei Abschnitte im Labyrinthe, das „Hörlabyrinth" und das „Tonuslabyrinth", welch letzteres a) in das Goltzsche Sinnesorgan (Bogengangsapparat) und b) in die Maculae acusticae (Otolithenapparat) zerfällt. Nach Ewald beeinflußt das Tonuslabyrinth nicht nur die Muskulatur des ganzen Kopfes und die Augenbewegungen, sondern auch die Körpermuskulatur. Bei Tieren entwickelt sich nach der Entfernung der Labyrinthe eine enorme Schlaffheit in den Gliedmaßen, nach Plombierung der Bogengänge eine allgemeine Atrophie der Muskulatur. Gestützt wird diese Annahme durch die späteren Untersuchungen von Asch, Dreyfuß, Willgerodt, Bethe und Fröhlich (Pflügers Archiv Bd. CII), die bei niederen Tieren eine Herabsetzung der motorischen Kraft mit gleichzeitiger Steigerung der Reflexe beobachtet haben.

Der jetzt gangbaren Hypothese liegt die Annahme zu Grunde, daß die adäquate Reizung der Cristae acusticae der Ampullen durch Strömungen der Endolymphe ausgelöst wird und daß jede Verlagerung der Cupulae die Empfindung einer der Verbiegung entgegengerichteten Kopfdrehung zur Folge hat. Die Funktion der Bogengänge soll demnach darin bestehen, Drehungen des Kopfes und mittelbar des Körpers als Winkelbeschleunigungen zu perzipieren. Bei jeder Drehung wird durch das Trägheitsmoment der Endolymphe eine relative Bewegung derselben gegen die Kanalwände erzeugt, wodurch notwendig eine Verbiegung der mit der Bogengangswand fest verbundenen Härchen der nervösen Endapparate der Ampullen bewirkt wird. Im Beginne einer Bewegung erfolgt diese Verbiegung entgegen der Richtung der Bewegung, diese wird daher, obige Annahme vorausgesetzt, im richtigen Sinne empfunden. Dabei tritt Nystagmus in der Richtung der Drehung ein. Dauert die Bewegung nur kurze Zeit, so tritt beim Anhalten Rückverlagerung der Cupulae in die Normallage ein und Drehempfindung und Nystagmus hören auf. Dauert die Drehung längere Zeit, so kehren die Cupulahaare infolge ihrer Elastizität langsam in die Normallage zurück und Drehempfindung und Nystagmus hören auf, treten aber sofort wieder in Erscheinung, wenn die gleichförmige Bewegung wieder in eine beschleunigte übergeht. Bei negativer Beschleunigung oder Anhalten der Drehung bewegt sich die Endolymphe infolge der Trägheit weiter

*) Vgl. L. W. Stern, Die Literatur der nicht akustischen Funktionen des inneren Ohres bis zum Jahre 1895. Archiv f. Ohrenheilk. Bd. XXXIX, 1895.

**) Etudes expérimentales des canaux semicirculaires. Thèse. Paris 1897.

***) Physiologische Untersuchungen über das Endorgan des Nervus octavus. 1892.

Digitized by Google

in der Richtung der Bewegung und bewirkt eine entsprechende Verlagerung der Cupulae. Dadurch wird eine Drehempfindung in entgegengesetzter Richtung und entgegengesetzt gerichteter Nachnystagmus ausgelöst. Wird die Verbiegung in Nervenerregung umgesetzt, so müssen die in den drei Dimensionen des Raumes orientierten Bogengänge in ihrer Kombination Empfindungen vermitteln, welche nach Stärke und Verteilung auf die drei Nervenendstellen für die Drehung um jedwede Achse charakteristisch sind.

Wie weitere Beobachtungen ergeben, werden von den Bogengängen auch Reflexe ausgelöst, durch welche die Stellung des Kopfes und der Augen in zweckmäßiger Weise verändert wird. Der auffallendste und praktisch wichtigste dieser Reflexe ist der Nystagmus. Er kann durch verschiedene auf das Labyrinth wirkende Reize hervorgerufen werden, am deutlichsten durch Drehung, kalorische und galvanische Reize.

1. Nystagmus durch Drehung. Er erfolgt stets in einer Ebene, die senkrecht auf die Drehungsachse durch einen oder beide Bulbi gelegt werden kann. Seine rasche Komponente schlägt in der Drehungsrichtung. Blick in die Richtung der raschen Komponente verstärkt den Nystagmus, Blick in die Richtung der langsamen Komponente schwächt ihn oder hebt ihn auf. Dauert die Drehung in einer Richtung mehr als 8 Umdrehungen, so hört der Nystagmus während der Drehung auf. Beim Anhalten der Drehung tritt entgegengesetzt gerichteter Nachnystagmus auf. Mit dem Nystagmus sind eine Reihe von Begleiterscheinungen verbunden: Scheindrehung der Objekte in der Richtung der raschen Komponente des Nystagmus, Rotationsbewegungen des ganzen Körpers in entgegengesetzter Richtung, Verdunkelung des Gesichtsfeldes, Farbenempfindungen, Übelkeit, Erbrechen. Diese teils objektiven, teils subjektiven Phänomene fassen wir unter dem Namen Drehschwindel zusammen.

2. Kalorischer Nystagmus. Wie Dr. Barany an meiner Klinik gefunden hat, kann man durch Ausspritzen des Ohres mit kaltem Wasser (unter Körpertemperatur) Nystagmus nach der entgegengesetzten Seite, durch Ausspritzen mit warmem Wasser (über Körpertemperatur) Nystagmus nach der ausgespritzten Seite hervorrufen. Dieser Nystagmus ist, wie Dr. Barany nachgewiesen hat, nicht durch Druck, sondern lediglich durch die infolge der Temperaturdifferenzen hervorgerufenen Endolymphströmungen bedingt. Wasser von Körpertemperatur bringt überhaupt keinen Nystagmus hervor. Kaltes und warmes Wasser wirken natürlich umso rascher, je größer ihre Temperaturdifferenz gegen die Körpertemperatur ist. Sie wirken auch rascher bei perforiertem, als bei intaktem Trommelfelle*).

3. Galvanischer Nystagmus. Bei Querdurchleitung des galvanischen Stromes durch den Kopf bekommt man bei 2—4 M.A. Nystagmus, den man auf die Reizung beider Labyrinthe beziehen muß. Reizt man dagegen nur ein Labyrinth, indem man die Kathode vor den Tragus der einen Seite, die Anode an eine andere Stelle derselben Seite (z. B. die Hand) ansetzt, so tritt Nystagmus gegen die Kathode ein. Wenn dagegen die Anode vor den Tragus, die Kathode auf die Hand derselben Seite aufgesetzt wird, tritt Nystagmus nach der entgegengesetzten Seite auf, d. h. von der Anode weg. Bei dieser Versuchsanordnung werden Ströme von 10—15 M.A. verwendet.

Die Bedeutung dieser Methoden der Reizung des Vestibularapparates für Klinik und Pathologie der Labyrinth- und Hirnerkrankungen werden wir später eingehend würdigen.

Wichtige Beiträge zu dieser Frage lieferten die Versuche Kreidls**) an Taubstummen. Er fand, daß die Mehrzahl bei beschleunigter Rotation die charakteristischen Augenbewegungen des normalen Menschen vermissen ließen. Eine Anzahl derselben unterlag der Täuschung über die Vertikale, wie sie im normalen Zustande während der Rotation vorkommt. Die Angaben Kreidls werden von Bruck bestätigt. An den Versuchspersonen Kreidls konstatierte J. Pollak***) bei 30 Prozent das Fehlen des galvanischen Schwindels. Neuere Untersuchungen von Wanner, Hammerschlag, Frey und Barany an Taubstummen, ferner die von Kreidl und Alexander ge-

*) Von Kubo unter Leitung Kreidls durch das Tierexperiment bestätigt. Arch. f. d. ges. Physiol. Bd. 114 u. 115.

**) Pflügers Archiv Bd. LI und Sitzungsber. d. Wiener Akad. d. Wissensch., naturwissensch. Klasse C. I, 3, sowie ebenda C. 11, 3.

***) Pflügers Archiv Bd. LIV.

Digitized by Google

nau untersuchten japanischen Tanzmäuse brachten neue Beweise für die bisher angenommene Abhängigkeit von Schwindel, Nystagmus, Gangstörungen vom Labyrinthe. Frey (Verhandl. d. Deutschen otolog. Gesellsch. 1904) fand bei einem großen Prozentsatz Taubstummer eine Herabsetzung der Patellarreflexe, besonders in den Fällen, die beim Drehversuch Schwindel und Nystagmus vermissen ließen.

Funktion der Schnecke. Über die Funktion der Schnecke und der einzelnen Teile des komplizierten Terminalapparates bestehen nur Hypothesen. Helmholtz war der Ansicht, daß der Schnecke, gegenüber dem Vorhofs- und Bogengangsapparate, eine höhere Rolle und zwar die der Klanganalyse zufalle. Welcher Teil des Cortischen Organes jedoch funktionell der Stäbchenschichte der Retina entspricht, ist keineswegs festgestellt. Die ältere Annahme Helmholtz', daß die Cortischen Pfeiler als Endapparate des Acusticus zu betrachten seien, wurde von diesem selbst fallen gelassen, nachdem die gegen die Theorie erhobenen Einwände deren Haltbarkeit erschüttert hatten. Hasse fand nämlich, daß bei Vögeln, welche nachweislich eine Hörfähigkeit für musikalische Töne und Sprache besitzen, die Cortischen Pfeiler fehlen, hingegen die Cortischen Zellen ausgebildet sind*). Diese an ihrem oberen Ende Hörhärchen tragenden Zellen (äußere und innere Haarzellen), deren Anzahl von Waldeyer auf ca. 2000 geschätzt wird, werden jetzt allgemein als der eigentliche Terminalapparat der Schnecke angesehen. Corradi (Archiv f. Ohrenheilk. Bd. XXXII) hat nach Zerstörung der Schnecke an Hunden totale Taubheit beobachtet, ist daher der Ansicht, die Schnecke allein sei das zur Aufnahme akustischer Eindrücke befähigte Organ.

Später hat Helmholtz in Übereinstimmung mit Hensen die Membr. basil. als den abgestimmten Teil der Schnecke erklärt, von dem die Schwingungen der Labyrinthflüssigkeit auf die Cortischen Zellen übertragen werden. Hensen basiert diese Ansicht auf die von ihm und Hasse konstatierte Tatsache, daß die Membrana basilaris nicht überall gleich breit ist, sondern daß ihre Breite von der untersten Windung gegen die Cupula der Schnecke zunimmt. Nach Helmholtz stellt die Membr. basil. ein ihrer Streifung entsprechendes System von Saiten dar, von denen bei gewissen Tönen stets nur eine bestimmte Anzahl mitschwingt. Die Perzeption der hohen Töne würde demnach durch die unteren Abschnitte der Membr. basilar., die der tiefen durch die oberen Partien derselben vermittelt. Die Mitschwingung einer Gruppe von Fasern darf jedoch nicht als isolierte und scharfbegrenzte aufgefaßt werden. Es ist vielmehr nach Helmholtz wahrscheinlich, daß bei ansteigender Tonhöhe die Empfindung nicht in unterbrochener Stufenreihe, sondern in kontinuierlicher Steigerung erfolgt und daß bei jeder Mitschwingung einer bestimmten Gruppe von Fasern auch die benachbarten Fasern in geringe Schwingungen geraten.

Die Helmholtzsche Theorie der Klanganalyse basiert somit auf der Annahme, daß wir in der Membr. basil. der Schnecke eine große Anzahl von Resonatoren besitzen, welche auf bestimmte Töne abgestimmt sind. Diese Resonatoren werden durch die der Aqua Cotunni zugeführten Vibrationen in Erregung versetzt und durch die den Resonatoren entsprechenden Nervenfasern unserem Gehirn als Tonempfindung zugeleitet. Nach Herrmann (Archiv f. d. ges. Physiol. Bd. LVI, 1894) wirkt nicht jeder Resonator in der Schnecke auf seine Acusticusfaser, sondern durch Vermittlung einer Nervenzelle, welche für jeden rhythmischen Reiz eine elektive Erregbarkeit besitzt. Ebbinghaus ist der Ansicht, daß jede Faser der Basilarmembran nicht nur einen ihr zugehörigen Grundton anzugeben im stande ist, sondern auch unter Bildung von Knotenpunkten die zugehörigen Obertöne mit abnehmender Stärke zur Empfindung bringen könne. Von den zahlreichen Theorien verdient noch die Ewaldsche**) Beachtung. Er nimmt an, daß mit jedem Tone die ganze Membrana basilaris mitschwinge. Die Schwingungen geschehen in stehenden Wellen, deren Gesamtheit das für jeden Ton charakteristische „Schallbild" gibt. Nach den Theorien von Max Meyer***) und ter Kuile†) schwingt nicht die ganze Membran, sondern nur jeweilig eine Strecke derselben. Nach Meyer

*) Denker fand, daß die Fähigkeit der Papageien, die menschliche Sprache zu reproduzieren, nicht auf einer besonderen Bildung im schallperzipierenden Apparate beruht.

**) Pflügers Archiv 1899, 1903.

***) Zeitschr. f. Psych. u. Physiol. d. Sinnesorg. Bd. XVI; Pflügers Archiv 1899, 1900.

†) Pflügers Archiv Bd. LXXIX.

Digitized by Google

wird die Tonhöhe durch die Zahl der Erschütterungen bestimmt, die eine sensible Zelle erfährt. Nach ter Kuile ist die Periode nur die Ursache, daß von einem bestimmten Ton bestimmte Zellen erregt werden. (Vgl. J. Breuer, Über das Gehörorgan der Vögel. Sitzungsber. d. Kais. Akad. d. Wiss. in Wien 1907.) Kishi (Pflügers Archiv 1907) glaubt, daß die Vibrationen auf die Cortische Membran und von dieser auf das Cortische Organ übertragen werden.

Entgegen der Behauptung, daß die Helmholtzsche Theorie mit der Perzeption der Kombinationstöne und der Schwebungen sowie der Phasenverschiebung und den Tonlücken (Meyer-Stumpfs Beiträge zur Akustik etc. 1898) nicht in Einklang gebracht werden können, haben neuerliche Versuche (Exner, Pollak*), Hensen**) mit Hilfe der Phasenverschiebung die Resonanztheorie gestützt. Nach Bezold***) lassen sich auch die Tonlücken durch die Helmholtzsche Theorie erklären. Noch nicht geklärt ist die Frage der Entstehung und Wahrnehmung der Kombinationstöne. Helmholtz und Schäfer†) halten das Trommelfell und die Gehörknöchelchen für den Ursprungsort der Kombinationstöne. Dagegen wendet Dennert††) ein, daß auch Personen, denen Trommelfell, Hammer und Amboß fehlen, Kombinationstöne hören können. Wundt†††) führt die Wahrnehmung von Kombinationstönen auf das Zusammentreffen der durch zwei Primärtöne innerhalb einer und derselben Nervenfaser hervorgerufenen Erregungen zurück.

Exner hat den experimentellen Nachweis geliefert, daß die Empfindung von Geräuschen ebenfalls durch die Schnecke vermittelt werde.

Nach Ewald soll auch der Stamm des Nerv. acust. für Schalleindrücke empfänglich sein, Wundt*†) stimmt dieser Ansicht bei, während Bernstein*††), Matte und Strehl*†††) dem entschieden widersprechen. Kuttner†*) fand, daß labyrinthlose Tauben besonders auf tiefe Töne reagieren, glaubt jedoch, daß die Reaktion möglicherweise durch Vermittlung der sensiblen Nerven zu stande kommt. Kreidl und Yanase (Centralbl. f. Phys. Bd. 21) fanden, daß die bei manchen neugeborenen Tieren in den ersten Lebenstagen mangelnde Hörperzeption darauf beruht, daß das Cortische Organ noch nicht entwickelt ist und daß erst im Momente der Loslösung der Cortischen Membran vom Cortischen Organ Reaktion auf Schallempfindung eintritt.

Schließlich wären noch einige physiologische Eigentümlichkeiten des akustischen Endapparates zu erwähnen.

Sowohl durch Geräusche, als auch durch Töne können Nachempfindungen im Ohre hervorgerufen werden, d. h. Tonempfindungen, welche nach Einwirkung der objektiven Schallquelle kurze Zeit andauern. Preyer berichtet über eigentümliche Nachempfindungen nach längerer Einwirkung eines Tones, insbesondere über die deutlich fortdauernde Empfindung von Schwebungen. Während Fechner die Nachempfindungen als Erinnerungsbilder auffaßt, bezeichnet Urbantschitsch sie analog den Nachbildern des Auges als positive Nachbilder. Läßt man die Annahme gelten, daß es sich hier um positive Nachbilder handle, so bleibt die Tatsache unerklärt, daß sie nur bei einer geringen Anzahl ohrgesunder Individuen konstatiert werden können.

Die Energie der Perzeption des Hörnerven wird, wie Dove zuerst nachgewiesen hat, schon nach kurzer Schalleinwirkung herabgesetzt; es tritt eine Ermüdung des Ohres ein. Urbantschitsch fand, daß die Perzeptionsabnahme vorzugsweise für jenen Ton oder jene Tongruppe eintritt, welche man auf das Ohr einwirken ließ, daß aber unmittelbar darauf andere Töne ungeschwächt wahrgenommen werden.

Wird ein Ton mittels eines in zwei Arme sich teilenden Schlauches gleichzeitig zu beiden Ohren geleitet, so wird die Empfindung (akust. Bild) nach Elliot†**),

*) Zeitschr. f. Psych. u. Physiol. d. Sinnesorg. Bd. XXXII.
**) Bericht d. Berliner Akad. d. Wissensch. 1902.
***) Münchner med. Wochenschr. 1900.
†) Nagels Handb. d. Physiol. S. 569.
††) Archiv f. Ohrenheilk. Bd. XXIV.
†††) Philosophische Studien Bd. VIII.
*†) Philosophische Studien 1893, Bd. VIII und Pflügers Archiv Bd. LXI, S. 339.
*††) Pflügers Archiv Bd. LXI, S. 113.
*†††) Pflügers Archiv Bd. LXI, S. 205.
†*) Pflügers Archiv Bd. LXIV, S. 249.
†**) Vgl. Politzer, Geschichte der Ohrenheilk. Bd. I, S. 295.

Digitized by Google

Purkinje und Thompson in die Mitte des Hinterkopfes verlegt. Die späteren Versuche sind hievon insofern abweichend, als Plumendon als Ort der Empfindung die Stirngegend angibt. Urbantschitsch's „subjektives Hörfeld".

Die Annahme Urbantschitsch's, daß die stärkere Perzeption beim binauralen, gegenüber dem monauralen Hören, durch Übertragung des subjektiven Reizes von den akustischen Zentren der einen Seite auf diejenigen der anderen Seite bedingt werde, erscheint überflüssig, da sich diese Erscheinung einfach aus dem bekannten physiologischen Gesetze der Summierung der Sinnesreize erklärt.

Die von Le Roux beobachtete Erscheinung, daß bei Schalleinwirkung auf einem Ohre (Stimmgabel) die Perzeptionsfähigkeit des anderen gesteigert werde, wurde durch Versuche von Urbantschitsch bestätigt. Meiner Ansicht nach gilt dies jedoch nur für eine bestimmte Art von Tönen und Geräuschen (z. B. Uhrticken etc.), da die Perzeption einer schwach tönenden Stimmgabel auf einem Ohre, durch Einwirkung einer stärker tönenden Stimmgabel auf das andere Ohr, vollständig ausgelöscht wird. Hiedurch wird die obige Theorie der Steigerung der Hörperzeption beim binauralen Hören widerlegt.

Die von Chabalier, Lussana, Nußbaumer, Padrono, Grazzi, Cozzolino, Baratoux*), Lehmann und Bleuler u. a. geschilderten Beobachtungen über das Auftreten eigentümlicher Farbenempfindungen durch Schalleinwirkung (Schallphotismen) sind als ausnahmsweise vorkommende, vom Ohre ausgelöste Reflexempfindungen anzusehen. Nach Steinbrügge würde sich diese Doppelempfindung dadurch erklären lassen, daß der zum Hörzentrum der Hirnrinde gelangende akustische Sinnesreiz hier nicht isoliert wird, sondern die Grenze überschreite und auf dem Wege assoziativer Bahnen zum Sehzentrum gelange**).

Daß vom Acusticus auch Reflexe auf ganze Muskelgruppen des Körpers ausgelöst werden, z. B. das Zusammenzucken des ganzen Körpers bei starker, unvermuteter Schalleinwirkung etc., ist bekannt. Högyes sah bei neugeborenen Kaninchen, beim Anschlagen einer Stimmgabel eine rasche Bewegung der Ohrmuschel von rückwärts nach vorn. Moldenhauer konnte bei Neugeborenen, je nach der Intensität der Schalleinwirkung, partielle oder auf den ganzen Rumpf ausgedehnte Muskelreflexe hervorrufen. Wiederholte Beobachtungen ergaben, daß durch musikalische Töne oder durch eine gewisse Art von Geräuschen und Tönen Schwindel, Krampf der Respirationsmuskeln (Kosegarten) und beschleunigte oder verlangsamte Herzaktion (Dogiel, Archiv f. Anat. u. Physiol. 1880) hervorgerufen werden können.

Ein besonderes Interesse in physiologischer wie in klinischer Beziehung wird seit einer Reihe von Jahren dem sogenannten kortikalen Hörzentrum zugewendet. Die Existenz eines solchen ist durch zahlreiche Tierversuche (Munk, Ferrier, Luciani, Yeo, Horsley, Sänger, Brown, Tamburini, Goltz, Schäfer u. a.) und durch anatomische und klinische Befunde (Flechsig, Bechterew, Monakow, Baginsky, Forel-Onufrowicz, Roller, Oseretzowsky, Kramer, Held, Kölliker u. a.) unzweifelhaft festgestellt. Über die strikte Lokalisation des kortikalen Hörzentrums sind jedoch die Angaben sehr auseinandergehend. Während eine Reihe von Forschern den Sitz des Hörzentrums in den hinteren Bezirk des ersten oder in die hinteren zwei Dritteile der ersten und zweiten Schläfewindung verlegen, fand Luciani, daß das kortikale Hörzentrum sich weit über diese Grenzen hinaus nach vorne und rückwärts ausdehnt. Goltz fand sogar, daß nach vollständiger Abtragung beider Großhirnhemisphären beim Hunde keine Taubheit eintritt. Alt und Biedl fanden nach Exstirpation eines Schläfelappens, daß beide Gehörorgane — das collaterale in höherem Grade — affiziert wurden, daß aber kein Moment ausfindig gemacht werden konnte, welches einem der beiden Temporallappen, soweit die Hörsphäre in Betracht kommt, gegenüber dem anderen eine größere Bedeutung vindizieren würde. Nach Abtragung beider Schläfelappen erfolgte komplette Taubheit, die 10—12 Tage andauerte, nach welchen ein Stadium eintrat, in dem allmählich zunehmend eine träge Reaktion auf Schallreize eintrat.

Rawitz (Morphol. Arbeiten Bd. VI, 1896) fand an einem taubgeborenen

*) Vgl. Baratoux, L'audition colorée. Paris 1888.
**) Vgl. Binet, Revue des deux Mondes. 1892.

Digitized by Google

weißen Hunde mit blauen Augen eine Reduktion des rechten Schläfelappens auf die Hälfte, links auf ein Drittel des normalen. Nach Rawitz wäre dies für die Anschauung Munks beweisend. Hingegen fand Alexander (Zentralbl. f. Physiol. 1899, Heft 18) bei einer albinotischen, tauben Katze regressive Veränderungen in der Schnecke und im Hörnerven, in den Schläfelappen jedoch keine Abweichung von der Norm. Kalischer (Preuß. Akad. d. Wissensch. 1907) fand bei Hunden, die auf bestimmte Töne (Freßtöne) dressiert waren, daß nur bei doppelseitiger Zerstörung der hinteren Vierhügel totale Taubheit für alle Töne eintrat. Rottmann, der die Versuche Kalischers im allgemeinen bestätigt, doch nach längerer Zeit wieder die Rückkehr einer schwachen Schallempfindung bei den Tieren konstatierte, fand, daß erst nach Zerstörung des Corp. gen. med. die Hunde total taub blieben (Vers. deutsch. Naturf. u. Ärzte. Dresden 1907).

---

# Die physikalischen Untersuchungsmethoden des Gehörorgans.

## A. Die Untersuchung des äußeren Gehörgangs und des Trommelfells.

Die Untersuchung des äußeren Gehörgangs und des Trommelfells ist für die Diagnostik der Ohrerkrankungen unerläßlich. Das Trommelfell steht infolge seines anatomischen Verhaltens in inniger Beziehung zu den Affektionen des äußeren Gehörgangs und des Mittelohrs. Die in beiden Ohrabschnitten auftretenden Krankheitsprozesse rufen durch Übergreifen auf das Trommelfell Veränderungen an diesem hervor, welche, durch die Okularinspektion erkannt, einen Schluß auf den Krankheitszustand des

Fig. 85.
Trichter von Wilde.

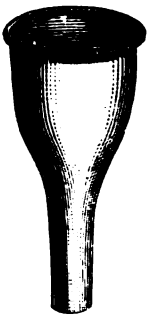

Fig. 86.
Trichter von Ehrhard.

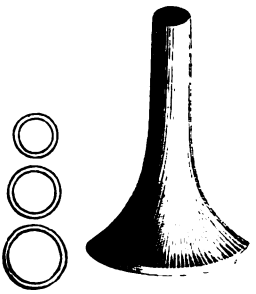

Fig. 87.
Hartkautschuktrichter des Verfassers.

äußeren und mittleren Ohres gestatten. Da nun erfahrungsgemäß die Erkrankungen des Mittelohrs, als die häufigste Grundlage für die Funktionsstörungen im Gehörorgane, sehr oft mit Veränderungen am Trommelfelle verbunden sind, so ergibt sich hieraus die Wichtigkeit des Trommelfellbefundes insbesondere für die Diagnostik der Mittelohraffektionen.

Digitized by Google

Im Hinblick auf die Beurteilung des Wertes der pathologischen Trommelfellbefunde muß jedoch hervorgehoben werden, daß bei einer nicht geringen Anzahl von Normalhörenden angeborene oder erworbene Veränderungen am Trommelfelle ohne die geringste Störung in der Hörfunktion vorkommen, und daß man anderseits wieder bei einer nicht geringen Anzahl von Ohrenkranken mit hochgradiger Funktionsstörung keine Veränderung am Trommelfelle beobachtet.

Der pathologische Trommelfellbefund gestattet im speziellen Falle keinen Schluß auf den Grad der Funktionsstörung, da, wie wir sehen

Fig. 88.
In der Mitte durchbohrter Hohlspiegel mit Handgriff. ($^1/_2$ Größe.)

Fig. 89.
Hintere Ansicht des Hohlspiegels mit einer Vorrichtung zur Aufnahme einer Korrektionslinse. ($^1/_2$ Größe.)

werden, nicht selten ausgedehnte Perforationen, Narbenbildungen und Verkalkungen nur mit geringgradiger Hörstörung verbunden sind, während man umgekehrt bei geringfügigen Abweichungen vom normalen Trommelfellbefunde oft hochgradige Schwerhörigkeit beobachtet. Es wird sich vielmehr aus der speziellen Darstellung der Mittelohraffektionen ergeben, daß für die Hörstörungen bei Erkrankungen des Mittelohrs die pathologischen Veränderungen an den beiden Labyrinthfenstern und jene Krankheitsprodukte von Belang sind, welche die Beweglichkeit und Schwingbarkeit der Kette der Gehörknöchelchen beeinträchtigen.

Die zweckmäßigste, jetzt allgemein verbreitete Methode der Okularinspektion ist die von v. Tröltsch eingeführte Untersuchung mit dem ungespaltenen Trichter und einem als Reflektor dienenden Hohlspiegel. Die älteren zangenförmigen, Itard-schen oder Kramerschen Ohrenspiegel*) sind wegen der ihnen anhaftenden Mängel mit Recht außer Gebrauch gekommen.

*) In Fabricius Hildanus „Opera observationum et curationum medico-chirurgicarum. Francoforti 1646" ist dieses Speculum auf S. 17 abgebildet. Vgl. Politzer, Geschichte der Ohrenheilkunde, Bd. I, S. 152.



Digitized by Google

**Ohrtrichter.** Die ungespaltenen Ohrtrichter, welche, zuerst von Deleau und Ignaz Gruber angewendet, in Bezug auf Größe und Form durch Arlt, Toynbee, Wilde (Fig. 85) und Erhard*) (Fig. 86) manche Modifikationen erfahren haben, bestehen aus Metall mit glänzender oder geschwärzter Innenfläche. Sie sind entweder trichterförmig oder einem abgestutzten Kegel gleich gestaltet und besitzen eine runde, ovale oder schräg abgesetzte Endöffnung, deren Verschiedenheit ebenso wie die Form der Trichter die Untersuchung wenig beeinflußt.

Die von mir in die Praxis eingeführten Kautschuktrichter (Fig. 87) bieten den Vorteil einer weit größeren Leichtigkeit, wodurch sie besser als die schweren metallenen in der gegebenen Stellung im Gehörgange verharren und auch nicht das unangenehme Kältegefühl der polierten Metalltrichter hervorrufen. Die schwarze Innenfläche dieser Trichter läßt das Trommelfellbild schärfer hervortreten, als die polierte Innenfläche des Metalltrichters, trotzdem bei diesem durch Reflexion die Helligkeit des Bildes etwas verstärkt wird.

Vier verschiedene Größen im Durchmesser von 8, 6, 4 und 2 mm an der Trichteröffnung sind für die individuell variable Weite der Gehörgänge berechnet.

**Reflektor.** Durch diese Trichter wird das Licht mittels eines in der Mitte durchbohrten, mit einem Handgriffe versehenen Hohlspiegels (Fig. 88) von 7—10 cm Durchmesser und 12—15 cm Brennweite in den Gehörgang reflektiert. Bei genügender Beleuchtung lassen sich die im äußeren Gehörgange und am Trommelfelle wahrnehmbaren krankhaften Veränderungen klar zur Anschauung bringen.

Bei operativen Eingriffen im Ohre, die die Aktion beider Hände erfordern, bedient man sich zur Befestigung des Spiegels am Kopfe der Semelederschen Stirnbinde, an welcher der Hohlspiegel, mittels eines Kugelgelenks befestigt, vor dem beobachtenden Auge fixiert wird. Jeder Spiegel kann so konstruiert werden, daß er sowohl für den Gebrauch mit dem Handgriff, als auch mit der Stirnbinde zu benützen ist. In meiner Praxis bediene ich mich eines Spiegels, welcher durch eine halbkreisförmig gebogene, an Stirne, Scheitel und Hinterkopf sich anschmiegende, starke Stahlfeder fixiert wird (Scott Bishop). Das Fixieren des Reflektors mit den Zähnen ist unbequem und schon aus hygienischen Gründen nicht zu empfehlen.

Die nicht selten vorkommenden Refraktionsanomalien des Auges erfordern die Anwendung von Korrektionslinsen zur Erhaltung deutlicher Trommelfellbilder. Normalsichtige und Kurzsichtige mäßigen Grades bedürfen keiner Korrektionslinsen. Hingegen ist bei Presbyopen und Hypermetropen die Anwendung von Konvexlinsen unbedingt notwendig, da die meisten nur bei Anwendung einer dem Grade der Refraktionsanomalie entsprechenden Konvexlinse das Trommelfellbild deutlich und auch etwas vergrößert sehen. — Zur Anbringung der Korrektionslinsen eignet sich am besten ein an der hinteren Seite des Spiegels angebrachter Halbring aus Metall, welcher zur Aufnahme der Korrektionslinse mit einem Falze versehen ist und mittels eines am oberen Griffende angebrachten Scharniergelenkes von der Spiegelöffnung entfernt werden kann (Fig. 89).

**Vergrößerte Trommelfellbilder.** Zur Erzeugung vergrößerter Trommelfellbilder bedient man sich am besten einer bikonvexen Lupe, die man während der Beleuchtung des Trommelfells in entsprechender Entfernung von dem Trichter hält. Schöne Vergrößerungen der Trommelfellbefunde erhält man durch die Ohrspekula von Macnaughton Jones, bei denen die Konvexlinse durch ein Kugelgelenk am äußeren Rande des Ohrtrichters befestigt ist. Mäßige Vergrößerungen lassen sich auch durch Konvexlinsen von größerer Brennweite erzielen, welche an der hinteren Fläche des

*) Rationelle Otiatrik, 1859, S. 82.

Digitized by Google

Reflektors (Fig. 89) angebracht werden. Durch Vergrößerung der Trommelfellbilder, der eine größere diagnostische Bedeutung beigemessen werden muß, als dies bisher der Fall war und deren Wichtigkeit neuerdings von Bönninghaus hervorgehoben wurde, werden manche Veränderungen am Trommelfelle, namentlich Gefäßramifikationen, kleine Auflagerungen, Erhabenheiten und Vertiefungen, Exkoriationen und Geschwüre, Kalkeinlagerungen, ferner bewegliche Exsudate und Luftblasen in der Trommelhöhle oft überraschend klar zur Anschauung gebracht.

(Der Bruntonsche Ohrspiegel, in welchem Trichter, Reflektor- und Vergrößerungslinse in einem Stück vereinigt sind, ferner das „Ohrmikroskop" Weber-Liels und die „Ohrlupe" Voltolinis erweisen sich gegenüber der einfachen Lupenvergrößerung als ganz entbehrlich.)

**Beleuchtung des Trommelfells.** Diese wird entweder durch Tageslicht oder durch künstliches Licht bewerkstelligt, welch letzteres namentlich bei ungenügendem Tageslicht, in schlecht beleuchteten Wohnungen, bei trüber Witterung und am Krankenbette in Anwendung zu bringen ist. Man bedient sich hiezu am besten entweder einer Gas- oder Petroleumlampe, und in Ermanglung beider einer gewöhnlichen Kerzenflamme. Eine intensive Beleuchtung liefert das Auersche Gasglühlicht. Die Wirkung der Petroleum- und Gaslampen kann noch durch Reflexspiegel und Konvexlinsen erhöht werden. Die Beleuchtung mit Sammellinsen hat jedoch den Nachteil, daß sie bei längerer und anhaltender Untersuchung das Auge reizt. Das künstliche Licht der Öl- und Petroleumlampen alteriert die Farbe des Trommelfells. Die elektrische Beleuchtung bietet für die Untersuchung des Gehörgangs und des Trommelfells keine wesentlichen Vorteile gegen das Auersche Gasglühlicht. Von den elektrischen Beleuchtungsapparaten wird am häufigsten ein an die Stirnbinde befestigtes Glühlämpchen benützt, welches das Licht mittels einer Sammellinse direkt in den Gehörgang wirft. Zu gleichem Zwecke läßt sich der von Claar (bei Reiner in Wien) angegebene, mit einem Glühlämpchen verbundene Reflektor benützen.

Im allgemeinen jedoch ist das gewöhnliche Tageslicht, durch welches die Farbennüancen des Trommelfells am natürlichsten zur Anschauung kommen, allen anderen Lichtarten bei weitem vorzuziehen. Dies gilt insbesondere vom diffusen Tageslichte, welches von weißen Wolken oder durch Reflex des Sonnenlichts von einer hellen Wand in den Spiegel einfällt, während das reflektierte Licht vom klaren, blauen Himmel sich als zu dunkel und ungenügend erweist. Die künstliche Beleuchtung ist jedoch der Untersuchung bei grauem, trübem Tageslichte vorzuziehen. In größeren Städten und in Spitälern, wo die lokalen Verhältnisse die Benützung günstigen Tageslichts ausschließen, wird zur Inspektion elektrisches oder Auerlicht benützt.

Die Beleuchtung mit Sonnenlicht, welche nach Lucae auch mit einem Planspiegel bewerkstelligt werden kann, läßt sich mit Vorteil zur Durchleuchtung der Membran bei Exsudaten in der Trommelhöhle und zur deutlicheren Wahrnehmung von Gefäßramifikationen und anderer minutiöser Veränderungen am Trommelfelle verwerten. Bei diffusem Tageslichte an stark sonnigen Tagen empfiehlt es sich, nach dem Vorschlage Wintrichs das Licht abzublenden, indem man es durch eine größere Öffnung der geschlossenen Fensterläden einfallen läßt.

**Technik der Otoskopie.** Bei der Ohrspiegeluntersuchung muß der Kopf des zu Untersuchenden so gestellt werden, daß das betreffende Ohr mehr vom Lichte abgewendet als ihm zugekehrt ist und daß die auf den Hohlspiegel unter einem Winkel von 45° auffallenden und von hier reflektierten Lichtstrahlen das Lumen des äußeren Gehörgangs voll treffen.

Digitized by Google

Um den Trichter in den Gehörgang einzuführen, muß die Ohrmuschel mit dem linken Zeige- und Mittelfinger nach rück- und aufwärts, sowie etwas gegen den Beobachter selbst gezogen werden, um die in normaler Stellung zueinander im Winkel stehenden Achsen des knöchernen und knorpeligen Gehörgangs in eine mehr gerade gestreckte Linie auszugleichen und einen freien Einblick auf das Trommelfell zu gewinnen.

Fig. 90.
Kniepinzette mit gekreuzten Branchen.

Hierauf wird der Kautschuk- oder der leicht erwärmte Metalltrichter mit Daumen und Zeigefinger der rechten Hand leicht rotierend in den knorpeligen Gehörgang so weit vorgeschoben, bis die den Einblick hindernden Haare völlig beiseite gedrängt sind. Durch Einführung des Trichters wird bisweilen, besonders bei alten Individuen, durch Reizung des Ramus auric. n. vagi ein lästiger Reflexhusten, seltener Ohnmachtsanfälle oder epileptiforme Krämpfe hervorgerufen.

Ist das Instrument bis zum knöchernen Gehörgange vorgedrungen, was man an einem leichten Widerstand erkennt, so muß zur Vermeidung eines schmerzhaften Druckes jeder Versuch, den Trichter weiter vorzuschieben, vermieden werden. Nun wird durch den in der rechten Hand gehaltenen, an die Glabella leicht angelehnten Spiegel das Licht durch den Trichter in den Gehörgang geworfen und das Auge dem Ohre des Patienten so weit genähert, daß das reflektierte Licht mit seiner größten Intensität das Trommelfell trifft. Hierbei muß die Achse des hinter der Zentralöffnung des Spiegels befindlichen Auges genau mit der des Trichters korrespondieren. Man gewöhne sich daran, bei der Untersuchung beide Augen offen zu halten und stets das Trommelfell mit dem Auge zu untersuchen, vor das der Spiegel gehalten wird. Es ist jedoch nur selten möglich, das Trommelfell auf einmal zu übersehen, und deshalb sind, um dessen einzelne Teile n a c h e i n a n d e r besichtigen und zu einem Gesamtbilde vereinigen zu können, Verschiebungen sowohl des Trichters mit dem freigebliebenen linken Daumen, als auch des Hohlspiegels nach allen Richtungen nötig, denen das beobachtende Auge durch die Zentralöffnung folgen muß.

Trotz der Einhaltung dieser Kautelen erhalten wir manchmal nur eine unvollkommene Ansicht des Trommelfells infolge verschiedener Hindernisse, welche teils im knorpeligen, teils im knöchernen Gehörgange liegen. Hierher sind zu rechnen: der reichliche, bis in den knöchernen Gehörgang hinein sich erstreckende Haarwuchs, obturierende oder wandständige, den Gehörgang verengende Ceruminalanhäufungen und Epidermisplatten, welche in Form weißer oder perlmutterartig glänzender Membranen und Brücken im Gehörgange ausgespannt sind. Größere Mengen von Cerumen und Epidermismassen entfernt man am besten durch Aufweichen und Ausspritzungen; dickflüssiges Fett, kleine Mengen von Schleim, Eiter und Blut werden mittels eines Watteträgers abgetupft. Zur Entfernung kleiner Ceruminalstücke, Epidermisfetzen und Membranen bedient man sich am besten der von mir angegebenen Pinzette (Fig. 90) mit gerifften Löffeln und g e k r e u z t e n B r a n c h e n, welche den Vorteil bietet, daß das Auseinanderweichen der Branchen im Gehörgange durch den Trichter weniger gehemmt wird als bei den Pinzetten mit nicht gekreuzten

Digitized by Google

Branchen. Zur Entfernung kleiner Partikel aus den tiefsten Abschnitten des Gehörgangs eignen sich kleinere, fein gearbeitete, gekreuzte Ohrpinzetten (Blake) oder die von mir angegebene, mit einer kleinen, stumpfen Kurette versehene Sonde (Fig. 91).

Wichtiger, weil außer dem Bereiche einer möglichen Beseitigung, sind die Hindernisse, welche der Untersuchung aus der angeborenen Verengerung des Gehörgangs oder der übermäßigen Vorwölbung der vorderen und unteren Wand seines knöchernen Teiles erwachsen. Mit dieser Verengerung geht eine ungenügende Beleuchtung des Sehfeldes Hand in Hand, während die mehr oder weniger ausgesprochene Hervorwölbung der vorderen Gehörgangswand die Übersicht über das ganze Trommelfell dermaßen beeinträchtigt, daß dessen vor dem Hammergriff gelegene Partie der Besichtigung teilweise oder gänzlich entzogen und zuweilen selbst der Hammergriff so vollständig maskiert wird, daß nur ein Teil des hinteren, oberen Quadranten des Trommelfells gesehen werden kann.

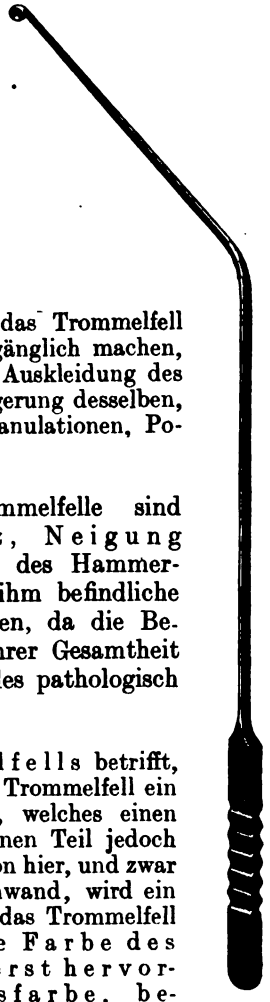

Fig. 91.

Von pathologischen Veränderungen, welche das Trommelfell zeitweilig oder dauernd für die Besichtigung unzugänglich machen, sind besonders die entzündlichen Affektionen der Auskleidung des Gehörgangs mit Schwellung, Infiltration und Verengerung desselben, Anhäufung von Epidermis, Eiter und Schleim, Granulationen, Polypen und Exostosen hervorzuheben.

**Normaler Trommelfellbefund.** Am Trommelfelle sind Farbe, Durchsichtigkeit, Glanz, Neigung und Wölbung der Membran, die Stellung des Hammergriffs und kurzen Fortsatzes, sowie die über ihm befindliche Membrana Shrapnelli gesondert zu berücksichtigen, da die Beziehungen dieser Eigenschaften zueinander in ihrer Gesamtheit das charakteristische Bild des normalen, sowie des pathologisch veränderten Trommelfells bestimmen.

Was die **Farbe** des normalen Trommelfells betrifft, so muß vor allem ins Auge gefaßt werden, daß das Trommelfell ein durchscheinendes sogenanntes trübes Medium ist, welches einen Teil des darauf geworfenen Lichtes reflektiert, einen Teil jedoch durchläßt, um die Trommelhöhle zu beleuchten. Von hier, und zwar von der gegenüberliegenden inneren Trommelhöhlenwand, wird ein Teil des Lichtes wieder mit einigem Verlust durch das Trommelfell reflektiert und gelangt so zu unserem Auge. Die Farbe des Trommelfells ist daher, wie ich zuerst hervorgehoben habe, eine Kombinationsfarbe, bestehend aus der Eigenfarbe des Trommelfells, der angewendeten Lichtart und der Menge und Farbe der von der inneren Trommelhöhlenwand zurückgeworfenen Strahlen. Von bedeutendem Einfluß auf die Farbe des Trommelfells ist die Lichtart, deren man sich bei der Untersuchung bedient; das mit dem Lichte vom blauen Himmel beleuchtete Trommelfell wird einen zartblauen Anflug zeigen, während es beim Lichte einer Öllampe eine rotgelbe Farbe annimmt.

Da die Entfernung der einzelnen Abschnitte des Trommelfells von der inneren Trommelhöhlenwand wesentlich differiert, so ergibt sich hieraus, daß

Digitized by Google

die verschiedenen Partien der Membran bei einer und derselben Lichtart sich in verschiedener Nüancierung dem Auge darbieten.

Die Farbe des normalen Trommelfells läßt sich bei Tageslicht, am ehesten der neutralgrauen oder perlgrauen Farbe vergleichen, der ein schwacher Ton von lichtem Braungelb beigemengt ist. An der vorderen Partie, in dem Winkel zwischen Hammergriff und Lichtkegel, ist das Grau am dunkelsten, während die hintere Partie in hellerem Grau erscheint. Die Farbe dieses hinteren Teiles des Trommelfells wird in manchen Fällen an der oberen Grenze durch die an dessen Innenfläche befindliche Tröltschsche Trommelfelltasche mit der Chorda tymp. modifiziert, welche bei durchscheinenden Membranen in Form einer nach unten leicht konkaven, weißlichgrauen, vom Hammergriffe nach hinten ziehenden Trübung durchschimmert. Nicht selten sieht man bei durchscheinenden Trommelfellen hinter dem Griffe, im hinteren oberen Quadranten der Membran, die untere Partie des beleuchteten langen Amboßschenkels (Fig. 92 u. 93), zuweilen auch den hinteren Schenkel des Stapes und die Stapediussehne deutlich durchschimmern. Ebenso erscheint das Trommelfell hinter und etwas über dem unteren Hammergriffende durch die vom Promontorium zurückgeworfenen knochengelben Strahlen schwach gelbgrau. Dieser Farbe ist nicht selten ein schimmernder Glanz beigemengt, von einer matten Glanzstelle herrührend, die an der höchsten Stelle der feuchten und glatten Schleimhaut des Promontoriums entsteht. Eine ausgesprochene dunkle Stelle im hinteren, unteren Quadranten entspricht der Nische des runden Fensters.

Fig. 92.
Normales Trommelfellbild des rechten Ohres.
(Doppelte Vergrößerung.)

Fig. 93.
Normales Trommelfellbild des linken Ohres.

Zu den seltenen Trommelfellbefunden zählt eine von Gomperz*) beschriebene, bis unterhalb des Umbo reichende blaue Verfärbung der unteren Trommelfellpartie, bedingt durch das Durchschimmern des gegen den unteren Trommelhöhlenraum vorgewölbten Bulb. venae jugularis.

Im kindlichen Alter erscheint das Trommelfell häufig etwas grau, trübe und matt; auffallend häufig ist jedoch bei Kindern das viel dunklere Grau der Trommelfelle und das seltene Durchschimmern des Promontoriums. Ebenso häufig finden sich im hohen Alter Veränderungen, in einem gleichmäßig grauen, oft glanzlosen Aussehen des Trommelfells sich kennzeichnend.

Bei der Besichtigung des Trommelfells fällt uns zunächst der kurze Hammerfortsatz (Fig. 92 u. 93) ins Auge, der am vorderen oberen Pole der Membran als weißer, spitzer oder abgerundeter Höcker nach außen und vorn vorspringt. Er geht unmittelbar in den Hammergriff über, welcher als gelblichweißer Streifen nach hinten, unten und innen gegen die Mitte des Trommelfells hinzieht, um mit einer grauen, spatelförmigen Verbreiterung am Umbo zu enden.

Die von Trautmann näher beschriebene Nabeltrübung, der sogenannte „gelbe Fleck", wird teils durch die am Umbo ausstrahlenden, absteigenden Fasern Prussaks, teils, wie ich nachgewiesen habe, durch die Anlagerung von kleinen Knorpelzellen um

*) Wiener med. Wochenschr. 1895.

Digitized by Google

das untere Hammergriffende bedingt. Eine an der vorderen unteren Peripherie des Trommelfells oft sichtbare lineare Trübung entspricht dem Annulus tendinosus.

Der **Glanz** des Trommelfells ist in dem scharf ausgeprägten, meist dreieckigen Lichtfleck im vorderen unteren Quadranten der Membran ausgesprochen (Fig. 92 u. 93); er beginnt mit seiner Spitze vor dem Umbo und verbreitert sich nach vorn und unten in der Weise, daß er mit der Richtung des Hammergriffs einen nach vorne stumpfen Winkel bildet. Je größer die Neigung des Trommelfells zur Gehörgangsachse, desto kleiner ist der Winkel, den der Hammergriff mit dem Lichtfleck bildet.

Die Form deses Lichtreflexes zeigt mannigfache Varietäten, welche teils in der Ungleichheit der Neigung des Trommelfells zur Achse des Gehörgangs, teils in den individuellen Wölbungsverschiedenheiten der Membran begründet sind; öfters ist der Lichtfleck in seiner Kontinuität unterbrochen, so daß sich zwischen der Spitze und der Basis eine reflexlose Partie befindet, manchmal erscheint er der Länge oder der Breite nach in zwei Teile geteilt, oder fein gestreift. Der Lichtreflex reicht nur selten bis zur Peripherie des Trommelfells; häufig ist der vordere Teil des Reflexes verwaschen und nur seine Spitze als kleine unregelmäßige Glanzstelle vor dem Umbo vorhanden. Nach Bezold ist der Reflex überhaupt in 86 Prozent der Normalhörenden verschwommen. Die Kenntnis aller dieser Varietäten im normalen Zustande ist deshalb von Wichtigkeit, weil sie, wenn nicht beachtet, in pathologischen Fällen leicht zu irrigen Deutungen Veranlassung geben könnten.

Was die Entstehung dieses Lichtreflexes anlangt, so haben meine (Archiv f. Ohrenheilk. Bd. I) hierüber angestellten Versuche an künstlichen Membranen und an Präparaten normaler Gehörorgane ergeben, daß das Hauptmoment in der Neigung der Membran zur Gehörgangsachse in Verbindung mit der durch den Hammergriff bedingten Konkavität des Trommelfells liegt, indem vermöge der Wölbung des Trommelfells nach innen die Trommelfellteile durch den Zug des Hammergriffs eine Änderung ihrer Neigung erleiden, so daß ihre vordere Partie unserer Augenachse gerade entgegen gestellt, das hineingeworfene Licht an dieser Stelle somit wieder zu unserem Auge reflektiert wird. Die dreieckige Form des Lichtreflexes wird durch die trichterförmige Einwärtswölbung des Trommelfells bedingt (Trautmann).

Die Form und Größe des Lichtreflexes erleidet bei den die Mittelohrerkrankungen begleitenden Wölbungsanomalien des Trommelfells mannigfache Veränderungen, welche namentlich dann einen diagnostischen Wert erlangen, wenn wir diese Veränderungen während des Krankheitsverlaufs zu beobachten Gelegenheit haben. Im großen und ganzen jedoch sind die Veränderungen des Lichtflecks nur im Zusammenhange mit anderen Symptomen diagnostisch verwertbar, da man häufig auch bei Normalhörenden ähnliche Veränderungen des Lichtreflexes beobachtet, wie bei Gehörkranken.

Hingegen finden jene Formveränderungen des Lichtflecks eine diagnostische Verwertung, welche durch Luftdruckschwankungen in der Trommelhöhle entstehen und in manchen Fällen zur Konstatierung der Durchgängigkeit der Tuba Eustachii benützt werden. Wir können nämlich aus der bei Verdichtung oder Verdünnung der Luft in der Trommelhöhle erfolgenden Formveränderung des Lichtflecks mit Bestimmtheit annehmen, daß die Ohrtrompete für den betreffenden Luftdruck durchgängig ist. Hingegen läßt der Mangel einer Änderung des Lichtflecks keineswegs auf

Digitized by Google

das Gegenteil schließen, da oft bei sehr raschen und starken Luftdruckveränderungen nicht die geringste Bewegung am Trommelfelle sichtbar ist, während ein in den Gehörgang eingesetztes Manometerröhrchen (S. 53) durch die Bewegung eines in ihm befindlichen Tröpfchens unzweifelhaft das Vorhandensein einer Wölbungsänderung anzeigt.

Im Normalzustande findet man außer dem Lichtkegel noch an anderen Stellen des Trommelfells Reflexe, namentlich manchmal an der hinteren oberen Partie einen verwaschenen Glanz, hie und da einen kleinen Lichtreflex auf dem kurzen Fortsatze und an der über ihm befindlichen Vertiefung der Shrapnellschen Membran, ferner einen von Bezold als „Sulcusreflex" bezeichneten linearen Glanzstreifen an der vorderen, unteren Peripherie des Trommelfells, welcher in der Rinne entsteht, die das Trommelfell mit dem Sulcusfalz bildet.

Die **Neigung** des Trommelfells erscheint bei der Inspektion am Lebenden viel geringer als am anatomischen Präparate. Es ist dies für die Beurteilung der Trommelfellbefunde, für die Abschätzung ihrer Form und Ausdehnung und für die operativen Eingriffe am Trommelfelle von großer Wichtigkeit. Häufig wird unser Urteil über die Neigung der Membran von der Weite des knöchernen Gehörgangs in der Art beeinflußt, daß bei weitem Gehörgange das Trommelfell senkrechter zu stehen scheint, als bei engem Gehörgange. Wie ich zuerst hervorgehoben habe, sehen wir infolge der starken Neigung des Trommelfells die pathologischen Veränderungen an diesem perspektivisch verkürzt, somit anders, als sie in Wirklichkeit bei direkter Flächenbesichtigung erscheinen, eine Ansicht, der auch Passow (Deutsch. Otologentag 1906) beistimmt.

Auf die Beurteilung der pathologischen Trommelfellbefunde hat weiters die **Wölbung** des Trommelfells einen Einfluß. Diese differiert bei einzelnen Individuen ebenso wie die Neigung. Unser Urteil über den Grad der Wölbung ist bei der Inspektion am Lebenden ebenfalls mangelhaft, indem uns das Trommelfell weniger konkav erscheint, als dies in Wirklichkeit der Fall ist. Nach meinen Untersuchungen übt die Durchsichtigkeit der Membran einen wichtigen Einfluß auf die Beurteilung ihrer Wölbung. Je durchsichtiger das Trommelfell, desto geringer scheint uns seine Wölbung, je trüber die Membran, desto stärker tritt die trichterförmige Konkavität der äußeren Fläche hervor.

Fassen wir das Gesagte übersichtlich zusammen, so ergibt sich folgender normaler Trommelfellbefund: Am vorderen oberen Pole des Trommelfells (Fig. 92 u. 93) sieht man unterhalb der Pars flaccida einen weißlichen, stark vorspringenden Knoten, den kurzen Hammerfortsatz; von diesem nach hinten, unten und nahe gegen die Mitte des Trommelfells zieht ein weißlicher oder knochengelber, am unteren Ende spatelförmig anschwellender Streifen, der Hammergriff; vor und unter dem Ende des Hammergriffs sieht man den mit der Spitze am Umbo, mit der Basis nach vorn und unten gegen die Peripherie gekehrten, dreieckigen Lichtfleck, den Lichtkegel; die zwischen Hammergriff und Lichtkegel gelegene vordere Partie des Trommelfells, gewöhnlich dunkler grau, ist bei Erwachsenen selten, bei Kindern in $^2/_3$ der Fälle (Bezold) bis zur Peripherie sichtbar; die hinter dem Griff gelegene Partie, von der hinteren oberen Wand des Gehörgangs durch eine lichtgraue Linie abgegrenzt, erscheint viel größer, heller und ihre Farbe wird

Digitized by Google

durch das durchscheinende Promontorium, manchmal durch den langen Amboßschenkel, durch die Tröltsche Trommelfelltasche mit einem Stück der Chorda tympani und in einzelnen Fällen durch die durchscheinende dunkle Nische des runden Fensters im hinteren unteren Quadranten in der angegebenen Weise modifiziert.

**Pneumatischer Ohrtrichter.** Der geschilderten Untersuchungsmethode des Trommelfells ist noch die für die Diagnostik der Mittelohraffektionen wichtige Untersuchung mit dem pneumatischen Trichter anzureihen, durch dessen Erfindung sich Siegle (Deutsche Klinik 1864) ein unsterbliches Verdienst erworben hat. Der Trichter (Fig. 94) unterscheidet sich von einem gewöhnlichen Ohrtrichter dadurch, daß das weite Ende durch eine schräg eingesetzte dünne Glaspatte — welche zur Vermeidung



Fig. 94.
Pneumatischer Ohrtrichter von Siegle (Trichter 1/2 Größe, Ballon 1/4 Größe).

von störenden Lichtreflexen so tief wie möglich in den Trichter eingefügt werden muß — verschlossen ist und daß seitlich ein kurzer durchbohrter Zapfen zur Befestigung eines, mit einem kleinen Ballon versehenen Kautschukschlauchs einmündet. Das luftdichte Einfügen dieses Trichters in das Anfangsstück des äußeren Gehörgangs wird durch eine olivenförmige Anschwellung des Ansatzendes (Delstanche) oder dadurch ermöglicht, daß man das untere Ende des Trichters (drei Ansätze verschiedenen Kalibers) mit einem kurzen, elastischen Kautschukschlauche überzieht.

Die Untersuchung geschieht in der Weise, daß man den in den Gehörgang eingefügten Trichter mit der linken Hand so fixiert, daß der Reflex der Glasscheibe bei der Untersuchung nicht störend wirkt. Hierauf wird mit dem an der Stirne fixierten Reflektor das Trommelfell beleuchtet und die Luft im äußeren Gehörgange durch den in der linken Hand gehaltenen Ballon abwechselnd verdichtet und verdünnt. Um bei eitrigen Ohraffektionen den Niederschlag von Wasserdämpfen an der Innenseite der Glasplatte zu verhindern, wird vor der Untersuchung die äußere Glasfläche über einer Gasflamme erwärmt.

Im normalen Zustande beobachtet man bei der Untersuchung mit dem pneumatischen Trichter ausgiebige Bewegungen am Trommelfelle, welche namentlich in der Mitte zwischen Hammergriff und Peripherie am stärksten sind. Am auffallendsten erscheint die Bewegung durch die Formveränderung des Lichtkegels, indem dieser bei Verdichtung der Luft kleiner wird. Gleichzeitig kann man eine deutliche Bewegung des Hammergriffs wahrnehmen und zwar rückt entweder bei Verdichtung der Luft das untere Griffende nach hinten und innen oder es führt der ganze Griff eine Bewegung in dieser Richtung aus. Diese Beweglichkeit des Hammergriffs erleidet nun bei Erkrankungen des Mittelohrs mannigfache Ver-

Digitized by Google

änderungen, indem durch Verdichtung und Starrheit des Trommelfells, durch Verwachsung desselben mit dem Promontorium oder durch Rigidität und Verwachsung des Hammer-Amboßgelenks, oder endlich durch abnorme Verwachsung des Hammerkopfes mit der oberen Wand der Trommelhöhle der Hammer seine Beweglichkeit einbüßt.

Der pneumatische Trichter wird, wie schon Siegle hervorgehoben hat, vorzugsweise mit Erfolg benützt in Fällen, wo es sich darum handelt, festzustellen, ob die Beweglichkeit des Trommelfells durch Verdickung seiner Schichten vermindert oder durch Atrophie und Narbenbildung vermehrt ist; ferner ob das Trommelfell oder einzelne seiner Teile mit der inneren Trommelhöhlenwand verwachsen sind oder nicht. Die Untersuchung ergibt nämlich, daß jene Teile der Membran, welche mit der gegenüberliegenden Trommelhöhlenwand verwachsen sind, bei Verdichtung und Verdünnung der Luft mit dem pneumatischen Trichter unbeweglich bleiben, oder nur eine minimale Exkursion erkennen lassen, während die nichtädhärenten Stellen eine ausgiebige Bewegung zeigen. Auch kann er mit Vorteil in zweifelhaften Fällen zur Differentialdiagnose zwischen Narben und Perforationen des Trommelfells verwendet werden (Bloch). Bei starker Injektion der Trommelfellgefäße schwindet die Injektion während der Verdichtung der Luft durch den pneumatischen Trichter, um unmittelbar nach dem Sistieren des Luftdrucks in der früheren Stärke zurückzukehren.

## B. Die Untersuchungsmethoden des Mittelohrs.

Unter den Untersuchungsmethoden des Gehörorgans nehmen die zur Prüfung des Zustandes der Eustachschen Ohrtrompete und der Trommelhöhle einen hervorragenden Platz ein. Durch sie gelingt es, nicht nur über die Wegsamkeit der Ohrtrompete, sondern auch über die Anwesenheit krankhafter Produkte im Mittelohre und oft auch über den Zustand des Trommelfells Aufschluß zu erhalten. Von noch größerer Bedeutung aber sind diese Methoden für die Therapie der Mittelohraffektionen, indem sie uns die Mittel in die Hand geben, therapeutische Agentien in Form von komprimierter Luft oder in Form von Gasen, Dämpfen oder Flüssigkeiten in das Mittelohr zu leiten. Diese Methoden sind:

I. Der Vasalvasche Versuch.
II. Der Katheterismus der Eustachschen Ohrtrompete.
III. Das vom Verfasser angegebene Verfahren zur Wegsammachung der Eustachschen Ohrtrompete.

Bevor wir zur Schilderung dieser Methoden übergehen, erscheint es uns für die Beurteilung ihres therapeutischen Wertes geboten, einige Bemerkungen über die mechanischen Wirkungen der komprimierten Luft bei den Mittelohrkrankheiten vorauszuschicken.

### Ueber die mechanischen Wirkungen der in die Trommelhöhle eingeleiteten Luftströme bei den Krankheiten des Mittelohrs.

Der Hauptzweck, den die hier zu schildernden Methoden anstreben, besteht in der Wegsammachung der Ohrtrompete zu diagnostischen Zwecken und in der Einführung komprimierter Luft in das Mittelohr zur Beseitigung oder Verminderung der die Hörfunktion störenden Schalleitungshindernisse.

Digitized by Google

Die Wirkung eines vom Nasenrachenraume in das Mittelohr eingeleiteten Luftstroms äußert sich zunächst auf den Eustachschen Kanal, indem die im Normalen mäßig aneinander liegenden Wände desselben auseinander gedrängt und das Lumen des Kanals erweitert wird. Ist nun dieser durch Schwellung und Auflockerung seiner Auskleidung oder durch Sekretansammlung so verlegt, daß der Tubenspalt durch einen Schlingakt nicht klaffend gemacht werden kann, so wird durch den eindringenden Luftstrom die Wegsamkeit des Kanals und die unterbrochene Kommunikation zwischen Trommelhöhle und Nasenrachenraum wieder hergestellt. — Hierbei werden die im Tubenkanale, in der Nähe der Pharyngealmündung lagernden Sekrete in den Rachenraum gedrängt, während das im oberen Abschnitte der Tuba befindliche Sekret gegen die Trommelhöhle getrieben wird.

Die Wirkung des Luftstroms auf den durch Schwellung seiner Schleimhaut unwegsam gewordenen Tubenkanal ist indes keine vorübergehende; vielmehr wird, wie die Erfahrung zeigt, der verengte Tubenkanal durch den Seitendruck häufig auch dauernd erweitert, da durch die wiederholte Einwirkung des Luftstroms auf die hyperämische und geschwellte Schleimhaut das Blut aus den ausgedehnten Gefäßen allmählich verdrängt wird, wodurch die Schwellung vermindert oder beseitigt wird.

Durch den in die Trommelhöhle eindringenden Luftstrom baucht sich das Trommelfell gegen das Lumen des äußeren Gehörgangs vor. Dieser Bewegung nach außen wird der Hammer und in geringerem Maße auch der Amboß und der Steigbügel folgen. Da nun häufig bei den Krankheiten des Mittelohrs das Trommelfell mit der Kette der Gehörknöchelchen in abnormer Weise straff nach innen gespannt und der Schallfortpflanzung hierdurch ein bedeutendes Hindernis gesetzt ist, so werden durch den mit genügender Kraft in die Trommelhöhle eindringenden Luftstrom Trommelfell und Gehörknöchelchen nach außen gegen die normale Stellung zurückgedrängt und durch Beseitigung der abnormen Spannung des Schalleitungsapparates dessen Schwingungsfähigkeit zum Teil oder gänzlich wieder hergestellt.

Die Erfahrung zeigt in der Tat, daß in Fällen, in denen durch Verschluß der Ohrtrompete hochgradige Schwerhörigkeit besteht, unmittelbar nach der Lufteintreibung in das Mittelohr eine eklatante Hörverbesserung eintritt. Desgleichen werden durch kräftige in das Mittelohr eindringende Luftströme jene Spannungsanomalien im Schalleitungsapparate beseitigt oder vermindert, welche durch Straffheit der Bänder der Gehörknöchelchen, durch Retraktion der Sehne des Trommelfellspanners, durch neugebildete, zwischen Trommelfell, Knöchelchen und Trommelhöhlenwände ausgespannte Bindegewebsstränge bedingt werden, indem Trommelfell und Knöchelchen nach außen rücken und jene straffen Ligamente und Stränge gedehnt werden.

Durch den in die Trommelhöhle eindringenden Luftstrom wird aber nicht nur auf die innere Fläche des Trommelfells, sondern gleichzeitig auch auf das runde und das ovale Fenster ein Druck ausgeübt. Wenn nun der Verschluß an den Labyrinthfenstern durch entzündliche bindegewebige Adhäsionen starr geworden, so werden durch wiederholte Einwirkungen der komprimierten Luft die verdichteten Gewebsteile gedehnt und dadurch die Fortpflanzung des Schalles zum Labyrinth begünstigt. Gleichzeitig üben die Luftdruckschwankungen in der Trommelhöhle einen wichtigen Einfluß auf die Druckverhältnisse im Labyrinthe aus (s. S. 52). Da nun die Mittelohraffektionen, teils infolge der Belastung der Labyrinthfenster durch Exsudat, teils infolge abnormer Spannungsverhältnisse des Schalleitungsapparates häufig mit einer Drucksteigerung im Laby-

Digitized by Google

rinthe verbunden sind, so wird durch einen Luftstrom, welcher das Trommelfell mit den Knöchelchen und der Steigbügelplatte nach außen drängt, der abnorm gesteigerte Labyrinthdruck und die ihn häufig begleitenden subjektiven Geräusche und Hörstörungen vermindert oder auch völlig beseitigt.

Die Lufteintreibungen in das Mittelohr üben fernerhin einen wichtigen Einfluß auf die Beseitigung pathologischer Sekrete im Mittelohr. Die mechanische Wirkung der komprimierten Luft ist aber hier nach zwei Richtungen zu erörtern und zwar, sowohl bei Sekretansammlung im Mittelohre ohne Kontinuitätsstörung des Trommelfells, als auch bei perforiertem Trommelfelle. Die Ansicht, daß bei Mittelohrkatarrhen mit intaktem Trommelfelle die durch den Luftstrom bewirkte Hörverbesserung infolge der Wegschaffung der Sekrete aus der Trommelhöhle zu stande kommt, wurde durch Versuche, welche ich an menschlichen Gehörorganen unternahm*), dahin richtig gestellt, daß der größere Teil der Sekrete, besonders bei zäher Beschaffenheit derselben, selbst bei sehr starken Luftströmen, in der Trommelhöhle zurückbleibt und daß die unmittelbar nach dem Eindringen des Luftstroms eintretende Hörverbesserung zum großen Teile auf die Beseitigung der abnormen Spannungsverhältnisse in der Trommelhöhle zurückzuführen ist.

Dünnflüssiges Sekret hingegen kann nicht selten zum Teile oder vollständig durch eine Lufteintreibung aus dem Mittelohre entfernt werden, wenn man die Luftdusche, wie ich zuerst dargetan habe, bei stark nach vorn und seitlich geneigtem Kopfe ausführt. Hierdurch wird die Stellung der zum Horizonte schräg geneigten, unmittelbar unter dem Dach der Trommelhöhle mündenden Tuba derart geändert, daß das nun tiefer als der Trommelhöhlenboden liegende Ostium tymp. tubae gerade nach oben, das Ostium pharyngeum nach unten gerichtet ist, wodurch bei Eröffnung des Tubenkanals die Flüssigkeit aus der Trommelhöhle in den Nasenrachenraum abfließen kann.

Wenn in einer Reihe von Fällen, bei denen die Exsudate durch den Luftstrom mechanisch nicht entfernt werden können, die Heilung trotzdem durch öftere Lufteintreibungen erzielt wird, so kann dies nur durch Resorption der Sekrete infolge des wiederhergestellten normalen Luftdrucks in der Trommelhöhle bewirkt werden. Bei den mit Unwegsamkeit des Tubenkanals verbundenen sekretorischen Mittelohrkatarrhen nämlich werden infolge der Luftverdünnung in der Trommelhöhle die Blut- und Lymphgefäße der Schleimhaut unter einen geringeren als den normalen Luftdruck zu stehen kommen, wodurch die Ausschwitzung von Flüssigkeit aus den Gefäßen in den Trommelhöhlenraum begünstigt wird.

Ich bin der Ansicht, daß in diesen Fällen durch Lufteintreibungen in die Trommelhöhle die Zirkulation in den Blut- und Lymphgefäßen unter dem wiederhergestellten normalen Luftdrucke geregelt und hierdurch die Resorption der Sekrete eingeleitet wird. Zu dieser Ansicht gelangte ich durch die Beobachtung von Fällen, in denen eine akute, mit starker Injektion und Trübung des Trommelfells einhergehende Mittelohrentzündung schon mehrere Wochen oder Monate bestand, ohne daß vor der eingeleiteten Behandlung eine Zunahme der Hörweite beobachtet worden wäre. Wenn nun in solchen Fällen ein Luftstrom in das Mittelohr geleitet wird, so tritt nicht nur sofort eine bedeutende Hörverbesserung ein, sondern man wird in dem Maße, als die Hörverbesserung an den folgenden Tagen nach mehrmaligen Lufteintreibungen noch weitere Fortschritte macht, eine merkliche Veränderung am Trommelfelle wahrnehmen. Vorerst schwinden die injizierten, radiär verlaufenden Gefäße, dann der periphere Gefäßkranz, die

*) Über bewegliche Exsudate in der Trommelhöhle. Wiener med. Presse 1869.

Digitized by Google

Membran wird durchscheinender, der Glanz stellt sich wieder ein, und mit der Beseitigung der Schwerhörigkeit hat das Trommelfell in der Regel wieder sein normales Aussehen erlangt.

Hieraus erhellt zur Genüge, daß durch die während des Tubenverschlusses stagnierenden Exsudate und den verminderten Luftdruck in der Trommelhöhle die Hyperämie im Mittelohre unterhalten wird, wie dies die ausgedehnten Gefäße an der äußeren Fläche des Trommelfells beweisen. Das baldige Schwinden der schon längere Zeit andauernden Hyperämie und der Schwerhörigkeit nach einigen Lufteintreibungen in die Trommelhöhle zeigt deren günstigen Einfluß auf die Herstellung der normalen Zirkulationsverhältnisse im Mittelohre und auf die Resorption der Exsudate.

Wesentlich verschieden ist der Effekt der Lufteintreibungen in das Mittelohr bei perforiertem Trommelfelle. Durch den in das Mittelohr eindringenden Luftstrom wird nämlich das im Tubenkanale und in der Trommelhöhle lagernde Sekret durch die Öffnung im Trommelfelle in den äußeren Gehörgang gedrängt und auf diese Weise Eiter und Schleim aus dem Mittelohre entfernt. Dieselbe Wirkung äußert der Luftstrom, wenn bei Exsudatansammlung in der Trommelhöhle das Trommelfell behufs Entfernung der Sekrete künstlich perforiert wird.

Die Ansicht, daß bei perforativen Mittelohrentzündungen durch Lufteintreibungen in das Mittelohr eitriges Sekret in die Warzenzellen geschleudert werde, hat Michael (Archiv f. Ohrenheilk. Bd. XI) widerlegt, indem er experimentell nachwies, daß hiebei das Sekret stets in den äußeren Gehörgang getrieben wird.

## I. Der Valsalvasche Versuch.

Der Valsalvasche Versuch besteht darin, daß man bei geschlossenem Munde und geschlossenen äußeren Nasenöffnungen durch eine kräftige Exspirationsbewegung die Luft im Nasenrachenraume verdichtet, wodurch die Wände der Ohrtrompete auseinander weichen und die Luft in die Trommelhöhle gepreßt wird.

Der bei geschlossenen Nasenöffnungen erzielte manometrische Exspirationsdruck im Nasenrachenraume variiert nach dem Alter des Individuums und nach der individuellen Kraft der Exspirationsmuskeln. Er ist bei Kindern viel niedriger als bei Erwachsenen und ebenso merklich niedriger bei schwächlichen Personen als bei robusten Individuen. Nach Waldenburg beträgt er durchschnittlich bei Männern 100—130 mm Quecksilbersäule, bei Frauen 70—110 mm.

Die normalen Widerstände im Mittelohre beim Valsalvaschen Versuch liegen teils in der Ohrtrompete, teils am Trommelfelle. Da die Wände der Ohrtrompete im normalen Zustande verschieden innig aneinander liegen, so wird der durch den Valsalvaschen Versuch erzielte Exspirationsdruck, welcher nötig ist, um die Luft in die Trommelhöhle zu pressen, umso größer ausfallen müssen, je inniger sich die Wände der Ohrtrompete bei der Ruhestellung der Tubenmuskulatur berühren. Ein größeres Hindernis für den eindringenden Luftstrom bildet ferner das Trommelfell selbst, da ein nicht unerheblicher Druck aufgebracht werden muß, um die Resistenz des nach innen gewölbten Trommelfells zu überwinden und es gegen den Gehörgang vorzubauchen. Nach Hartmann reicht eine durchschnittliche Druckhöhe von 20—40 mm Hg hin, um im normalen Zustande beim Valsalvaschen Versuche Luft in die Trommelhöhle zu pressen.

Der Lufteintritt in die Trommelhöhle beim Valsalvaschen Versuch läßt sich sowohl durch die Inspektion des Trommelfells, als auch durch die Auskultation erweisen. Bei der Inspektion fällt hierbei eine Auswärtswölbung der zwischen Hammergriff und Peripherie gelegenen Trommel-

Digitized by Google

fellteile und eine Verkleinerung des Lichtflecks ins Auge, indem dieser kürzer und schmäler wird, in seltenen Fällen sogar vollständig verschwindet (Moos). Nicht selten findet hierbei eine kleine Lokomotion der unteren Partien des Hammergriffs nach vorn und außen statt. Öfter fehlt beim Valsalvaschen Versuche jede Bewegungserscheinung am Trommelfelle.

Die in die Trommelhöhle eindringende Luft erzeugt im Mittelohre ein Geräusch, welches man durch unmittelbares Anlegen der Ohrmuschel an die Concha des zu Untersuchenden, zweckmäßiger aber mit dem von Toynbee angegebenen Auskultationsschlauche (Otoskop, s. Katheterismus der Ohrtrompete) wahrnimmt.

Dieses kurze, klanglose Geräusch, welchem häufig ein schwaches, durch Reibung der Luft in der Ohrtrompete entstandenes Einströmungsgeräusch vorausgeht, und welches früher als Anschlagegeräusch der Luft am Trommelfelle bezeichnet wurde, entsteht nach Versuchen, welche ich an frischen Ohrpräparaten vornahm, durch die rasche Auswärtsbewegung der zwischen Hammergriff und Peripherie gelegenen Trommelfellteile. Das Geräusch wird somit durch die Bewegung der Membran selbst erzeugt und wäre daher richtiger als Ausbauchungsgeräusch des Trommelfells zu bezeichnen.

Erweist sich der Valsalvasche Versuch wegen seiner geringen Druckwirkung schon bei ohrgesunden Individuen häufig als ungenügend zum Nachweis des Lufteintritts in die Trommelhöhle, so gilt dies noch mehr von seiner Anwendung bei krankhaften Zuständen des Mittelohrs. Hartmann fand, daß schon bei geringen Tubenschwellungen infolge von Nasenrachenkatarrhen der manometrische Druck bis zum Gelingen des Valsalvaschen Versuchs eine Steigerung von 100—120 mm erfährt. Eine noch beträchtlichere Drucksteigerung ergibt sich bei jenen mit starker Auflockerung der Tubenschleimhaut verbundenen Mittelohraffektionen, in denen dem eindringenden Luftstrome ein Widerstand entgegengesetzt wird, welcher häufig selbst durch den maximalen Exspirationsdruck nicht überwunden werden kann.

Dies gilt insbesondere von jener Gruppe von Mittelohraffektionen, welche ohne Perforation des Trommelfells verlaufen. Hier werden sich außer den Hindernissen im Tubenkanale: Schwellung, Verstopfung durch Schleimpfröpfe und Krusten, bindegewebige Strikturen, noch andere Widerstände, wie angesammelte Sekrete im Mittelohre, die starke Spannung des Trommelfells und die durch Luftverdünnung in der Trommelhöhle bedingte, stärkere Adhäsion der Wände der Ohrtrompete geltend machen, um den Lufteintritt in das Mittelohr zu erschweren. Es muß jedoch hervorgehoben werden, daß in einzelnen seltenen Fällen, bei welchen durch notorisch größere Druckstärken, z. B. beim Katheterismus und meinem Verfahren, die Luft nicht oder nur schwer in das Mittelohr getrieben werden kann, dies bei Anwendung des Valsalvaschen Versuchs gelingt.

Bei jener Gruppe von Mittelohraffektionen hingegen, wo das Trommelfell perforiert ist, läßt sich der Valsalvasche Versuch häufiger diagnostisch verwerten. Hier entfällt nämlich der Widerstand des gespannten Trommelfells; es ist eine Gegenöffnung in der Trommelhöhle geschaffen, welche den Eintritt des Luftstroms durch die Tuba in die Trommelhöhle wesentlich erleichtert. Obwohl nun häufig in Fällen mit Perforation des Trommelfells beim Valsalvaschen Versuch die Luft mit hörbarem Geräusch durch den Gehörgang entweicht, so darf aus dem Fehlen des Perforationsgeräusches keineswegs geschlossen werden, daß das Trommelfell nicht perforiert ist, da starke Tubenschwellungen, Granulationen und eingedickte Sekrete in der Trommelhöhle und im äußeren Gehörgange den Lufteintritt in das Mittelohr verhindern können.

Fassen wir das Gesagte zusammen, so ergibt sich, daß der Valsalvasche

Digitized by Google

Versuch nur bei einer beschränkten Anzahl von Ohrenkrankheiten diagnostisch verwertet werden kann. Liefert er ein positives Resultat, so werden wir im allgemeinen schließen können, daß das mechanische Hindernis im Tubenkanale nicht sehr beträchtlich ist, bei negativem Resultate hingegen können wir sowohl bei intaktem Trommelfelle, vorzugsweise aber bei den perforativen Mittelohrentzündungen, ein bedeutenderes Hindernis in der Ohrtrompete oder im Mittelohre überhaupt annehmen. Dieses Ergebnis ist nach meinen Erfahrungen auch für die Prognose von nicht untergeordneter Bedeutung; denn sie wird sich bei den mit Schwellung und Sekretion einhergehenden Mittelohrentzündungen in Bezug auf raschere Beseitigung der krankhaften Veränderungen günstiger gestalten in jenen Fällen, in denen die Wegsamkeit des Tubenkanals schon durch den Valsalvaschen Versuch hergestellt werden kann, als dort, wo hierzu die Anwendung des Katheters oder meines Verfahrens erforderlich ist. Man wird daher stets die Untersuchung des Mittelohrs mit dem Valsalvaschen Versuche beginnen und diesem die Untersuchung mit meinem Verfahren und dem Katheterismus folgen lassen.

Der therapeutische Wert des Valsalvaschen Versuchs soll in dem Abschnitte über die vergleichenden therapeutischen Wirkungen der eingangs genannten Methoden besprochen werden.

Hier wäre noch der sogenannte Toynbeesche Versuch zu erwähnen, welcher darin besteht, daß man bei geschlossenen, äußeren Nasenöffnungen eine Schlingbewegung ausführt, wobei ein Gefühl des Vollseins in den Ohren entsteht, welches Toynbee irrtümlich von einer Verdichtung der Luft im Mittelohre ableitet. Dieser Versuch hat jedoch nur einen geringen Wert, weil das hiebei im normalen Zustande auskultatorisch wahrnehmbare Knacken häufig fehlt, in pathologischen Fällen aber trotz unwegsamer Tuba gehört wird. Ebenso unverläßlich erweist sich dieser Versuch bei der Inspektion, da häufig bei Ohrgesunden jede Bewegungserscheinung am Trommelfelle fehlt, während umgekehrt bei unwegsamer Tuba, namentlich bei Sekretansammlung in der Trommelhöhle Bewegungen am Trommelfelle wahrgenommen werden können.

## II. Der Katheterismus der Eustachschen Ohrtrompete.

Der Katheterismus der Eustachschen Ohrtrompete besteht in der Einführung röhrenförmiger Instrumente in den Eustachschen Kanal durch die Nasenhöhle, seltener durch die Mundhöhle. Diese Operation zählt zu den wichtigsten Eingriffen, welche bei den Krankheiten des Gehörorgans zur Anwendung kommen. Durch die Untersuchung mit dem Katheter werden wir häufig nicht nur bestimmtere Resultate über den Zustand des Mittelohrs erlangen, als durch die anderen Untersuchungsmethoden, sondern er ist auch als Leitungsröhre für gasförmige oder flüssige Agentien, die zu Heilzwecken in das Mittelohr geleitet werden, geradezu unentbehrlich. In Anbetracht der Wichtigkeit des Gegenstandes wollen wir der Technik des Verfahrens die beim Katheterismus in Betracht kommenden anatomischen Verhältnisse des Nasenrachenraumes vorausschicken*).

*) Die Erfindung des Catheterismus tubae wird dem Postmeister Guyot zugeschrieben, der in einem an die Pariser Akademie 1724 geleiteten Berichte eine an sich erzielte Selbstheilung durch Einführung einer Röhre durch die Mundhöhle in die Ohrtrompete schildert. Der Katheterismus durch die Nasenhöhle soll zuerst von Archibald Cleland, nach den Franzosen von Petit ausgeführt worden sein. Die diagnostische und therapeutische Wichtigkeit des Katheterismus wurde indes erst durch Saissy, Itard und Deleau, später durch Kuh, Kramer, Cerutti und v. Tröltsch begründet und die Indikationen für dessen Anwendung festgestellt. (Vgl. Politzer, Geschichte der Ohrenheilk. Bd. I, S. 321.)

Digitized by Google

**Topographische Lage der Mündung der Ohrtrompete.** Die Rachenmündung der Ohrtrompete (Fig. 95 t) befindet sich an der Seitenwand des Nasenrachenraums beiläufig in der Höhe der horizontalen Verlängerung der untersten Nasenmuschel. Sie stellt eine dreieckig ovale Vertiefung dar, welche nach vorn von einem schwach ausgeprägten, nach oben und hinten jedoch von einem mächtigen, derben, gegen den Nasenrachenraum prominierenden Wulste begrenzt wird. Der vordere Wulst grenzt sich von der seitlichen Nasenwand durch den Sulcus nasalis post. ab. Vom hinteren Tubenwulste zieht eine mächtige Falte, die Plica salpingo-pharyng., zum oberen Teil des Arcus palato-pharyng.

Zwischen dem hinteren Tubenwulste und der hinteren Rachenwand befindet sich die drüsenreiche Rosenmüllersche Grube (R), deren Ausdehnung großen individuellen Schwankungen unterliegt. Infolge chronischer Nasenrachenkatarrhe kommt

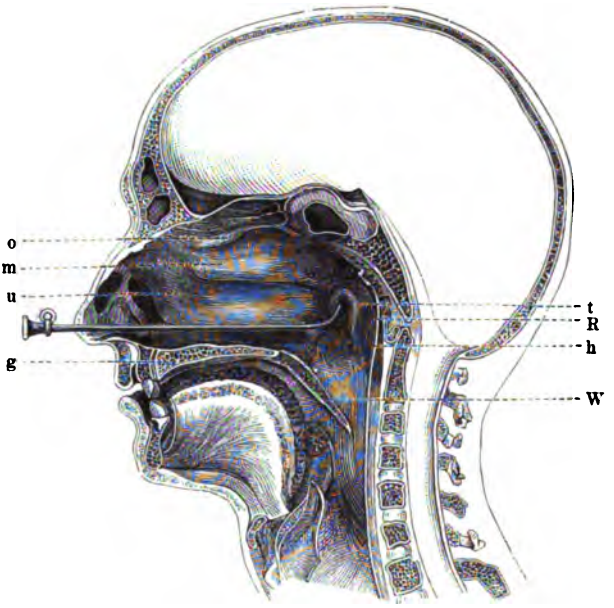


Fig. 95.

Vertikaler Durchschnitt durch den Nasenrachenraum mit dem in die Ohrtrompete eingeführten Katheter. u = untere Nasenmuschel. m = mittlere Nasenmuschel. o = obere Nasenmuschel. g = harter Gaumen. W = Gaumensegel. h = hintere Rachenwand. R = Rosenmüllersche Grube. t = hinterer Tubenwulst.

es hier häufig zu Hypertrophie des adenoiden Gewebes, mit Bildung ausgedehnter Lücken und brückenartiger Stränge, durch welche der Katheterschnabel beim Zurückziehen festgehalten werden kann.

Die Entfernung der Tubenmündung von der hinteren Rachenwand wird demnach nicht nur bei einzelnen Individuen variieren (nach L. Mayer beträgt sie im Durchschnitte 1,8 cm), sondern sie wird auch von dem Grade der Schwellung, Hypertrophie oder Wucherung der Nasenrachenschleimhaut abhängen. Aus diesem Grunde kann der Abstand der Tubenmündung von der hinteren Rachenwand nicht als sicherer Anhaltspunkt für die Einführung des Katheters in die Ohrtrompete benützt werden.

Unterhalb der Trompetenmündung befindet sich das am Lebenden über die Ebene des harten Gaumens nach oben gewölbte Gaumensegel (W). Die in dasselbe von der Tuba und den Gaumenbögen eintretenden Muskeln verleihen ihm einen beträchtlichen Grad von Beweglichkeit, Spannung und Resistenz. Jede Lokomotion des Gaumensegels ist mit einer Bewegung der knorpelig-membranösen Ohrtrompete verbunden, und der das Velum berührende oder in die Tuba eingeführte Katheter wird bei jeder Bewegung des weichen Gaumens eine am äußeren Ende des Katheters wahrnehmbare Lageveränderung erfahren.

Digitized by Google

In der zur Ohrtrompete in Beziehung stehenden Nasenhöhle verdienen zunächst die drei Nasenmuscheln und die Nasenscheidewand Beachtung. Die obere Muschel (o) ist kurz und schmal, während die mittlere (m), namentlich aber die unterste Nasenmuschel (u) stärker in den Nasenraum prominieren. Dadurch entstehen unterhalb der gekrümmten Muscheln zwischen diesen und der äußeren Wand der Nasenhöhle die drei Nasengänge, von welchen beim Katheterismus hauptsächlich der untere Gang in Betracht kommt.

Wie die Entfernung der hinteren Rachenwand von der Tubenmündung, so ist die Distanz der letzteren vom Naseneingange äußerst variabel; sie ist nicht nur im allgemeinen beim weiblichen Geschlechte geringer, als beim männlichen, sondern es kommen auch große Schwankungen bei Verschiedenheit in der Schädelbildung vor, in der Art, daß bei den Prognathen die Distanz vom Naseneingange bis zur Ohrtrompete meist größer ist, als bei den Orthognathen. Demnach kann die Distanz vom Naseneingange bis zur Tubenmündung nicht, wie von Sabatier vorgeschlagen wurde, als Anhaltspunkt für den Katheterismus benützt werden.

Bei der Ausführung des Katheterismus der Ohrtrompete sind, nächst den später hervorzuhebenden, durch Krankheitsprozesse bedingten Hindernissen, insbesondere die häufig vorkommenden angeborenen oder während des Wachstums entstandenen Difformitäten der Nasenscheidewand und der Nasenmuscheln beachtenswert. Bei Durchmusterung einer größeren Schädelsammlung findet man die Nasenscheidewand selten in einer senkrechten Ebene gestellt, sondern sehr häufig bald nach der einen, bald nach der anderen Seite hin (häufiger nach links) mehr oder weniger stark ausgebaucht*), wodurch die eine Nasenhälfte stark verengt wird, während die andere um so viel geräumiger erscheint. Ebenso wird durch eine starke Entwicklung der mittleren, namentlich aber der unteren Nasenmuschel die Wegsamkeit der Nasenhöhle nicht selten beeinträchtigt und wird die Verengerung insbesondere dann einen hohen Grad erreichen, wenn die Vergrößerung der Nasenmuscheln mit einer Deviation der Nasenscheidewand und mit einer stark entwickelten Spina nasalis am unteren Abschnitte derselben verbunden ist.

**Wahl des Katheters.** Zur Ausführung des Katheterismus bediene ich mich fast ausschließlich der von mir zuerst vorgeschlagenen, an der Spitze abgerundeten und glatten Katheter aus Hartkautschuk (Fig. 96). Ihre Länge beträgt 13—16 cm **), die Länge des Schnabels 2—2½ cm, die Krümmung des Katheterschnabels 145°. Ein am hinteren, erweiterten Ende befestigter Metallring entspricht der Konkavität der Krümmung des Katheterschnabels und dient zur Orientierung über die Richtung der Katheterspitze, wenn das Instrument sich im Nasen-

Fig. 96.
Hartkautschukkatheter mittlerer Stärke.

*) Theile (Zeitschrift f. rat. Med. Bd. VI) fand unter 117 Schädeln 88mal Verbiegungen des Septum.

**) Kürzere Katheter, wie sie Lucae vorschlägt, haben zwar den Vorteil des geringeren Widerstandes der durchstreichenden Luft, doch besitzen solche aus Hartkautschuk nicht jenen Grad von Schmiegsamkeit, wie die längeren Katheter. Die von Bonnafont und Rau empfohlenen elastischen Katheter haben wegen ihrer zu großen Nachgiebigkeit keinen Eingang in die Praxis gefunden.



Digitized by Google

rachenraume befindet. Im allgemeinen wird von den Kranken fast ohne Ausnahme die Behandlung mit dem Kautschukkatheter der mit Metallinstrumenten vorgezogen. Das unangenehme Gefühl, das die Berührung der Schleimhäute mit Metallinstrumenten hervorruft, fällt beim Gebrauche der Kautschukinstrumente weg. Die Metallkatheter werden ferner bei den so häufig vorkommenden Krümmungen in der Nase durch Druck auf die starren Wände Schmerz hervorrufen, während die Kautschukkatheter vermöge ihrer Elastizität sich leichter den Krümmungen der Nasenhöhle anschmiegen. Dieser mäßige Grad von Elastizität beeinträchtigt jedoch keineswegs die Festigkeit des Instrumentes, welche nötig ist, um das Hinübergleiten des Schnabels über den hinteren Tubenwulst oder den Widerstand am hinteren Rande der Nasenscheidewand zu fühlen. Der Einwand daß die Hartkautschukkatheter zerbrechlich sind, wird dadurch widerlegt, daß bei Verengerungen in der Nasenhöhle von einem forcierten Katheterismus überhaupt nie die Rede sein kann.

Die Einführung eines einheitlichen Maßes für die in der Praxis zur Verwendung kommenden Katheter wäre sehr wünschenswert. Ich benütze Katheter von vier verschiedenen Stärken, von denen der Durchmesser des dicksten (Nr. 4) $3^1/_2$ mm, des nächstfolgenden (Nr. 3) 3 mm, des mittleren, am häufigsten benützten (Nr. 2) $2^1/_2$ mm, und des dünnsten (Nr. 1) $1^1/_2$ mm beträgt; die Dicke der Katheterwand mißt $^1/_2$ mm. Die in letzter Zeit von mir in die Praxis eingeführten Katheter mit ovaler Ausmündungsöffnung bieten den Vorteil, daß die ovale Spitze des Katheters sich dem spaltförmigen Lumen des Tubenkanals vollständiger anschmiegt, daß somit Luft und Flüssigkeit kräftiger in das Mittelohr eindringen als bei Anwendung der bisher gebrauchten Katheter mit runder Endöffnung. Der Längendurchmesser der ovalen Öffnung an der Spitze dieser Katheter steht senkrecht auf die Krümmung des Katheterschnabels.

Die oben erwähnte normale Durchschnittskrümmung des Katheterschnabels von 145° erweist sich nicht für alle Fälle ausreichend. Bei größeren Hindernissen in der Nasenhöhle und im Nasenrachenraume, welche die Einführung und die Drehung des normal gekrümmten Katheters erschweren, ist man genötigt, den Krümmungswinkel des Instruments entweder durch leichtes Erwärmen über einer Weingeistflamme oder durch Eintauchen in heißes Wasser zu verringern. Die therapeutische Wirkung solcher flach gekrümmter Katheter ist indes eine viel geringere, weil die Spitze nicht weit genug in den Tubenkanal vorgeschoben werden kann.

Anderseits ergibt sich zuweilen die Notwendigkeit, Katheter mit stark gekrümmtem, langem Schnabel einzuführen. Ihre Anwendung beschränkt sich indes meist nur auf solche Fälle, in denen bei starken Widerständen im Tubenkanale durch Anwendung gewöhnlicher Katheter die Ohrtrompete nicht wegsam gemacht werden kann, oder wo man durch den Katheter größere Mengen von Flüssigkeit in die Trommelhöhle injizieren will. Luft und Flüssigkeit gelangen nämlich umso sicherer durch den engsten Teil der Tuba in die Trommelhöhle, je tiefer die Katheterspitze in den Tubenkanal vordringt.

Die zuerst in Paris konstatierte Möglichkeit der Übertragung der Syphilis durch den Katheter fordert zur größten Vorsicht bei seiner Anwendung auf. In meiner Praxis wird für jeden Kranken während der ganzen Behandlungsdauer ein eigenes Instrument reserviert, eine Vorsicht, zu der jeder vielbeschäftigte Praktiker verpflichtet ist, indem dieser nicht nur für die absolute Sicherheit der Kranken zu sorgen hat, sondern auch alle Momente beseitigen muß, welche die Angst vor einer möglichen Infektion wachrufen könnten. Minderbeschäftigte Ärzte, die nur über eine beschränkte Anzahl von Instrumenten verfügen, sollen der größeren Sicherheit halber deren Reinigung stets selbst besorgen. Das Instrument muß gleich nach dem Gebrauche in eine Lösung von Sublimat (1 : 1000) gelegt und erst am folgenden Tage mit warmem Wasser gewaschen, durchgespritzt und außerdem noch die Mündung des Schnabels mit einem dünnen Wattebäuschchen ausgewischt werden. Instrumente, die bei notorisch Infizierten angewendet wurden, dürfen überhaupt nie wieder in Gebrauch kommen.

**Technik des Katheterismus.** Von den zahlreichen, zur Ausführung des Katheterismus empfohlenen Methoden verdienen insbesondere zwei Verfahren eine ausführliche Besprechung, weil bei ihnen bestimmte anatomische Verhältnisse als Anhaltspunkt für die Einführung des Katheters in den Tubenkanal dienen und sich beide Methoden nach meinen in den Kursen gemachten Erfahrungen für den Praktiker als die sichersten und sich gegen-

Digitized by Google

seitig ergänzenden erwiesen haben. Diese anatomischen Anhaltspunkte sind der hintere Tubenwulst mit der straff gespannten, hinteren Tubenfalte (Plica salpingo-pharyngea) und der hintere Rand der Nasenscheidewand.

Der Katheterismus der Ohrtrompete muß zur Vermeidung jeder schmerzhaften Empfindung mit möglichster Umsicht und Schonung geübt werden. Ich lege hierbei großes Gewicht darauf, daß die Operation sitzend ausgeführt werde. Patient und Arzt sitzen derart einander gegenüber, daß der Tisch, auf dem sich die zur Untersuchung und Behandlung nötigen Instrumente befinden, zur Rechten des Arztes steht. Damit der Kopf des Kranken während der Operation nicht zu weit nach rückwärts ausweiche, empfiehlt es sich, einen Sessel mit möglichst hoher Lehne zu benützen. Um den Katheter in einer den Kranken wenig belästigenden Weise einzuführen, wird die Nasenspitze mit dem Daumen der linken Hand in die Höhe gehoben und der Kopf durch Anlegen der anderen vier Finger auf die Stirne fixiert. Hierauf faßt man mit dem Daumen und Zeigefinger der rechten Hand das hintere Ende des Katheters wie eine Schreibfeder und führt, während das gefaßte Ende des Instruments etwas gesenkt wird, den Schnabel in die Nasenöffnung ein.

Die Spitze des Schnabels wird nun auf den Boden der Nasenhöhle herabgesenkt, das hintere Ende des Katheters bis zur horizontalen Stellung des Instruments gehoben und bei steter Berührung des Schnabels mit dem Nasenboden nach hinten geschoben. Bei normaler Bildung der Nasenhöhle bewegt sich der Katheter zwischen Nasenmuscheln und Nasenscheidewand, seltener in dem von der untersten Muschel gebildeten Raume, ohne merkliche Veränderung in seiner ursprünglichen Richtung nach hinten und gleitet dann über die obere Fläche des weichen Gaumens hinweg bis zur hinteren Rachenwand. Während dieser ganzen Manipulation muß der Katheter so locker wie möglich mit den Fingern gehalten werden, damit die Katheterspitze jedem Hindernisse leicht ausweichen könne und dem Kranken jeder unnötige Schmerz erspart werde.

**1. Verfahren.** Beim Catheterismus tubae, bei dem der hintere Tubenwulst als anatomischer Anhaltspunkt dient, wird, wenn der Katheter die hintere Rachenwand erreicht hat, dessen Schnabel etwas nach außen gedreht und leicht in die Rosenmüllersche Grube gedrängt. Hierauf wird der Katheter, während man sein hinteres Ende etwas hebt und gegen die Nasenscheidewand drückt, mit einem mäßig raschen Zuge zurückgezogen, wobei man das Hinübergleiten des Katheterschnabels über den starren, an der seitlichen Rachenwand prominierenden hinteren Tubenwulst, resp. über dessen straff gespannte Falte empfindet.

Hat der Katheter beim Zurückziehen den hinteren Tubenwulst passiert, so befindet sich die Katheterspitze an der Rachenmündung der Eustachschen Ohrtrompete. Um nun den Schnabel in die dem Tubenkanale entsprechende Richtung zu bringen, genügt es jetzt, das Instrument so weit nach außen zu drehen, daß der am hinteren Ende befindliche Metallring gegen den äußeren Augenwinkel oder gegen die Pupille der betreffenden Seite gestellt ist. Diese Richtung des Katheterschnabels entspricht in der Regel der Leitungslinie des Eustachschen Kanals. Durch ein leichtes Vorschieben nach hinten gelangt die Katheterspitze tiefer in den Tubenkanal. Zuweilen befindet sich der Katheter auch bei horizontaler Stellung des Metallringes in der richtigen Position. Dieses Verfahren wird als Bonnafontsche oder Kramersche Methode bezeichnet.

**2. Verfahren.** Bei der zweiten von Löwenberg*) angegebenen Methode des Catheterismus tubae wird als anatomischer

*) Archiv f. Ohrenheilk. Bd. II, S. 127.

Digitized by Google

Anhaltspunkt der hintere Rand der Nasenscheidewand benützt.

Ist der Katheter in derselben Weise, wie bei dem vorher geschilderten Verfahren, bis an die hintere Rachenwand vorgeschoben, so wird seine Spitze nicht, wie bei dem früheren Verfahren, nach außen, sondern nach innen gegen die Ohrtrompete der entgegengesetzten Seite gedreht und in die horizontale Stellung gebracht, was sich aus der horizontalen Lage des am hinteren Ende des Instruments befindlichen Metallrings erkennen läßt. Hierauf wird das hintere Ende des Katheters etwas nach außen bewegt und allmählich zurückgezogen, bis der Schnabel den hinteren Rand der Nasenscheidewand erreicht hat. Bei mäßigem Zuge macht sich an dieser Stelle ein leichter Widerstand geltend, welcher das weitere Zurückziehen des Katheters verhindert, weil dessen hakenförmig gekrümmter Schnabel den hinteren Rand der Nasenscheidewand umgreift. Ein zu kräftiges Hervorziehen des Katheters über diesen mäßigen Widerstand vereitelt oft das Gelingen des Verfahrens. Der Katheter wird jetzt gegen die Nasenscheide-

Fig. 97.
Fixierung des in den Tubenkanal eingeführten Katheters mit der linken Hand.



Fig. 98.
Nasenklemme von Delstanche.

wand bewegt, mit dem linken Zeigefinger und Daumen knapp vor der Nasenspitze gefaßt und, den Schnabel nach unten gerichtet, über 180° um seine Längsachse gedreht. Die Spitze des Schnabels gelangt auf diese Weise in die Rachenmündung der Ohrtrompete, vorausgesetzt, daß der Katheter während der letzten Umdrehung weder nach vorn, noch nach hinten verrückt wurde und keine Verbildungen im hinteren Abschnitte des Nasenrachenraumes und in der Nähe der Ohrtrompetenmündung bestehen. Zuweilen bietet das straff gespannte Gaumensegel bei der Drehung des Katheters nach unten einen stärkeren Widerstand, wodurch bei nicht genügender Fixierung des Instruments die Katheterspitze nach hinten gedrängt und ihre Einführung in die Trompetenmündung verhindert wird. Ist die Katheterspitze in die Tubenmündung gelangt, so wird genau wie bei der vorhergehenden Methode das Instrument in die richtige Stellung gebracht und fixiert.

**Fixierung des Katheters.** Nachdem der Katheter in die Tuba eingeführt wurde, wovon man sich entweder durch die Auskultation während einer Lufteintreibung oder durch die Pharyngoskopie überzeugen kann, wird er mit der linken Hand in der Weise fixiert, daß man mit den Spitzen des linken Daumens und Zeigefingers das Instrument knapp vor der Nasenspitze faßt und die anderen drei Finger der linken Hand auf den Nasenrücken leicht aufstützt (Fig. 97).

Digitized by Google

Nur in den Fällen, in denen behufs Einleitung von Dämpfen in das Mittelohr der Katheter durch längere Zeit im Tubenkanale verbleibt, bediene ich mich zur Fixierung des Instruments der von Ch. Delstanche angegebenen, einfachen und zweckmäßigen Nasenklemme (Fig. 98), bestehend aus einem Fischbeinstabe, welcher nach Eintauchen in heißes Wasser in eine M-Form gebracht wird. Durch zwei kurze Gummischläuche werden die oberen Schenkel des M so aneinander gepreßt, daß die langen Schenkel gegeneinander federn und dadurch die Nasenflügel und den Katheter an die Nasenscheidewand andrücken. Dieses Instrument macht die Anwendung der komplizierten und unangenehmen Fixierungsinstrumente von Kramer, Rau und Bonnafont überflüssig.

Was die Vor- und Nachteile beider Verfahren des Katheterismus betrifft, so muß hervorgehoben werden, daß die Bonnafontsche Methode namentlich dort unausführbar ist, wo der hintere Tubenwulst entweder durch Ulzeration, durch Narbenbildung an der seitlichen Rachenwand, durch Altersatrophie oder Schwund infolge chronischer Katarrhe verflacht und verstrichen ist, oder wo durch Verbildungen der Nasenmuscheln und der Nasenscheidewand eine Annäherung der Katheterspitze an den Tubenwulst verhindert wird. Ebenso schwierig ist die Ausführung dieser Methode, wenn durch starke Aufwulstung im hinteren Nasenrachenraume oder durch Granulationen, adenoide Wucherungen und Neubildungen die Auffindung des hinteren Tubenwulstes erschwert wird.

In solchen Fällen nun wird man umso rascher und sicherer mit der Löwenbergschen Methode zum Ziele gelangen. Dieses Verfahren, welches von Frank, Löwenberg und Giampietro nur in einzelnen Ausnahmsfällen benützt wurde, habe ich*) als eine vorzügliche, allgemein verwendbare Methode erprobt, in deren Uebung man viel rascher eine genügende Fertigkeit erlangt, als bei den anderen Methoden. Doch darf anderseits nicht unerwähnt bleiben, daß es in manchen Fällen sowohl bei normalem Zustande des Nasenrachenraumes als auch bei Hindernissen in dessen hinterem Abschnitte, besonders bei Defekten des Septum narium, nicht möglich ist, nach dieser Methode den Katheter in den Tubenkanal einzuführen, während dies nach dem erst geschilderten Verfahren ohne die geringste Schwierigkeit gelingt. Der Wert dieser beiden Methoden besteht vorzugsweise darin, daß sie in vielen Fällen sich gegenseitig ergänzen.

**Andere Verfahren des Catheterismus tubae.** Bei der vielfach geübten Kramerschen Methode wird nach der Schilderung v. Tröltschs (l. c. S. 202**) der bis zur hinteren Rachenwand vorgeschobene Katheter 2—3 ½ cm (¼—½ Zoll) zurückgezogen und hierauf dessen nach unten gerichteter Schnabel durch eine Dreiachteldrehung nach außen und oben gedreht, wodurch er in die Tubenmündung gelangen soll. Die Unzulänglichkeit dieser Methode wird am besten durch die Angaben von v. Tröltsch charakterisiert, daß man häufig das Instrument entweder zu weit nach außen oder zu wenig zurückzieht, in welch letzterem Falle man in die Rosenmüllersche Grube anstatt in die Ohrtrompete gelangt.

Der Katheterismus nach den bisher geschilderten Methoden verursacht zuweilen bei starker Reizbarkeit des Gaumensegels und der Rachenschleimhaut krampfhafte Hustenanfälle und Brechbewegungen, welche die Ausführung der Operation behindern. Für solche Fälle kann folgendes Verfahren als das zweckmäßigste empfohlen werden. Der in die Nasenhöhle eingeführte und mit seiner Spitze am Nasenboden hingleitende Katheter wird, noch bevor er den harten Gaumen verläßt, allmählich so nach außen gedreht, daß der Metallring am hinteren Ende in eine schräg nach außen und unten gerichtete, nahezu horizontale Stellung kommt. Wird nun das Instrument in dieser Stellung nach hinten vorgeschoben, so gelangt die Spitze, ohne das Gaumensegel zu berühren, in die Tubenmündung, deren hinterer Wulst das Instrument am weiteren

*) Zur Technik des Katheterismus der Ohrtrompete. Wiener med. Presse 1872.

**) Diese ist insofern von der Darstellung in Kramers „Die Erkenntnis und Heilung der Ohrenkrankheiten", 1849, S. 484, abweichend, als daselbst auch des Hinübergleitens über den hinteren Tubenwulst Erwähnung geschieht.

Digitized by Google

Vordringen gegen die Rosenmüllersche Grube behindert. Ich wende diese Modifikation sehr häufig auch bei ganz normalen Verhältnissen des Nasenrachenraums an. Die Methode von Boyer und Gairal, bei welcher der Katheterschnabel, nachdem dieser den unteren Nasengang passiert hat, um einen Viertelkreis nach außen gedreht und dann noch um einige Linien nach außen und oben geschoben wird, bis die Spitze in die Tubenmündung gelangt, ist nur für Geübte zu empfehlen. Die von Itard empfohlene Methode, bei welcher als Anhaltspunkt die Distanz zwischen dem Alveolarrand des Oberkiefers und dem hinteren Rande des harten Gaumens dient, insofern als diese der Entfernung des Naseneingangs von der Ohrtrompetenmündung entspricht, steht in Bezug auf Sicherheit der Ausführung den anderen Methoden entschieden nach.

Eine schon in den älteren Werken über Ohrenheilkunde (Lincke, Bd. III, S. 359 und Rau, S. 117) beschriebene Methode besteht darin, daß man den bis zur hinteren Rachenwand vorgeschobenen Katheter mit seiner nach unten gerichteten Spitze zurückzieht, bis der Schnabel des Instruments am weichen Gaumen einen Widerstand findet, worauf durch eine $^2/_8$—$^3/_8$-Drehung die Katheterspitze in die Tubenmündung gelangen soll. Bei dieser Modifikation wird man allerdings, wie bei jedem anderen Verfahren nach langer Übung, den Katheterismus häufig auszuführen im stande sein, allein dem minder Geübten bietet sie nicht jene Sicherheit, wie die zuerst geschilderten Methoden, weil der Stand des Gaumensegels sehr variiert und weil es vermöge seiner wechselnden Spannung und Resistenz dem Drucke des Katheterschnabels bald mehr, bald weniger nachgibt.

Mißgriffe beim Katheterismus. Von den Mißgriffen, welche selbst unter normalen anatomischen Verhältnissen vorzukommen pflegen und das Gelingen der Operation vereiteln, sind hervorzuheben:

1. Die Katheterspitze wird beim Einführen in die Nase nicht auf den Nasenboden angelegt, sondern höher hinauf in den mittleren Nasengang geschoben, wodurch das Instrument daselbst festgehalten und die Drehung des Schnabels gegen die Tubenmündung verhindert wird.

2. Der Katheter wird zwar regelrecht bis zur hinteren Rachenwand vorgeschoben, beim Zurückziehen jedoch wird das hintere Ende des Instruments zu wenig gehoben, wodurch die Katheterspitze, anstatt über den Tubenwulst, oberhalb der Rachenmündung der Ohrtrompete nach außen hinweggleitet.

3. Die Spitze des Katheters befindet sich in der Rosenmüllerschen Grube. Beim Zurückziehen desselben jedoch bietet der hintere Tubenwulst oder eine Schleimhautbrücke einen solchen Widerstand, daß man dadurch zur Annahme veranlaßt werden könnte, das Instrument werde im Tubenkanale festgehalten.

4. Der Schnabel des Katheters wird zwar über den hinteren Tubenwulst geführt, statt aber unmittelbar nach dem Hinübergleiten die zum Eindringen in den Kanal notwendige Drehung des Instruments vorzunehmen, wird dasselbe noch weiter herausgezogen. In diesem Falle wird die Katheterspitze durch das hintere Ende der unteren Nasenmuschel fixiert, wodurch die irrige Annahme entstehen kann, der Katheter werde in der Ohrtrompete festgehalten.

5. Das Instrument wird, wenn es beim Zurückziehen den hinteren Tubenwulst passiert hat, zu wenig gegen die Ohrtrompete gedreht, so daß sich die Spitze zwar in der Trompetenmündung befindet, die Richtung des Schnabels aber nicht der Richtung des Eustachschen Kanals entspricht. Ebenso kann es geschehen, daß der Katheter, wenn sein Schnabel nicht tief genug im Kanale vorgedrungen ist, durch übermäßige Drehung nach außen und oben aus dem Tubenkanale gleitet. Die Spitze des Instruments wird dann gegen die obere Rachenwand gerichtet sein, was an der vertikalen Stellung des Metallrings am hinteren Ende des Katheters erkenntlich ist.

Modifikationen des Katheterismus bei angeborenen oder pathologischen Hindernissen im Nasenrachenraume. Außer den geschilderten Bildungsanomalien beobachtet man nicht selten pathologische Hindernisse im Nasenrachenraume, welche den Katheterismus erschweren, manchmal sogar unmöglich machen. Als solche sind hervorzuheben: die nach traumatischen Verletzungen der Nasenscheidewand und der Muscheln entstandenen Difformitäten, Verengerungen der Nasenhöhle infolge von Geschwürsbildung und Karies, Hyperostose des Oberkiefers (Moos), Polypenbildungen, Carcinom, Sarkom und adenoide Vegetationen im

Digitized by Google

Nasenrachenraume, Konkremente, endlich vorübergehend nicht selten exzessive Schwellung und Auflockerung der Nasenschleimhaut.

Die Möglichkeit der Ausführung des Katheterismus bei solchen Anomalien wird vorerst von dem Grade der Verengerung in der Nasenhöhle abhängen. Stößt man beim Einführen eines stärkeren Katheters auf einen Widerstand, welcher bei leichten Seitendrehungen des Instruments nicht überwunden werden kann, so wählt man einen schwächeren Katheter. Vermag man auch diesen nicht vorzuschieben, so versucht man die Operation mit einem Katheter, dessen Schnabel weniger gekrümmt ist. Am Widerstande angelangt, ist es durchaus nicht ratsam, das Instrument gewaltsam vorzudrängen, da hiedurch dem Kranken nicht nur unnötig Schmerz verursacht wird, sondern auch die Nasenwände verletzt werden können. Um dem Hindernisse auszuweichen, ist es vielmehr angezeigt, den Schnabel des Katheters daselbst nach außen, seltener nach innen zu drehen und dabei gleichzeitig das Instrument sanft nach hinten zu schieben. Bei dieser Manipulation wird der Katheter häufig eine vollständige Drehung um seine Achse ausführen, ja es kommen nicht selten Fälle vor, wo eine doppelte Umdrehung des Instruments nötig ist, um den durch mehrere Hemmnisse gekrümmten Weg in der Nase zu passieren und in den hinteren Rachenraum zu gelangen. Befindet sich das Hindernis im vorderen Abschnitte der Nase, so kann es mit Leichtigkeit eruiert werden, indem man mit dem linken Daumen die Nasenspitze emporhebt und mit dem Reflexspiegel abwechselnd die eine und die andere Nasenhälfte beleuchtet. Man wird dann öfters die nach einer Seite hin stark ausgebauchte Nasenscheidewand (Spina nasalis) im Kontakte mit den Nasenmuscheln wahrnehmen. Ebenso lassen sich oft im vorderen und im mittleren Abschnitte der Nasenhöhle befindliche Tumoren, polypöse Wucherungen durch die Beleuchtung von vorn erkennen. In Fällen hingegen, wo die verengte Stelle in den tieferen, der unmittelbaren Besichtigung unzugänglichen Partien der Nase liegt, wird man durch das Rhinoskop, endlich durch die Digitaluntersuchung zur Eruierung etwaiger Hypertrophien der hinteren Enden der unteren Nasenmuscheln über die Ursache und Ausdehnung des Hindernisses Aufschluß erhalten.

Bei absoluter Unwegsamkeit der einen Nasenhälfte (Okklusion der Choanen, Schwendt) hat man den Katheterismus der entsprechenden Ohrtrompete von der anderen Nasenhälfte aus und bei Unwegsamkeit beider Nasenhälften die Einführung des Katheters durch die Mundhöhle empfohlen. Diese Modifikationen des Katheterismus sind seit der Einführung meines Verfahrens in die Praxis für viele Fälle, bei welchen es sich nur darum handelt, Luft in das Mittelrohr einzutreiben, entbehrlich geworden. Man wird sich der genannten Modifikationen des Katheterismus nur in jenen Fällen bedienen, in denen weder durch den Valsalvaschen Versuch, noch durch das von mir angegebene Verfahren die Ohrtrompete wegsam gemacht werden kann, oder in Fällen, bei denen die Injektion von Flüssigkeiten in das Mittelohr oder die Einführung von Bougies in die Ohrtrompete angezeigt ist.

**Katheterismus der Ohrtrompete von der entgegengesetzten Nasenhälfte aus.** Diese Methode, von Deleau*) zuerst in Vorschlag gebracht und von Cerutti**) als ein allgemein verwendbares Verfahren hingestellt, um dem Kranken die Unannehmlichkeit der Einführung des Katheters durch beide Nasenhälften zu ersparen, kann bei engem Schlundkopfe, öfter aber auch bei normaler Weite desselben mit einem gewöhnlichen Instrumente ausgeführt werden, bei geräumigerem Nasenrachenraume jedoch nur mit einem Katheter, dessen Schnabel-

*) Revue médicale 1827.

**) Nuova osservazione dell' Cateterismo della tuba Eust. destra dalla narice opposita. Gaz. med. italiana Stati Sardi 1858.

Digitized by Google

länge 20—25 mm beträgt*). Das Verfahren ist folgendes: Nachdem der Katheter, wie beim Katheterismus der gleichen Seite, bis zur hinteren Rachenwand vorgeschoben wurde, dreht man die Spitze bis zur Horizontalstellung des Metallrings am hinteren Katheterende gegen die entgegengesetzte Rosenmüllersche Grube. Hierauf wird die Katheterspitze durch das Abdrängen des hinteren Katheterendes von der Nasenscheidewand gegen die äußere Wand der Nasenhöhle in die Rosenmüllersche Grube der anderen Seite gedrängt, durch einen Zug über den fühlbaren hinteren Tubenwulst in die Trompetenmündung gebracht und von hier durch eine mäßige Rückbewegung des Katheterschnabels in den Kanal vorgeschoben. Die Fixierung des Instruments in dieser Lage wird auch hier am zweckmäßigsten durch Daumen und Zeigefinger der linken Hand bewerkstelligt, wobei die übrigen Finger auf den Nasenrücken gestützt werden, um eine Verschiebung des Instruments zu verhindern. Oft gelingt es, die Spitze des Katheters in das entgegengesetzte Tubenostium zu bringen, wenn man, nach dem Katheterismus der einen Seite, den Katheter bis zur Horizontalstellung gegen die entgegengesetzte Seite dreht, ohne hiebei das Instrument nach vorn oder nach hinten zu verschieben.

**Katheterismus der Ohrtrompete von der Mundhöhle aus.** Die Indikationen für dieses von Störk, Pomeroy und Kessel empfohlene Verfahren sind sehr begrenzt. Es wird nur dann ausgeführt, wenn beide Nasenhälften für den Katheter unwegsam sind oder wenn bei Unwegsamkeit einer Nasenhälfte der Katheterismus von der entgegengesetzten Seite unausführbar ist. Ich bediene mich dieser Modifikation ferner noch bei Defekten des harten und weichen Gaumens, gleichviel ob die Tubenmündung durch die Gaumenlücke sichtbar ist oder nicht. Da die Zerstörungen am Gaumen meist mit Ulzerationen und Difformitäten in der Nasenhöhle verbunden sind, so wird man gewöhnlich leichter von der Mundhöhle aus durch die Gaumenlücke in die Tuba gelangen, als beim Katheterismus durch die Nase.

Die hiezu benützten Katheter sind von etwas stärkerem Kaliber. Die gewöhnliche Schnabelkrümmung wird bei Vorhandensein eines Gaumendefektes genügen, bei intaktem Gaumen hingegen wird der Katheter in der Weise eingeführt, daß man mit dem flach auf die Zunge aufgelegten Katheter, der gleichzeitig den Zungenmuskel niederdrückt, bis zur hinteren Rachenwand vordringt, dann hinter dem Gaumensegel die Katheterspitze nach oben wendet und gegen die betreffende Seitenwand des Rachens bis zur Rosenmüllerschen Grube vorschiebt. Hierauf wird das Instrument zurückgezogen. Daß die Katheterspitze an der Tubenmündung angelangt ist, erkennt man an dem Hinübergleiten über den hinteren Tubenwulst. Durch eine mäßige Vorwärtsbewegung wird der Katheterschnabel in den Tubenkanal vorgeschoben. Wo man an der seitlichen Rachenwand die nach unten zu auslaufende Falte des hinteren Tubenwulstes sehen kann, läßt sich durch einfaches Hinaufschieben der Katheterspitze unmittelbar vor dieser Falte der Tubeneingang erreichen.

Der Katheterismus durch die Mundhöhle wird bei reizbarem Schlunde durch andauernde Würg- und Brechbewegungen erschwert, oft ganz unmöglich gemacht. Das Bestreichen des Gaumensegels und des Zungengrundes mit einer 5prozentigen Kokainlösung erleichtert in solchen Fällen wesentlich die Ausführung der Operation.

Trotz der häufig vorkommenden angeborenen oder erworbenen Anomalien im Nasenrachenraume sind die Fälle im ganzen selten, in denen wegen bedeutender mechanischer Hindernisse der Katheterismus durch die Nase absolut unausführbar ist. Ungleich häufiger sind es andere Momente, welche bei normalen Verhältnissen im Nasenrachenraume der Ausführung der Operation fast unüberwindliche Schwierigkeiten entgegensetzen. Hauptsächlich ist es die große Zahl ohrenkranker Kinder, bei denen der Katheterismus fast ausnahmslos auf den energischesten Widerstand stößt. Aber auch Erwachsene begegnen oft diesem Eingriffe mit einem hartnäckigen Widerwillen, und zwar nicht nur nervöse Frauen und alte Personen, sondern selbst kräftige,

*) Die Hartkautschukkatheter werden durch Erwärmen an einer Flamme oder im heißen Wasser in einigen Sekunden so weich und erhärten wieder so rasch, daß man dem Instrumente in kürzester Frist eine beliebige Krümmung und Länge des Schnabels geben kann, ein wesentlicher Vorzug gegenüber den starren, unbiegsamen Metallinstrumenten.

Digitized by Google

nicht allzu erregbare Männer. Daß andauernde Fieberbewegung, Schwäche und Reizbarkeit in der Rekonvaleszenz den Katheterismus kontraindizieren, ist selbstverständlich. Bei akuten Rhinitiden, bei Ulzerationen in der Nase und im Nasenrachenraume, bei akuter Otitis und Angina, besonders auf dem Höhepunkt der Erkrankung, muß von der Anwendung des Katheters Abstand genommen werden.

Unangenehme Zufälle während des Katheterismus sind: Brech- und Würgbewegungen, die besonders bei Berührung des Gaumensegels eintreten, jedoch nachlassen, sobald der Katheter in die Ohrtrompete eingeführt wird. Solche stürmische Schlundreflexe werden auch zuweilen bei regelrechter Lage des Katheters im Tubenkanale, namentlich nach jedesmaliger Lufteintreibung oder Injektion von Flüssigkeit beobachtet. Am häufigsten entstehen Würgbewegungen bei alten Personen, die überhaupt den Katheterismus schlecht vertragen und die Wiederholung der Operation selten gestatten. — Zu selteneren Unterbrechungen der Operation zählen: Schwindelanfälle, anhaltendes Niesen, krampfhafter Husten, Ohnmachtsanfälle und die selbst bei schonender Einführung des Katheters eintretenden Nasenblutungen bei Personen, deren Nasenschleimhaut hiezu besonders disponiert ist.

## Technik der Lufteintreibungen in das Mittelohr durch den Katheter zu diagnostischen und therapeutischen Zwecken.

Deleau gebührt das Verdienst, die Einleitung von Luftströmen in das Mittelohr für die Diagnostik, vorzugsweise aber für die Therapie der Ohrenkrankheiten zuerst in ausgedehntem Maße verwertet zu haben, indem er die Resultate der Untersuchungen Laennecs der Praxis dienstbar gemacht und dadurch einen wesentlichen Fortschritt in der Behandlung der Ohrenkrankheiten angebahnt hat.

Zu Lufteintreibungen in das Mittelohr bedient man sich in der Regel eines birnförmigen (350—420 g fassenden) Gummiballons*) oder des Doppelballons, seltener einer Kompressionspumpe. Die Luftdusche mittels des Gummiballons wird folgendermaßen ausgeführt:

Fig. 99.
Die Luftdusche mit dem Gummiballon.

Nachdem der in die Ohrtrompete eingeführte Katheter mit den Fingern der linken Hand fixiert und das entsprechende Ohr des Kranken mit dem des Arztes durch den Auskultationsschlauch**) verbunden wurde, faßt man den Gummiballon in der in Fig. 99 dargestellten Weise mit der rechten Hand, fügt das mit einem kurzen Gummischlauch montierte Ansatzstück des Ballons in das hintere Ende des Katheters genau ein und treibt durch Kompression des Ballons die Luft in das Mittelohr.

Hiebei sind folgende Kautelen zu beachten: Die ersten Kompressionen

*) Die mit Ventilvorrichtungen versehenen Ballons werden in der Regel nach kurzer Zeit unbrauchbar.

**) Dasselbe besteht aus einem ca. 70 cm langen Gummischlauche. dessen Enden mit zwei olivenförmigen, durchbohrten Ansätzen armiert werden.

Digitized by Google

des Ballons dürfen nicht zu rasch und zu kräftig ausgeführt werden, weil, falls die Kathetermündung an die Rachen- und Tubenwand angedrückt würde, die Schleimhaut durch einen kräftigen Luftstrom verletzt werden könnte. Die gewaltsam eingepreßte Luft dringt hiebei durch die Bohröffnung in das submuköse Zellgewebe der Rachenschleimhaut und es entsteht ein Emphysem, das zumeist auf den Rachen beschränkt bleibt, zuweilen aber auch bis zum Aditus ad laryngem und in das subkutane Bindegewebe des Gesichts, der seitlichen Halsgegend, sogar bis zum Thorax sich erstrecken kann. Beim Betasten dieser subkutanen Emphyseme ist ein deutliches Knistern fühlbar.

Die submukösen Emphyseme im Rachen, welche meist durch unvorsichtige Handhabung des Katheters oder durch forcierte Bougierung der Ohrtrompete hervorgerufen werden, verursachen infolge der Aufblähung der Rachenschleimhaut Schmerzen, lästige Schlingbeschwerden und bei Ausdehnung der Luftgeschwulst gegen den Kehlkopf hin auch Respirationsbehinderung in verschiedenem Grade (Pollak). Durch anhaltendes reflektorisches Räuspern nimmt das Emphysem in den ersten Stunden an Ausdehnung zu, weshalb die Kranken angewiesen werden müssen, durch einige Stunden die Schling- und Räusperungsbewegungen möglichst zu unterdrücken. Gewinnt das Emphysem eine solche Ausdehnung, daß Respirationsbeschwerden entstehen, so kann man der Luft zum Teile dadurch einen Ausweg schaffen, daß man mit dem spitzen Bisturi die Rachenschleimhaut durchtrennt. In der Regel verschwindet das Emphysem ohne weiteres Hinzutun binnen weniger Tage*).

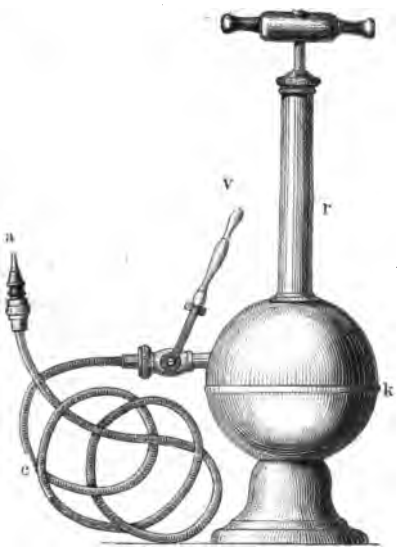


Fig. 100.
Kompressionspumpe.

Hieraus ergibt sich, daß in allen Fällen, in denen man beim Zusammendrücken des Ballons einen stärkeren Widerstand wahrnimmt, das Instrument etwas zurückgezogen werden muß. Dadurch wird in der Regel die, durch Andrücken an die hintere Tubenwand verlegte Kathetermündung frei und die Luft kann unbehindert in den Tubenkanal einströmen. Zur Vermeidung solcher, durch fehlerhafte Fixierung bedingter Hindernisse empfiehlt es sich überhaupt, bei jedesmaliger Entleerung des Ballons den Katheter mit dem linken Zeigefinger und Daumen ein wenig dem Ballon entgegenzudrücken, um der während der Kompression erfolgenden Bewegung des Instruments nach hinten entgegenzuwirken.

Die kräftigste Wirkung beim Katheterismus mit dem Ballon erzielt man, wenn dieser (Fig. 99) mit Daumen und Hohlhand fixiert und mit den 4 Fingern seitlich komprimiert wird. Hingegen ist der Druck bedeutend geringer, wenn die 4 Finger um den Hals und der Daumen auf die Basis des Ballons gelegt und die Kompression durch letzteren ausgeführt wird. Hartmann fand bei seitlicher Kompression einen Druck von 280 mm Hg, bei Kompression der Basis mit dem Daumen hingegen nur 260 mm Hg.

Hört man bei Kompression des Ballons die Luft frei in das Mittelohr einströmen, so müssen die folgenden Lufteintreibungen, welche 5—6mal

*) Die Ausbreitung des Emphysems gegen die Trommelhöhle, das Trommelfell und gegen den Warzenfortsatz dürfte zu den großen Seltenheiten zählen.

Digitized by Google

wiederholt werden, durch rasches und kräftiges Zusammendrücken des Ballons bewerkstelligt werden. Hierauf beruht vorzugsweise der therapeutische Wert der Lufteintreibungen. Nach jeder Lufteintreibung ist der Ansatz des Ballons im hinteren Katheterende leicht zu lüften, um ihn wieder mit Luft zu füllen.

Obwohl der einfache Gummiballon im allgemeinen zur Ausführung der Luftdusche genügt, so ist man doch in einzelnen Fällen bei stärkeren Widerständen in der Ohrtrompete genötigt, sich einer Kompressionspumpe zu bedienen. Die nach meiner Angabe konstruierte Kompressionspumpe (Fig. 100) besteht aus einem kugelförmigen, metallenen Luftbehälter von 14 cm im Durchmesser (k), in welcher die Kompression der Luft in möglichst kurzer Zeit bewerkstelligt wird. Ein wesentlicher Vorteil dieser Pumpe besteht darin, daß mittels des Hebelventils (v) die Stärke des Luftstroms präzis reguliert werden kann. Der mit dem Ausflußrohre verbundene, übersponnene Kautschukschlauch (c) ist mit einem konischen Ansatzstücke (a) versehen, welches in das hintere Ende des Katheters eingepaßt wird.

Die Größe des Luftdrucks in der Pumpe wird mit einem Quecksilber- oder Federmanometer in Verbindung gemessen, oder die Anzahl der Stempelbewegungen bestimmt, welche nötig sind, um $^1/_4$, $^2/_5$, $^1/_2$ und 1 Atmosphärendruck zu erzeugen.

Zur Vermeidung eines durch die Kompressionspumpe hervorgerufenen Emphysems ist es angezeigt, sich vorher durch eine Lufteintreibung mit dem Ballon von der richtigen Lage des Katheters zu überzeugen, indem man das Einströmungsgeräusch durch die Auskultation ermittelt.

Der von Lucae und Schwartze empfohlene Doppelballon kann zwar in einzelnen Fällen, wo geringere Druckwirkungen zur Anwendung kommen, die Kompressionspumpe ersetzen, häufig jedoch steht er in Bezug auf therapeutische Leistungsfähigkeit sogar hinter dem einfachen, birnförmigen Ballon zurück. Die Stärke des Luftstroms beim Doppelballon kann erhöht werden, wenn man beim Füllen desselben den Ausführungsschlauch zusammendrückt und den gefüllten Ballon im Momente der Luftausströmung kräftig komprimiert. Vymola und Kutdist empfehlen Einblasungen von Sauerstoff.

Lucae (Archiv f. Ohrenheilk. Bd. XX) empfiehlt zur Erzeugung eines konstanten oder stoßweisen Luftstroms das Münckesche Wasserstrahlgebläse. Dieses kann wohl in klinischen Anstalten für ein größeres Krankenmaterial verwertet werden, in der Privatpraxis jedoch scheitert die Anwendung an der Kostspieligkeit und Umständlichkeit der Anlage. Derselbe Autor hat (Zentralbl. f. Ohrenheilk., 1903, S. 398) die Anwendung von mit komprimierter Kohlensäure oder Luft gefüllten Druckflaschen zum Katheterismus empfohlen.

Die Lufteinblasungen mit dem Munde sind vom sanitären Standpunkte aus zu verwerfen.

## Ergebnisse der Auskultation im normalen und krankhaften Zustande des Mittelohrs.

Die Bedeutung der Auskultation für die Diagnostik der Mittelohraffektionen ist vielfach überschätzt, anderseits unterschätzt worden. Obwohl die Auskultation häufig ein negatives oder unbestimmtes Resultat liefert, kann sie doch im gegebenen Falle entscheidend für die Diagnose sein. Stets aber wird die Auskultation nur im Zusammenhange mit anderen Symptomen verwertet werden können.

Der im Normalen beim Katheterismus in das Mittelohr eindringende Luftstrom erzeugt auskultatorisch ein breites, trockenes, gedehntes Blasen, dem Geräusche vergleichbar, welches entsteht,

Digitized by Google

wenn man die Zunge dem harten Gaumen nähert und bei mäßig verengter Mundöffnung rascher exspiriert. Dieses Blasegeräusch (Deleaus „bruit de pluie"), welches durch Reibung der Luft an den Wänden der Ohrtrompete, der Trommelhöhle und an der Innenfläche des Trommelfells hervorgerufen wird, zeigt verschiedene Abstufungen in der Stärke und Deutlichkeit, welche in der individuell verschiedenen Weite der Ohrtrompete liegen. Die in das Mittelohr eingetriebene Luft strömt freier und mit viel breiterem Geräusche in das Mittelohr ein, wenn während des Katheterismus der Tubenkanal durch einen Schlingakt erweitert wird. Um den therapeutischen Effekt der Luftdusche zu steigern, ist es daher angezeigt, während des Katheterismus den Kranken wiederholt schlingen zu lassen.

Von wesentlichem Einflusse auf die Höhe und Breite des Auskultationsgeräusches beim Katheterismus ist das Lumen des Katheters, die Größe der Öffnung der Katheterspitze und ihre Stellung zu den Wänden der Ohrtrompete. Im allgemeinen wird man bei Anwendung dünner Katheter ein höheres und schärferes Auskultationsgeräusch hören, als bei Lufteintreibungen durch Katheter mit weiterem Lumen. Ebenso kann während des Katheterismus eine Änderung des Auskultationsgeräusches dadurch entstehen, daß bei veränderter Lage des Katheterschnabels seine Öffnung durch Anliegen an die Tubenwand verengt wird.

Das Auftreten eines deutlichen Einströmungsgeräusches während des Schlingaktes berechtigt noch nicht, auf die richtige Lage des Katheters in der Ohrtrompete zu schließen, da selbst, wenn die Katheterspitze sich vor oder hinter der Tubenmündung befindet, die Luft durch den während des Schlingaktes klaffenden Tubenkanal in die Trommelhöhle einströmen kann.

Der in pathologischen Fällen zuweilen nur bis zum Isthmus tubae vordringende Luftstrom erzeugt ein Geräusch, das eine entfernte Ähnlichkeit mit dem Einströmungsgeräusch der Luft in die Trommelhöhle hat, kann daher von minder Geübten leicht mit diesem verwechselt werden. Es unterscheidet sich aber von ihm dadurch, daß es viel schwächer und dumpfer ist, daß es viel entfernter erscheint, während das Auskultationsgeräusch in der Trommelhöhle so nahe gehört wird, als entstünde es unmittelbar vor dem Ohre des Untersuchenden.

In einzelnen Fällen, bei welchen trotz des Eindringens der Luft in die Trommelhöhle kein Einströmungsgeräusch wahrgenommen wird, bediene ich mich zur Konstatierung des Lufteintritts in die Trommelhöhle des von mir angegebenen Ohrmanometers (vgl. S. 50, Fig. 61), welches in den äußeren Gehörgang luftdicht eingesetzt und mit einem Tropfen gefärbter Flüssigkeit gesperrt wird. Bei jedesmaliger Kompression des Ballons zeigt sich, wenn die Luft in die Trommelhöhle eindringt, ein Steigen des Flüssigkeitstropfens, bedingt durch die Hervorwölbung des Trommelfells gegen den äußeren Gehörgang.

Das Auskultationsgeräusch bei Anwendung der Luftdusche erleidet bei den krankhaften Zuständen des Mittelohrs mannigfache Veränderungen. Um den Wert dieser pathologischen Auskultationsgeräusche zu beurteilen, müssen wir uns gegenwärtig halten, daß wir es zumeist mit Kombinationsgeräuschen zu tun haben, welche teils durch Schwellung und Verengerung des Tubenkanals, durch Auflockerung der Mittelohrauskleidung und durch die krankhaften Veränderungen des Trommelfells, teils durch freie Exsudate im Tubenkanale und im Mittelohre bedingt werden. Daß die Stärke des angewendeten Luftstromes und das Lumen des Katheters auf die Qualität des Geräusches von Einfluß sind, bedarf keiner weiteren Beweisführung.

Die Auskultationsgeräusche haben einen wesentlich differenten Charakter

Digitized by Google

bei nicht perforiertem und bei perforiertem Trommelfelle. Bei intaktem Trommelfelle sind die Ergebnisse der Auskultation wieder verschieden, je nachdem die Mittelohraffektion mit Schwellung der Schleimhaut und Ausscheidung von Sekret oder ohne diese verläuft. Bei Ansammlung von Sekret im Mittelohre kommen während der Luftdusche häufig, keineswegs aber konstant, Rasselgeräusche von verschiedener Qualität zur Wahrnehmung. Der Ort ihrer Entstehung läßt sich durch die Auskultation meist nicht bestimmen (Uffenorde)*). Am häufigsten entstehen sie in der Ohrtrompete, insbesondere wenn diese mehr flüssiges Sekret enthält (feuchte Rasselgeräusche). Seltener bei Sekretansammlung in der Trommelhöhle. Bei flüssigem, in etwas größerer Menge angesammeltem Sekrete entsteht häufig ein sehr lebhaftes, schon mit unbewaffnetem Ohre hörbares, kleinblasiges Rasseln und Knistern, das oft noch einige Zeit nach der Lufteintreibung fortdauert. Bei geringer, durch die Trommelfellinspektion jedoch nachweisbarer Sekretmenge fehlt oft jedes Rasselgeräusch. Bei zähen, fadenziehenden und zusammenhängenden Schleimmassen in der Tuba und Trommelhöhle wird selten ein ausgesprochenes Rasseln, sondern meist ein rauhes, schnarrendes, holperiges Geräusch oder ein zähes Knattern wahrgenommen, unterbrochen häufig von einem rauhen, reibenden Einströmungsgeräusch, das von der gleichzeitigen Schwellung der Tubenschleimhaut und der Spannungsänderung des Trommelfells herrührt. Manchmal wird nur im Beginne der Lufteintreibung ein deutliches Rasseln gehört, dem bald ein freies Einströmungsgeräusch folgt. Dies ist der Fall, wenn das in der Tuba befindliche Sekret durch die ersten Luftstöße aus dem Kanale weggeschafft wurde, oder wenn beim Einführen des Katheters schleimiges Sekret vom Nasenrachenraume an der Spitze des Katheters haften bleibt und mit dem Katheterschnabel in den Tubenkanal gelangt. Das letztere gewiß nicht seltene Vorkommnis ist deshalb erwähnenswert, weil die hiebei entstehenden Rasselgeräusche irrtümlich die Annahme einer Hypersekretion der Tubenschleimhaut veranlassen können.

Die bei unrichtiger Lage des Katheters in der Rosenmüllerschen Grube oder in der Nähe der Tubenmündung hörbaren Rasselgeräusche unterscheiden sich von den im Mittelohre entstandenen dadurch, daß sie sehr großblasig sind und bei Beobachtung mit dem Auskultationsschlauch nicht dem Ohre nahegerückt, sondern entfernt von ihm gehört werden. / Desgleichen beobachtet man oft während der Luftdusche schnarrende Geräusche im Rachen, welche teils durch ausgedehnte Vibrationen der membranösen Tubenwand, teils durch Schwirren des Gaumensegels beim Zurückströmen der Luft zu stande kommen.

Daß die Reibung der Luft an der Innenfläche des Trommelfells bestimmend für den Charakter des Auskultationsgeräusches ist, ergibt sich daraus, daß bei Spannungsanomalien des Trommelfells, insbesondere bei Narbenbildungen, bei Erschlaffung infolge von Atrophie, bei narbigen Adhäsionen zwischen Trommelfell und innerer Trommelhöhlenwand, selbst bei normal wegsamer Ohrtrompete, häufig scharfe, hohe und vibrierende Geräusche entstehen, welche dem Ohre des Untersuchenden so nahegerückt scheinen, daß sie leicht mit dem durchdringenden Auskultationsgeräusche bei Perforation des Trommelfells verwechselt werden können.

Bei zweifelhaftem Ergebnisse der Auskultation in solchen Fällen entscheidet entweder die durch die Inspektion wahrnehmbare Veränderung am Trommelfelle oder das Ohrmanometer, in dem man bei nichtperforiertem Trommelfelle ein Steigen der Sperrflüssigkeit beobachtet, während bei Vorhandensein einer Perforation die Flüssigkeit aus dem Manometerröhrchen hinausgeschleudert wird.

Bei den ohne Schwellung und Sekretion verlaufenden Mittelohrkatarrhen, namentlich bei den so häufig mit Rigidität und Ankylose des Steigbügels

*) Archiv f. Ohrenheilk. Bd. LXVI.

Digitized by Google

einhergehenden sklerotischen Prozessen ist fast immer das normale Blasegeräusch hörbar. Bei den mehr diffusen Verdichtungsprozessen der Mittelohrschleimhaut hingegen, wo der Tubenkanal durch Hypertrophie des submukösen Bindegewebes verengt wird, ist bald nur ein sehr schwach hörbares, trockenes und dünnes, bald wieder ein hohes, scharfes, manchmal pfeifendes Geräusch wahrnehmbar.

Das Auskultationsgeräusch bei perforiertem Trommelfelle hängt von der Anwesenheit und Menge des Sekrets im Mittelohre, von dem Grade der Verengerung des Tubenkanals und teilweise auch von der Größe der Perforationsöffnung ab. Die Auskultation ergibt demnach entweder ein mit Rasseln verbundenes, schon mit unbewaffnetem Ohre hörbares Zischen, oder bei Mangel von Sekret und verengter Ohrtrompete ein hohes, pfeifendes Geräusch. Ist die Tuba hingegen, wie dies nach abgelaufenen eitrigen Mittelohrentzündungen vorkommt, erweitert, so wird selbst bei kleiner Perforationsöffnung im Trommelfelle ein breites, hauchendes Durchströmungsgeräusch vernommen. Da die Luft bei Anwendung des Auskultationsschlauches durch die Perforationsöffnung bis an unser Trommelfell dringt, so werden alle diese Geräusche so intensiv und durchdringend gehört, als entstünden sie in unserem eigenen Ohre. Das Perforationsgeräusch kann ganz fehlen, wenn die Öffnung im Trommelfelle durch eingedickte Eitermassen, durch Schleimhautwucherungen in der Trommelhöhle verlegt wird oder wenn Adhäsionen, Bindegewebsmassen etc. den Lufteintritt in die Trommelhöhle behindern.

Was die Auskultation des Warzenfortsatzes betrifft, so hat bereits Laennec*) nachgewiesen, daß die in das Mittelohr einströmende Luft ein durch die Auskultation deutlich wahrnehmbares Geräusch im Warzenfortsatze hervorbringt und daß auch Rasselgeräusche im Mittelohre durch die Auskultation an der Basis des Proc. mast. gehört und bezüglich der Lokalität ihrer Entstehung unterschieden werden können. Nach Michael*) ist bei pneumatischen Warzenfortsätzen ein blasendes Geräusch beim Katheterismus hörbar. Bei geringer Durchgängigkeit der Ohrtrompete, sowie bei Perforation des Trommelfells fehlt jedes Geräusch am Proc. mast. Sind diese beiden Ursachen auszuschließen, so kann bei Fehlen des Geräusches auf einen pathologischen Zustand in den Warzenzellen (Exsudat, käsige Massen, Schleimhautwucherung, Sklerose) geschlossen werden. Die Perkussion des Warzenfortsatzes wird im Abschnitte „Die Erkrankungen der Zellen des Warzenfortsatzes" besprochen werden.

## Technik der Injektion von Flüssigkeiten und der Einleitung von Dämpfen in das Mittelohr durch den Katheter.

Die Injektionen von Flüssigkeiten durch den Katheter haben den Zweck: 1. bei Schwellung und Hypersekretion im Mittelohre, durch unmittelbare Einwirkung der medikamentösen Flüssigkeit auf die erkrankte Schleimhaut die Sekretion zu vermindern und eine Abschwellung der aufgelockerten Mittelohrauskleidung herbeizuführen; 2. bei Adhäsivprozessen im Mittelohre, wo infolge von Verdichtung der Schleimhaut eine straffere Verbindung der Gehörknöchelchen untereinander und mit den Wänden der Trommelhöhle besteht, eine Irritation und Lockerung der rigiden Schleimhaut und dadurch eine bessere Beweglichkeit der Knöchelchen zu erzielen; 3. bei Ansammlung einge-

*) Sur l'auscultation médiate. 1835. S. 57.
*) Archiv für Ohrenheilk. Bd. XI, S. 46.

Digitized by Google

dickter Sekrete im Mittelohre durch Verflüssigung derselben ihre Entfernung zu ermöglichen; 4. in den seltenen Fällen die Wegsamkeit des Tubenkanals herbeizuführen, wo die Luftdusche versagt.

Die Quantität der in der Trommelhöhle eindringenden Flüssigkeit ist umso größer, je tiefer die Katheterspitze gegen den Isthmus tubae vorgeschoben wird und je genauer die Öffnung des Instruments mit der Richtung des Tubenkanals korrespondiert. In keinem Falle jedoch ist es möglich zu ermessen, welche Quantität der zur Einspritzung bestimmten Flüssigkeit in die Trommelhöhle gelangt, weil infolge der trichterförmigen Verengerung der knorpelig-membranösen Tuba, zuweilen auch wegen der winkeligen Knickung des Kanals am Isthmus, der Rückfluß eines Teiles der Injektionsflüssigkeit in den Rachenraum nicht hintangehalten werden kann.

Die Technik der **Einspritzung geringer Flüssigkeitsmengen in das Mittelohr,** wie sie gegenwärtig zu Heilzwecken geübt wird, ist folgende: Nachdem der Katheter in die Ohrtrompete eingeführt wurde, wird mittels des Ballons 2—3mal Luft in die Trommelhöhle eingeblasen, um in der Tuba lagerndes Sekret wegzuschaffen, welches das Eindringen der Flüssigkeit behindern würde.

Hierauf wird eine, mit einem konischen Ansatze versehene Pravazsche Spritze mit der medikamentösen Lösung gefüllt, über einer Spirituslampe leicht erwärmt und 10—15 Tropfen mittels schwachen Druckes in den Katheter injiziert, worauf durch eine kräftige Lufteintreibung mit dem in den Katheter eingefügten Ballon die Flüssigkeit in das Mittelohr getrieben wird. Während der Injektion hat man darauf zu achten, daß der Kopf des Kranken in der normalen Stellung verbleibe, weil bei nach rückwärts geneigtem Kopfe die in den Katheter gelangte Flüssigkeit noch vor der Injektion in das Mittelohr in den Rachenraum abfließt. Unerläßlich ist strengste Sterilität des Katheters und der Injektionsspritze sowie der zu injizierenden Flüssigkeit.

Bei nicht perforiertem Trommelfelle wird im Momente der Einspritzung ein scharfes Einströmungsgeräusch mit kleinblasigem Rasseln gehört, das oft noch einige Zeit nach erfolgter Injektion vernehmbar ist. Die Inspektion des Trommelfells ergibt entweder unveränderten Trommelfellbefund oder Injektion der Hammergriffgefäße, selten Ekchymosen in verschiedener Ausdehnung, starke Rötung der benachbarten Teile der oberen und hinteren Gehörgangswand, und zwar nicht nur bei Anwendung reizender Injektionen, sondern zuweilen auch bei ganz indifferenten Flüssigkeiten. Ein Durchschimmern der injizierten Flüssigkeit durch das Trommelfell wird bei der Einspritzung geringer Flüssigkeitsmengen selten beobachtet; bei größeren Quantitäten hingegen wird die Flüssigkeit besonders dann durchschimmern, wenn das Trommelfell transparent und die Flüssigkeit gefärbt ist.

Die hervortretenden subjektiven Symptome nach erfolgter Einspritzung sind: ein Gefühl von Vollsein oder Wärme, manchmal ein Brennen; seltener ein lebhafter Schmerz im Ohre und vorübergehende Geschmacksempfindungen (Moos). Stärkere reaktive Entzündung habe ich selten, eitrige Mittelohrentzündung fast nie beobachtet, seit ich zur Injektion nur sterilisierte Lösungen verwende. Häufig verursacht das Abfließen eines Teiles der Flüssigkeit in den Rachen ein unangenehmes Kratzen, Räuspern und Husten, das am raschesten durch Gurgeln mit kaltem Wasser unterdrückt wird. Intensivere Schmerzen im Ohre nach erfolgter Injektion beseitigt man rasch durch Frottieren der äußeren Ohrgegend, manchmal bloß durch Anhauchen des Ohres oder durch Eingießen von lauwarmem Wasser in den äußeren Gehörgang.

Digitized by Google

Zur **Injektion größerer Flüssigkeitsmengen in das Mittelohr** bedient man sich eines Katheters mit längerem Schnabel, welcher so tief wie möglich in den Tubenkanal vorgeschoben wird. Zur Einspritzung dient ein 100 g haltiger Gummiballon (Nr. 3) oder eine 80—100 g haltige Glas-Hartgummispritze (Fig. 101), deren Ansatz in das hintere Ende des Katheters luftdicht eingefügt wird. Am zweckmäßigsten aber ist eine mit metallenem Stempel versehene auskochbare Metallspritze. Je stärker die Widerstände im Mittelohre, desto schwieriger dringt die Flüssigkeit in die Trommelhöhle ein, ja selbst bei wegsamer Ohrtrompete und perforiertem Trommelfelle wird nur ein Teil der injizierten Flüssigkeit durch den äußeren Gehörgang, der größere Teil jedoch in den Rachen und durch die Nase abfließen.

Fig. 101.

Sterilisierbare Glas-Hartgummispritze nach Gorham Bacon.

In Fällen, wo die Trommelhöhle von eingedickten Retentionsmassen oder von wuchernder Schleimhaut teilweise oder vollständig ausgefüllt ist und die durch den Katheter injizierte Flüssigkeit nicht in die Trommelhöhle einzudringen vermag, sondern in den Nasenrachenraum zurückströmt, benützt man mit Vorteil das von Weber-Liel angegebene elastische Paukenröhrchen. Dieses ursprünglich zum Aussaugen von Exsudat aus der Trommelhöhle und zur Injektion von medikamentösen Flüssigkeiten empfohlene Instrument hat sich mir bei gewissen Krankheitsformen des Mittelohrs, des äußeren Gehörgangs und des Warzenfortsatzes als ein sehr wertvolles, in der Ohrenpraxis nicht leicht entbehrliches Instrument erwiesen.

Das Paukenröhrchen (Fig. 102) besteht aus einem 17 cm langen und beiläufig 1—1¼ mm dicken, biegsamen, am hinteren Ende trichterförmig erweiterten Röhrchen, an dessen Spitze sich eine kleine Öffnung befindet.

Zur Einführung dieses Röhrchens in die Trommelhöhle bedient man sich eines mittelstarken, 12 cm langen Katheters, durch welchen das elastische Röhrchen in die Trommelhöhle vorgeschoben wird. Die Spitze des Röhrchens ist in der Trommelhöhle, wenn es — durch ein Zeichen am hinteren Ende des Röhrchens erkennbar — 2½—3 cm über die Kathetermündung vorsteht. Das Paukenröhrchen erhält den Katheter in seiner Stellung.

Die Einspritzung wird entweder mit einer graduierten Pravazschen Spritze oder einem kleinen Gummiballon (Nr. 3) bewerkstelligt. Der durch die Injektion bewirkte Druck in der Trommelhöhle darf jedoch nur allmählich gesteigert werden, weil bei behindertem Abflusse in den äußeren Gehörgang durch den plötzlich gesteigerten Druck der Injektionsflüssigkeit auf die Trommelhöhlenwände heftiger Schmerz und Schwindel entstehen können.

Beim Eindringen der Flüssigkeit in die Trommelhöhle hört man sowohl während der Injektion durch den Katheter, als auch durch das Paukenröhrchen ein dumpfes Brausen, ähnlich dem Geräusche, wenn man einen Kautschukschlauch auskultiert, durch welchen Flüssigkeit strömt. Auch bei Injektion mit dem Paukenröhrchen fließt zuweilen ein Teil der Flüssigkeit in den Nasenrachenraum zurück.

Die Einspritzungen größerer Flüssigkeitsmengen in das Mittelohr dürfen nur bei Mittelohraffektionen mit Perforation des Trommelfells zur Anwendung kommen, bei denen die in die Trommelhöhle injizierte Flüssigkeit durch den äußeren Gehörgang abfließen kann. Besonders wirksam erweisen sich die Injektionen bei jenen Mittelohreiterungen, bei denen infolge von Stagnation eingedickter Sekrete gefahrdrohende Symptome auftreten, wo es sich somit um die Verflüssigung und Entfernung der stagnierenden Exsudat- oder

Digitized by Google

Cholesteatommassen handelt, bei allen Mittelohreiterungen überhaupt, wo eine akute, mit vehementen Schmerzen einhergehende Entzündung mit oder ohne Knochenaffektion interkurriert.

Hingegen müssen wir uns gegen Injektionen größerer Flüssigkeitsmengen bei jenen Mittelohraffektionen aussprechen, wo das Trommelfell nicht perforiert ist. Deleau*) und Bonnafont**) haben bereits auf die nachteiligen Folgen hingewiesen, welche durch Einspritzung größerer Flüssigkeitsmengen bei nicht perforiertem Trommelfelle entstehen, weil sie nicht selten die heftigsten Reaktionserscheinungen, die Entwicklung einer, zu lebensgefährlichen Komplikationen führenden suppurativen Mittelohrentzündung hervorrufen können.

Die Technik der Einführung von Bougies in die Ohrtrompete wird bei der Behandlung der Tubenverengerungen besprochen werden.

Fig. 102.
Elastisches Paukenröhrchen.

Die **Einleitung medikamentöser Substanzen in Dampfform** bei den Krankheiten des Mittelohrs wurde früher häufiger geübt, als jetzt. Die zahlreichen, meist komplizierten Dampfentwicklungsapparate, welche von Itard, Kramer, Lincke, Wolf, Rau u. a. in Vorschlag gebracht wurden, sind fast alle außer Gebrauch gekommen und man bedient sich gegenwärtig in den seltenen Fällen, in denen Dämpfe in das Mittelohr eingeleitet werden, einer einfacheren Vorrichtung. Sie besteht aus einem zur Aufnahme der Arzneistoffe dienenden Glaskolben, in dessen Stöpsel zwei gebogene Glasröhren eingefügt sind, deren eine für die Zuleitung der komprimierten Luft, die andere mit einem Gummischlauche verbunden zur Einleitung der Dämpfe in die Trommelhöhle dient. Die Entwicklung der Dämpfe wird im Wasser- oder Sandbade mittels einer Weingeistflamme bewirkt.

Fig. 103.
Apparat für Salmiakdämpfe nach Gomperz.

Zur Anwendung von Salmiakdämpfen in statu nascenti empfiehlt sich der zu diesem Zwecke von Gomperz modifizierte „Kerrs Inhaler" (Fig. 103), ein ca. 1/4 Liter haltendes, zu 1/3 mit Wasser gefülltes Glasgefäß, dessen breiter Kautschukpfropf (d) von einer großen und einer kleinen Öffnung durchbohrt ist. Durch die größere Öffnung geht eine oben Y-förmige, nach unten in das Wasser tauchende weite Glasröhre, durch die kleinere Öffnung ein rechtwinklig gekrümmtes Rohr aus Hartgummi (c), welches nicht in die Flüssigkeit taucht und am oberen Ende, zur luftdichten Einfügung des Ansatzes eines Gummiballons, trichterförmig erweitert ist. Die Schenkel des Y-förmigen Glasrohrs werden mit langfaserigem Asbest locker gefüllt und dieser in dem einen Rohr (a) mit konzentrierter Salzsäure, im anderen (b) mit konzentriertem Salmiakgeist getränkt. Wird nun mit dem komprimierten Gummiballon die Luft aus der rechtwinklig gekrümmten Röhre herausgezogen, so bilden die aspirierten Salzsäure- und Ammoniakdämpfe im unteren Abschnitte der Röhre Salmiakdämpfe, welche, das Wasser passierend, gereinigt in den Ballon gelangen und aus diesem durch den Katheter in die Trommelhöhle gepreßt werden.

Den zur Einatmung von Salmiakdämpfen bei Kehlkopf- und Bronchialkatarrhen vielfach benützten Apparat wenden die englischen Ohrenärzte (Dalby, Urban Pritchard) besonders bei trockenen Mittelohrkatarrhen in der Weise an, daß die in die Mundhöhle

*) Traité du Cathétérisme de la trompe d'Eustache, S. 53.
**) Traité théorique et pratique des maladies de l'oreille, 1860, S. 77.



Digitized by Google

aspirierten Dämpfe mittels des Valsalvaschen Versuchs in die Trommelhöhle gepreßt werden. Doch hat dieses Verfahren, bei dem nur ein geringes Quantum von Dämpfen in das Mittelohr gelangt, alle Nachteile des Valsalvaschen Versuchs (s. den folgenden Abschnitt).

Bei allen Dampfapparaten strömt die mit Dämpfen imprägnierte Luft mit vielgeringerer Kraft an der Spitze des Katheters aus, als bei der gewöhnlichen Luftdusche. Unter so geringem Luftdrucke können daher Dämpfe nur bei wegsamer Ohrtrompete in die Trommelhöhle getrieben werden. Bei starken Tubenschwellungen ist der einfache oder Doppelballon als Kompressionsapparat ungenügend und man ist in solchen Fällen genötigt, die Kompressionspumpe zu verwenden. Bei Perforation des Trommelfells dringen Dämpfe leichter in das Mittelohr ein.

Die Temperatur der Dämpfe richtet sich nach den zur Anwendung gelangenden Arzneistoffen und dem Temperaturgrade, bei dem sie in Dampfform übergehen.

Die Dauer der Einleitung der Dämpfe hängt ebenfalls von dem Arzneistoffe und von etwaigen Reizzuständen ab, welche sich während der Anwendung im Ohre oder im Rachenraume entwickeln. Im allgemeinen variiert die Anwendungsdauer von 3—10 Minuten.

Bei Anwendung raschsich verflüchtigender Substanzen, wie Schwefeläther, Essigäther, Elaylchlorür, Jodäthyl, Chloroform, Terpentin etc., ist jeder Dampfentwicklungsapparat überflüssig. Hier genügt der einfache, zur Luftdusche verwendete Gummiballon. Die Dämpfe werden in der Weise aspiriert, daß der Ansatz des zusammengedrückten Ballons in die Mündung des Fläschchens, das die Flüssigkeit enthält (jedoch nicht in die Flüssigkeit selbst) gesteckt und mit der Kompression allmählich nachgelassen wird.

Das Eindringen von Dämpfen in das Mittelohr ist von einem Gefühl von Wärme und Vollsein im Ohre begleitet. Stärkeres Brennen oder Stechen mit gleichzeitiger Injektion der Hammergriffgefäße treten am häufigsten nach Einwirkung von Salmiakdämpfen auf. Im Nasenrachenraume ruft das Zurückströmen der Dämpfe öfters starkes Kratzen, Räuspern, Husten, Rötung und Schwellung der Schleimhaut und vermehrte Sekretion hervor.

Von den durch den Katheter eingeleiteten Dämpfen gelangen weit geringere Quantitäten in das Mittelohr, als früher angenommen wurde. Dies gilt namentlich von einfachen oder mit Arzneistoffen imprägnierten Wasser- und von Salmiakdämpfen, welche sich besonders bei starken Tubenschwellungen am Isthmus tubae niederschlagen und nur bei wegsamer Ohrtrompete in größerer Menge in die Trommelhöhle getrieben werden können. Hingegen gelangen die feinverteilten Dämpfe der verschiedenen Ätherarten, des Chloroforms, Terpentins leicht in das Mittelohr.

## III. Das vom Verfasser angegebene Verfahren zur Wegsammachung der Eustach'schen Ohrtrompete.

### (Politzersches Verfahren.)

Das vom Verfasser angegebene Verfahren zur Wegsammachung der Eustach'schen Ohrtrompete, zuerst im Jahre 1863*) veröffentlicht, beruht in seinem allgemeinen Prinzipe darauf, die Luft während eines Schlingaktes im allseitig abgeschlossenen Nasenrachenraume von außen her zu verdichten und durch die Ohrtrompete in das Mittelohr zu treiben. Das wesentlich Neue dieses Verfahrens, durch welches sich dasselbe vom Katheterismus der Ohrtrompete unterscheidet, liegt darin, daß die Ansatzröhre des zur Luftverdichtung verwendeten Instruments

*) Wiener med. Wochenschr. 1863, Nr. 6.

Digitized by Google

nur in den vordersten Abschnitt der Nasenhöhle eingeführt zu werden braucht, daß somit die häufig unausführbare, dem Kranken oft lästige Einführung des Katheters in die Ohrtrompete umgangen wird. Der Abschluß des Nasenrachenraums bei diesem Verfahren wird nach hinten und unten durch das Anlegen des Gaumensegels an die hintere Rachenwand, nach vorne durch das Zusammendrücken beider Nasenflügel bewirkt. Gleichzeitig aber wird auch durch den Schlingakt der Widerstand im Tubenkanale vermindert, wodurch das Einströmen der komprimierten Luft in die Trommelhöhle wesentlich erleichtert wird*).

Zur Ausführung dieses Verfahrens bedient man sich des zum Katheterismus bestimmten Gummiballons (S. 105), dessen Ansatz mit einem katheterförmigen Ansatzstück, noch zweckmäßiger aber mit einem 3—4 cm langen Stück eines resistenteren Gummischlauchs armiert wird (Löwenberg).

Fig. 104.
Politzersches Verfahren.

Die Technik des Verfahrens ist folgende (Fig. 104):

Der sitzende Kranke nimmt zur Erleichterung der Schlingbewegung etwas Wasser in den Mund, das er auf ein gegebenes Zeichen zu schlucken hat**). Der zur Rechten des Patienten oder vor ihm stehende Arzt führt mit der linken Hand das gekrümmte Ende des Ansatzes oder das Gummiröhrchen einen Zentimeter tief und gegen den hinteren Winkel der betreffenden Nasenöffnung ein, komprimiert hierauf mit linkem Daumen und Zeigefinger beide Nasenflügel luftdicht über dem Röhrchen und preßt in demselben Momente, in welchem die Schlingbewegung ausgeführt wird, die Luft aus dem Ballon in die Nasenhöhle. Bei der hiebei entstehenden Luftverdichtung im

*) Das vom Verfasser angegebene Verfahren ist aus einer Reihe manometrischer Versuche über die Luftdruckschwankungen in der Trommelhöhle hervorgegangen. Ich zitiere hier den hierauf bezüglichen zweiten Versuch (Wiener med. Wochenschr. 1863, Nr. 6), welchen ich im Jahre 1861 Prof. v. Tröltsch demonstrierte. „Führe ich das Ende des Ausführungsrohrs einer Kompressionspumpe ½ Zoll tief in die Nase, indem ich gleichzeitig die Nasenflügel über das Ausführungsrohr zusammendrücke, und vollführe hierauf, während die komprimierte Luft in die Nasenhöhle strömt, einen Schlingakt, so fühle ich im selben Augenblicke die Luft kräftig in beide Trommelhöhlen einströmen, wobei sich der Flüssigkeitstropfen im Manometer des äußeren Gehörgangs nach außen bewegt."

**) Das Wasserschlucken bei dem vom Verfasser angegebenen Verfahren ist keineswegs in allen Fällen absolut notwendig, da der Effekt der Lufteintreibung bei energischem Schlingakte derselbe ist, wie beim Wassertrinken. Zuweilen jedoch ist der leere Schlingakt weniger energisch und wird in solchen Fällen durch das Wassertrinken die Schlingbewegung nicht nur wesentlich erleichtert, sondern auch durch die kräftige Zusammenziehung der Rachentubenmuskulatur das Lumen der Tuba stärker erweitert und der Effekt der Lufteintreibung erhöht.

Digitized by Google

Nasenrachenraume dringt die Luft in beide Trommelhöhlen ein, gleichzeitig wird der Verschluß der Gaumenklappe durchbrochen und es entsteht durch Vibration des Gaumensegels ein dumpfes, gurgelndes Geräusch, das, wenn auch nicht immer, doch häufig als ein Zeichen des erfolgten Lufteintritts in das Mittelohr angesehen werden kann.

Der Lufteintritt in die Trommelhöhle wird von der Mehrzahl der Kranken subjektiv empfunden, doch kann jede Empfindung sowohl bei normaler als auch bei herabgesetzter Sensibilität der Mittelohrschleimhaut fehlen. Kinder, die an Tubenkatarrh leiden, fahren oft im Momente des Lufteintritts in die Trommelhöhle mit beiden Händen gegen die Ohren (Pagenstecher). Die durch die Inspektion wahrnehmbare Auswärtswölbung des Trommelfells ist meist stärker als beim Valsalvaschen Versuch und beim Katheterismus. Am auffälligsten zeigt sich die Wirkung des Verfahrens auf das Trommelfell bei totaler und partieller Einziehung desselben, indem die retrahierten Partien der Membran stark nach außen gewölbt, bei partieller Atrophie sogar blasenförmig vorgetrieben werden.

Die Ergebnisse der Auskultation bei dem vom Verfasser angegebenen Verfahren lassen sich dahin zusammenfassen, daß man auch bei intaktem Trommelfelle trotz der Nebengeräusche im Rachenraume sehr häufig die im Mittelohre entstandenen Geräusche deutlich zu unterscheiden vermag. Durch fortgesetzte Übung gelangt man dahin, von dem entfernteren Rachengeräusche zu abstrahieren und die Aufmerksamkeit auf das nähere Auskultationsgeräusch im Mittelohre zu konzentrieren. Man wird daher häufig genug auch hier das Ausbauchungsgeräusch des Trommelfells und die früher beim Katheterismus geschilderten abnormen Auskultationsgeräusche wahrnehmen. Während jedoch beim Katheterismus das Geräusch durch die Reibung der Luft im Katheter und durch die Ausströmung an der Katheterspitze modifiziert erscheint, wird es bei dem vom Verfasser angegebenen Verfahren, bei dem diese Störungen entfallen, den Verhältnissen des Mittelohrs entsprechend, meist reiner wahrgenommen. Bei Trommelfellperforation ist das Ausströmen der Luft durch den äußeren Gehörgang schon mit freiem Ohre hörbar.

Wo die Inspektion ein negatives Resultat liefert, kann der Lufteintritt in das Mittelohr durch das luftdichte Einfügen des mit gefärbter Sperrflüssigkeit versehenen Ohrmanometers (S. 50, Fig. 61) in den äußeren Gehörgang nachgewiesen werden.

Die im Nasenrachenraume verdichtete Luft dringt in der Regel in beide Trommelhöhlen ein, gewöhnlich aber kräftiger auf jener Seite, wo der Widerstand in der Tuba und in der Trommelhöhle ein geringerer ist. Um daher bei einseitiger Mittelohraffektion die Wirkung des Luftstroms auf das erkrankte Ohr zu konzentrieren und das Einströmen der Luft in das normale Ohr möglichst zu beschränken, ist es nötig, einen künstlichen Widerstand im normalen Ohre dadurch zu schaffen, daß man während der Lufteintreibung den betreffenden Gehörgang mit dem Finger luftdicht verschließen läßt.

Ebenso wird man auch bei beiderseitiger Mittelohraffektion während der Lufteintreibung den Gehörgang desjenigen Ohres luftdicht verschließen lassen, in welches entweder infolge von Perforation des Trommelfells oder eines geringeren Widerstandes in der Ohrtrompete der Lufteintritt in das Mittelohr leichter erfolgt, als in das andere Ohr, auf welches die Einwirkung des Luftstroms beabsichtigt wird. Ja selbst in solchen Fällen, wo der Luftstrom bei beiderseitiger Mittelohraffektion gleichmäßig stark

Digitized by Google

in beide Trommelhöhlen eindringt, kann der mechanische und damit auch der therapeutische Effekt der Lufteintreibung dadurch gesteigert werden, daß man abwechselnd die Gehörgänge verschließen läßt, um die volle Kraft des Luftstroms gesondert auf beide Trommelhöhlen einwirken zu lassen.

Die Stärke des anzuwendenden Luftstroms hängt im allgemeinen von der Größe der Widerstände im Mittelohre, von dem Vorhandensein entzündlicher Reaktionserscheinungen und von den Veränderungen am Trommelfelle ab. Bei Hindernissen geringeren Grades, somit bei nicht bedeutend herabgesetzter Hörfunktion, ferner bei akuten Mittelohrentzündungen, bei denen die Reaktionserscheinungen noch andauern, sind nur Luftströme von geringer Druckstärke angezeigt. Die sukzessive Steigerung des Luftdrucks läßt sich dadurch erzielen, daß man den Ballon mit 2, 3, 4 Fingern komprimiert, wodurch man Luftströme unter schwachem oder starkem Drucke in die Trommelhöhle treiben kann. Bei stärkeren Widerständen muß die Wegsamkeit der Ohrtrompete stets durch kräftige und rasche Kompression des Ballons oder auch durch die Kompressionspumpe hergestellt werden. Der zur Ausführung meines Verfahrens erforderliche Luftdruck variiert von 0,1 bis 0,4 Atmosphären und darüber.

Der therapeutische Effekt der Lufteintreibung bei dem vom Verfasser angegebenen Verfahren ist von der Natur der krankhaften Veränderungen abhängig, welche die Hörfunktion herabsetzen. Bei jenen Mittelohraffektionen, bei denen infolge von Schwellung und Sekretansammlung im Mittelohre und der damit verbundenen abnormen Spannung des Trommelfells und der Gehörknöchelchen eine oft hochgradige Schwerhörigkeit besteht, ferner bei nicht lange bestehenden perforativen Mittelohrentzündungen wird nach Anwendung dieses Verfahrens zumeist eine eklatante Hörverbesserung erfolgen. Wo es hingegen im Laufe des Entzündungsprozesses im Mittelohre zur Neubildung von Bindegewebe und dadurch zu abnormen Verbindungen zwischen den Gehörknöchelchen und den Wänden der Trommelhöhle gekommen ist, ferner bei der durch Knochenwucherung der Labyrinthkapsel bedingten Fixierung der Stapesplatte (Politzer) und bei nervöser Schwerhörigkeit, wird durch die Lufteintreibung entweder gar keine oder nur eine geringfügige Hörzunahme erzielt. Die subjektive Empfindung der Hörverbesserung entspricht zwar häufig der objektiv nachweisbaren Hörzunahme, doch sind die Fälle nicht selten, in denen die Kranken nach Anwendung meines Verfahrens ein Gefühl von Verlegtsein im Ohre angeben, während die Hörprüfung eine bedeutende Zunahme der Hörweite ergibt.

Das Gefühl eines unangenehmen Druckes in der Magengegend, welches zuweilen unmittelbar nach Anwendung meines Verfahrens entsteht, tritt namentlich bei größeren Druckstärken mittels der Kompressionspumpe, seltener beim Gebrauche des Ballons auf. Es wird durch das jähe Eindringen der Luft in den unteren Abschnitt des Ösophagus hervorgerufen, kann aber sehr rasch durch mehrmaliges tiefes Einatmen behoben werden. Andere, seltener auftretende Zufälle bei meinem Verfahren sind Schwindel, Eingenommenheit des Kopfes und Stirnkopfschmerz. Rupturen des Trommelfells, welche auch beim Valsalvaschen Versuch und beim Katheterismus vorkommen, sind bei meinem Verfahren, gleichviel ob es mit dem Schlingakte oder während der Phonation vorgenommen wird, äußerst selten. Der Einriß erfolgt meist an atrophischen, narbig verdünnten und verkalkten Trommelfellen*). Solche meist rasch heilende Rupturen sind nach den Beobachtungen von

*) Das normale Trommelfell kann nur durch einen Druck von 3—4 Atmosphären rupturiert werden (Schmiedekam), in der Praxis wenden wir aber Druckstärken an, welche selten $^1/_2$ Atmosphäre übersteigen.

Digitized by Google

Pagenstecher, Schwartze, van Hoeck, Gradenigo und mir (Wiener med. Presse, 1868) nicht nur nicht von nachteiligen Folgen, sondern meist von einer bedeutenden, oft bleibenden Hörverbesserung begleitet. Wo man bei Verdünnung des Trommelfells die Entstehung einer Trommelfellruptur während der Lufteintreibung hintanhalten will, geschieht dies am sichersten durch Verschluß der äußeren Ohröffnung mit dem Finger.

Das von mir angegebene Verfahren wurde im Laufe der Jahre teils von mir selbst, teils von Anderen nach verschiedenen Richtungen hin modifiziert und die ursprünglich aufgestellten Indikationen erweitert. Hervorzuheben ist namentlich die Tatsache, daß die Wirkung dieses Verfahrens sich nicht nur auf das Mittelohr beschränkt, sondern daß auch Sekrete aus dem Nasenrachenraume (Lucae), ja selbst aus den Nebenhöhlen der Nase durch Lufteintreibungen nach dieser Methode entfernt werden können (Hartmann, Réthi). Die Modifikationen betreffen teils die Änderung der Form des Instruments, teils den Verschluß der Gaumenklappe.

Die Modifikationen, welche sich auf die Form des anzuwendenden Instrumentes beziehen, haben sich zumeist als unpraktisch erwiesen. Olivenförmige Ansätze können selbst bei festem Einfügen in die Nasenöffnungen das Zurückströmen der Luft aus der Nase nicht verhindern. Lange Schlauchansätze (Grazzi) verringern die Druckkraft. Hingegen erscheint uns der Ersatz der harten Ansatzröhre durch einen kurzen, 3 cm langen und 3—4 mm weiten Gummischlauch (Löwenberg) als sehr zweckmäßig, weil dadurch die schmerzhafte Empfindung, welche durch das Zusammendrücken der Nasenflügel über der harten Ansatzröhre entsteht, vermieden wird und eine Nasenblutung nicht so leicht erfolgt wie bei Anwendung einer harten Röhre. Die Anwendung des kurzen elastischen Gummiröhrchens empfiehlt sich außerdem noch aus Reinlichkeitsrücksichten, insofern man jedem Kranken ein eigenes Röhrchen geben kann, wodurch die Möglichkeit einer Infektion vollkommen ausgeschlossen ist. Die Manipulation mit diesem Ansatze bedarf indes einiger Übung, da bei Kompression der Nasenflügel das vollständige Zusammendrücken des Kautschukschlauchs vermieden und anderseits das Entweichen der Luft durch die Nasenöffnungen neben dem Röhrchen verhindert werden muß.

Was die Modifikationen des Verschlusses der Gaumenklappe anbelangt, so fand Schwartze*), daß bei Kindern die Luft bei Ausführung des vom Verfasser angegebenen Verfahrens auch ohne Schlingakt in das Mittelohr dringen könne. Der Grund hierfür liegt teils in der Enge des Nasenrachenraums und in der Kürze der Ohrtrompete beim Kinde, teils darin, daß das Gaumensegel durch Einwirkung des Luftstroms auf seine obere Fläche reflektorisch gehoben, sich an die hintere Rachenwand anlegt und den Nasenrachenraum nach unten abschließt. Löwenberg**) fand, daß der Schlingakt bei meinem Verfahren in manchen Fällen durch einfaches Heben des Gaumensegels ersetzt werden kann. Ich selbst beobachtete bei Kranken, die im Momente der Kompression des Ballons zu sprechen anfingen, das Eindringen der im Nasenrachenraume komprimierten Luft in die Trommelhöhle. Gestützt auf die bekannte, von Czermak und Brücke experimentell erwiesene Tatsache, daß bei Phonation der Vokale und Konsonanten das Gaumensegel sich an die hintere Rachenwand anlegt und den Nasenrachenraum nach unten abschließt, hat Lucae (Virchows Archiv Bd. LXIV, 1875) die Phonation des Vokals a als Ersatz des Schlingaktes bei meinem Verfahren vorgeschlagen. Nach ihm hat Gruber anstatt der Phonation des Vokales a den Verschluß der Gaumenklappe durch die Silben hik und huk vorgeschlagen. Daß es sich bei allen diesen Änderungen nicht um neue Methoden handelt, sondern um minderwertige, für die Mehrzahl der Fälle nur einen ungenügenden Ersatz bietende Modifikationen des Verschlusses der Gaumenklappe bei meinem Verfahren, hat die Erfahrung zur Genüge bestätigt.

Eine praktisch sehr brauchbare, von mir angegebene Modifikation meines Verfahrens besteht darin, daß man während der Luft-

*) Behrends Journal für Kinderkrankheiten, 1864.
**) Zentralblatt für die medizinische Wissenschaft. 1865.

Digitized by Google

eintreibung in den Nasenrachenraum durch die wenig geöffneten, zugespitzten Lippen oder durch ein zwischen den Lippen gehaltenes, kurzes Gummiröhrchen eine kräftige Inspiration (rasches Einschlürfen von Luft) durch den Mund ausführen läßt. Hiebei wird die Gaumenklappe geschlossen und gleichzeitig der Tubenkanal durch den nach abwärts gerichteten Zug des Gaumensegels erweitert. Obschon auch diese Modifikation im großen und ganzen in Bezug auf den therapeutischen Effekt hinter meinem Verfahren mit dem Schlingakte zurücksteht, so kommen doch anderseits Fälle vor, in denen bei Lufteintreibungen mit dem Schlingakte oder während der Phonation die Luft in das Mittelohr nicht eindringt, während sie bei der Inspiration kräftig in das Mittelohr einströmt. Diese Modifikation ist daher stets zu versuchen, wenn das Verfahren mit dem Schlingakte versagt. Auch beim Katheterismus wird das Einströmen der Luft in die Trommelhöhle durch eine scharfe Inspiration mit dem Munde erleichtert.

Eine andere nicht minder wertvolle Modifikation meines Verfahrens besteht in der Lufteintreibung bei kräftig aufgeblasenen Backen (Holt), wobei das Gaumensegel durch den Exspirationsdruck an die hintere Rachenwand angedrückt und der obere Rachenraum vom unteren abgeschlossen wird. Die Lufteintreibung nach dieser Modifikation gelingt öfters bei Perforation des Trommelfells, doch sah ich auch Fälle, in denen sie mit Vorteil bei nicht perforativen Mittelohrerkrankungen angewendet wurde, wo weder durch den Schlingakt noch durch die Phonation die Wegsamkeit des Tubenkanals hergestellt werden konnte. Im großen und ganzen jedoch steht auch diese Modifikation bezüglich des therapeutischen Effektes dem des Schlingaktes nach.

Was den praktischen Wert der geschilderten Modifikationen in der Gaumenstellung meines Verfahrens anlangt, so läßt sich das einfache Einblasen von Luft in den Nasenrachenraum insbesondere bei Kindern verwerten, die man nicht zur Ausführung eines Schlingaktes zu bewegen vermag. Der Lufteintritt in das Mittelohr wird dann noch leichter gelingen, wenn die Kinder während der Lufteinblasung schreien*). Bei Lufteintreibung während eines Vokals dringt die Luft sehr häufig gar nicht oder nur mit sehr geringer Kraft in das Mittelohr, weil der schwache Rachenverschluß durch den Luftstrom leicht durchbrochen und der Widerstand in der Ohrtrompete hierbei nur wenig vermindert wird. Dasselbe gilt im allgemeinen auch von der Phonation der g. k. Konsonanten (hik — huk), trotzdem hier die Gaumenklappe durch den Zungengrund kräftiger an die hintere Rachenwand angedrückt wird. Etwas günstiger sind die Resultate bei den von mir vorgeschlagenen Lufteintreibungen während des Sprechens. Man kann hierzu einzelne passende Wörter, wie: König, Barique etc. benützen, bei welchen der Verschluß der Gaumenklappe länger anhält und die Luft sicherer in das Mittelohr eindringt, als bei Phonation kurzer Silben. Bei allen diesen Modifikationen jedoch wird die Luft weit seltener und mit viel geringerer Kraft in das Mittelohr eindringen, als beim Schlingakte, bei welchem eine so bedeutende und nachweisbare Erweiterung des Tubenkanals erfolgt, wie bei keiner wie immer gearteten Bewegung der Gaumenmuskulatur. Beweis hierfür, daß der Ton einer vor die Nasenöffnungen gehaltenen Stimmgabel ($c^1$) bei der Phonation der Vokale und Konsonanten nicht verstärkt gehört wird, während im Momente eines Schlingaktes in beiden Ohren ein bedeutend verstärktes Anschwellen des Stimmgabeltons empfunden wird. Die ausgiebige Erweiterung des Tubenkanals bei meinem mit dem Schlingakte verbundenen Verfahren ist aber in praktischer Beziehung von der größten Wichtigkeit. Denn bei den so häufigen, mit starken Widerständen verbundenen Mittelohrerkrankungen, bei welchen sich nur Luftströme als wirksam erweisen, welche kräftig auf die Wände des Mittelohrs einwirken, wird das Eindringen der Luft in das Mittelohr vorzugsweise durch die ausgiebige Erweiterung des Tubenkanals während des Schlingaktes ermöglicht.

*) Nach Walb. (A. f. O. 1907) gelingt das Verfahren bei Kindern, die nicht schreien, durch Reizung des Zungengrundes, wobei die Gaumenklappe reflektorisch geschlossen wird.

Digitized by Google

In der Tat haben die bisherigen Erfahrungen ergeben, daß in denselben Fällen, in denen bei Phonation der Vokale und Konsonanten die Luft in die Trommelhöhle nicht eingetrieben werden kann, sofort eine eklatante Hörverbesserung eintritt, wenn hierauf das von mir angegebene, mit dem Schlingakte verbundene Verfahren angewendet wird. Aber selbst dort, wo nach einer oder mehrmaliger Lufteintreibung während der Phonation die Luft in das Mittelohr eindringt und die Hörweite bis zu einem gewissen Grade zunimmt, erfolgt zumeist eine noch bedeutendere Hörverbesserung, wenn hierauf das Verfahren mit dem Schlingakte vorgenommen wird. Im allgemeinen wird man sich daher mit Vorteil meines Verfahrens mit dem Schlingakte und nur ausnahmsweise der Phonation oder der Inspiration oder auch der Exspiration während der Lufteintreibung bedienen. Die Phonation statt des Schlingaktes in ausgedehntem Maße anwenden, hieße Bequemlichkeitsrücksichten dem therapeutischen Effekt opfern. Fälle, bei denen die Lufteintreibung während des Schlingaktes nicht gelingt, der Lufteintritt in das Mittelohr jedoch durch die Phonation erfolgt, sind im ganzen selten. Eine ähnliche ausnahmsweise Wirkung wird ja auch beim Valsalvaschen Versuch beobachtet und trotzdem ist man über dessen geringen therapeutischen Wert einig.

Als häufigste Ursache des Nichteindringens der Luft in das Mittelohr bei meinem Verfahren wurden starke Schwellung und Verengerung des Tubenostiums und dessen Verlegung durch einen zähen Schleimpfropf konstatiert. Roosa konnte in solchen Fällen nach Durchspülung des Nasenrachenraumes den Eintritt der Luft bei meinem Verfahren nachweisen. Bei Hindernissen dieser Art fand ich öfters, daß mein Verfahren mit dem Schlingakte erst dann gelang, wenn vorher meist resultatlose Versuche der Lufteintreibung während der scharfen Ex- oder Inspiration oder während der Phonation gemacht wurden oder wenn ein längeres Gummiröhrchen bis in die Nähe der Trompetenmündung vorgeschoben wurde (Gomperz). Zuweilen gelang es mir, nach Injektion einiger Tropfen einer fünfprozentigen Kokainlösung in den Tubenkanal, dessen Unwegsamkeit für die Lufteintreibung zu beseitigen.

## Über den therapeutischen Wert des vom Verfasser angegebenen Verfahrens im Vergleiche zu dem des Valsalvaschen Versuchs und des Katheterismus.

Um den therapeutischen Wert der verschiedenen Methoden der Lufteintreibung in das Mittelohr zu beurteilen, muß hervorgehoben werden, daß es bei der Behandlung der Mittelohrkrankheiten mittels Lufteintreibungen nicht nur darauf ankommt, daß überhaupt Luft in die Trommelhöhle getrieben wird, sondern daß das Heilresultat außer von der Druckhöhe, noch wesentlich von der Stoßwirkung des eingepreßten Luftstroms abhängt. Die Erfahrung zeigt in der Tat, daß bei Mittelohrkatarrhen in einem und demselben Falle durch einen kräftigen, rasch in das Mittelohr eindringenden Luftstrom eine ungleich bedeutendere Hörverbesserung erzielt wird, als durch schwache, allmählich gesteigerte Luftströme. Je größer die Stoßwirkung des eindringenden Luftstroms, desto stärker wird das Trommelfell und die bei Mittelohrerkrankungen straff nach innen gespannte Kette der Gehörknöchelchen nach außen gedrängt. Demnach wird die Hörverbesserung umso bedeutender und andauernder sein, je vollständiger die Knöchelchen durch einen kräftigen Luftstrom in die frühere normale Stellung zurückkehren. Für den therapeutischen Effekt der Stoßwirkung des in das Mittelohr eingeleiteten Luftstroms spricht die Tatsache, daß durch wiederholte Lufteintreibungen mit stoßweisem Druck in der Regel bessere Heilresultate erzielt werden, als durch längerandauernde Luftströme mit konstanter Druckhöhe, wie sie mit dem Doppelballon oder mit der Kompressionspumpe hervorgebracht werden können.

Was nun die Wirkung des Valsalvaschen Versuchs im Vergleiche zu meinem Verfahren betrifft, so zeigt die Erfahrung, daß der Valsalvasche Versuch bei den mit Schwellung der Tubenschleimhaut ver-

Digitized by Google

bundenen Katarrhen sehr häufig gar nicht oder nur unvollkommen gelingt, während in denselben Fällen bei Anwendung meines Verfahrens die Luft mit voller Kraft und mit einem weit größeren therapeutischen Effekte in das Mittelohr eindringt. Der therapeutische Wert des Valsalvaschen Versuchs gegenüber dem Verfahren ist daher ein sehr geringer.

Dieses Verfahren bietet aber außerdem noch dem Valsalvaschen Versuche gegenüber den nicht zu unterschätzenden Vorteil, daß die bei letzterem auftretende Stauungshyperämie in den Kopfgefäßen vermieden wird. Es steht nämlich außer Zweifel, daß die venöse Stauung im Kopfe, welche durch behinderten Abfluß bei forciertem Valsalvaschen Versuch entsteht, sich nicht nur auf einzelne Teile des Kopfes beschränkt, sondern sich auch auf die Gehörorgane erstreckt, wie dies die häufig auftretende Injektion am Trommelfelle bei forcierter Exspiration beweist. Solche öfters wiederkehrende Stauungen werden notwendigerweise eine permanente Hyperämie im Ohr erzeugen, durch welche nicht nur der im Mittelohre schon bestehende Entzündungsprozeß gesteigert, sondern auch im Labyrinthe Zirkulationsstörungen hervorgerufen werden. Beim Verfahren des Verfassers hingegen wird die Stauung in den Kopfgefäßen vollständig vermieden, da die beim Valsalvaschen Versuche in Betracht kommende Aktion der Thoraxmuskeln entfällt.

Was den Wert des vom Verfasser angegebenen Verfahrens gegenüber dem Katheterismus anlangt, so muß hervorgehoben werden, daß der beim Katheterismus angewendete Luftstrom keineswegs mit voller Kraft auf das Mittelohr einwirken kann, weil ja die Katheterspitze von der Tuba nicht fest umschlossen wird, die Luft somit zum Teil in den Rachen zurückströmt, daß ferner die Luft infolge der starken Reibung im Katheter mit großem Kraftverluste an der Spitze des Schnabels ausströmt. In dem Maße ferner, als die Spitze des Katheters mehr gegen die Tubenwand, denn gegen das Lumen des Kanals gerichtet ist, wird die Kraft des Luftstroms paralysiert und seine Wirkung auf die Trommelhöhle abgeschwächt.

Diese Momente fallen bei dem vom Verfasser angegebenen Verfahren zum Teil weg; denn der vom Rachenraume in die Ohrtrompete zumeist mit stärkerer Stoßwirkung eindringende Luftstrom übt nach allen Richtungen hin einen ziemlich gleichmäßigen Druck aus, dringt daher häufig sicherer und mit größerer Wirkung in die Trommelhöhle ein als beim Katheterismus. Die Erfahrung zeigt auch, daß in vielen Fällen, in denen nach Anwendung der Luftdusche durch den Katheter nur eine mäßige Zunahme der Hörweite bemerkbar ist, eine bedeutende Hörverbesserung erfolgt, wenn in denselben Fällen die Luft nach dem Verfahren des Verfassers in das Mittelohr eingetrieben wird.

Diese Tatsache findet ihre Bestätigung in den von Barth (Zeitschr. f. Ohrenheilk. Bd. XV) ausgeführten manometrischen Versuchen, welche ergaben, daß der stärkste Druck im Mittelohre durch das mit dem Schlingakte verbundene Verfahren des Verfassers bewirkt wird, indem hierbei das in den Gehörgang eingefügte Manometer die Hälfte des angewendeten Luftdrucks anzeigt, während bei der Phonation und beim Katheterismus kaum ein Viertel des angewandten Druckes erzielt wird.

Anderseits kommen allerdings Fälle zur Beobachtung, bei denen durch Anwendung dieses Verfahrens die Luft nicht in das Mittelohr getrieben werden kann, während die Luftdusche mit dem Katheter vollkommen gelingt. Diese günstigere Wirkung des Katheterismus beobachtet man besonders bei jenen Mittelohraffektionen, bei denen infolge exzessiver Auflockerung der Tubenschleimhaut eine größere Strecke des Tubenkanals, vom Ostium pharyng. bis über den Isthmus tubae verlegt ist. Hier werden bei Einführung des Katheters in die Tuba durch den Schnabel des Instruments selbst die adhärenten

Digitized by Google

Wände eine Strecke weit auseinander gedrängt und der Widerstand im höher gelegenen Abschnitte des Kanals durch den unmittelbar gegen das Hindernis gerichteten Luftstrom überwunden. Daß der Catheterismus tubae bei Gaumendefekten, bei Paralysen der Gaumenmuskulatur und bei anderen Anomalien im Nasenrachenraume, welche den Schlingakt behindern, sich wirksamer erweisen muß, als dieses Verfahren, bedarf keiner weiteren Auseinandersetzung.

Wenn das von mir angegebene Verfahren, in Bezug auf die therapeutischen Erfolge der Luftdusche durch den Katheterismus nur selten nachsteht, sich häufig sogar wirksamer erweist, so macht es dem Katheterismus gegenüber noch andere namhafte Vorzüge geltend. Diese sind:

1. Die Einfachheit der Ausführung, welche es auch dem mit dem Katheterismus nicht vertrauten Praktiker ermöglicht, in vielen Fällen die Wegsamkeit der Ohrtrompete herzustellen und eine Reihe von Mittelohraffektionen mit Erfolg zu behandeln.

2. Die Möglichkeit, Lufteintreibungen in das Mittelohr zu therapeutischen Zwecken vorzunehmen in den zahlreichen Fällen, in denen der Katheterismus der Ohrtrompete unausführbar ist oder auf bedeutende Hindernisse stößt. Besonders häufig ist dies bei Kindern der Fall, die infolge akuter und chronischer Nasenrachenkatarrhe oder bei den mit adenoiden Vegetationen und mit Tonsillarhypertrophie kombinierten Tubentrommelhöhlenkatarrhen an hochgradiger Schwerhörigkeit leiden. Das Verfahren findet ferner Anwendung bei den schon früher geschilderten angeborenen und erworbenen Difformitäten und Krankheiten im Nasenrachenraume (s. S. 102), welche der Einführung des Katheters hinderlich sind. Aber selbst bei normal wegsamer Nasenhöhle wird dieses Verfahren ausschließlich zur Wegsammachung der Ohrtrompete angewendet werden bei Personen, die sich gegen die Einführung des Katheters sträuben, also bei nervösen Individuen, bei Greisen und endlich bei Rekonvaleszenten nach schweren Krankheiten, bei denen wegen Sekretansammlung im Mittelohre die Wegsammachung der Ohrtrompete dringend erscheint, die Schwäche und Reizbarkeit jedoch die Ausführung des Katheterismus nicht gestattet. Hieraus ergibt sich, daß das vom Verfasser angegebene Verfahren in allen Fällen Anwendung findet, in denen der Katheterismus der Ohrtrompete umgangen werden kann. Wenn es sich also darum handelt, die Wegsamkeit der Ohrtrompete durch einen Luftstrom herzustellen, so wird dieses Verfahren stets dem Katheterismus vorzuziehen sein, weil dadurch die unangenehme Empfindung, die der Katheterismus verursacht, vermieden wird, weil ferner die lokale Reizung der Tubenschleimhaut durch die unmittelbare Berührung mit dem Katheter entfällt und endlich, weil durch das Verfahren gleichzeitig die Wegsamkeit beider Tuben erzielt werden kann. Es muß aber nachdrücklichst wiederholt werden, daß oft genug der Katheterismus der Ohrtrompete sowohl als diagnostischer, wie als therapeutischer Behelf durch kein anderes Verfahren zu ersetzen ist, insbesondere wo der Katheter als Leitungsröhre für die unentbehrlichen Injektionen von Flüssigkeiten und für die Einführung von Bougies in das Mittelohr dient.

3. Dieses Verfahren bietet dem Katheterismus gegenüber noch den Vorteil, daß es sich wegen seiner leichten Ausführbarkeit vorzüglich zur Selbstbehandlung eignet, namentlich bei den chronischen Mittelohraffektionen, bei welchen nach beendeter ärztlicher Behandlung eine zeitweilige Ventilation des Mittelohrs nötig ist, um die erzielte Hörverbesserung zu erhalten und einen Rückfall zu verhindern.

Zur Einleitung von Dämpfen in das Mittelohr durch das vom Verfasser angegebene Verfahren bedient man sich der früher (S. 113) beschriebenen Dampfentwicklungsapparate, deren Ansatzstück mit einem kurzen Gummischlauche in den vorderen Abschnitt der Nase eingeführt wird. Bei rasch sich verflüchtigenden Arzneistoffen, wie: Schwefeläther, Essigäther, Jodäthyl, Chloro-

Digitized by Google

form, Terpentin, Jod, genügt die Anwendung des birnförmigen Gummiballons, indem man entweder eine geringe Quantität des Medikaments in den Ballon träufelt oder die Dämpfe aus dem den Arzneistoff enthaltenden Gefäße durch Aspiration auffängt. Da bei diesem Verfahren nur eine geringe Quantität von Dämpfen in das Mittelohr gelangt, so muß die Manipulation mehrere Male wiederholt werden, soll eine größere Dampfmenge in das Mittelohr getrieben werden. Die von Saemann (Deutsche Klinik, 1864) empfohlene Wasserdusche, bei welcher nach meinem Verfahren Wasser anstatt Luft injiziert wird, ist wegen der gefährlichen Folgezustände dieses Verfahrens verlassen worden.

Dasselbe gilt von den Injektionen größerer Flüssigkeitsmengen in das Mittelohr mittels Katheter und Spritze bei allen ohne Perforation des Trommelfells verlaufenden Mittelohraffektionen. Die bei diesen Injektionen in das Mittelohr eindringende Flüssigkeit bewirkt häufig ein Gefühl von Vollsein, Unbehagen, Schwindel, Eingenommenheit des Kopfes, Brennen im Ohre, nicht selten aber ohnmachtähnliche Anfälle mit den vehementesten Schmerzen im Ohre, eitrige Mittelohrentzündung mit Durchbruch des Trommelfells, welche entweder ohne Folgezustände ablaufen kann, zuweilen aber zur Destruktion des Trommelfells und der Gehörknöchelchen und zur eitrigen Entzündung des Warzenfortsatzes und des Felsenbeins führt.

Nebst diesen keineswegs seltenen, mißlichen Zufällen beobachtete ich öfters eine im Laufe der Behandlung oder nach derselben wahrnehmbare Zunahme der Schwerhörigkeit und der subjektiven Geräusche. Am auffälligsten zeigte sich diese Verschlimmerung in solchen Fällen, in denen nach der Einspritzung eine reaktive Entzündung im Mittelohre auftrat, durch welche erfahrungsgemäß häufig der Adhäsivprozeß im Mittelohre nur beschleunigt wird.

Das genannte Injektionsverfahren führt namentlich bei einseitigen Mittelohraffektionen zu sehr bedenklichen Folgezuständen, weil nicht selten die in den Nasenrachenraum eingespritzte Flüssigkeit wegen des geringeren Widerstandes vorzugsweise in das normale Mittelohr eindringt und daselbst eine Reaktion hervorruft, welche viel intensiver ist, als die im erkrankten Mittelohre. Ich sah öfter Kranke, die früher einseitig ohrenleidend waren und während der Behandlung mit dem erwähnten Injektionsverfahren auch auf dem früher nicht erkrankten Ohre von einer unheilbaren Mittelohraffektion ergriffen wurden.

Günstigere Resultate erhält man durch diese Injektionsmethode bei perforiertem Trommelfelle, weil die in das Mittelohr eindringende Flüssigkeit durch die Perforationsöffnung in den äußeren Gehörgang abfließen kann. Die Anwendung ist jedoch nur bei beiderseitiger Perforation des Trommelfells gestattet, weil bei einseitiger Affektion trotz der Neigung des Kopfes gegen die kranke Seite, die Flüssigkeit häufig in das gesunde Ohr eindringt und dort eine akute Entzündung hervorrufen kann. Diese Injektionen haben aber noch den entschiedenen Nachteil, daß ihre Anwendung den meisten Kranken lästig wird, indem noch häufiger als bei der Weberschen Nasendusche mehrere Stunden andauernde Schmerzen in der Stirne, im Hinterkopfe, zuweilen auch im Oberkiefer, ferner ein lästiges Brennen an der Nasenschleimhaut, Kratzen und Würgen im Schlunde auftreten.

Um kleinere Flüssigkeitsmengen nach dem vom Verfasser angegebenen Verfahren, sowohl bei intaktem als auch bei perforiertem Trommelfelle, in das Mittelohr zu bringen, empfiehlt sich folgender Vorgang: Der Kranke nimmt etwas Wasser in den Mund und neigt den Kopf leicht gegen die kranke Seite; hierauf wird ½—1 Pravazsche Spritze erwärmter und sterilisierter Flüssigkeit durch die Nasenöffnung nach hinten gespritzt und einige Sekunden danach die Lufteintreibung nach meinem Verfahren ausgeführt. Durch Auskultation kann das Eindringen eines Teiles der injizierten Flüssigkeit in die Trommelhöhle konstatiert werden. Bei Einhaltung der genannten Kautelen kommt es nach diesen Injektionen nur selten zu einer schmerzhaften Reaktion. Wo dies doch der Fall ist, schwindet der Schmerz rasch nach einer Luftdusche nach meinem Verfahren, bei nach vorn und die entgegengesetzte Seite geneigtem Kopfe, oder nach Füllen des Gehörgangs mit warmem Wasser.

Das vom Verfasser angegebene Verfahren kann bei Perforation

Digitized by Google

des Trommelfells zur Ausspülung von Sekreten im Mittelohre und zur Bespülung der Trommelhöhle mit flüssigen Arzneistoffen auf folgende Weise angewendet werden: Nachdem der Kranke etwas Wasser in den Mund genommen und den Kopf gegen die entgegengesetzte Seite geneigt hat, wird der Gehörgang mit warmem Wasser oder dem erwärmten Medikamente gefüllt und in dieser Kopfstellung die Lufteintreibung mit unterbrochener Stoßwirkung vorgenommen. Durch die mit starker Blasenbildung aus dem Gehörgang entweichende Luft wird nicht nur häufig die Trommelhöhle förmlich ausgespült, sondern bei Anwendung von Medikamenten ihr Eindringen in das Mittelohr wesentlich erleichtert.

## Untersuchungs- und Behandlungsmethoden des Mittelohrs durch den äußeren Gehörgang.

### Luftverdünnung und Luftverdichtung im äußeren Gehörgang.

Die bereits im 11. Jahrhundert von dem Arzte Simeon*) und im 18. Jahrhundert von Archibald Cleland angegebene Methode des Aussaugens von Luft aus dem äußeren Gehörgang, durch die in einer Reihe von Fällen eine auffallende Hörverbesserung erzielt wurde **), geriet später in Vergessenheit. Erst um die Mitte des 19. Jahrhunderts wurde die Luftverdünnung im äußeren Gehörgange als therapeutisches Mittel wieder durch Moos und v. Tröltsch empfohlen.

In den letzten Dezennien wurde der therapeutischen Bedeutung der künstlichen Luftdruckschwankungen im äußeren Gehörgange größere Beachtung zugewendet und das Studium auch auf die Wirkung der Luftverdichtung und auf die Kombination dieser mit der Luftverdünnung ausgedehnt.

Ch. Delstanche gebührt das Verdienst, die letzterwähnte Methode als sogenannte Massage des Trommelfells und der Gehörknöchelchen in die Praxis eingeführt zu haben.

Der therapeutische Effekt der Lufteintreibungen in das Mittelohr kann in vielen Fällen durch Luftverdünnung im äußeren Gehörgange gesteigert werden. Durch die Aspiration der Luft aus dem äußeren Gehörgang wird das bei den Mittelohraffektionen so häufig nach innen gewölbte und straffer gespannte Trommelfell und mit ihm die Kette der Gehörknöchelchen nach außen gezogen und auf diese Weise der normalen Stellung näher gebracht, wodurch die Schwingbarkeit des Schalleitungsapparates erhöht wird. Gleichzeitig aber wird hiebei die Stapesplatte aus der Fenestra vestibuli etwas nach außen gerückt und dadurch der erhöhte Labyrinthdruck herabgesetzt. — Die Luftverdichtung im äußeren Gehörgange für sich allein kommt selten zu therapeutischen Zwecken in Anwendung, häufiger aber in Kombination und alternierend mit Luftverdünnung als sogenannte Massage des Trommelfells und der Gehörknöchelchen (Delstanche), insbesondere bei der sogenannten Otosklerose und bei Adhäsivprozessen im Mittelohre, welche mit Starrheit der Verbindungen der Gehörknöchelchen einhergehen.

### Luftverdünnung im äußeren Gehörgange.

Zur Luftverdünnung im äußeren Gehörgange bediene ich mich des von Ch. Delstanche angegebenen Masseurs (Fig. 105). Dieser besteht aus einer 4½ cm langen und 2½ cm im Durchmesser betragenden Metallröhre, in welcher eine schmä-

*) Vgl. Politzer, Gesch. d. Ohrenheilk. Bd. I, S. 61.

**) van Swieten zitiert nach: Komment. zu Boerhaves Aphorism. Tom. II. 1805, S. 677.

Digitized by Google

lere, mit einem Spritzenstempel versehene Röhre auf und ab bewegt wird. Der Rückstoß des Stempels, resp. die Aspiration wird durch eine zwischen dem Stempel und dem Boden der äußeren Metallröhre befindliche Spiralfeder bewirkt. Das Bewegungsausmaß des Stempels ist durch eine Schraube regulierbar; es genügt fast immer eine Distanz von 2—3 cm. Dieses Instrument hat sich mir in der Praxis vorzüglich bewährt. In Ermanglung eines Masseurs kann man sich entweder eines Siegleschen Trichters bedienen oder eines 30 cm langen Gummischlauches, der mit einer Olive luftdicht in den Gehörgang eingefügt und dessen freies Ende mit einem kleinen, jedoch kräftig wirkenden Ballon (Nr. 3) verbunden wird. Die Luftverdünnung geschieht in der Weise, daß man den Ballon vorerst zusammendrückt, dann die Olive luftdicht in den Gehörgang einfügt, worauf mit der Kompression allmählich nachgelassen wird. Diese Prozedur kann in einer Sitzung 4—5mal wiederholt werden.

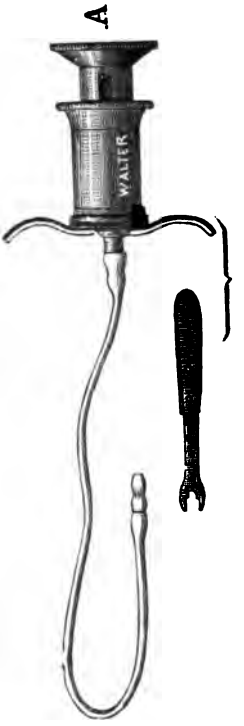

Fig. 105.
Masseur von Ch. Delstanche.

Kirchner und Haug empfehlen die Aspiration mit dem Munde durch einen dickwandigen Gummischlauch. Bei jeder Art der Luftverdünnung ist darauf zu achten, daß die Aspiration nicht zu rasch erfolge, weil dadurch schmerzhafte Zerreißungen von Blutgefäßen im Gehörgange und am Trommelfelle sowie Rupturen entstehen können.

Die Luftverdünnung im äußeren Gehörgange wird angewendet:

I. Zu diagnostischen Zwecken.

a) Sie ermöglicht es mit Hilfe des Siegleschen Trichters aus der durch die Inspektion wahrnehmbaren Größe der Exkursion den Grad der Spannung und Resistenz der einzelnen Partien des Trommelfells zu bestimmen und partielle oder ausgedehnte Verwachsungen desselben mit der inneren Trommelhöhlenwand zu diagnostizieren.

b) Zur Auffindung von Perforationsöffnungen, wo die Perforationsränder sich berühren und nur bei der Aspiration an dem Hervortreten des Sekrets an einer bestimmten Stelle des Trommelfells erkannt werden.

c) Zur Diagnose partieller Eiterungen im Mittelohr, insbesondere der Attik- und Antrumeiterungen.

d) Zur Diagnose polypöser Wucherungen im Attik und im Antrum.

e) Zur Diagnose extraduraler Abszesse (s. d. speziellen Teil).

II. Zu therapeutischen Zwecken.

a) Bei allen, mit Einziehung des Trommelfells verbundenen Trommelhöhlentubenkatarrhen, jedoch stets erst nach vorheriger Wegsammachung der Ohrtrompete durch die Luftdusche.

b) Bei Adhäsionen zwischen Trommelfell und innerer Trommelhöhlenwand.

c) Nach der Parazentese des Trommelfells zur Aspiration seröser, schleimiger oder eitriger Sekrete aus der Trommelhöhle in den äußeren Gehörgang.

d) Zur Aspiration von Eiter aus der Trommelhöhle in den äußeren Gehörgang (E. Politzer, Gruber) bei chronischen Mittelohreiterungen, und zwar stets nach vorheriger Luftdusche, ferner in Fällen, in denen Lufteintreibungen per tubam unmöglich sind oder nicht gelingen, und endlich bei begrenzten Eiterherden in der Trommelhöhle, welche mit dem Tubenkanale nicht kommunizieren.

Digitized by Google

e) Bei subjektiven Geräuschen im Ohre, welche öfters nach der Luftverdünnung entweder ganz aufhören oder weniger lästig empfunden werden. Außerdem tritt nach Anwendung der Luftverdünnung im Gehörgange sehr häufig eine bedeutende subjektive Erleichterung im Ohre und im Kopfe ein, welche dieser Methode einen besonderen Wert bei der Behandlung der Mittelohrkatarrhe verleiht.

f) Zur Beseitigung von Schwindel und Schwindelanfällen infolge gesteigerten Labyrinthdruckes. Dieser wird entweder durch Krankheitsprodukte im Mittelohr oder durch pathologische Prozesse im Labyrinth selbst hervorgerufen. Schwindelanfälle, welche durch Ausspritzen des Ohres bei perforiertem Trommelfelle oder durch andere Manipulationen am Ohre veranlaßt werden, können durch Luftverdünnung rasch beseitigt werden. Delstanche gelang es in einem Falle von plötzlich entstandener Taubheit infolge von Detonation, Goris und Lecocq bei epileptiformen Anfällen (Epilepsia ex aure laesa) durch Behandlung mittels des „Rarefacteurs Delstanche" Heilung zu erzielen.

Eine allmähliche Verdünnung der Luft im äußeren Gehörgange wird durch die von mir empfohlene luftdichte Obturation des äußeren Gehörgangs erzielt*). Sie bewirkt, wie ich manometrisch nachgewiesen habe, eine Resorption der abgesperrten Luft, wodurch nach der Luftdusche ein Zurücksinken des Trommelfells nach innen hintangehalten wird.

Zum Verstopfen des Gehörgangs bedient man sich eines mit Fett durchtränkten, haselnußgroßen Baumwollpfropfes, welcher mit mäßigem Drucke so tief in die äußere Ohröffnung hineingepreßt wird, daß er den äußeren Teil des knorpeligen Ganges ausfüllt. Die Obturation wird Abends vorgenommen, und der Pfropf des Morgens wieder entfernt**).

## Luftverdichtung im äußeren Gehörgange.

Die Luftverdichtung im äußeren Gehörgange findet bei den ohne Trommelfellperforation verlaufenden Mittelohrerkrankungen weit seltener Anwendung als die Luftverdünnung. Hingegen werden bei Perforation des Trommelfells in einer Reihe von Fällen durch Luftverdichtung im Gehörgange günstige Resultate erzielt (Lucae). Die Luftverdichtung wird am zweckmäßigsten durch den Delstancheschen Masseur oder mit dem oben angegebenen einfachen Ballonapparate vorgenommen. Hiebei entweicht die durch den Tubenkanal in den Nasenrachenraum gepreßte Luft mit einem deutlich hörbaren Rasseln oder bei Mangel von flüssigem Sekret mit einem trockenen Knattern in den Nasenrachenraum.

Die Luftverdichtung im äußeren Gehörgange wird angewendet:

I. Zu diagnostischen Zwecken:

Zur Konstatierung einer Trommelfellperforation, in Fällen, in denen die Lücke im Trommelfelle nicht sichtbar ist und die Lufteintreibung per tubam ein negatives Resultat ergibt. Wird das eine Ende des Auskultationsschlauches in die Nasenöffnung des Kranken gehalten und läßt man diesen zur Vermeidung der störenden Respirationsgeräusche ruhig durch den Mund atmen, so hört man bei jeder Luftverdichtung im Gehörgange sehr deutlich das Geräusch der in den Rachenraum entweichenden Luft (Methode des Verfassers).

---

*) A. Politzer, Wiener med. Wochenschr., 1867.

**) Bing empfiehlt zur Obturation einen mit Luft gefüllten Gummipfropf.

Digitized by Google

II. Zu therapeutischen Zwecken.

a) Bei Perforation des Trommelfells zur Entfernung von Sekreten aus dem Mittelohre in Fällen, in denen weder durch Lufteintreibungen per tubam, noch durch Luftverdünnung im äußeren Gehörgange Sekret aus der Trommelhöhle herausbefördert werden kann. Das Sekret wird bei dieser Manipulation nur aus dem vorderen Trommelhöhlenabschnitte und aus dem Tubenkanale in den Nasenrachenraum gepreßt. Hiebei sind größere Druckstärken, die leicht Schwindelanfälle hervorrufen, zu vermeiden.

b) Nach der Parazentese des Trommelfells, wenn zähe, durch die künstliche Öffnung im Trommelfelle schwer entfernbare Schleimmassen durch den Tubenkanal in den Nasenrachenraum befördert werden sollen.

c) Bei trockener Perforation zur Wegsammachung der Ohrtrompete, wenn dies durch Lufteintreibungen per tubam nicht gelingt. Diese Prozedur muß mit großer Vorsicht vorgenommen und bei eventuell eintretendem Schwindel sofort unterbrochen werden (vgl. die Kontraindikationen).

d) Zur Durchspülung der Trommelhöhle vom äußeren Gehörgange aus, wenn diese per tubam oder nach der von mir angegebenen Methode nicht ausführbar ist. Die Prozedur ist folgende: Nach der Reinigung des Mittelohrs vom Sekret durch die Luftdusche per tubam und nach Ausspritzung des äußeren Gehörgangs wird dieser mit warmem Wasser gefüllt, dann die Olive des Schlauches luftdicht in die Ohröffnung eingefügt und durch Kompression des lufthaltigen Ballons das Wasser durch den Tubenkanal in den Nasenrachenraum getrieben. Zum Einspritzen einer größeren Menge warmen Wassers kann man sich einer mit einem Olivenansatz versehenen, größeren Spritze oder einer Ballonspritze (Nr. 8) bedienen. Diese zuerst von mir angegebene Prozedur hat sich bei einer Reihe hartnäckiger Mittelohreiterungen therapeutisch bewährt, wo andere Methoden versagten.

e) Bei gewissen Formen von Schwerhörigkeit infolge von Mittelohrkatarrhen (Delstanche, s. d. speziellen Teil).

f) Zur Linderung subjektiver Geräusche, welche weder durch Lufteintreibungen per tubam, noch durch Luftverdünnung im äußeren Gehörgange vermindert werden.

Die Luftverdichtung im äußeren Gehörgange ist kontraindiziert bei Retraktion des Trommelfells, ferner bei Perforation des Trommelfells mit so starken Widerständen in der Ohrtrompete, daß diese sich für die Lufteintreibung nach meinem Verfahren als unwegsam erweist. In diesem Falle wird durch Kompression der Luft im Gehörgange infolge des gesteigerten Labyrinthdruckes heftiger Schwindel, Ohrensausen und Betäubung hervorgerufen, zu deren Beseitigung man sofort die Luftverdünnung im äußeren Gehörgange anwenden muß.

Wie aus dem Vorhergehenden erhellt, ist die Methode der Luftverdünnung und Luftverdichtung immer nur als eine Ergänzung, in manchen Fällen allerdings auch als teilweiser Ersatz jener Methoden zu betrachten, die zur Wegsammachung der Ohrtrompete dienen.

## Luftverdünnung und Luftverdichtung im äußeren Gehörgange.

Die rasch aufeinander folgende, alternierende Anwendung beider Methoden, von Delstanche als Massage des Trommelfells und der Gehörknöchelchen in die Praxis eingeführt, bezweckt eine ausgiebige Verschiebung der Kette der Gehörknöchelchen, deren Beweglichkeit teils durch Rigidität ihrer Gelenke, teils durch Adhäsionen zwischen Trommelfell, Gehörknöchelchen und den

Digitized by Google

Wänden der Trommelhöhle herabgesetzt ist. Diese Methode eignet sich daher vorzugsweise bei nachweisbaren Adhärenzen in der Trommelhöhle und bei der Otosklerose.

Zur Pneumomassage des Trommelfells bedient man sich des Masseur Delstanche oder des Siegleschen Trichters oder eines kleinen (Nr. 3) mit einem Schlauch und Gehörgangsolive versehenen Ballons. Haug und Gellé empfehlen die oszillatorische Massage mit dem Munde mittels eines dickwandigen Gummischlauchs in der Dauer von 1/4—1/2 Minute. In den letzten Jahren sind von Wegener, Breitung (Fig. 106), Chevalier Jackson, Seligmann u. a. elektromotorische Apparate konstruiert worden, an welchen der Masseur Delstanche durch einen elektrischen Motor in Bewegung gesetzt wird und bei denen durch Regulierung der Stromstärke die vibratorischen Luftdruckschwankungen im Gehörgange nach Bedarf beschleunigt oder herabgemindert werden können. Der durch diese Apparate erzielte therapeutische Effekt übertrifft wohl in manchen Fällen die Wirkung des Masseur Delstanche, während in anderen Fällen der letztgenannte Apparat sich als wirksamer erweist.



Fig. 106.
Elektromotorischer Masseur nach Breitung von Reiniger, Gebbert u. Schall.

Die Massage wird in der Regel mit der Aspiration eingeleitet, welcher die Kompression folgt. Die Dauer der Manipulation, d. i. die Zahl der Massagebewegungen, hängt von der anatomischen Grundlage der Hörstörung ab. Sie variiert von 40—100 Drehungen und darüber. Je hochgradiger die Hörstörung, von desto längerer Dauer kann die Massage sein. Zuweilen, wie bei manchen Fällen von Sklerose, erweisen sich kurze, rasch aufeinander folgende Stöße wirksamer, als langsame Aspirationen und Kompressionen mit größerer Druckstärke. Seligmann empfiehlt die vibratorische Massage bis zu 100 Vibrationen. Ostmann will günstige Erfolge von einer 5—10—20 Minuten dauernden Massage beobachtet haben.

Die Intensität der bei der Massage in Anwendung kommenden Luftdruckschwankungen richtet sich nach dem Grade des Schalleitungshindernisses. Je hochgradiger die Hörstörung ist, desto größer werden die anzuwendenden Druckstärken sein. Bei Mittelohrerkrankungen mit geringgradiger Hörstörung verursacht kräftige Massage ein schmerzhaftes Gefühl, zuweilen Schwindel und vermehrtes Sausen, während bei hochgradiger Hörstörung die

Digitized by Google

Massage von derselben Druckstärke fast keine unangenehmen Empfindungen hervorruft. Demgemäß wird man in jedem Falle die Aspiration und Kompression nur allmählich steigern, wobei man auf die hierbei geäußerten subjektiven Empfindungen des Kranken Rücksicht nehmen muß. Beim Eintritt einer schmerzhaften Empfindung ist die Druckstärke zu vermindern. Wo keine Verwachsungen bestehen, soll man über eine Hubhöhe von 2—3 mm nicht hinausgehen.

Die Pneumomassage bewirkt in vielen Fällen nicht nur eine merkliche Hörzunahme, sondern auch eine momentane, dauernde oder vorübergehende Herabsetzung der Intensität der subjektiven Geräusche. Einen auffällig günstigen Einfluß übt sie auf die die Ohraffektionen begleitenden Kopfsymptome, wie Schwere, Vollsein, Betäubung etc., welche nicht selten gänzlich beseitigt werden. Bisweilen jedoch beobachtet man selbst nach kurzdauernder Anwendung der Pneumomassage eine Zunahme der subjektiven Geräusche, Betäubung und Hörverminderung. Kontraindiziert ist die Pneumomassage bei entzündlichen Erkrankungen des Mittelohrs und bei primären unkomplizierten Erkrankungen des schallperzipierenden Apparates (Ostmann).

Zur unmittelbaren Massage der Gehörknöchelchen empfiehlt Lucae eine federnde Drucksonde, deren ausgehöhlte Spitze, mit einem Kautschukplättchen überzogen, auf den Processus brevis aufgesetzt wird. Durch wiederholte leichte Pressionen der vermittelst einer Spirale federnden Sonde auf den kurzen Hammerfortsatz wird die Kette der Gehörknöchelchen mobilisiert und bei Adhäsivprozessen im Mittelohre eine Hörverbesserung verschiedenen Grades erzielt. Das Verfahren ist selbst bei vorsichtiger Handhabung des Instruments oft sehr schmerzhaft, wird aber zuweilen nach wiederholter Anwendung gut vertragen. König benützt eine mit Paraffin überzogene Drucksonde zur direkten Massage. Über günstige Resultate dieses Verfahrens berichten außer Lucae noch Jacobson und Walb. Nach meinen Erfahrungen wird durch die Massage mittels der Drucksonde im großen und ganzen kein besseres Resultat erzielt als mit der Pneumomassage. In einzelnen Fällen beobachtet man allerdings eine größere Hörzunahme nach Anwendung der Drucksonde, doch stehen diesen Fällen wieder solche gegenüber, bei denen die Drucksonde eine Hörverschlimmerung erzeugt.

## C. Die Hörprüfungen.

Die Hörprüfungen nehmen unter den diagnostischen Hilfsmitteln in der Otologie einen hervorragenden Platz ein. Sie dienen nicht nur zur Bestimmung des Grades der Hörstörung, sondern auch oft genug zur Konstatierung der Lokalisation der pathologischen Veränderungen im Gehörgange, insofern wir in Fällen, in denen die anderen objektiven Untersuchungsmethoden ein negatives Resultat liefern, durch die Funktionsprüfung zu bestimmen im stande sind, ob das anatomische Substrat der Funktionsstörung im Schalleitungs- oder im Nervenapparate seinen Sitz hat. Die Hörprüfungen erlangen aber auch noch dadurch einen besonderen Wert, daß wir während der Krankenbeobachtung nur durch diese das Resultat der eingeleiteten Behandlung zu kontrollieren in der Lage sind.

Bei den Hörprüfungen zu diagnostischen Zwecken muß die Perzeptionsfähigkeit sowohl für die durch die Luft zum Trommelfelle fortgepflanzten Schallwellen, als auch die Schallperzeption durch die Kopfknochen gesondert geprüft werden.



Digitized by Google

## A. Prüfung der Perzeptionsfähigkeit für die durch die Luft zum Trommelfelle fortgepflanzten Schallwellen.

### I. Prüfung der Hörschärfe für einfache Töne.

#### a) Prüfung der Perzeptionsfähigkeit für Uhr und Hörmesser.

Die bisher üblichen Behelfe, die Uhr, die Stimmgabel und die Sprache, erweisen sich für eine exakte Bestimmung der Hörfunktion bei den Krankheiten des Gehörorgans als mangelhaft.

Zur Prüfung der Hörschärfe für einfache Töne bedient man sich noch jetzt häufig der gewöhnlichen oder mit einer Arretiervorrichtung (Bing) versehenen Taschenuhr. Da jedoch die verschiedenen Uhren in Bezug auf Höhe und Stärke des Klanges wesentlich differieren, die Prüfungsresultate mit verschiedenen Uhren daher auch verschieden sein müssen, so sind sie für eine allgemein verständliche Präzisierung der Hörschärfe nicht geeignet.

Diese Mängel veranlaßten mich, einen einheitlichen Hörmesser von bestimmter Schallstärke zu konstruieren, welcher die Hörprüfung mit der Uhr zu ersetzen bestimmt ist.

Dieser (Fig. 107 natürliche Größe) besteht aus einem 28 mm langen und 4,5 mm dicken, wagrecht stehenden Stahlzylinder c, welcher durch ein streng gehendes Schraubengewinde r mit der senkrechten, aus Hartkautschuk gefertigten Säule s s' verbunden wird. Über der Befestigungsstelle des Zylinders ist der um seine Achse bewegliche Perkussionshammer h h' angebracht, der durch Niederfallen auf den Stahlzylinder den Ton erzeugt.

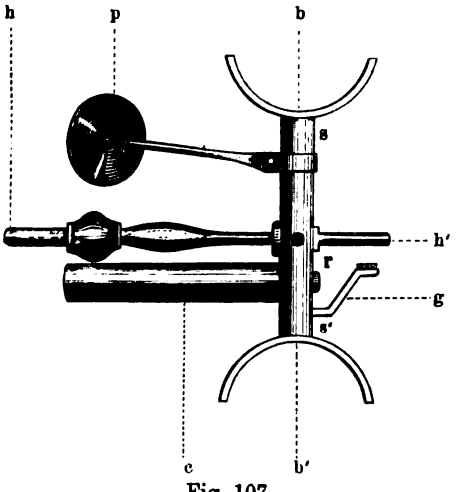

Fig. 107.

Da die Intensität des Schalles von der Fallhöhe des Perkussionshammers abhängt, so ist, um bei allen Instrumenten eine gleiche Fallhöhe herzustellen, an der hinteren Peripherie der Säule eine Hemmung in Form eines winklig gekrümmten, mit einer weichen Gummiplatte versehenen Hartkautschukstücks g angebracht, auf welche der hintere kurze Hebelarm des Hämmerchens mit dem Mittelfinger niedergedrückt wird. Am oberen und unteren Ende der Säule befinden sich zwei halbkreisförmige, flache Bogen b b', welche zum Fassen des Instruments mit dem Zeigefinger und dem Daumen bestimmt sind. Unterhalb des oberen Bogens ist in die Kautschuksäule ein 4 cm langer, mit einer rundlichen Metallplatte p versehener Stift eingefügt. Dieser dient zur Prüfung der Perzeption durch die Kopfknochen, indem man bei geschlossenen Gehörgängen die Metallplatte mit der Schläfe oder mit dem Warzenfortsatze in Berührung bringt. Ebenso wird in Fällen, in denen der Ton des Hörmessers selbst in der kürzesten Distanz nicht mehr gehört wird, die rundliche Metallplatte mit der Umrandung der äußeren Ohröffnung in Berührung gebracht, um zu eruieren, ob der Ton bei Kontakt des Hörmessers mit dem äußeren Ohre perzipiert wird.

Der Ton des auf $\bar{c}$ abgestimmten Hörmessers läßt sich dem Ticken einer stark schlagenden Uhr vergleichen. Eine genauere Abstimmung ließe sich durch Aushöhlen des Zylinders und durch die Bestimmung seines Tones durch Anblasen seiner Mündung erzielen. Sein Schwingungswert liegt zwischen 400 und 468 Doppelvibra-

Digitized by Google

tionen (Gradenigo)*). Es ist selbstverständlich, daß das Instrument als einheitlicher Hörmesser nur dann seinem Zwecke entspricht, wenn dessen sämtliche Bestandteile bei allen Instrumenten genau übereinstimmen und außerdem noch jedes Instrument genau abgestimmt wird. Bei hochgradiger Hörstörung, wo der Hörmesser nicht mehr gehört wird, benütze ich öfters ein Metronom.

Bei der Hörprüfung mit diesem Hörmesser muß, wie bei der mit der Uhr, auf die Richtung der Schallquelle zur äußeren Ohröffnung Rücksicht genommen werden, da die Hörschärfe wesentlich durch die Stellung der Schallquelle zum Ohre modifiziert wird (Gellé, Kugel). In der Regel wird der Ton intensiver und auch in größerer Distanz gehört, wenn die den Hörmesser und die äußere Ohröffnung verbindende Linie auf die Seitenfläche des Kopfes nicht senkrecht steht, sondern etwas nach vorn gerichtet ist.

Um die Hörschärfe genau zu bestimmen, benützt man einen Zentimetermaßstab, welcher, horizontal gehalten, unterhalb des Ohrläppchens an den Kopf angelehnt wird, wobei die Berührung des Hörmessers mit dem Maßstabe, wegen der unmittelbaren Zuleitung der Schwingungen zu den Kopfknochen, vermieden werden muß. In jedem Ordinationszimmer ist überdies entweder am Boden oder an der Wand eine Metereinteilung anzubringen, um die Hörschärfe auch für größere Distanzen genau bestimmen zu können.

Jedes der beiden Gehörorgane muß in Bezug auf Hörschärfe gesondert geprüft werden, zu welchem Zwecke bei der Untersuchung des einen Ohres der Gehörgang des anderen mit dem befeuchteten Finger möglichst luftdicht verschlossen wird. Die Bestimmung der Hördistanz geschieht nun in der Weise, daß man sich mit dem Instrumente in der Richtung des Maßstabs dem Ohre allmählich nähert, bis der Kranke die Anzahl der Schläge des Hörmessers genau angibt. Um Täuschungen zu vermeiden, läßt man den Kranken mit der Handfläche der betreffenden Seite das Auge verdecken, damit er die Stelle, wo sich die Schallquelle befindet, nicht sehen könne.

Es muß jedoch sogleich hier zur richtigen Beurteilung des Wertes der Hörprüfungen bemerkt werden, daß die Hörschärfe nicht nur an verschiedenen Tagen, sondern auch zu verschiedenen Tageszeiten, ja in kurz aufeinander folgenden Zeiträumen, ferner unter dem Einflusse der Temperatur und des Feuchtigkeitsgehaltes der Luft, und infolge von somatischen und psychischen Zuständen merklichen Schwankungen unterworfen ist. Daß der Tageslärm und Geräusche das Hörprüfungsresultat beeinflussen, ist selbstverständlich.

Bei der Prüfung der Hörschärfe mit dem Hörmesser oder der Uhr ergeben sich häufig merkliche Differenzen in der Distanz, je nachdem das Instrument von einer außerhalb der Perzeptionsgrenze gelegenen Entfernung dem Ohre genähert oder umgekehrt bei Perzeption des Tones vom Ohre entfernt wird. Im letzteren Falle ist die Hördistanz fast immer größer, als im ersten Falle. Der Grund hievon ist meiner Ansicht nach darin zu suchen, daß beim Nähern der noch nicht hörbaren Schallquelle zum Ohre die im Ruhezustande befindlichen Endigungen des Hörnerven einer stärkeren Schalleinwirkung bedürfen, um aus ihrer Gleichgewichtslage gebracht zu werden, daher die Schallquelle zur Erregung des Hörnerven dem Ohre näher gebracht werden muß. Hingegen wird beim Entfernen der hörbaren Schallquelle vom Ohre der im Erregungszustande befindliche Hörnerv durch Vibrationen von geringerer Intensität noch in Erregung erhalten und der Schall in größerer Entfernung perzipiert.

Die von Hartmann, Chimani und dem Verfasser bei einer größeren Anzahl Normalhörender in möglichst geräuschlosen Räumen vorgenommenen Hörprüfungen ergaben als mittlere normale Hörweite für diesen

*) VII. Congr. internat. d'otol. Bordeaux 1904.

Digitized by Google

Hörmesser einen Distanzwert von 15 m. Bei einer Hördistanz von 1 m wird somit nach dem Vorschlage von Knapp und Prout die relative Hörschärfe als $\frac{1}{15}$, bei einer solchen von 10 cm als $\frac{0,1}{15}$, bei 3 cm als $\frac{0,03}{15}$ der für diesen Hörmesser angenommenen normalen Hörschärfe ausgedrückt*). Nach meinen und Bezolds Erfahrungen läßt sich aus der Zunahme der Hörweite für den Ton des Hörmessers mit größerer Sicherheit auf eine entsprechende Zunahme der Hörweite für die Sprache schließen als bei der Prüfung mit der Taschenuhr; doch kommen oft genug Fälle vor, bei denen zwischen der Hörweite des Hörmessers und der Sprache ein starkes Mißverhältnis besteht. Aus diesem Grunde kann daher der Hörprüfung mit dem Hörmesser (resp. der Uhr) nur ein relativer Wert zugesprochen werden. Einen Vorteil gewährt indes die Prüfung mit dem Hörmesser (oder der Uhr) zur Konstatierung geringgradiger Hörstörungen, welche im gewöhnlichen Verkehre, ja selbst bei der Prüfung mit der Flüstersprache kaum bemerkbar sind, bei Prüfung mit schwachen Schallwellen jedoch zur Evidenz nachgewiesen werden können. Ebenso kann man während der Behandlung aus der Rückkehr der bereits geschwundenen Perzeption des Tickens (Uhr oder Hörmesser) oder aus einer beträchtlichen Distanzzunahme für diese mit Wahrscheinlichkeit auf eine Hörverbesserung für die Sprache schließen.

Die auf dem Prinzipe des Sonometers von Hughes basierenden, kostspieligen Hörmesser, an dem die Schläge eines Neefschen Hammers mittels Telephons dem Ohre zugeleitet und durch Verschieben der Induktionsrolle gradatim abgeschwächt oder verstärkt gehört werden, haben sich in der Praxis nicht bewährt; ebensowenig das Akumeter von Toulouse und Vasehide, bei dem fallende Tropfen zur Schallerzeugung dienen.

### b) Prüfung der Perzeption durch die Luftleitung mit musikalischen Tönen.

Die von den Fachärzten benützten Behelfe sind: eine Serie von Stimmgabeln, verschieden hohe Pfeifen, eine Serie Königscher Stahlzylinder und musikalische Instrumente.

Stimmgabeln**). Unter den Hörprüfungen zu diagnostischen Zwecken nehmen die Stimmgabeluntersuchungen einen hervor-

*) Archiv f. Ohrenheilk. Bd. XIII; Archiv f. Augen- u. Ohrenheilk. Bd. VI.

**) Da in den meisten Lehrbüchern die Schwingungszahlen der einzelnen Töne unrichtig angegeben werden, so füge ich hier die Appunnsche Tabelle an, in welcher die Zahlen der einfachen Schwingungen der einzelnen Gabeln nach reinen Tonverhältnissen berechnet sind.

| | | | | | | |
|---|---|---|---|---|---|---|
| $C_{-2} = 32$ | $D_{-2} = 36$ | $E_{-2} = 40$ | $F_{-2} = 42{,}_{66}$ | $G_{-2} = 48$ | $A_{-2} = 53{,}_{33}$ | $H_{-2} = 60$ |
| $C_{-1} = 64$ | $D_{-1} = 72$ | $E_{-1} = 80$ | $F_{-1} = 85{,}_{33}$ | $G_{-1} = 96$ | $A_{-1} = 106{,}_{66}$ | $H_{-1} = 120$ |
| $c = 128$ | $d = 144$ | $e = 160$ | $f = 170{,}_{66}$ | $g = 192$ | $a = 213{,}_{33}$ | $h = 240$ |
| $c^1 = 256$ | $d^1 = 288$ | $e^1 = 320$ | $f^1 = 341{,}_{32}$ | $g^1 = 384$ | $a^1 = 460{,}_{66}$ | $h^1 = 480$ |
| $c^2 = 512$ | $d^2 = 576$ | $e^2 = 640$ | $f^2 = 682{,}_{64}$ | $g^2 = 768$ | $a^2 = 853{,}_{32}$ | $h^2 = 960$ |
| $c^3 = 1024$ | $d^3 = 1152$ | $e^3 = 1280$ | $f^3 = 1365{,}_{28}$ | $g^3 = 1536$ | $a^3 = 1706{,}_{64}$ | $h^3 = 1920$ |
| $c^4 = 2048$ | $d^4 = 2304$ | $e^4 = 2560$ | $f^4 = 2730{,}_{56}$ | $g^4 = 3072$ | $a^4 = 3413{,}_{28}$ | $h^4 = 3840$ |
| $c^5 = 4096$ | $d^4 = 4608$ | $e^5 = 5120$ | $f^5 = 5461{,}_{12}$ | $g^5 = 6144$ | $a^5 = 6826{,}_{56}$ | $h^5 = 7680$ |
| $c^6 = 8192$ | $d^6 = 9216$ | $e^6 = 10240$ | $f^6 = 10922{,}_{24}$ | $g^6 = 12288$ | $a^6 = 13653{,}_{12}$ | $h^6 = 15360$ |
| $c^7 = 16384$ | $d^7 = 18432$ | $e^7 = 20480$ | $f^7 = 21844{,}_{44}$ | $g^7 = 24576$ | $a^7 = 27306{,}_{24}$ | $h^7 = 30720$ |

Gegen die Richtigkeit der Appunnschen Zahlen hoher Stimmgabeltöne sind von Melde (Ann. d. Physik u. Chemie Bd. LII, 1894), von F. A. Schultze und C. Stumpf (Wiedem. Ann. d. Physik Bd. XLVIII, 1899) Einwendungen erhoben worden.

Digitized by Google

ragenden Platz ein. Insbesondere wurde durch die kombinierten Stimmgabeluntersuchungen der Luft- und Kopfknochenleitung mittels hoch und tief gestimmter Gabeln ein wesentlicher Fortschritt in der Differentialdiagnose der Mittelohr- und Labyrinthaffektionen angebahnt.

Die Widersprüche, welche sich so häufig aus den Resultaten der Hörprüfungen verschiedener Autoren ergeben, beruhen zweifellos auf der Verschiedenheit der Untersuchungsmethoden und der zur Prüfung benützten Stimmgabeln. Ein einheitliches Vorgehen bei den Hörprüfungen, sowie die Benützung gleichartiger Stimmgabeln und Instrumente erscheint daher sehr wünschenswert und müßte zur Vermeidung von Irrtümern baldigst angestrebt werden. Sehr bedauerlich ist es, daß einzelne Fachärzte unter Hinweis auf die jedem Kliniker bekannten Ausnahmsfälle, den Wert der Stimmgabelprüfungen für die Diagnose der Lokalisation der Hörstörungen auf ein geringes Maß herabzudrücken versuchen. Dem gegenüber muß auf Grundlage langjähriger Erfahrung betont werden, daß den Stimmgabelprüfungen für alle Zeiten ein bleibender Wert für die Diagnostik der Hörstörungen gesichert ist.

Während manche zu diagnostischen Zwecken eine Oktavserie der ganzen Tonreihe von $C-^1$ bis $c^7$, im ganzen 9 Stimmgabeln benützen, empfiehlt Bezold die von Edelmann konstruierte kontinuierliche Tongabelreihe. Diese umfaßt 11 Stimmgabeln, 2 gedackte Pfeifen und 1 Galtonpfeife. Die Stimmgabeln sind mit verstellbaren Belastungsgewichten versehen und dadurch für einen verschieden großen Tonbereich abstimmbar. Ebenso sind die 3 Pfeifen, die das obere Ende der Tonreihe umfassen, durch ihren verschiebbaren Stempel für einen größeren Tonbereich abgestimmt. Auf diese Weise umfaßt die Bezoldsche Tongabelreihe die ganze Tonskala des menschlichen Gehörorgans vom Subkontra-C mit 16 Doppelschwingungen bis zu den höchsten noch wahrnehmbaren Tönen.

Dieser komplizierte Apparat eignet sich insbesondere zur Auffindung der bei Ohrenkranken selten, bei Taubstummen häufiger vorkommenden Tonlücken, sowie zur Feststellung des Tonbereiches bei Taubstummen, ist jedoch für den praktischen Arzt, abgesehen von der zeitraubenden Handhabung, für die Differentialdiagnose der Mittelohr- und Labyrinthaffektionen meist überflüssig, da man dasselbe Resultat mit einer geringen Anzahl von Stimmgabeln erreicht. Hartmann empfiehlt eine aus 5 Stimmgabeln bestehende Reihe von $c-c^4$, Dennert c oder $c^1$, $c^3-c^5$; Panse $c^2-c^6$; Bonnier eine genau auf 100 Doppelvibrationen abgestimmte Gabel; Lucae eine kleine mit einer Skala versehene englische Stimmgabel, an der durch Verschiebung der Klemmen eine Tonsteigerung bis zu einer Oktave erzielt werden kann. Anstatt der kontinuierlichen Stimmgabelreihe Bezold-Edelmanns kann man sich auch des Sternschen Tonvariators bedienen.

Der praktische Arzt benötigt zu diagnostischen Zwecken und zur Prüfung der Perzeption für tiefe, mittlere und hohe Töne mindestens die 3 Stimmgabeln c, $c^1$*) und $c^4$.

Da bei den meisten Stimmgabeln durch Anschlagen der Zinken (besonders an harte Gegenstände) außer dem Grundtone noch eine Anzahl klingender Obertöne entstehen, welche bei der Untersuchung störend wirken, so habe ich zu deren Beseitigung die Belastung der Stimmgabeln mit zwei die Zinken umgreifenden, durch Schrauben fixierten Messingklemmen vorgeschlagen. Die Obertöne lassen sich auch durch Zusammendrücken der unteren Zinkenenden in der Nähe ihrer Umbiegungsstelle beseitigen. In neuerer Zeit ließ ich Stimmgabeln anfertigen, an denen die Klemmen weggelassen und die Belastung der oberen Zinkenenden durch Abfeilen der unteren Zinkenenden an der Innenseite nahe der Umbiegungsstelle erzielt wurde. An diesen Gabeln sind beim Anschlagen an einen weichen Gegenstand keine Obertöne wahrzunehmen. An der kleinen Blakeschen Stimmgabel mit reinem Grundtone sind die oberen Zinkenenden stark verdickt, Eitelberg, Lucae und neuerdings Quix u. a. haben zur Erzielung eines gleichmäßigen Anschlages einen Apparat konstruiert, an dem die Stimmgabel mit einem federnden Hammer verbunden ist, doch wird durch Abnützung der Stahlfeder die Stärke des Anschlages im Laufe der Zeit alteriert.

Um bei der Prüfung der Luft- und Knochenleitung das umständliche Sekunden-

*) Diese Stimmgabel ist identisch mit der in den früheren Auflagen dieses Buches von mir mit $c^2 = ut^2$ der Königschen Stimmgabel mit 512 Doppelschwingungen bezeichneten.

Digitized by Google

zählen zu ersparen und die Initial- und Abschwingungsintensität der Stimmgabelvibrationen direkt ablesen zu können, haben Gradenigo*) und später von Kittlitz**) an der Blochschen Klinik optische Verfahren angegeben. Gradenigo benützt hierzu tiefe Stimmgabeln, an deren oberen Zinkenenden auf weißem Grunde ein schwarzes Dreieck gezeichnet ist, welches durch seitliche Striche in 3 Teile geteilt ist (Fig. 108). Wird die Stimmgabel angeschlagen, so erscheinen bei der größten Exkursion optisch zwei blaß konturierte Dreiecke mit einem gemeinsamen kurzen schwarzen Dreieck an der Basis, welch letzteres mit der Abnahme der Schwingungsintensität sich in dem Maße nach oben zu vergrößert, als die zwei blaßen Dreiecke allmählich wieder in ein Dreieck zusammenfließen. Aus dem durch die Millimeterteilung markierten Abstande der zwei Dreiecke kann man daher den Zeitpunkt einer bestimmten Schwingungsintensität bestimmen. Bei Stimmgabeln über 60 Vibrationen, welche länger perzipiert werden, als die Schwingungen des Dreiecks sichtbar sind, muß zur Bestimmung der Perzpetionsdauer noch die Uhr benützt werden, wobei man den Punkt des Verschwindens des optischen Doppelbildes als Nullpunkt annimmt.

Fig. 108.

Auf optischem Prinzipe beruht auch der einfache Apparat von Kittlitz, den er an die oberen Zinkenenden einer mittleren Stimmgabel anbringt (Fig. 109 A u. B). Die Spalte des Apparates einer Zinke A fällt mit einer auf einer dreieckigen Zunge angebrachten Lochreihe der anderen B zusammen, deren Seitenspalten bei Vibration der Gabel als helle Streifen erscheinen, aus deren Länge auf die Zahl der Vibrationen geschlossen werden kann. Der Apparat, der weiter in der Tonreihe hinaufreicht als der von Gradenigo, und sich für Luft- und Knochenleitung eignet, läßt sich für Gabeln bis $c^2$ verwenden.

Bei der **Prüfung der Stimmgabelperzeption durch die Luftleitung** wird zunächst die Abnahme der Hörschärfe des kranken Ohres gegenüber der normalen Hörschärfe festgestellt. Die Methode der Bestimmung der Hörschärfe nach der Hörzeit wurde von Conta***) in Vor-

Fig. 109 a.




Fig. 109 b.

schlag gebracht. Man benützt hierzu am zweckmäßigsten die $c^1$ Königsche Stimmgabel (256 V. = mit Königs $ut^2$ = 512 Doppelvibrationen), welche nach möglichst gleichmäßigem Anschlagen einer Zinke auf die Volarfläche der linken Hand oder auf ein weiches mit Leder überzogenes Holzstück so lange vor das

*) VI. Intern. Otol.-Kongr. London 1899.
**) XIV. Vers. d. Deutschen otol. Gesellsch. Homburg 1905.
***) Archiv f. Ohrenheilk. Bd. I. S. 107.

Digitized by Google

Ohr gehalten wird, bis der Patient den Moment angibt, in dem er das Tönen nicht mehr wahrnimmt. Hierauf wird die Stimmgabel unserem eigenen normalen Ohre (bei einseitiger Ohraffektion dem normalen Ohre des Patienten) genähert, an der Sekundenuhr die Zeit bis zu deren Abklingen abgelesen und die Zeitdifferenz zwischen der Perzeption des kranken und des normalen Ohres notiert. Diese Methode kann keinen Anspruch auf Präzision machen, weil bei baldig wiederholter Prüfung die Zeitdifferenz zwischen der Perzeption des kranken und des normalen Ohres größere Schwankungen aufweist. Auch stehen die Ergebnisse dieser Prüfungsmethode mit dem Grade der Hörstörung für die Sprache nur selten in einem Verhältnis. Immerhin aber können wir sie neben den anderen Prüfungsmethoden zur Konstatierung der Hörzunahme während der Behandlung resp. zur Bestimmung einer Hörverbesserung oder Hörverschlimmerung bei späteren Untersuchungen benützen.

Der Versuch, die Hörschärfe eines kranken Ohres in Prozenten der normalen Hörschärfe auszudrücken, ist bisher nicht gelungen, weil das Dekrement der schwingenden Stimmgabel, sowie die relative Empfindlichkeit des Ohres noch nicht genügend gekannt sind. Quix bestreitet die Berechnungen Ostmanns über das von ihm vertretene Hörmaß (Archiv f. Ohrenheilk. Bd. LII).

Handelt es sich darum, bei beiderseitiger Hörstörung die qualitative Differenz in der Perzeption beider Gehörorgane festzustellen, so wird die tönende Stimmgabel (c') in kurzen Zwischenräumen abwechselnd vor das rechte und linke Ohr in möglichst gleicher Distanz gehalten und der Kranke befragt, auf welchem Ohre er die Stimmgabel besser hört. In der Regel wird die Stimmgabel auf dem schwerhörigeren Ohre schwächer perzipiert; selten ist das Umgekehrte der Fall. Bei geringgradigen Hörstörungen muß die Differenz in der Perzeption beider Gehörorgane durch möglichst schwache Stimmgabelschwingungen festgestellt und auch hier die Zeitdifferenz notiert werden. Bei dieser Methode der Hörprüfung beobachtet man nicht selten, namentlich bei einseitiger Mittelohraffektion mit vermehrter Spannung im Schalleitungsapparate, daß der Stimmgabelton auf dem erkrankten Ohre bisweilen um $^1/_2$, $^1/_4$, sogar um einen ganzen Ton höher, selten tiefer perzipiert wird als auf dem normalen Ohre.

Die Prüfung der **Perzeption tiefer und hoher Töne durch die Luftleitung** hat für die Differentialdiagnose der Mittelohr- und Labyrinthaffektionen eine nicht zu unterschätzende Wichtigkeit erlangt. In einer größeren Arbeit, welche ich 1871 (Archiv f. Ohrenheilk. Bd. VI) veröffentlichte, habe ich auf Grundlage experimenteller Untersuchungen an der Leiche gezeigt, daß bei Schalleitungshindernissen im Mittelohre hohe Töne im allgemeinen besser gehört werden als tiefe. Hierdurch war die Prüfung mit hohen und tiefen Tönen zu diagnostischen Zwecken vorgezeichnet. Lucae hat zuerst auf die diagnostische Bedeutung der Prüfung mit tiefen Stimmgabeln hingewiesen. Er fand, daß tiefe Stimmgabeln bei Mittelohraffektionen mit stark herabgesetzter Hörschärfe für die Sprache schwach oder gar nicht, daß hingegen bei Labyrinthaffektionen die tiefen Stimmgabeltöne selbst bei hochgradigeren Hörstörungen noch ziemlich gut perzipiert werden. Hieraus ergibt sich nach Bezold, daß der Schalleitungsapparat nur die Überleitung der Schallwellen des unteren Teiles der Skala vermittelt, daß dieser jedoch für den oberen Teil der Tonskala entbehrlich ist. Dem Ausfall der Perzeption tiefer Töne ist daher eine wichtige Bedeutung für die Diagnose eines Schalleitungshindernisses beizumessen.

Wenn nun auch die klinische Beobachtung ergibt, daß im allgemeinen

Digitized by Google

bei Schalleitungshindernissen hohe Töne besser perzipiert werden als tiefe, und umgekehrt bei Erkrankungen des Hörnervenapparates tiefe Töne besser als hohe, so darf diese Untersuchungsmethode wegen der häufigen Ausnahmen nur im Zusammenhange mit dem Gesamtergebnisse der Krankenuntersuchung zu diagnostischen Zwecken verwertet werden. So viel kann jedoch als feststehend angenommen werden, daß die tiefen Stimmgabeln zu den wertvollsten Prüfungsbehelfen zur Konstatierung von Schalleitungshindernissen zählen, da sie bei diesen in der unteren Skala nur ausnahmsweise gehört werden. Minder verläßlich ist die Prüfung mit hohen Tönen, weil bei Mittelohrprozessen mit stark herabgesetzter Hörfähigkeit auch die Perzeption für die obere Grenze der Skala fehlen kann (Burkhardt-Merian, Rohrer, Wanner, Ostmann). Anderseits wieder kann bei ausgesprochener Hörnervenerkrankung die Perzeption tiefer Töne ganz ausfallen, während wieder nach meinen Beobachtungen ziemlich häufig hohe Töne bis nahe an die obere Grenze ihrer Perzeptionsfähigkeit noch deutlich wahrgenommen werden.

Zur Prüfung der Perzeption tiefer Töne genügt für die meisten Fälle c, doch bedarf es in einzelnen Fällen auch der Untersuchung mit $C^{-1}$. Tiefere Stimmgabeln, z. B. die Appunnsche und die Bezold-Edelmannsche, erweisen sich nach meinen Erfahrungen für die Prüfung als ungeeignet. Bei einer großen Anzahl von durch Schalleitungshindernisse bedingten Hörstörungen fand ich, daß das Flattern dieser Gabeln Tastempfindungen an der Ohrmuschel und am Trommelfelle hervorruft, die der Patient als Hörempfindung deutet, während die daran nach oben anschließenden Stimmgabeltöne sicher nicht perzipiert werden. Zur Prüfung der Perzeption hoher Töne dienen die von Appunn gefertigten Gabeln $c^4$ oder $c^5$, endlich zur Prüfung der oberen Grenze der Skala die Königschen Klangstäbe und das von Burkhardt-Merian (1878) in die Praxis eingeführte und von Edelmann vervollkommnete Galtonpfeifchen.

Die Galtonpfeife besteht aus einer schmalen, gedackten, zylindrischen Pfeife, welche durch einen mittels Mikrometerschraube beweglichen Stempel verkürzt und verlängert werden kann. Der untere Teil des Stempels ist mit einem Hohlzylinder in Verbindung, der über den Zylinder der Pfeife gestülpt ist. An der Pfeife ist eine Längsskala zum Ablesen der Zehner, am Hohlzylinder eine rund herumgeführte Skala zum Ablesen der Einer angebracht. Das Anblasen der Pfeife wird durch einen mit ihr verbundenen kleinen Gummiballon bewerkstelligt.

Nach Burkhardt-Merian umfaßt die Galtonpfeife etwas mehr als die obersten drei Oktaven und zwar die Töne mit 6461—84 000 einfachen Schwingungen in der Sekunde. Das Instrument ist somit geeignet, die obere Grenze der Perzeptionsfähigkeit für hohe Töne festzustellen. Oberhalb der Grenze, an der die Perzeptionsfähigkeit unseres Hörnerven für die höchsten Töne der Pfeife aufhört (40 000 V.), werden noch Schwingungen erzeugt, auf welche die empfindlichen Gasflammen mit einer Zuckung antworten.

Außer der Galtonpfeife wird zur Prüfung der oberen Grenze der Hörperzeption von Blake, Burkhardt-Merian und Rohrer eine Serie Königscher Zylinder von 20 000—100 000 Schwingungen in der Sekunde mit Intervallen von 5000 Schwingungen empfohlen. Der Durchmesser der Klangstäbe beträgt 20 mm. Ihre Länge variiert nach den einzelnen Tönen der Serie. Für die Praxis werden die Zylinder $ut^6$ $mi^6$ und $sol^6$ empfohlen (Kongreßbericht, Bordeaux 1904). Der Appunnsche Apparat zur Bestimmung der oberen Tongrenze besteht aus 11 Stimmgabeln mit 2000—50 000 Schwingungen. Die Gabeln werden durch einen Violinbogen zum Tönen gebracht.

Zur Prüfung der Perzeption tiefer und hoher Töne können auch unter Umständen musikalische Instrumente, ein Klavier oder Harmonium benützt werden.

Die Prüfung mit hohen Stimmgabeln und mit der Galtonpfeife ergibt nur bei beiderseitiger, vorgeschrittener Hörstörung ein sicheres Resultat. Bei

Digitized by Google

einseitiger Ohraffektion oder bei beiderseitiger Erkrankung, wo die Funktion eines Ohres nur in geringem Grade gestört ist, ist das Prüfungsergebnis unsicher, weil trotz sorgfältiger, luftdichter Verstopfung des normalen, resp. des minder affizierten Ohres die Perzeption der hohen Töne auf dem verschlossenen Ohre nicht ausgeschaltet werden kann. In einzelnen Fällen läßt sich die Perzeption auf dem untersuchten Ohre durch Zuleitung des Tones mittels eines langen Hörschlauches lokalisieren.

Die Perzeption hoher Töne, insbesondere der der Galtonpfeife, nimmt im höheren Alter wohl hauptsächlich infolge der regressiven Veränderungen im Labyrinth ab (Zwardemaaker). Ein Defekt für die höchsten Töne findet sich übrigens auch physiologischerweise bei manchen Personen (Tyndall). Zwischen dem 60. und 70. Lebensjahre wird $g^8$ konstant nicht mehr gehört (Moos). Nach Zwardemaaker liegt der obere Grenzton in der Jugend bei $e^7$, im Greisenalter durchschnittlich bei $a^6$.

Nach Wien liegt das Maximum der Empfindlichkeit zwischen 1000 und 5000 v. d., nach Zwardemaaker und Quix zwischen $c^1$ und $g^5$. Jenseits dieser Grenzen nimmt die Empfindlichkeit auf beiden Seiten ab.

Außer der qualitativen Stimmgabelprüfung kann man zur Konstatierung einseitiger Taubheit die allerdings etwas umständliche quantitative Hörprüfung mittels der kontinuierlichen Stimmgabelreihe vornehmen. Die Resultate dieser Prüfung werden am besten in Diagrammen dargestellt, wobei die einzelnen geprüften Töne in der Horizontalen (als Abszisse), die jedem Tone entsprechende Hördauer oder die daraus berechnete Hörschärfe in der Vertikalen (als Ordinate) eingetragen werden.

Dieselbe Methode läßt sich auch zweckmäßig für die Darstellung des restlichen Hörvermögens bei Taubstummen anwenden.

### c) Versuch des Verfassers zur Prüfung der Perzeption der Stimmgabelvibrationen durch die Ohrtrompete.

Der von mir zuerst ausgeführte Stimmgabelversuch (S. 51), wonach der Ton der vor die Nasenöffnung gehaltenen $c^1$-Stimmgabel (256 V.*) im Momente eines Schlingaktes an beiden Ohren auffallend stärker empfunden wird, eignet sich in einer Reihe von Fällen 1. zur Konstatierung der Wegsamkeit des Tubenkanals, 2. zur Diagnose eines Schalleitungshindernisses im Mittelohre. Die Resultate dieser Versuche sind folgende:

1. Bei einseitigen Mittelohraffektionen mit Impermeabilität des Tubenkanals infolge von Schwellung seiner Schleimhautauskleidung oder durch Verlegung mit Sekret wird die vor die Nasenöffnungen gehaltene $c^1$-Stimmgabel in der Mehrzahl der Fälle nur auf dem normalhörenden Ohre perzipiert. Wird daher bei einseitiger Schwerhörigkeit, bei welcher durch den Trommelfellbefund oder durch den zu schildernden Weberschen oder Rinneschen Versuch eine Mittelohrerkrankung konstatiert wurde, die vor die Nasenöffnungen gehaltene Stimmgabel auf dem normalen Ohre stärker gehört, so kann hieraus auf Impermeabilität des Tubenkanals der erkrankten Seite geschlossen werden.

Wird in solchen Fällen die Wegsamkeit des Tubenkanals durch den Katheter oder durch das von mir angegebene Verfahren hergestellt, so wird nun die vor die Nasenöffnungen gehaltene Stimmgabel vorübergehend oder auch bleibend auf dem erkrankten Ohre verstärkt wahrgenommen. Diese Erscheinung ist insofern als prognostisch günstiges Symptom aufzufassen, als hieraus auf die wieder hergestellte Permeabilität des früher unwegsamen Tubenkanals geschlossen werden kann.

2. Bei jenen einseitigen Mittelohraffektionen, bei denen der Eustachsche Kanal nicht unwegsam ist, wird die vor die Nasen-

*) Hohe und tiefe Stimmgabeln eignen sich zu diesem Versuche nicht.

Digitized by Google

öffnungen gehaltene $c^1$-Stimmgabel häufig auf dem erkrankten Ohre stärker perzipiert (wie beim Weberschen Versuch). Ausnahmen hiervon sind nicht selten. Wenn daher bei einseitiger Schwerhörigkeit durch die Okularinspektion oder durch den Weberschen oder Rinneschen Versuch ein Schalleitungshindernis im erkrankten Ohre konstatiert wurde, so kann aus der verstärkten Perzeption der vor die Nasenöffnungen gehaltenen $c^1$-Stimmgabel im erkrankten Ohre auf Permeabilität des Tubenkanals dieser Seite geschlossen werden. Dieses Symptom findet sich am häufigsten bei den einseitigen chronischen Mittelohrkatarrhen, bei der Otosklerose und oft genug auch bei den eiterigen, mit Perforation des Trommelfells einhergehenden Mittelohrprozessen, namentlich bei trockenen Perforationen und bei geringer Auflockerung der Mittelohrschleimhaut.

Bei beiderseitiger Ohraffektion mit vorwiegender Hörstörung einer Seite ergibt dieser Stimmgabelversuch selten das hier angeführte Resultat.

3. Bei abgelaufenen Mittelohreiterungen mit persistenter Trommelfellperforation, bei Narbenbildungen am Trommelfelle, bei dünnen Narben, welche vor dem Ostium tymp. tubae ausgespannt sind, kann zuweilen während dieses mit dem Schlingakte verbundenen Versuchs auch der Untersuchende durch den in den Gehörgang des Kranken eingefügten Auskultationsschlauch objektiv eine Verstärkung des Stimmgabeltones konstatieren.

4. Bei einseitigen Labyrinthaffektionen, bei denen die objektive Untersuchung und der ganze Symptomenkomplex keinen Zweifel über das Vorhandensein einer Hörnervenaffektion aufkommen läßt, wird die vor die Nasenöffnungen gehaltene $c^1$-Stimmgabel sowohl im Ruhestande der Ohrtrompete, als auch während des Schlingaktes nur auf dem normalen Ohre perzipiert.

## II. Prüfung der Hörfähigkeit für die Sprache.

Oskar Wolf in Frankfurt a. M.*) hat das Verdienst, durch zahlreiche und gründliche Untersuchungen sowohl die Tonhöhe des Grundtones der einzelnen Sprachlaute, als auch die Entfernung, in der diese noch unterschieden werden können, in grundlegender Weise festgestellt zu haben.

Nach Wolf umfaßt die Sprache 8 Oktaven, vom $C_2$ bis $c^5$. Dem tiefsten Tone entspricht das R linguale, dem höchsten das S. Als selbsttönend bezeichnet Wolf die Laute R linguale, B, K, T, F, S, Sch und G molle im Gegensatz zu den tonborgenden L, M, N und W. Die selbsttönenden Laute besitzen nach Wolf einen akustisch definierbaren, die tonborgenden dagegen keinen bestimmbaren Eigenton.

Die Bestimmung der Hörweite für die Sprache zur Beurteilung der Hörstörung unterliegt mannigfacher Schwierigkeit. Zunächst muß hervorgehoben werden, daß die Vokale vermöge ihrer bedeutenderen Tonstärke und der großen Amplitude ihrer Schwingungen**) in größerer Entfernung perzipiert werden als die Konsonanten. Daher kommt es, daß der Kranke häufig von einem mehrsilbigen Worte bloß die Vokale wahrnimmt, die Konsonanten dagegen verwechselt und bei Wiedergabe des

*) Sprache und Ohr. Akustisch-physiologische und pathologische Studien (Braunschweig 1871) und neue Untersuchungen über die Hörprüfung und Hörstörungen. Archiv f. Augen- u. Ohrenheilk. Bd. III. Ferner Hörprüfungsworte und ihr differentiell diagnostischer Wert. Zeitschr. f. Ohrenheilk. Bd. XX. Die Hörprüfung mittels der Sprache. Zeitschr. f. Ohrenheilk. Bd. XXXIV.

**) Vgl. A. Politzers einschlägige Versuche im Archiv f. Ohrenheilk. Bd. VI und dieses Lehrbuch S. 50.

Digitized by Google

Gehörten ein anderes Wort ausspricht, in welchem dieselben Vokale, aber andere Konsonanten vorkommen (z. B. Vater statt Wasser, Meter statt Messer, Gabel statt Tafel, fratello statt capello). Fernerhin werden Wörter, in denen die Vokale mit heller Klangfarbe A, E und I vorkommen, leichter und in größerer Entfernung verstanden als die, in denen die dunklen Vokale O und U enthalten sind. Hierzu kommt noch, daß die selbsttönenden Konsonanten schwieriger perzipiert werden als die tonborgenden. Das Verstehen der einzelnen Wörter in bestimmter Distanz hängt somit von der Art der Zusammensetzung der Vokale und Konsonanten, sowie von dem Rhythmus und Tonfall der Silben ab, weshalb manche Wörter in ungleich größerer Distanz perzipiert werden als andere.

Ein wichtiges Moment, welches die Exaktheit der Hörprüfung für das Sprachverständnis beeinträchtigt, ist die sehr verschiedene Tonstärke und Klangfarbe sowohl der gewöhnlichen Konversations- als auch der Flüstersprache bei verschiedenen Individuen und die Unmöglichkeit, selbst bei sorgfältiger Übung, immer mit einer gleichen Stimmstärke zu sprechen. Das Resultat der Hörprüfung für die Sprache kann daher keinen absoluten, sondern nur einen relativen Wert bedeuten. Um eine mehr einheitliche Flüstersprache zu erzielen, schlägt Bezold vor, nur die Residualluft, d. h. die nach gewöhnlicher Exspiration in der Lunge zurückbleibende Luft zur Hervorbringung derselben zu verwenden.

Trotz dieser Mängel, die der Hörprüfung mit der Sprache anhaften, muß diese dennoch als unumgänglich nötig für die Beurteilung der Funktionsstörung und des Resultates der eingeleiteten Therapie bezeichnet werden. Denn oft genug besteht ein auffallendes Mißverhältnis zwischen der Hörweite für die Uhr (oder Hörmesser) und der für die Sprache, so daß nicht selten während der Behandlung von Ohrenkranken die Hörweite für die Uhr auffällig zunimmt, während die Distanz für das Sprachverständnis nur in geringem Grade gebessert wurde und umgekehrt. Es kann daher aus den Resultaten der Hörprüfung mit der Uhr- oder einer anderen Schallquelle der Grad der Funktionsstörung für das Sprachverständnis nicht beurteilt werden. Da aber unser Streben bei der Behandlung der Hörstörungen hauptsächlich auf die Herstellung oder Verbesserung der Hörfähigkeit für die Sprache gerichtet ist, so kann die Sprache als Prüfungsmittel nicht umgangen werden.

Zur Konstatierung der Hörweite für die Sprache (quantitative Prüfung nach O. Wolf) bedient man sich sowohl der gewöhnlichen Konversations- als auch der Flüstersprache. Bei letzterer ist das Prüfungsresultat sicherer, insofern, als die gewöhnlichen Laute durch den Sprechenden abgedämpft und dem Ohre Schallwellen von weit geringerer Differenz in der Schallstärke entgegengebracht werden als mit der lauten Sprache.

Obwohl sich nun bei der Prüfung mit Flüstersprache weit geringere Distanzunterschiede für einzelne Wörter als bei der mit lauter Sprache ergeben, so prüfe man, wo die Raumverhältnisse dies gestatten, die Hördistanz sowohl für die Flüstersprache als auch für die Konversationssprache und zwar deshalb, weil ein bestimmtes Verhältnis zwischen der Hördistanz beider nicht besteht, somit aus der Hörfähigkeit für Flüstersprache kein Schluß auf die für die Konversationssprache zu ziehen ist. Die Bestimmung der Hördistanz für letztere erscheint schon aus dem Grunde unerläßlich, weil die Konversationssprache allein uns den Maßstab für die Hörfähigkeit im praktischen Leben liefert. Bei hochgradiger Hörstörung kann man sich nur der Konversationssprache bedienen.

O. Wolf gibt (l. c.) in einer Tabelle eine schematische Darstellung der Tonhöhe der für die Hörprüfung in Betracht kommenden Sprachlaute, in einer zweiten Tabelle der Distanzen, in denen die Sprachlaute noch deutlich unterschieden werden können. Nach dieser wird A am weitesten (288 m) gehört, während das stumme H die kürzeste

Digitized by Google

Hördistanz (10 m) aufweist. Zwischen beiden Grenzpunkten befinden sich die Tonstärkegrößen der übrigen Sprachlaute. Von diesen weisen die einfachen und zusammengesetzten Vokale a, o, ei, e, i, eu, au, u die größte Distanz von 288—224 m, die Konsonanten sch, m, n, s 160—140 m, f, k, t, r 55—35 m, b, g, h, 10 m auf. — Die von Wolf durch eigene Prüfung gewonnenen Zahlen besitzen indes keinen absoluten Wert, da die Intensität der Flüstersprache und noch mehr die der Konversationssprache bei verschiedenen Individuen variiert.

Die mittlere normale Hörweite für die Flüstersprache in möglichst geräuschlosem Raume beträgt nach Chimani und O. Wolf 20 bis 21 m, nach Denker 20—25 m, nach Hartmann und Siebenmann 25 bis 26 m; bei gewöhnlichem Tageslärm, welcher oft sehr störend die Sprachperzeption beeinflußt, 20 m. Jankau fand 10—12 m für Worte und 14—15 m für Zahlen. Nach Matte und Schultes sollen Zahlen von 1—99 noch auf 45 m unterschieden werden. Diese Differenzen beweisen die großen Variationen in der Intensität der Flüstersprache. Barth unterscheidet daher mit Recht ein leises und ein verschärftes Flüstern. Wie groß der Unterschied der Prüfungsresultate für die Flüstersprache in freien und geschlossenen Räumen ist, beweisen die Versuche Biots in Paris, der durch eine leere Wasserröhre von 1040 m Länge ein Gespräch in leisester Flüstersprache führen konnte (Tyndall).

Neben der quantitativen Hörprüfung ist es nach O. Wolf für die Differentialdiagnose unumgänglich nötig, auch die qualitative Hörprüfung für die Sprache vorzunehmen. Es handelt sich hierbei um die Feststellung der Hörbreite, insofern hohe, mittlere oder tiefe Töne der Sprache, mit der normalen Perzeption verglichen, gut, schwierig oder gar nicht gehört werden. Nach der von Wolf vorgeschlagenen Methode*) läßt man den Kranken einesteils, die selbsttönenden Konsonanten R linguale, B, K, T, F, S, Sch und G molle, sowie auch das sehr tiefe Flüster-U für sich allein gesprochen wiederholen, anderseits wählt man Sprachworte, in denen der zu prüfende Laut prägnant hervortritt. Die tonborgenden Laute L, M, N und W können bei Aufstellung der Prüfungsworte außer acht gelassen werden. Der S-Laut mit der höchsten Schwingungszahl wird namentlich bei Schalleitungshindernissen schlecht oder gar nicht gehört, etwas besser der Sch-Laut. Das Ausfallen des F-Lautes soll nach Wolf bei Labyrintherkrankungen vorkommen. Der tiefste Sprachlaut ist nach demselben Autor das R linguale (mit 16 D-Vibr.); seine Perzeption fällt bei Trommelfelldefekten häufig aus. Der Ausfall der Perzeption des R linguale und des Flüster-U bei intaktem Schalleitungsapparate kann im Zusammenhange mit den sonstigen Ergebnissen der Krankenuntersuchung als wichtiger Anhaltspunkt für die Diagnose einer Labyrintherkrankung benützt werden.

Die von O. Wolf vorgeschlagenen und auch von Schwabach und Bloch als geeignet erkannten Hörprüfungsworte zerfallen in drei Gruppen.

I. Gruppe. a) Hohe und weittragende Zischlaute S (140 m)**), Sch (160 m), G molle (100 m).

Prüfungsworte: Messer, Straße (spr. Schtraße), Säge, Kessel, Strauch, Schläge, Essig, sechs.

b) Hohe, schwache F-Laute, F und V (55 m).

Prüfungsworte: Feder, Frankfurt, Ferdinand, Friedrich.

II. Gruppe. Explosivlaute mittlerer Tonhöhe; B-Laut (Tonhöhe $e^{I}$) (14 m), K-Laut (Tonhöhe $d^{II}$ bis $d^{III}$), T-Laut (Tonhöhe $fis^{II}$ $fis^{III}$) (51 m).

Prüfungsworte: Teppich, Tante, Kette, Kappe, Tinte, Bitte, Kuppe.

III. Gruppe. Tiefe Laute. U (Tonhöhe $f^{0}$) (40 m), R linguale ohne Stimmton (Tonhöhe des vorherrschenden Tones $C^{-2} = 16$ Doppelschwingungen in der Sekunde) (35 m).

Das U eignet sich, wie auch die übrigen Vokale, nur in der Flüstersprache zu differentiell-diagnostischen Zwecken.

Prüfungsworte: Ruhe, Bruder, Ruhrort, Reiter, Ruhm, Rauch, Hundert, Reise.

Wohl etwas zu weit geht Bezold (Gegenwärtiger Stand der Hörprüfungen,

*) Vgl. auch Schwabach, Archiv f. Ohrenheilk. Bd. XXXI, S. 82 und E. Bloch, Über einheitliche Bezeichnungen der otologischen Funktionsprüfungsmethoden. Zeitschr. f. Ohrenheilk. Bd. XXXIII.

**) Die eingeklammerten Zahlen bedeuten die Tonstärke für das normale Ohr.

Digitized by Google

S. 29, 1896), wenn er der Hörprüfung mittels Flüsterzahlen eine gewisse differentiell-diagnostische Bedeutung in Betreff des Sitzes und der Natur der Erkrankung zuspricht. So soll mangelhaftes Verständnis für die Zahlen 100, 4 und 8 für ein Schallleitungshindernis sprechen, schlechtes Gehör für die Zahlen 5, 6, 7, 20 für eine Labyrintherkrankung; bei unkompliziertem Tubenverschluß soll 9 schlecht gehört werden.

Nach Hermann*) werden die Vokale aus Tönen der 1.—4., die Konsonanten aus Tönen der 3. und 4. Oktave zusammengesetzt, ausgenommen ß, das in der kleinen Oktave liegt und r und ch, welche tiefe Partialtöne enthalten.

Bezold fand, daß Taubstumme, bei denen die untere Hälfte der Tonskala ausgefallen war, die Laute M, N, L, U, O, Taubstumme, bei denen die obere Hälfte ausgefallen war, die Laute S, Sch, J, nicht hörten. Am wichtigsten für das Sprachverständnis hält er die Tonstrecke $b^1—g^2$ und macht von der Perzeption dieser Tonstrecke die Zulassung der Taubstummen zum Sprachunterricht abhängig.

Lucae**) glaubt, daß die Sprachtaubheit mit dem Ausfall der musikalischen Töne zusammenfällt, während die ultramusikalischen Töne, von $c^5$ angefangen, in solchen Fällen oft noch ganz gut gehört werden.

Zwardemaaker***) und Quix†) haben für das Holländische, Reuter für das Deutsche eine Einteilung der Sprachlaute vorgenommen und auf Grund derselben ein System von Wörtern zur Hörprüfung aufgestellt.

Reuter unterscheidet „isozonale" (gleich hohe) und „äquiintensive" (gleich laute) Sprachlaute und stellt mit Benützung beider Gruppen Wörter zusammen, bei denen das Erraten auf ein Minimum reduziert ist, weil alle Bestandteile annähernd gleichwertig sind. Diese Wörter teilt er nach ihrer durchschnittlichen Hörweite für Flüstersprache in drei Kategorien:

1. Wurm, Uhr, Ruhr, Rum, Moor, Mohr, Ohr, Rohr, Ohm, Rom (7—10 m).
2. Tau, Teut, Tück, Töff (16—20 m).
3. Schach, Sachs, Schieß, Scheich, Aß, See (32—42 m).

Da der Kranke bestimmte Prüfungsworte bei öfterem Gebrauche leicht errät und man dadurch irrtümlich auf eine Zunahme der Hörweite infolge der Behandlung schließen könnte, so müssen bei der Hörprüfung zwischen den oben angeführten Prüfungsworten noch andere irrelevante Worte eingefügt werden. Die Prüfung mit ganzen Sätzen erscheint deshalb nicht rätlich, weil durch das Heraushören einzelner Worte der Sinn des ganzen Satzes durch Kombination erraten werden kann. Höchst unzweckmäßig ist auch die Prüfung mit Zahlen allein, weil bei wiederholter Prüfung durch das Heraushören der Vokale die ganze Zahl erraten wird.

Für die Beurteilung der Hörverbesserung für die Sprache durch die Behandlung können nur größere Distanzunterschiede maßgebend sein. Da jedoch manche Worte in ungleich größerer Entfernung verstanden werden als andere, so empfiehlt es sich bei der ersten Prüfung, die Distanz für eine Anzahl bestimmter Wörter festzustellen und zu notieren, um deren Hördistanz bei späteren Prüfungen mit der ursprünglichen zu vergleichen. Bei Kindern darf man sich nur weniger, dem Ideenkreise des Kindes entsprechender Wörter bedienen, weil Kinder bei längerer Prüfung zerstreut und ungeduldig werden.

Bei der Prüfung der Hörschärfe für die Sprache hat man vor allem darauf zu achten, daß das Gesprochene nicht vom Munde abgelesen werde, da manche, namentlich seit der Kindheit schwerhörige Kranke eine besondere Gewandtheit im Absehen der Sprache besitzen.

Jedes der beiden Ohren muß gesondert geprüft werden in der Art, daß bei Prüfung des einen Ohres das andere möglichst

---

*) Phonophotographische Studien, Pflügers Archiv Bd. LIII.

**) Lucae, Die chronische progressive Schwerhörigkeit, 1907.

***) Oenderzoekingen van het phys. Laborat. te Utrecht. 5 reeks, Bd. V, 1904.

†) Quix, Voordracht over ontmaskereing van doofheidssimulanten. Militair-geneeskundig tijdschrift, 1903.

Digitized by Google

luftdicht mit dem befeuchteten Finger verschlossen und das zu prüfende Ohr direkt dem Sprechenden zugewendet ist. Bei einseitiger Schwerhörigkeit insbesondere ist auf eine möglichst luftdichte Verschließung des normalhörenden Ohrs Rücksicht zu nehmen, weil sehr leicht mäßig laut gesprochene Wörter in der Nähe des erkrankten Ohres mit dem nicht genügend verstopften, normalen Ohre, allerdings teilweise auch durch die Kopfknochen und durch die Tuben gehört werden und auf diese Weise Täuschungen unterlaufen können. Man muß es daher bei einseitiger Schwerhörigkeit vermeiden, in der Nähe des Kranken sich einer zu lauten Sprache zu bedienen. Will man sich darüber Gewißheit verschaffen, daß der Kranke das Vorgesprochene wirklich mit dem kranken und nicht mit dem normalen Ohre gehört hat, so kann man zur Gegenprobe beide Gehörgänge fest verschließen lassen. Wird nach dem Verschlusse auch des kranken Ohres das Gesprochene in derselben Distanz gehört wie früher, so kann man mit Sicherheit annehmen, daß der Schall in das normale Ohr eindringt; wird das Gesprochene nicht gehört, so unterliegt es keinem Zweifel, daß vor der Verstopfung des kranken Ohres die Sprache mit diesem gehört wurde (H. Dennert).

Um bei hochgradiger Schwerhörigkeit festzustellen, ob die Sprache mittels Trommelfell und Gehörknöchelchen oder aber durch die Kopfknochen und Ohrtrompete perzipiert wird, bedient man sich am besten eines langen Hörrohrs, dessen Trichter in einer außerhalb der Hörgrenze gelegenen Distanz gehalten wird. Wird das in das Hörrohr Gesprochene nicht verstanden, so kann die Schalleitung durch die Gehörknöchelchen ausgeschlossen werden. Zur Konstatierung, ob das Gesprochene per tubam gehört wird, läßt man bei wiederholter Prüfung in einer innerhalb der Hörgrenze gelegenen Entfernung zeitweilig den Mund und die Nasenöffnungen fest schließen. Das Hören per tubam kann als sicher angenommen werden, wenn Wörter, welche in einer gewissen Distanz deutlich gehört werden, bei geschlossenen Mund- und Nasenöffnungen nicht mehr perzipiert werden können.

Neben der gesonderten Prüfung beider Ohren empfiehlt es sich, auch die gesamte Hördistanz beider Gehörorgane für das Sprachverständnis festzustellen, weil diese in den meisten Fällen mit dem Ergebnisse der gesonderten Prüfung nicht im Verhältnisse steht und weil ferner diese Hördistanz der des praktischen Lebens entspricht. Die Prüfung geschieht in der Weise, daß der Kranke, den Blick auf den Boden gerichtet, mit dem Gesichte genau dem Arzte gegenübersteht. Diese Methode, die Hördistanz für die Sprache vor und nach der Behandlung zu bestimmen, erscheint mir umso wichtiger, als sie uns den sichersten Anhaltspunkt für den Grad der erzielten Hörverbesserung liefert. Die hierbei resultierende Hörweite ist infolge der Summierung der Perzeption beider Gehörorgane größer, als die Hörweite des isoliert geprüften besseren Ohres.

Hier wären noch einige, die Hörstörung für das Sprachverständnis betreffende Beobachtungen anzuführen: Die meisten Kranken mit nicht zu hochgradiger Hörstörung verstehen eine nicht zu laute, jedoch deutlich akzentuierte Sprache besser als zu laute und rasch hervorgestoßene Wörter. — Weibliche Stimmen mit klarem, hohem Timbre werden besser verstanden als klanglose, tiefe Männerstimmen. — Die Gewohnheit spielt hierbei eine große Rolle; die Sprache Angehöriger oder Bekannter wird ungleich leichter verstanden als die unbekannter Personen. — Wörter, die im täglichen Leben vorkommen, werden in größerer Entfernung verstanden als selten gehörte Wörter; ein fremdes Idiom weit schwieriger als die Umgangssprache. — Auffallend ist, bei sonst nicht hochgradiger Hörstörung, die Taubheit mancher Kranken für einzelne spezielle Wörter. — Ausnahmsweise wird bei nicht hochgradiger Hörstörung die Sprache in einiger Entfernung besser verstanden als in unmittelbarer Nähe. — In einzelnen seltenen Fällen wird Flüstersprache in größerer Distanz perzipiert als laute Sprache (Burkhardt-Merian). — Musikalische Töne werden besser perzipiert als die Sprache (S. 50). Daher können selbst hochgradig Schwerhörige ein Konzert noch voll genießen, während sie auf das gesprochene Drama längst verzichten mußten.

Digitized by Google

## B. Prüfung der Perzeption für die durch die Kopfknochen dem Gehörorgane zugeleiteten Schallwellen.

### I. Prüfung mit Uhr und Hörmesser.

Die Vibrationen eines mit den Kopfknochen in Kontakt gebrachten Körpers teilen sich dem ganzen Kopfknochensysteme und dadurch dem Gehörorgane mit. Es gelangen hierbei die Schwingungen auf zwei verschiedenen Wegen zum Labyrinthe; und zwar 1. durch unmittelbare Fortleitung von den festen Teilen auf das Labyrinth und 2. durch Übertragung der Schwingungen von den Kopfknochen auf Trommelfell und Gehörknöchelchen, und von diesen zum Labyrinthe (kraniotympanale Leitung). Gegen die Ansicht Hensens und Bezolds, welche die Perzeption durch unmittelbare Fortleitung der Schallwellen von den Kopfknochen zum Labyrinthe als zweifelhaft erklären und nur die Perzeption durch die kraniotympanale Leitung gelten lassen, spricht die Tatsache, daß bei gänzlichem Verlust des Trommelfells und der Knöchelchen noch eine verstärkte Perzeption durch die Kopfknochen beobachtet wird.

Nach Frey*) erfolgt die Schalleitung im Knochen des Schädels wie im Knochengewebe überhaupt vorwiegend entlang den kompaktesten Partien desselben, d. h. denjenigen, welche am elastischesten und demnach auch am schwingungsfähigsten sind. Diesbezüglich scheint ihm die Struktur der Pyramiden besonders günstig für die Schalleitung zu sein. Diese Tatsachen wurden von Iwanoff bestätigt.

Die Schallperzeption durch die Kopfknochen wird durch pathologische Veränderungen im Gehörorgane mannigfach alteriert und man hat es versucht, diese Alterationen für diagnostische Zwecke auszubeuten. Obwohl nun der sogenannten Kopfknochenleitung für die Uhr nicht jene wichtige differential-diagnostische Bedeutung beigemessen werden kann, die ihr von den älteren Ohrenärzten zuerkannt wurde, so ist doch ihre Prüfung bei Ohrkranken insofern unerläßlich, als man in manchen Fällen durch sie wichtige Anhaltspunkte für die Diagnose und für die Prognose erhält.

Zur Prüfung der Schallperzeption durch die Kopfknochen dient die Taschenuhr, der Hörmesser und die Stimmgabel. Die Prüfung mit der Uhr, als schwächerer Schallquelle, kann nicht umgangen werden in Fällen, in denen es sich darum handelt, festzustellen, ob die Perzeptionsfähigkeit des Acusticus erhalten oder vermindert ist. Wird eine schwächer tickende Uhr perzipiert, so kann daraus mit Wahrscheinlichkeit auf eine intakte Perzeptionsfähigkeit des Acusticus geschlossen werden. Wird die Uhr gar nicht, der Hörmesser jedoch noch deutlich perzipiert, so läßt dies auf eine Abnahme der Perzeptionsfähigkeit schließen, wobei allerdings bei Mittelohraffektionen der Einfluß der kraniotympanalen Leitung in Betracht gezogen werden muß. Werden endlich auch die Schläge des Hörmessers nicht mehr wahrgenommen, so kann eine hochgradige Affektion des Perzeptionsapparats angenommen werden.

Die Prüfung mit der Uhr geschieht in der Weise, daß man sie bei geschlossenen Ohröffnungen an die Schläfen, an die Warzenfortsätze oder an die Zähne andrückt. Von letzterer Stelle wird die Uhr am stärksten gehört, schwächer von der Stirne, vom Scheitel und vom Hinterhaupte. In analoger Weise geschieht die Prüfung mit dem Hörmesser, dessen Metallscheibe an die bezeichneten Stellen angelegt wird. In der Mehrzahl der Fälle wird das Ticken in dem der Prüfung unterzogenen Ohre, zuweilen jedoch von dem Ohre der entgegengesetzten Seite wahrgenommen.

*) Frey, Experimentelle Studien über die Schalleitung im Schädel. Zeitschr. f. Psychol. u. Physiol. d. Sinnesorgane Bd. XXVIII u. XXXIII..

Digitized by Google

Die Perzeptionsfähigkeit durch die Kopfknochen nimmt im vorgerückten Alter infolge der senilen Involution des Hörnerven in verschiedenem Grade ab. Nach dem 50. Jahre sind die Fälle nicht selten, in denen eine schwach tickende Uhr durch die Kopfknochen nicht gehört wird, nach 60 Jahren die Fälle selten, in denen sie noch gehört wird. Bei Ohrkranken, die das 50. Jahr überschritten haben, wird daher dem Mangel der Schallperzeption durch die Kopfknochen nicht jene Bedeutung beizulegen sein wie bei jüngeren Individuen.

Was die Verwertung dieser Prüfungsmethode in diagnostischer und prognostischer Beziehung anbelangt, so kann man nur bei objektiv nachweisbaren Mittelohraffektionen aus dem vollständigen Fehlen der Perzeption des Uhrtickens oder des Hörmessers durch die Kopfknochen auf eine gleichzeitige Verminderung der Perzeptionsfähigkeit des Hörnerven schließen. Einen positiven diagnostischen Wert hat nach meiner Ansicht diese Methode nur in solchen Fällen, in denen das Uhrticken, trotz bedeutender Abnahme der Hörfähigkeit für Uhr, Hörmesser (Luftleitung) und Sprache, dennoch durch die Kopfknochen gut perzipiert wird. Wir können dann — allerdings nur im Zusammenhange mit den Ergebnissen der Stimmgabelprüfung — mit Wahrscheinlichkeit annehmen, daß die Hörstörung durch ein Schalleitungshindernis und nicht durch eine Labyrinthaffektion bedingt sei. Diese Prüfungsmethode hat aber auch insofern einen praktischen Wert, als die Prognose ceteris paribus sich günstiger gestalten wird in Fällen, in denen die Perzeption für das Uhrticken vorhanden, als dort, wo die Perzeption durch die Kopfknochen vermindert oder ganz geschwunden ist. Ebenso ist der Rückkehr der bereits geschwundenen Perzeption durch die Kopfknochen, z. B. bei manchen Formen von akuten Mittelohrentzündungen, bei Erschütterungen des Labyrinths und bei Labyrinthsyphilis, eine günstige prognostische Bedeutung beizumessen.

Die von mir zuerst beobachtete Erscheinung, daß an manchen Tagen die Uhr durch die Kopfknochen gut gehört wird, während an anderen Tagen die Perzeption gänzlich fehlt (intermittierende Perzeption), wird sowohl bei akuten, als auch bei chronischen Mittelohraffektionen, seltener bei Labyrintherkrankungen beobachtet. Dieses Symptom ist teils in variablen anatomischen Veränderungen im mittleren und inneren Ohre, teils in schwankenden Spannungsverhältnissen in der Trommelhöhle und deren sekundärem Einfluß auf den intraaurikulären Druck im Labyrinthe begründet.

## II. Prüfung mit der Stimmgabel.

(Schwabachscher Versuch.)

1. **Prüfung der Perzeptionsdauer durch die Kopfknochen.** Schwabach*) fand zuerst, daß bei Schalleitungshindernissen infolge von Erkrankungen des äußeren und mittleren Ohres eine mit den Kopfknochen in Berührung gebrachte schwingende Stimmgabel länger perzipiert wird als im normalen Zustande**), daß hingegen bei Erkrankungen des Hörnervenapparates die Perzeption gegenüber der des normalen Gehörorgans verkürzt ist. Wir besitzen hiermit eine, wenn auch nicht immer zutreffende Methode, die Perzeptionsfähigkeit des Hörnervenapparates in pathologischen Fällen zu prüfen.

*) Zeitschr. f. Ohrenheilk. Bd. XIV; Archiv f. Ohrenheilk. Bd. XXXI.

**) Nach Bing wird die Perzeptionsdauer des Stimmgabeltones ($c^1$) im normalen Ohre verlängert, wenn man den äußeren Gehörgang mit dem Finger verstopft.

Digitized by Google

Zur Prüfung der Stimmgabelperzeption durch die Kopfknochen benütze ich die $c^1$- (256 V.) Stimmgabel, Andere c = 128 V.; Bonnier eine Gabel mit 100 V., Bezold die unbelasteten Gabeln A und $a^1$; zur Bestimmung der Perzeption hoher Töne mehrere hohe Stimmgabeln von $c^4$ bis $c^7$. Tiefe Gabeln eignen sich deshalb nicht zur Untersuchung, weil die durch die großen Exkursionen der Gabelzinken hervorgerufene Erschütterung der Schädelknochen eine Tonempfindung vortäuschen kann. Aus diesem Grunde soll man sich stets auch einer gut gearbeiteten $c^1$-Stimmgabel bedienen, welche nicht nur frei von Obertönen ist, sondern auch keine Erschütterungen des Schädels bewirkt. Kayser setzt die Stimmgabel auf die Mitte eines Holzstabes an, welcher den Warzenfortsatz des Patienten und des Untersuchenden verbindet.

Die Perzeptionsdauer durch die Kopfknochen wird auf zweierlei Weise geprüft, je nachdem im speziellen Falle auf verlängerte oder verkürzte Perzeption untersucht wird. Im ersteren Falle setzt der Untersuchende die schwingende Stimmgabel an den eigenen Warzenfortsatz an. Im Momente, wo diese hier abklingt, wird nun die Gabel an den Warzenfortsatz des Kranken angelegt. Hört der Kranke die Stimmgabel durch die Kopfknochen länger als das normale Ohr des Untersuchenden, so wartet man so lange, bis der Kranke den Moment angibt, in welchem die Perzeption schwindet, und notiert die Sekundenzahl vom Abklingen am normalen Ohre bis zu dem am kranken Ohre (verlängerte Kopfknochenleitung). Findet man die Perzeptionsdauer verkürzt, so wird die Stimmgabel zuerst auf den Warzenfortsatz des Kranken angesetzt und im Momente, in dem der Ton dem Patienten abklingt, mit dem Warzenfortsatze des Untersuchenden in Berührung gebracht und die Sekundenzahl bis zum Schwinden der Perzeption festgestellt (verkürzte Kopfknochenleitung). Bei einseitiger Ohraffektion oder bei beiderseitiger Ohrerkrankung, mit geringer Hörstörung auf einer Seite, liefert diese Methode unsichere Resultate, weil die gleichzeitige Perzeption auf dem normalen resp. auf dem minder erkrankten Ohre unsichere Angaben des Patienten zur Folge hat*).

Nach Wanner und Gudden**) wird die Perzeptionsdauer der auf den Scheitel aufgesetzten Stimmgabel auch durch traumatische und krankhafte Veränderungen des Schädeldaches selbst bei normalem Gehör wesentlich verkürzt.

Obwohl nun meiner Ansicht nach diese Methode für sich allein nur in eklatanten Fällen zur Differentialdiagnose zwischen Mittelohr- und Labyrinthaffektion herangezogen werden kann (insofern auch bei Mittelohrerkrankungen, welche mit Affektion des Hörnervenapparates kompliziert sind, die Perzeptionsdauer durch die Kopfknochen stark verkürzt sein kann), so bietet sie dennoch sowohl in diagnostischer, als auch in prognostischer Beziehung wichtige Anhaltspunkte. In diagnostischer Hinsicht insofern, als die verlängerte Perzeptionsdauer bei ausfallendem (negativem) Rinne die Diagnose eines Schalleitungshindernisses und anderseits eine verkürzte Perzeption bei positivem Rinne (bei hochgradiger Hörstörung für die Sprache) die Diagnose einer Hörnervenerkrankung wesentlich unterstützt. In letzterem Falle muß eine Hörnervenerkrankung mit umso größerer Wahrscheinlichkeit angenommen werden, je größer das Zeitintervall zwischen dem Schwinden der Perzeption am Warzenfortsatze des Kranken und dem des Normalen ist.

---

*) Nach Siebenmann schwankt selbst bei ohrgesunden Individuen desselben Alters die Perzeptionsdauer durch die Kopfknochen innerhalb gewisser Grenzen. Dennert findet sie abhängig vom Alter, Beschaffenheit der Schädelknochen und Größe der Hohlräume.

**) Zentralbl. f. Ohrenheilk. Bd. XXII.



Digitized by Google

Auch in prognostischer Beziehung ist der Schwabachsche Versuch von Wert, insofern sich die Prognose in Bezug auf den Verlauf und das Behandlungsresultat in den Fällen günstiger gestaltet, in denen die Perzeptionsdauer durch die Kopfknochen verlängert, als dort, wo sie verkürzt ist.

2. **Der Webersche Versuch.** Prüfung auf Lateralisation der Perzeption des Stimmgabeltones von der Medianlinie des Schädels. Wheatsone und unabhängig von ihm E. H. Weber*) fanden, daß eine auf den Scheitel angesetzte schwingende Stimmgabel vorzugsweise auf dem Ohre perzipiert wird, dessen äußere Ohröffnung mit dem Finger verschlossen wird. Die verstärkte Schallempfindung ist bedingt: 1. durch verstärkte Resonanz des äußeren Gehörgangs, 2. durch Reflexion der von den Kopfknochen auf die Luft des äußeren Gehörgangs übertragenen Schallwellen auf Trommelfell und Gehörknöchelchen, 3. durch die veränderte Spannung des Trommelfells und der Gehörknöchelchen**) (Politzer).

Der Webersche Versuch hat sich, in Kombination mit den anderen Prüfungsmethoden als wertvolles diagnostisches Hilfsmittel bei den Krankheiten des Gehörorgans bewährt. Die klinische Beobachtung zeigt nämlich, daß in der Mehrzahl der Fälle einseitiger Ohrerkrankung, in denen die Schalleitung zum Labyrinthe durch pathologische Veränderungen im äußeren Gehörgange oder im Mittelohre behindert ist, die an die Medianlinie des Schädels angesetzte Stimmgabel vorzugsweise und verstärkt auf dem Ohre perzipiert wird, in welchem sich die pathologisch-anatomische Veränderung befindet, vorausgesetzt, daß nicht gleichzeitig das Labyrinth in solchem Grade affiziert ist, daß die Perzeption der Stimmgabelschwingungen durch den Hörnerv überhaupt ausgeschlossen erscheint.

Dasselbe beobachtet man auch häufig bei beiderseitiger Mittelohraffektion mit ungleichgradiger Hörstörung; doch kommen hier, wie wir sehen werden, häufige Ausnahmen vor, indem die Stimmgabel nicht auf dem schwerhörigeren, sondern auf dem minder affizierten Ohre vorwiegend perzipiert wird. Bei den beiderseitigen, chronischen Mittelohraffektionen hat daher der Webersche Versuch nur einen beschränkten Wert.

Hingegen wird bei den Krankheiten des Hörnervenapparates — vorausgesetzt, daß diese nicht mit einer Affektion des äußeren und mittleren Ohres kompliziert sind — die auf die Medianlinie des Schädels angesetzte Stimmgabel nicht auf dem affizierten, sondern auf dem normalen Ohre stärker perzipiert***).

Zum Weberschen Versuche wird am zweckmäßigsten eine c = 128, oder c¹- (256 V.), oder nach Bezold†) a¹-Stimmgabel, frei von Obertönen, benützt. Bei unsicherem Resultate kann man sich auch tieferer Gabeln bedienen (Brühl), hingegen muß der Gebrauch hoher Stimmgabeln zu diesem Versuche vermieden werden, weil diese häufig ein ganz entgegengesetztes Resultat liefern als c¹ und tiefere Gabeln.

*) Vgl. Politzer, Geschichte der Ohrenheilk. Bd. I, S. 414 ff.

**) Vgl. meine Abhandlung „Über Schalleitung durch die Kopfknochen". (Archiv f. Ohrenheik. Bd. I, S. 318.)

***) Das Stärkerhören der Stimmgabel durch die Kopfknochen auf dem affizierten Ohre bei einseitiger Ohraffektion war schon den älteren Ohrenärzten bekannt, nur wurde es als Symptom von Verstopfung des Gehörorgans, der Trommelhöhle und des Labyrinths aufgefaßt (E. Schmalz, Erfahrungen über die Krankheiten des Gehörs, Leipzig 1846).

†) Lehrbuch 1906, S. 79.

Digitized by Google

Der Webersche Versuch wird in der Weise ausgeführt, daß man die Stimmgabel am Griffe faßt, die eine Zinke an einem überpolsterten Holzstück oder an der Volarfläche der Hand anschlägt, und das untere Griffende auf die Medianlinie des Scheitels ansetzt. Wo die Prüfung vom Scheitel aus kein bestimmtes Resultat ergiebt, empfiehlt es sich, das Griffende entweder an die Medianlinie der Oberlippe gegen die Schneidezähne oder an die Medianlinie des Unterkiefers anzudrücken oder senkrecht auf den Hinterkopf, von welchen Stellen aus die Lateralisation der Tonempfindung öfter richtiger angegeben wird als vom Scheitel aus (Edwin v. Millingen).

Nach Bonnier und Ostino wird der Ton der auf das Knie angesetzten Stimmgabel bei einseitiger Mittelohraffektion häufig auch gegen das kranke Ohr lateralisiert.

Bei zweifelhaftem Resultate tritt das Prävalieren der Tonempfindung in einem Ohre deutlicher hervor, wenn die Enden eines Otoskops in beide Gehörgänge gesteckt werden. Am bestimmtesten lauten die Angaben des Kranken über das Vorwalten der Tonempfindung auf einem Ohre bei einseitiger Ohraffektion, minder zuverlässig bei beiderseitiger Ohrerkrankung. Hier findet man öfter, besonders bei beiderseitigen chronischen Mittelohraffektionen, daß die Stimmgabel entweder gleichmäßig in beiden Ohren oder vom Scheitel auf dem einen, von den Kiefern oder der Nasenwurzel auf dem anderen Ohre stärker perzipiert wird *). Vom Tuber parietale aus wird schon im normalen Zustande der Ton auf dem entgegengesetzten Ohre perzipiert. Nach Frey**) beruht dieses Phänomen darauf, daß die auf den Schädel übertragenen Stimmgabelschwingungen am stärksten dem dem Eintrittspunkt diametral gegenüberliegenden Punkt zugeleitet werden.

Der Webersche Versuch besitzt demnach nur in den Fällen einen diagnostischen Wert, in denen die positive Angabe des Kranken vorliegt, daß die Perzeption der Stimmgabel von irgend einem Punkte der Medianlinie des Schädels vorwiegend gegen das allein oder stärker affizierte Ohr lateralisiert wird. Wir können dann mit großer Wahrscheinlichkeit auf ein Schalleitungshindernis schließen. Hingegen hat die Angabe der Lateralisation der Stimmgabelperzeption durch die Kopfknochen gegen das normale oder besser hörende Ohr nur einen geringen Wert, da man dies ebensowohl bei Mittelohraffektionen, als auch bei Labyrintherkrankungen beobachtet. Bei letzteren kann dieses Symptom nur im Zusammenhange mit dem Kausalmoment und mit dem Ergebnisse des Rinneschen und Schwabachschen Versuchs diagnostisch verwertet werden.

Das Resultat der Prüfung mit Uhr und Stimmgabel ist häufig ein umgekehrtes, indem auf jener Seite, auf welcher die Perzeption der Stimmgabel vom Scheitel prävaliert, die an die Schläfe derselben Seite angedrückte Uhr gar nicht oder viel schwächer perzipiert wird, als auf dem anderen Ohre. Der Grund hievon liegt meiner Ansicht nach zum großen Teile in der verschiedenen Schallintensität der Uhr und Stimmgabel, da in solchen Fällen nicht selten ein auf den Scheitel gesetztes Metronom, dessen Schläge dem vielfach verstärkten Uhrticken gleichen, ebenfalls auf dem erkrankten Ohre vorwiegend gehört wird.

---

*) Wird, wie ich zuerst nachgewiesen habe, bei einseitigen Schalleitungshindernissen der Gehörgang des normalen Ohres mit dem Finger verstopft, so springt häufig die verstärkte Tonempfindung der schwingenden Stimmgabel von dem schwerhörigen auf das gesunde Ohr über, um nach Entfernung des Fingers aus dem Gehörgange wieder auf das schwerhörige Ohr zurückzugehen. Es geht daraus hervor, daß das Überwiegen der Schallempfindung in einem Ohre die Schallempfindung im anderen Ohre, trotz gleich starker Schallzufuhr zu beiden Gehörorganen, verdrängen kann. Auf diesem Prinzipe beruht der Stengersche Versuch.

**) Frey, Weitere Untersuchungen über die Schalleitung im Schädel. Zeitschr. f. Psychol. u. Physiol. d. Sinnesorgane Bd. XXXIII, 1903.

Digitized by Google

Alt gibt zur Bestimmung eines Schalleitungshindernisses folgenden Versuch an: Wenn man bei geschlossenem Munde einen Ton singt oder summt, so wird bei Vorhandensein eines Schalleitungshindernisses der Ton wie beim Weberschen Versuch gegen das affizierte Ohr lateralisiert. Dieser Versuch ist wohl öfter mit dem Weberschen übereinstimmend, häufig jedoch ergibt dieser Versuch kein Resultat.

3. **Der Rinnesche Versuch.** Kombinierte Prüfung der Luft- und Kopfknochenleitung. Läßt man eine auf den Warzenfortsatz oder eine andere Stelle des Schädels angesetzte Stimmgabel so lange abschwingen, bis der Ton nicht mehr gehört wird, und nähert man hierauf die Zinken der nicht wieder angeschlagenen Stimmgabel dem Ohre, so wird im normalen Zustande der Ton von neuem gehört. Das normale Ohr hört somit den Stimmgabelton länger durch die Luft als durch die Kopfknochen. Man nennt dies den positiven Ausfall des Rinneschen Versuchs (positiver Rinne).

In einer 1855 erschienenen physiologischen Arbeit*) hat Rinne diesem Versuche einen allgemein diagnostischen Wert vindiziert, indem er annahm, daß bei jenen Hörstörungen, bei denen die Stimmgabel stärker und länger durch die Kopfknochen gehört wird, als per Luft vor dem Ohre, ein Hindernis am schalleitenden Apparate vorliegt. Dies wird als negativer Ausfall des Rinneschen Versuchs (negativer Rinne) bezeichnet. Bei Ohraffektionen hingegen, bei denen die Stimmgabel länger vor dem Ohre als durch die Kopfknochen perzipiert wird (positiver Rinne), kann nach Rinne eine Erkrankung des Hörnervenapparates angenommen werden. Lucae gebührt das Verdienst, diesen von den Praktikern bis dahin unbeachteten Versuch in die Ohrenheilkunde eingeführt zu haben; seine wichtige diagnostische Bedeutung wurde durch Sektionsbefunde von Politzer, Bezold u. a. erwiesen**).

Trotzdem nun der diagnostische Wert dieses Versuchs in bestimmte Grenzen eingeengt ist, so muß doch zugegeben werden, daß er in einer Reihe von Fällen sehr wertvolle Anhaltspunkte liefert, insofern man öfter, bei Mangel anderweitiger objektiver Symptome, durch den Rinneschen Versuch die Differentialdiagnose zwischen Mittelohr- und Hörnervenerkrankung zu stellen vermag. Stets jedoch ist dieser Versuch in seinen Beziehungen zum Gesamtergebnisse der Krankenuntersuchung, namentlich zum Grade der Schwerhörigkeit für die Sprache, zum Weberschen und Schwabachschen Versuch und zur Perzeption hoher und tiefer Töne zu berücksichtigen.

Die allgemeinen Resultate dieses Versuchs lassen sich in folgendem zusammenfassen:

1. Der Rinnesche Versuch erweist sich als wichtiger diagnostischer Behelf bei den mit bedeutender Hörstörung***) verbundenen Schalleitungshindernissen, bei denen andere objektive Merkmale für die Diagnose fehlen. Der Rinnesche Versuch ist in der Mehrzahl dieser Fälle negativ, vorausgesetzt, daß keine schwere Komplikation mit einer Hörnervenaffektion vorliegt.

---

*) Prager Vierteljahrsschr. Bd. I, 1855, S. 72.

**) Brunner, Zeitschr. f. Ohrenheilk. Bd. XIII, S. 263. — Bezold, Erklärungsversuch z. Verhalten d. Luft- u. Knochenleitung beim Rinneschen Versuch. München 1885. — Roosa, Archives of Otology, 1884. — Emmerson, Zeitschr. f. Ohrenheilk. Bd. XIII, S. 53. — Schwabach, Zeitschr. f. Ohrenheilk. Bd. XIV, S. 64. — Politzer, Bericht d. Vers. süddeutscher u. schweizer. Ohrenärzte. München 1885. — Eitelberg, Zeitschr. f. Ohrenheilk. Bd. XVI. — Rohrer, Der Rinnesche Versuch u. sein Verhalten zur Hörweite u. zur Perzeption hoher Töne. Zürich 1885. Eine den Gegenstand erschöpfende, verdienstvolle Monographie.

***) Nach Lucae kann der Rinnesche Versuch erst diagnostisch verwertet werden, wenn die Hörweite für Flüstersprache mindestens auf 1 m herabgesunken ist.

Digitized by Google

2. Der negative Rinne läßt um so bestimmter ein Schalleitungshindernis annehmen, je größer die Zeitdauer zwischen dem Abklingen der Stimmgabel vor dem Ohre und dem Abklingen vom Warzenfortsatze ist. Gestützt wird die Diagnose durch den Ausfall der Perzeption der tiefen Töne und das relative Besserhören hoher Töne; ferner durch die verlängerte Perzeption des Stimmgabeltones durch die Kopfknochen (Schwabach)*). Bei einseitiger Hörstörung läßt der negative Rinne um so sicherer auf ein Schalleitungshindernis schließen, wenn gleichzeitig beim Weberschen Versuch die Perzeption gegen die erkrankte Seite lateralisiert wird.

3. Bei Mittelohraffektionen mit geringgradiger Hörstörung hat der Rinnesche Versuch nur einen geringen diagnostischen Wert, da er in der großen Mehrzahl der Fälle trotz der gegenüber der normalen verlängerten Kopfknochenleitung positiv ist. Dasselbe ist nicht selten der Fall bei den eitrigen, mit Perforation des Trommelfells verbundenen Mittelohraffektionen. Brühl fand, daß beim Gebrauche tiefer Stimmgabeln der Rinnesche Versuch auch bei wenig hochgradiger Hörstörung negativ ausfallen kann.

4. Bei einseitigen Mittelohraffektionen mit hochgradiger Hörstörung ist der diagnostische Wert des Weberschen Versuchs höher zu stellen als der des Rinneschen.

5. Bei alten Individuen, bei denen im allgemeinen die Perzeptionsdauer durch die Kopfknochen verkürzt ist (Liebermann), liefert der Rinnesche Versuch häufig kein bestimmtes Resultat.

6. Desgleichen bleibt das Prüfungsresultat beim Rinneschen Versuch häufig unentschieden bei den mit vorgeschrittener Hörnervenaffektion komplizierten chronischen Mittelohrerkrankungen.

7. Wo bei hochgradiger Hörstörung der Rinnesche Versuch positiv ist, läßt sich nur dann eine Hörnervenerkrankung annehmen, wenn zugleich das Gesamtergebnis der Untersuchung: das Kausalmoment, der Verlauf und die Symptome für eine Erkrankung des Hörnervenapparates sprechen. Gestützt wird die Diagnose durch das gleichzeitige starke Herabrücken der oberen Tongrenze bei verhältnismäßig guter Perzeption tiefer Töne und durch die verkürzte Stimmgabelperzeption durch die Kopfknochen.

Die Tatsache, daß in Ausnahmsfällen der Rinnesche Versuch bei Mittelohraffektionen mit hochgradiger Hörstörung positiv, bei schweren Formen von Labyrintherkrankung hingegen negativ sein kann, beeinträchtigt im großen und ganzen nicht den Wert dieses Versuchs, wenn er in Kombination mit den anderen Prüfungsmethoden zur Stellung der Diagnose herangezogen wird.

Zum Rinneschen Versuch eignet sich die c-**) oder die $c^1$-Stimmgabel; doch kann man daneben auch mit $c^2$ und nach Bezold mit $a^1$ prüfen. Hohe Gabeln wirken insofern störend, als dabei die Luftleitung nicht ausgeschlossen werden kann. Die Benützung sehr tiefer Gabeln ist zu vermeiden, weil die Erschütterung der Schädelknochen mit der Tonempfindung verwechselt werden kann.

Die Prüfung geschieht in zweierlei Weise: 1. indem man die schwingende Stimmgabel so lange vor das Ohr hält, bis der Kranke den Moment des Abklingens angibt, worauf sogleich der Stiel der Gabel auf den Warzenfortsatz angesetzt und dem Kranken aufgetragen wird, auch hier den Moment des Abklingens anzugeben. Die

*) Bei chronischen Mittelohraffektionen mit sekundärer Labyrinthaffektion kann bei verkürzter Perzeption durch die Kopfknochen der Rinnesche Versuch negativ ausfallen.

**) VII. Congr. intern. d'otol. Bordeaux 1904.

Digitized by Google

Zeitdifferenz zwischen dem Abklingen des Tones vor dem Ohre und dem am Warzenfortsatze muß nach Sekunden gemessen und notiert werden. Dieser Vorgang wird gewöhnlich bei Untersuchung von Schalleitungshindernissen beobachtet. 2. Die schwingende Gabel wird zuerst auf den Warzenfortsatz angesetzt, im Momente ihres Abklingens vor das Ohr gehalten und die Zeitdifferenz zwischen dem Abklingen des Tones am Warzenfortsatze und vor dem Ohre nach Sekunden gemessen. Nach dieser Methode wird beim positiven Rinne untersucht. Störende Momente beim Rinneschen Versuch sind das zuweilen vorkommende Nachtönen des Stimmgabeltones im Ohre und das Hinüberhören der Stimmgabel auf die entgegengesetzte Seite. Letzteres läßt sich, wenn auch nicht immer, dadurch hintanhalten, daß der Gabelstiel nicht senkrecht auf den Proc. mast. angesetzt, sondern deren Längsseite an den Warzenfortsatz angedrückt wird.

4. **Der Gellésche Versuch** (Pressions centripètes). Wird im normalen Zustande die Luft im äußeren Gehörgange durch den Sieglеschen Trichter oder durch einen mit einer Olive montierten Ballon verdichtet, so wird der Ton einer auf den Scheitel angesetzten schwingenden Stimmgabel merklich abgeschwächt. Diese Abschwächung ist die Folge des gesteigerten Labyrinthdruckes, indem hierbei Trommelfell und Kette der Gehörknöchelchen mit der Steigbügelplatte nach innen gedrängt werden. Daß gleichzeitig auch die stärkere Spannung des Schalleitungsapparates zur Abschwächung der Tonempfindung beiträgt, ist außer Zweifel. Besteht nun in einem Falle ein Schalleitungshindernis, z. B. eine Ankylose des Steigbügels, so bleibt nach Gellé der Stimmgabelton während des Versuchs unverändert, ist hingegen das Labyrinth affiziert und der Steigbügel beweglich, so wird, wie im normalen Zustande, bei jeder Luftverdichtung der Stimmgabelton abgeschwächt. Nebstdem wird bei Labyrinthaffektionen durch Steigerung des Labyrinthdrucks bei diesem Versuche öfters ein mehr oder weniger stark ausgesprochener Schwindel hervorgerufen.

Störende Momente beim Gelléschen Versuch sind das Abklingen der Stimmgabel und die oft unverläßlichen Angaben des Kranken.

Der Gellésche Versuch läßt sich im allgemeinen nur bei hochgradigen Hörstörungen diagnostisch verwerten, bei denen er — wenn auch nicht konstant — ein positives Resultat ergibt. Hingegen leistet dieser Versuch wenig bei Hörstörungen geringeren Grades, weil bei leichten Mittelohraffektionen der Stimmgabelton durch die Luftverdichtung im äußeren Gehörgange ebenso abgeschwächt wird, wie bei Labyrinthaffektionen. Der Gellésche Versuch stimmt häufig mit dem Resultate des Rinneschen Experiments überein (nach Rohrer in $^7/_{10}$ der Fälle); wo daher durch letzteren allein oder in Kombination mit anderen Methoden die Diagnose sicher gestellt wurde, wird man auf die Prüfung mit dem Gelléschen Versuch verzichten können. Anderseits ist hervorzuheben, daß man in einzelnen Fällen, in denen die anderen Stimmgabelprüfungen bei hochgradigen Hörstörungen kein bestimmtes Resultat liefern, durch den Gelléschen Versuch zuweilen ein positives Ergebnis erhält (Bloch, Brühl). Ich möchte hier neben den früheren diagnostischen Momenten besonderes Gewicht auf den schon bei geringem Drucke eintretenden Schwindel legen, durch den die Diagnose einer Labyrinthaffektion gestützt wird. Schwindel und Abschwächung des Stimmgabeltones beim Gelléschen Versuch können aber auch bei Labyrinthaffektionen fehlen.

Die von Bing angegebene Methode zur Differentialdiagnose von Mittelohr- und Labyrinthaffektionen beruht darauf, daß eine am Warzenfortsatze abklingende Stimmgabel wieder gehört wird, wenn gleich darauf der Gehörgang der betreffenden Seite mit dem Finger verschlossen wird. In pathologischen Fällen kann man nach Bing auf ein Schalleitungshindernis schließen, wenn bei Verschluß des Gehörganges der am

Digitized by Google

Warzenfortsatze abklingende Stimmgabelton nicht wieder gehört wird, hingegen würde das Wiederempfinden des Stimmgabeltons bei Verschluß des Gehörorgans auf eine Labyrinthaffektion deuten. Mit dieser Methode erhält man nur bei hochgradigen Hörstörungen infolge von Schalleitungshindernissen positive Resultate; bei leichtgradigen Mittelohraffektionen und bei Labyrintherkrankungen läßt sie meist im Stiche.

Hier mögen noch einige Bemerkungen über das Sprachverständnis durch Vermittlung der Kopfknochen ihren Platz finden. Ich habe nachgewiesen, daß bei Ausfüllung beider Gehörgänge mit Glyzerin und bei gleichzeitigem Verschluß von Mund und Nase noch ganze Sätze in eine Distanz von $^1/_2$ m verstanden werden. (Archiv f. Ohrenheilk. Bd. I, S. 350.) Die Pathologie der Mittelohraffektionen, insbesondere die Ankylose des Steigbügels, liefert in der Tat den Beweis, daß artikulierte Töne noch gehört werden können, wenn die Schwingungen des Trommelfells und der Knöchelchen gänzlich ausfallen. Daß in solchen Fällen die Schallwellen durch die Kopfknochen und nicht durch Übertragung der Schwingungen der Luft in der Trommelhöhle auf die Membrana tymp. sec. zum Labyrinthe gelangen, beweisen jene Fälle von hochgradiger Schwerhörigkeit, bei denen durch das Hörrohr gesprochene Wörter nicht verstanden werden, während das Sprachverständnis ohne Hörrohr für laut in der Nähe gesprochene Wörter noch vorhanden ist.

Daß sowohl das Sprachverständnis, wie auch das Hören musikalischer Töne bei Schalleitungshindernissen in der Trommelhöhle durch Vermittlung der Kopfknochen und anderer fester Teile des Körpers ermöglicht wird, zeigen schon die in der älteren Literatur der Ohrenheilkunde angeführten Fälle. Hieher gehören jene Schwerhörigen, die eine Reihenfolge musikalischer Töne verworren und ohne Zusammenhang hören, während sie in Berührung mit der Tonquelle (z. B. durch Berührung des Klaviers mit einem von den Zähnen festgehaltenen Stabe) ganze Melodien so deutlich und klar perzipieren, wie bei normalem Gehör. Ich habe Kranke mit einer aus chronischer Verdichtung der Mittelohrauskleidung resultierenden hochgradigen Schwerhörigkeit beobachtet, welche die Sprache bei geschlossenen Augen erst dann verstanden, wenn ihnen die Hand des Sprechenden auf den Kopf oder auf die Schulter gelegt wurde.

Hier wäre noch die von mir angegebene Untersuchungsmethode mit dem dreiarmigen Auskultationsschlauche zur Prüfung der Spannungsverhältnisse des Schalleitungsapparates, sowie das von Lucae zu demselben Zwecke angegebene Interferenzotoskop zu erwähnen. Da schon bei Normalhörenden beide Trommelfelle den Schall mit ungleicher Intensität reflektieren und außerdem auch andere Umstände, wie verschiedene Weite der Gehörgänge, ungleichartige Lage der Ansatzstücke der Schläuche in der Ohröffnung etc. die Ergebnisse dieser Untersuchung beeinträchtigen, so wird der Wert dieser für einzelne Fälle schätzenswerten Untersuchungsmethoden sehr beschränkt. Bezüglich der ausführlichen Darstellung des Gegenstandes verweise ich auf meinen Aufsatz über Schalleitung durch die Kopfknochen (Archiv für Ohrenheilk. Bd. I) und auf die Publikationen Lucaes (ibid. Bd. III, S. 186).

Vor mehreren Jahren hat Bing ein diagnostisches Hilfsmittel zur Untersuchung Schwerhöriger angegeben, welches er die entotische Anwendung des Hörrohrs nennt. Er bezeichnet damit das Hineinsprechen in den Schallfänger eines Hörrohrs, dessen Ende dadurch mit der Trommelhöhle kommuniziert, daß es in den Anfangsteil eines mit seinem Schnabel in der Tuba Eustachii befindlichen Katheters eingefügt ist. Auf diese Weise gehen die Schallwellen durch das Hörrohr, den Katheter und durch die Tuba in die Trommelhöhle, wo sie auf die Fußplatte des Steigbügels und die Fenestr. rot. gelangen und von hier unmittelbar auf das Labyrinthwasser und den Hörnerven übertragen werden. Wo die Sprache bei Anwendung eines in den äußeren Gehörgang eingefügten Hörrohrs nicht mehr, bei entotischer Anwendung des Hörrohrs hingegen deutlich verstanden wird, kann man nach Bing auf ein Schalleitungshindernis am Hammer oder Amboß, dabei aber auch auf eine freie Beweglichkeit der Stapesplatte im ovalen Fenster schließen.

In den letzten Jahren sind von verschiedenen Autoren, so von Bloch, Panse, Gradenigo u. a., Vorschläge zu einer allgemein anwendbaren, abgekürzten Bezeichnung des Hörprüfungsresultates gemacht worden. Dieser Versuch hat zu keinem einheitlichen Ergebnis geführt. So anerkennend auch ein solches Bestreben genannt werden muß, so stimme ich doch mit Bonnier überein, daß im Interesse der Verbreitung der Otiatrie unter den praktischen Ärzten von kom-

Digitized by Google

plizierten Bezeichnungen Abstand zu nehmen sei. Bietet schon dem Spezialisten die Entzifferung eines solchen Prüfungsresultates Schwierigkeiten, so wird der Nichtspezialist diesem gegenüber ratlos dastehen und es wird ihm die rasche Auffassung des Geschilderten nur erschwert. Am allgemein verständlichsten unter allen Vorschlägen ist die von Gradenigo vorgeschlagene und dann vom internationalen Kongreß in Bordeaux 1904 akzeptierte Methode. Nach dieser sollen der Abkürzung halber in den wissenschaftlichen Abhandlungen die lateinischen Anfangsbuchstaben der verschiedenen Bezeichnungen benützt werden. So AD = auris dextra = rechtes Ohr. — AS = auris sinistra = linkes Ohr. — H = Horologium = Uhr. — P. = Acumeter Politzer. — Ht = Perzeption des Uhrtickens durch Kopfknochen. — Hm = Perzeption desselben vom Warzenfortsatze. — V = vox = Konversationssprache. — v = vox afona = Flüstersprache. — W = Weberscher Versuch. — R. = Rinnescher Versuch. — S = Schwabachscher Versuch. — + = vermehrt. — — = vermindert. — ± = normal. — 0 = keine Perzeption. — prope = unmittelbar am Ohre. — concha = im Kontakt mit der Ohrmuschel.

## C. Die Konstatierung einseitiger Taubheit.

Abgesehen von ihrer Wichtigkeit am Assentplatze und in der forensischen Praxis gewinnnt sie Bedeutung insbesondere bei der Diagnose der Labyrintheiterungen.

Weder der Webersche, noch der Rinnesche und der Schwabachsche Versuch für sich allein können aus den früher angegebenen Gründen zur Feststellung einseitiger Taubheit benützt werden. Nur das Gesamtergebnis dieser Versuche im Zusammenhange mit der Sprachprüfung liefert ein sicheres Resultat. Zur Konstatierung der Sprachtaubheit benütze ich einen 2 m langen Hörschlauch, der dem Sprechenden eine solche Distanz erlaubt, daß das sorgfältig verschlossene zweite (normale) Ohr das in den Hörschlauch Gesprochene nicht verstehen kann. Hierbei ist zu lautes Sprechen zu vermeiden, weil das Durchdringen starken Schalles durch die knöcherne Schädelbasis gegen das normale Ohr nicht ganz ausgeschlossen werden kann. Hervorzuheben ist, daß in manchen Fällen die Sprache gar nicht oder nur als unverständliches Geräusch vernommen wird, während eine Reihe von Stimmgabeltönen noch perzipiert wird.

Totale einseitige Taubheit kann mit Bestimmtheit angenommen werden, wenn bei bestehender Sprachtaubheit der Webersche Versuch gegen das normale Ohr lateralisiert, starkes Uhrticken von der Schläfe aus nicht perzipiert wird und die Perzeptionsdauer des $c^1$-Stimmgabeltones durch die Kopfknochen verkürzt ist (Schwabach). Das Verhalten des Rinneschen Versuchs kommt hierbei nicht in Betracht.

Bezold bedient sich zur Konstatierung einseitiger Taubheit der Prüfung mit der kontinuierlichen Stimmgabelreihe. Das Resultat der Prüfung wird in der Weise graphisch dargestellt, daß man die Töne auf der Abszisse, die Hördauer für jeden einzelnen Ton auf die Ordinate aufträgt. Das so erhaltene Bild nennt er Hörrelief. Nach Bezold beginnt das Hörrelief des einseitig Tauben — das andere Ohr als normalhörend vorausgesetzt — erst bei $a^1$. Während sonst die Hördauer des normalen Ohres mit der Tonhöhe fällt, steigt die scheinbare Hördauer des tauben Ohres, in Prozenten der normalen Hördauer ausgedrückt, mit der Tonhöhe, ohne jedoch für irgend einen Ton der Skala die Hördauer des normalen Ohres zu erreichen. Nach Bezold genügt es, bei dieser Prüfung mit den Oktaven bis $a^2$ oder $c^2$, in den höheren Tonlagen mit den Quinten zu prüfen.

Wanner*) schlägt nach den Erfahrungen an der Bezoldschen Klinik zur vereinfachten Prüfung einseitiger Taubheit die Benützung der unbelasteten Stimmgabel $a^1$ vor, die eine Hördauer von 90 Sekunden hat. Wird

*) Verhandl. d. Deutschen otol. Gesellsch. Wien 1906.

Digitized by Google

diese Gabel bei festem Verschluß des normalen Ohres per Luftleitung nicht perzipiert, so kann auf totale Taubheit des untersuchten Ohres geschlossen werden.

Weniger exakt, doch auch als Kontrollversuch verwendbar, ist der Dennertsche Versuch, bezüglich dessen wir auf die Schilderung S. 142 verweisen.

## D. Konstatierung simulierter Schwerhörigkeit und Taubheit.

Die Konstatierung simulierter Hörstörungen ist sowohl für die gerichtsärztliche Praxis, als auch für die mit der Untersuchung der Wehrpflichtigen betrauten Militärärzte von Wichtigkeit. Sie erklärt zur Genüge die vielfachen Anstrengungen, eine verläßliche Untersuchungsmethode zu ersinnen, durch die im gegebenen Falle eine simulierte Schwerhörigkeit oder Taubheit mit Sicherheit erkannt werden soll. Nach den Beobachtungen des Generalstabsarztes Chimani ist bei Wehrpflichtigen die Simulation absoluter Taubheit ungleich seltener als die einseitiger oder doppelseitiger Taubheit. Eine Erklärung hierfür sucht Chimani darin, daß die totale Taubheit eines Individuums allgemeiner bekannt und durch Erhebungen leichter zu eruieren ist als Schwerhörigkeit, besonders wenn diese nur ein Ohr betrifft. Am häufigsten wird bei wirklich vorhandenen Defekten die Schwerhörigkeit übertrieben.

Den Prüfungsmethoden zur Eruierung der Simulation muß stets die Untersuchung des Trommelfells und der Ohrtrompete vorausgehen. Ergeben sich auffällige Veränderungen, welche auf eine Mittelohraffektion schließen lassen, so wird es sich in solchen Fällen hauptsächlich um die Bestimmung des Grades der Hörstörung handeln, da hiervon bei Wehrpflichtigen die Tauglichkeits- oder Untauglichkeitserklärung abhängt*).

Bei Vorhandensein einer Otit. ext. oder media hat man darauf zu achten, ob diese nicht etwa künstlich erzeugt und unterhalten werden, um der Militärdienstpflicht zu entgehen. Nach Chimani ist am häufigsten der äußere Gehörgang, sehr selten das Mittelohr affiziert. Die im äußeren Gehörgange und am Trommelfelle meist durch Ätzung (mit Kreosot, Kantharidentinktur oder Höllenstein, Derblich) hervorgerufenen artefiziellen Entzündungen werden sich von den spontan entstandenen sowohl durch das eigentümliche Krankheitsbild als auch durch den Verlauf unterscheiden, indem die künstlich erzeugten Entzündungen in kürzester Zeit heilen, wenn durch einen entsprechenden Verband jede weitere mechanische Reizung unmöglich gemacht wird. (Tschudi empfiehlt Zinkleim und darüber Capistrum mit blauer Binde.) Zuweilen werden auch Fremdkörper absichtlich in den äußeren Gehörgang eingeführt, entweder um eine Ohrerkrankung vorzutäuschen, oder um bei vorgeschützter Schwerhörigkeit die Hörprüfungen leichter zu bestehen**).

Schwieriger gestalten sich die Verhältnisse in Fällen, in denen objektive Anhaltspunkte für eine Mittelohrerkrankung fehlen, da wir dann auf die Annahme einer umschriebenen Erkrankung an den Labyrinthfenstern oder einer Acusticusaffektion verwiesen werden, deren Diagnose bei Simulanten auf große Schwierigkeiten stößt.

Zur Eruierung simulierter Hörstörungen bei negativem Mittelohrbefunde wurde eine Anzahl von Untersuchungsmethoden vorgeschlagen, welche hier kurz geschildert werden sollen.

---

*) Vgl. V. Hammerschlag, Über die Simulation von Ohrenerkrankungen. Wiener med. Wochenschr. 1903.

**) Heiman, Über künstlich erzeugte Taubheit und simulierte Schwerhörigkeit. Medicyna 1893 und Tyrmann, Die Verletzungen des Ohres etc. Wien 1903.

Digitized by Google

Es muß jedoch von vornherein bemerkt werden, daß, so geistvoll auch die Prämissen sind, auf denen diese Methoden basieren, doch nur wenige derselben in der Praxis sich als absolut sicher erweisen, besonders wenn man — wie dies so häufig der Fall ist — gegen einen schlau durchdachten Simulationsplan anzukämpfen hat.

Das einzuschlagende Verfahren ist verschieden, je nachdem einseitige oder beiderseitige Schwerhörigkeit oder Taubheit simuliert wird. In Fällen von angeblich einseitiger Hörstörung ist zunächst zu untersuchen, ob das betreffende Ohr ganz taub oder ob noch Hörfähigkeit bis zu einem gewissen Grade vorhanden ist. Die Prüfung muß stets mit verbundenen Augen (wodurch der Simulant unsicher wird) und bei Verschluß des anderen Ohres vorgenommen werden, indem die Hörweite des angeblich schwerhörigen Ohres für den Hörmesser oder für ein stärkeres Schlagwerk (z. B. ein Metronom) gemessen und die Prüfung behufs genauer Kontrolle mehrere Male nacheinander, und zu verschiedenen Zeiten wiederholt wird. Ergibt sich hiebei, daß die Hörweite bei wiederholten Prüfungen nur wenig differiert, so kann eine Simulation ausgeschlossen werden, weil ein normal hörendes Ohr innerhalb gewisser Grenzen die Entfernung der Schallquelle vom Ohre nicht zu beurteilen vermag. Große Distanzunterschiede, welche sich bei den einzelnen Prüfungen ergeben, werden daher stets den Verdacht auf Simulation erregen. Diese Methode, welche Generalstabsarzt Chimani auf meinen Vorschlag hin durch eine Reihe von Jahren angewendet hat, ist wegen der Konstanz der Schallquelle einer ähnlichen Prüfung mit der Sprache vorzuziehen, doch ist stets auch diese zur Prüfung heranzuziehen. Hiebei ist großes Gewicht auf wiederholte Hörprüfungen an verschiedenen Tagen und auf eine kurze Dauer der Hörprüfung zu legen, deren Resultate jedesmal genau aufgezeichnet werden müssen.

Das Verfahren Erhards (Deutsch. militärärztl. Zeitschr. 1872) beruht darauf, daß ein normal hörendes Ohr selbst bei sehr festem Verschlusse eine starke Repetieruhr noch auf 2—3 m Weite hört. Man stellt den Simulanten in die Mitte eines geräumigen Zimmers, hält das angeblich taube Ohr zu, läßt die Repetieruhr etwa 6—8 Fuß vor dem gesunden Ohre schlagen und befiehlt dem zu Untersuchenden, die Schläge nachzuzählen. Dann wird das gesunde Ohr fest verschlossen und das angeblich taube Ohr untersucht. Wird das Schlagen der Uhr in einer Entfernung von 1—1⅓ m — in einer Distanz somit, in der der Ton auch auf dem verstopften normalen Ohre gehört werden müßte — angeblich nicht gehört, so liegt der dringende Verdacht auf Simulation vor. Nach Tschudi kann man sich zu diesem Versuche anstatt der Repetieruhr auch der lauten Sprache bedienen.

Chimani (Wiener med. Wochenschr. 1869, Nr. 33) und Moos benützen mit Vorteil folgendes Verfahren zur Eruierung einseitiger simulierter Schwerhörigkeit: Man hält eine tönende Stimmgabel stärkeren Kalibers ($c^1$) abwechselnd in gleicher Distanz vor das eine und das andere Ohr, wobei selbstverständlich der Ton auf dem angeblich gesunden Ohre besser gehört wird. Nun setzt man die schwingende Gabel auf die Medianlinie des Scheitels oder an die vorderen Schneidezähne und richtet an den Untersuchten die Frage, auf welchem Ohre der Ton jetzt stärker perzipiert werde.

Der akustisch Schwerhörige (Schalleitungshindernis) wird ohne Bedenken erklären, er höre die Stimmgabel nur oder auffallend stärker auf dem kranken Ohre, während der Simulant gewöhnlich einen Moment zweifelhaft bleibt und, da er überhaupt keinen Unterschied zwischen der Hörstärke des einen oder des anderen Ohres finden kann, das Richtige zu treffen meint, wenn er angibt, die Stimmgabel nur auf dem gesunden, auf dem kranken Ohre aber gar nicht zu hören. Verschließe ich nun durch Eindrücken des Fingers den äußeren Gehörgang der gesunden Seite und stelle die tönende Stimmgabel wieder auf den Scheitel des zu Untersuchenden, so wird der wirklich Schwerhörige angeben, er höre jetzt die Stimmgabel auf dem verstopften, gesunden Ohre besser, oder auch, er könne nicht mehr deutlich unterscheiden, auf welchem Ohre er besser höre. Der Simulant erklärt sogleich, er höre jetzt, da das gesunde Ohr verschlossen sei, gar nichts mehr oder nur sehr wenig auf dem offen gelassenen kranken Ohre.

Ein in seiner Anwendung kompliziertes, in einzelnen Fällen jedoch zum Ziele

Digitized by Google

führendes Verfahren wurde von Lucae angegeben und von Teuber praktisch verwertet. Die Vorrichtung besteht aus zwei Metallröhren, die durch eine, zwei Zimmer trennende Wand gelegt sind und je zu einem mit einem Seitenaste versehenen Gummischlauche führen. Die Metallröhren gehören für die beiden Ohren des zu Untersuchenden, während die zwei Seitenröhren für zwei Zeugen bestimmt sind, welche die Angaben des Kranken zu kontrollieren haben. Bei raschem, abwechselndem Hineinsprechen in die Röhren wird bei wirklich vorhandener einseitiger Taubheit nur das nachgesprochen, was das normale Ohr perzipiert, während der Simulant nicht im stande ist, die rasch wechselnden Eindrücke des rechten und linken Ohres zu trennen und Worte als gehört angibt, welche durch das dem angeblich tauben Ohre entsprechende Rohr gesprochen wurden. Auf demselben Prinzipe beruht die Methode L. Müllers (Berliner klin. Wochenschr. 1869), der sich anstatt der langen zweier kurzer Röhren bedient.

Tschudi*) hat durch eine Reihe von Versuchen an normal hörenden, diesbezüglich instruierten Individuen gefunden, daß man bei der Teuberschen und Müllerschen Methode bei festem Willen, der auch von Simulanten vorauszusetzen ist, die Aufmerksamkeit derart auf ein Ohr zu konzentrieren und das andere angeblich taube Ohr derart auszuschließen vermag, daß besonders bei einiger Übung keines der dem angeblich tauben Ohre zugeleiteten Worte nachgesprochen wird. Dasselbe gilt nach Versuchen von Tschudi und Lewandowski von der Anwendung zweier Telephone (Preuße, Archiv f. Anat. u. Physiol. 1879) anstatt der Röhren, und von den auf dem Prinzipe des Mikrophons beruhenden Apparaten, von denen die von Kalçic (Int. med. Kongreß zu Moskau 1897) ersonnene mikrotelephonische Vorrichtung ihrem Zwecke noch am besten entspricht. Dagegen gelingt es bei folgender Modifikation nach Tschudi, den Untersuchten zu verwirren und außer stande zu setzen, daß er das Gesprochene fließend nachsagt**).

Beide Sprecher an den Doppelröhren lesen flüsternd in gleichem Takte eine einfache, kurze, hiezu besonders zusammengestellte kleine Erzählung oder Beschreibung vor, welche anfänglich ganz gleichlautend, im weiteren Verlaufe aber an einer passenden Stelle etwas in der Silbenfolge differiert, dann wieder gleichmäßig fortgeht, um später wieder zu wechseln, u. s. f. — Die Vorlesung erfolgt so schnell und laut, daß der zu Untersuchende den Text noch nachsprechen kann. Dieses Manöver macht es ihm unmöglich, seine Aufmerksamkeit auf ein Ohr zu konzentrieren, weil der beiderseits gleichmäßig gesprochene und zusammenhängende Text ihn förmlich einlullt, so daß er, wenn dann plötzlich differente Silben in seine Ohren gelangen, nicht mehr im stande ist, rasch genug von dem angeblich tauben Ohre zu abstrahieren. Wenn es auch bei den Versuchen Tschudis nur selten vorkam, daß eine der Versuchspersonen Worte der angeblich tauben Seite nachsprach, so erreichte man doch in allen Fällen, selbst bei sehr intelligenten und diesbezüglich vorbereiteten Personen, daß der Nachsprechende derart verwirrt wurde, daß er es aufgeben mußte, zusammenhängend weiter zu sprechen, ein bei wirklicher Simulation allerdings genügend gravierendes Moment. Kern (Deutsche militärärztl. Zeitschr. Heft 5, 1892) bedient sich desselben nur unwesentlich modifizierten Verfahrens. David Coggin (Zeitschr. f. Ohrenheilk. Bd. VIII) fügt in einen Schenkel des Cammonschen binauralen Stethoskops einen dichtschließenden Holzpfropf und führt diesen Schenkel in das normale, den freien Schenkel in das angeblich schwerhörige Ohr. Wiederholt der Untersuchte die in das Rohr gesprochenen Worte, so ist die Simulation unzweifelhaft; wird nun das den Pfropf haltende Rohr aus dem gesunden Ohre entfernt und dieses mit dem Finger verschlossen und gibt jetzt der Untersuchte an, nichts mehr zu verstehen, so ist seine Simulation erwiesen. — Köbel (Festschr. d. Stuttg. ärztl. Ver. 1897) schlägt vor, das gesunde Ohr mit einem durchbohrten Kautschukpfropfe zu verstopfen. Gibt der Untersuchte an, daß er jetzt nicht hört, so ist er der Simulation überwiesen.

Das von Lucae (Archiv f. Ohrenheilk. Bd. XLVII) zur Feststellung einseitiger simulierter Taubheit angegebene Verfahren beruht darauf, daß der Griff einer kleinen, mit Gewichten belasteten A-Stimmgabel in den einen Schenkel eines

*) Biblioth. d. gesamt. med. Wissenschaften. Sep.-Abdr.

**) Diese Modifikation ist entlehnt und übertragen von einem Verfahren Burchards, mit dem Stereoskope einseitige simulierte Blindheit nachzuweisen. Prakt. Diagnostik der Simulation. Berlin 1878.

Digitized by Google

kurzen metallenen T-Röhrchens angeschraubt wird. Von den beiden anderen Schenkeln wird der für das zu prüfende Ohr bestimmte mit einem 3 cm langen, der andere an das gesunde Ohr anzufügende mit einem 56 cm langen Gummischlauche versehen. Die tönende Stimmgabel wird nun bei einseitiger Schwerhörigkeit auf dem gesunden Ohr verstärkt gehört, während nach Entfernung des kurzen Rohres aus dem schwerhörigen Ohre diese Verstärkung schwindet. Eine entgegengesetzte Angabe des Untersuchten macht ihn der Simulation verdächtig. Die praktische Anwendung auf dem Assentplatze muß erst über den Wert dieser Methode entscheiden.

Der Stengersche Versuch beruht auf der von mir zuerst gemachten Beobachtung, daß das Überwiegen der Tonempfindung auf einem Ohre, die Tonempfindung auf dem anderen Ohre vollständig verdrängen kann (S. 147). Stenger wendet zwei genau gleichgestimmte $c^1$-Gabeln in der Weise an, daß man (bei verschlossenen Augen des Untersuchten) die Entfernung bestimmt, in der die Stimmgabel vom normal hörenden Ohre gehört wird. Die zweite Stimmgabel wird nun dem angeblich tauben Ohre näher gerückt, als die der normalen Seite. Bei wirklicher Taubheit bleibt die Distanz der Tonempfindung auf dem normalen Ohre unverändert. Liegt aber Simulation auf einseitige Taubheit vor, so perzipiert das normale Ohr die Stimmgabel erst dann, wenn sie dem Ohre näher gerückt ist, als die Gabel auf dem angeblich tauben Ohre.

Bei Simulation beiderseitiger Schwerhörigkeit bedient man sich zur genauen Feststellung der Hörweite des Hörmessers oder des Metronoms, wobei man im allgemeinen so vorzugehen hat, wie bei der Untersuchung einseitig simulierter Schwerhörigkeit. Tschudi*) hat, diese Unvollkommenheiten berücksichtigend, ein Verfahren angegeben, welches in folgendem besteht: Vier vollkommen gleich große und gleich geformte Ohrtrichter werden behufs sicherer Einfügung in die Gehörgänge mit einem entsprechenden Stückchen Drainrohr überzogen; zwei von diesen Trichtern werden von der Spitze bis etwa zur Hälfte mit Wachs ausgegossen. Man stellt den zu Untersuchenden mit verbundenen Augen gegen eine Wand, fügt in beide Gehörgänge die nicht mit Wachs ausgegossenen Trichter und bestimmt die Hörweite von rückwärts her, also ohne Rücksicht, welchem Ohre sie entspricht. Der Mann wird daher angewiesen, sowohl bei dieser, als bei den folgenden Proben überhaupt jedes Wort, das er vernimmt, nachzusprechen. Die sich hiebei ergebende Hörweite dient hauptsächlich zur Orientierung für die späteren Proben, die man nun mit den ausgegossenen und sodann mit abwechselnd rechterseits und linkerseits ausgegossenen und offenen Trichtern vornimmt. Es wird bei diesem Vorgang dem Untersuchten unmöglich, zu unterscheiden, mit welchem Ohre er hört, bezw. ob das gute Ohr ausgeschaltet sei oder nicht, da er stets in beiden Gehörgängen Trichter hat, welche in ihm das Gefühl des Verstopftseins erhalten und anderseits das Sprechen von rückwärts her die Orientierung noch mehr erschwert. In der Nähe des Untersuchten muß selbstverständlich vollkommene Ruhe herrschen, auch müssen beim Wechsel stets beide Trichter gleichzeitig entfernt bezw. eingefügt werden, damit der Untersuchte durch keinen Nebenumstand orientiert werde. Es gelingt hiebei bald, die Hörweite des angeblich schwerhörigen oder gar vorgeschützt tauben Ohres zu ermitteln, sobald bei verschlossenem gesundem Ohre Antworten erfolgen, die jenseits der Linie fallen, welche bei beiderseits verstopften Ohren erhoben wurde. Die Möglichkeit, sich beim Nachsprechen durch die auf dem verschlossenen Ohre entstehende Autophonie zu orientieren, läßt sich, laut mündlicher späterer Mitteilung von seiten Tschudis, dadurch beseitigen, daß der zu Prüfende die vernommenen Worte bloß nachschreiben darf, wobei ihn ein Assistent kontrolliert.

Schwieriger ist die Entlarvung von Simulanten, die beiderseitige totale Taubheit vortäuschen**). Das größte Kontingent in dieser Beziehung liefern die Stellungspflichtigen. Da hier physikalische Hörprüfungen nicht zum Ziele führen, so wurden verschiedene Kunstgriffe ersonnen, um die Simulation aufzudecken. Am sichersten scheint mir der Versuch, den Kranken bei mäßig kräftigem Anrufe aus dem Schlafe zu wecken. Da aber auch bei totaler Taubheit durch starke Schalleinwirkungen motorische Reflexe ausgelöst werden, so muß man es vermeiden, das betreffende Individuum in unmittelbarer Nähe und mit zu lauter Stimme anzurufen. In einzelnen Fällen dürfte, wie Burckhardt-Merian berichtet, die Reaktion des Mienenspiels des Simulanten auf beleidigende Ausdrücke, welche

*) „Militärarzt" Nr. 13 vom Jahre 1891.
**) G. Ostino, Congresso otolog. italian. Roma 1899.

Digitized by Google

hinter seinem Rücken von einer dritten Person geäußert werden, zu seiner Entlarvung führen. Ziemlich abgebraucht und daher kaum wirksam ist die Finte, nach der bestandenen Prüfung die Aufforderung an den Stellungspflichtigen zu richten, sich als dienstuntauglich zu entfernen.

In der großen Mehrzahl der Fälle wird dieser, sowie die zahlreichen anderen gemachten Vorschläge nicht zum Ziele führen, da man es sehr oft mit durchtriebenen Schwindlern zu tun hat, welche durch zähes Festhalten an einem vorher schlau ausgeheckten Simulationsplane der ihnen gelegten Falle zu entgehen trachten.

Von nicht zu unterschätzender Bedeutung für die Beurteilung der Simulation hingegen ist die Erfahrung und der durch langjährige Übung erworbene praktische Blick des Untersuchenden, welcher ihn befähigt, aus anscheinend geringfügigen Umständen eine Kette von Beweisen herzustellen, die schließlich die Entlarvung des Simulanten ermöglicht. Die auffallenden Widersprüche, in welche sich Viele bei wiederholter Erhebung der Anamnese verwickeln, die oft abenteuerlichen Angaben über die Entstehungsursache und den Verlauf der Erkrankung werden häufig genügen, den ersten begründeten Verdacht der Simulation zu erregen. Nicht selten wird schon aus dem alterierten, ängstlichen oder störrigen Wesen des zu Untersuchenden der Verdacht der Simulation oder Übertreibung rege, da wirklich Schwerhörige oder Taube die Untersuchung teilnahmslos geschehen lassen (Tschudi). Chimani legt großes Gewicht auf die gleichzeitige Berücksichtigung der Individualität, der geistigen Entwicklungsstufe, des Temperaments, auf die Eigentümlichkeit des Gesichtsausdrucks und der Sprache, welche im Zusammenhange mit den Ergebnissen der Hörprüfung in den meisten Fällen zur Entlarvung des Simulanten führen.

Die in Österreich und Preußen geltenden Vorschriften über die Bestimmung der Kriegsdiensttauglichkeit Ohrenkranker am Assentplatze sind umstehend auf S. 158 und 159 abgedruckt.

Die in Frankreich geltenden Vorschriften über die Kriegsdiensttauglichkeit bei Ohrenleiden sind in dem Artikel Clavoués, „Affections de l'oreille et aptitude militaire", Ann. d. mal. de l'oreille 1897, wiedergegeben.

## E. Funktionsprüfung des Vestibularapparates.

### 1. Gleichgewichtsstörungen.

Nach v. Stein*) zerfallen die vom Gehörorgane abhängigen Gleichgewichtsstörungen in statische und dynamische.

Zur Prüfung der statischen Gleichgewichtsstörungen benützt v. Stein außer der bisher üblichen Zweibeinstellung mit geschlossenen Beinen bei offenen und geschlossenen Augen („Rhomberg"), der Zehenstellung und Einbeinstellung noch das von ihm konstruierte Goniometer (Winkelmesser, Fig. 110), dessen Standbrett durch eine Scharniervorrichtung gehoben und gesenkt werden kann.

Ein Individuum mit normalen Gehörorganen, auf das Trittbrett gestellt, kann,

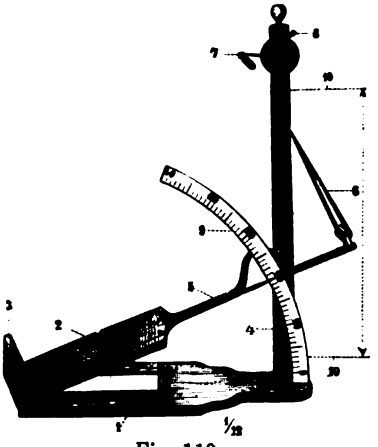

Fig. 110.

*) Zeitschr. f. Ohrenheilk. Bd. XXVII

Digitized by Google

## In Österreich nach den Dienstvorschriften vom Jahre 1906.

| Post Nr. | Gebrechen | A (tauglich). | B (mindertauglich). | C (zum Waffendienst untauglich). | D (zu jedem Dienst untauglich). |
|---|---|---|---|---|---|
| | | Gebrechen, welche bei sonstiger körperlicher Eignung die volle Kriegsdiensttauglichkeit nicht aufheben. | Gebrechen, welche die Assentierung lediglich als „mindertauglich" zulassen. | Gebrechen, welche die Tauglichkeit zum Waffendienste aufheben. | Gebrechen, welche für jeden Dienst untauglich machen. |
| 8 | Am Gehörorgane. | Schwerhörigkeit auf beiden Ohren bis zu einer Hörweite von 4 m (akzent. Flüstersprache). | Schwerhörigkeit auf beiden Ohren bis zu einer Hörweite von 2 m. | Schwerhörigkeit auf beiden Ohren mit einer Hörweite unter 2 m. | Taubheit auf beiden Ohren*). |
| 9 | | Schwerhörigkeit auf einem Ohr bis zu einer Hörweite von 2 m, bei einer Hörweite von mindestens 6 m am andern Ohr. | Schwerhörigkeit auf einem Ohr mit einer Hörweite unter 2 m, bei einer Hörweite von mindestens 6 m am andern Ohr. | | |
| 10 | | | Gänzlicher Verlust einer Ohrmuschel. | | |
| 11 | | | Totaler Verschluß des äußeren Gehörganges an einem Ohr, bei einer Hörschärfe von mindestens 6 m am andern Ohr. | Angeborener oder erworbener totaler Verschluß des äußeren Gehörganges beiderseits*). | |
| 12 | | Einfache, trockene Durchlöcherung des Trommelfelles mit der unter Post Nr. 8 bezw. 9 geforderten Hörweite. | | | |
| 13 | | | | Chronische, offenkundig schwer heilbare, eitrige Entzündung des Mittelohres mit Erkrankung der Gehörknöchelchen oder einer der Nebenhöhlen d. Mittelohres**). | |

*) In der Vorschrift fett gedruckt (einmalige Konstatierung genügt zur endgültigen Klassifikation).
**) In zweifelhaften Fällen kann die Abgabe der Stellungspflichtigen in ein Militärhospital „zur Konstatierung der Heilbarkeit" beantragt werden (nach Biehl).

Digitized by Google

## In Preußen nach der Dienstanweisung vom Jahre 1904.

| Anlage 1 A | Anlage 1 B | Anlage 1 C | Anlage 1 D | Anlage 1 E |
|---|---|---|---|---|
| Geringe körperliche Fehler, welche die Tauglichkeit zum Dienste mit der Waffe, bei militärisch ausgebildeten und bei versorgungsberechtigten Mannschaften die Felddienstfähigkeit nicht ausschließen. | Körperliche Fehler und Gebrechen, welche die Fähigkeit zum aktiven Dienste mit der Waffe ausschließen, den aktiven Dienst ohne Waffe oder den Dienst in der Ersatzreserve aber gestatten, sowie bei militärisch ausgebildeten und bei versorgungsberechtigten Mannschaften nur die Felddienstfähigkeit aufheben. | Krankheiten oder Gebrechen, welche zeitig untauglich machen, aber beseitigt oder doch so vermindert werden können, daß vollkommene oder bedingte Tauglichkeit, zutreffendenfalls Feld- oder Garnisonsdienstfähigkeit (s. Anl. 1 A oder 1 B), eintritt. | Krankheiten und Gebrechen, welche den Dienst im stehenden Heere und in der Ersatzreserve verhindern, die Tauglichkeit für den Landsturm jedoch im allgemeinen nicht ausschließen.<br>Bei den zum Dienste ohne Waffe eingestellten, bei militärisch ausgebildeten, und bei versorgungsberechtigten Mannschaften heben die gesperrt gedruckten Krankheiten u. s. w. auch die Garnisondienstfähigkeit auf. Die Felddienstfähigkeit wird durch alle hier verzeichneten Fehler und Gebrechen aufgehoben. | Krankheiten und Gebrechen, welche zum Dienst im stehenden Heere und in der Ersatzreserve mit und ohne Waffe, im allgemeinen auch für den Landsturm dauernd untauglich machen, sowie bei militärisch ausgebildeten und bei versorgungsberechtigten Mannschaften die Feld- und Garnisonsdienstfähigkeit aufheben. |
| 31. Geringe Schwerhörigkeit*) auf einem Ohre. | 31. Geringe dauernde Schwerhörigkeit*) auf beiden Ohren, oder hochgradige Schwerhörigkeit**) auf einem Ohre bei guter Gebrauchsfähigkeit des anderen. | 31. Krankheiten des Ohres. | 30. Fehlen einer Ohrmuschel.<br>31. Hochgradige Schwerhörigkeit*) oder Taubheit auf einem Ohre bei verminderter Gebrauchsfähigkeit des anderen.<br>32. Erbliche chronische Erkrankungen eines Ohres (z. B. langwierige Mittelohreiterungen, Sklerosen). | 31. Hochgradige dauernde Schwerhörigkeit**) oder Taubheit auf beiden Ohren.<br>32. Unheilbare, schwere Erkrankungen eines Ohres. |

*) Der hier gemeinte Grad von Schwerhörigkeit umfaßt eine Hörweite von 4 m abwärts bis höchstens 1 m.
**) Der hier gemeinte Grad von Schwerhörigkeit umfaßt eine Hörweite von 1 m abwärts (nach Passow).

Digitized by Google

mit dem Gesichte gegen den Winkelmesser gekehrt, auf eine Höhe von 35—40° gehoben werden, ohne das Gleichgewicht zu verlieren. Mit dem Rücken gegen den Winkelmesser gestellt, nur auf 26—30°.

Bei Ohrkranken unterscheidet man drei Gruppen: 1. Normales Verhalten. 2. Normales Verhalten bei offenen Augen und Gleichgewichtsstörungen bei geschlossenen Augen, wenn das Trittbrett auf eine geringe Höhe gehoben wird. 3. Gleichgewichtsstörungen bei offenen Augen, und sehr starke Schwankungen bei geschlossenen Augen schon bei ganz geringer Hubhöhe des Trittbrettes.

Die Untersuchung mit dem statischen Goniometer ergibt für die Praxis folgende Resultate: 1. Man erhält den Grad der statischen Gleichgewichtsstörungen, in Zahlen ausgedrückt. 2. Man ist im stande, die Änderungen der Koordinationsstörungen während der Behandlung zu bestimmen. 3. Die Prognose gestaltet sich umso ungünstiger, je stärker die Gleichgewichtsstörungen bei gleichzeitiger Hörstörung sind.

Zur Prüfung der dynamischen Gleichgewichtsstörungen schlägt v. Stein vor: 1. Geradbeiniges Gehen nach vorwärts. 2. Hüpfen auf zwei Beinen. 3. Herumdrehen bei geschlossenen Beinen. 4. Herumdrehen auf einem Beine.

2. Nystagmus.

a) Kalorischer. Ich benützte an meiner Klinik zur Prüfung desselben einen Ballon Nr. 10, dem mittels eines 45 cm langen Gummischlauches eine Hartmannsche Kanüle angefügt ist. Zur Hervorrufung des nach der entgegengesetzten Seite gerichteten Kaltwassernystagmus verwendet man am besten Wasser von 18—20° C. (vgl. S. 76); dagegen zu dem nach der ausgespritzten Seite gerichteten Heißwassernystagmus Wasser von 48° C. Die Wirkung des Ausspritzens tritt umso rascher auf, je größer die Temperaturdifferenz gegenüber der Körpertemperatur ist und je unmittelbarer das Wasser mit der Labyrinthwand in Berührung tritt. Demnach wird die Wirkung der Injektion bei großen Trommelfellperforationen und freiliegender Labyrinthwand rascher auftreten, als bei intaktem Trommelfelle.

Das Fehlen des typischen Nystagmus nach kalorischen Reizen läßt mit großer Wahrscheinlichkeit auf Funktionsunfähigkeit des Vestibularapparates schließen (Barany).

b) Galvanischer Nystagmus. Zur Prüfung benütze ich eine große plattenförmige und eine sogenannte geteilte Elektrode, d. h. zwei an einem gabelförmig sich teilenden Kabel angebrachte Knopfelektroden. Die gut befeuchtete Plattenelektrode wird in der Hand der entsprechenden Seite gehalten, während die beiden Knopfelektroden unmittelbar auf die Tragi aufgesetzt werden. Bei dieser Versuchsanordnung tritt bei normalen Individuen kein Nystagmus ein, weil die Durchleitung durch beide Labyrinthe gleichmäßig ist. Entfernt man nun die eine der beiden Knopfelektroden, so tritt ein Nystagmus auf, der gegen die zurückbleibende Elektrode oder von ihr weg gerichtet ist, je nachdem man sich der Kathode oder Anode bedient hat. Die galvanische Erregbarkeit kann auch noch bei zerstörtem Labyrinth erhalten sein, scheint also auch vom Nerven oder vom Zentrum auslösbar zu sein (Neumann).

c) Drehnystagmus. Wir benützen zur Untersuchung einen einfachen Drehstuhl anstatt der kompendiösen für sitzende und liegende Stellung eingerichteten Steinschen Zentrifuge. Die Drehung geschieht zur Prüfung des rechten Labyrinths nach links, zur Prüfung des linken nach rechts, jederseits 10mal. 10 Drehungen erweisen sich bei funktionierendem Vestibularapparat als genügend zur Auslösung des Nystagmus. Während der Drehung tritt Nystagmus in der Richtung der Drehung, beim Anhalten ein entgegengesetzt gerichteter Nystagmus auf.

Mit dem vestibularen Nystagmus sind folgende Begleitsymptome verbunden. 1. Scheinbewegungen der Objekte in der Richtung der raschen Bewegung des

Digitized by Google

Nystagmus. 2. Bei geschlossenen Augen Scheinbewegung des eigenen Körpers in der Richtung der raschen Bewegung. 3. Reaktionsbewegungen in der Richtung der langsamen Bewegung des Nystagmus. 4. Ab und zu Übelkeiten mit Erbrechen. 5. Verdunklung des Gesichtsfeldes. 6. Bewußtseinstrübungen. Der ganze Komplex führt den Namen Drehschwindel*).

## F. Das Krankenexamen und das Verfahren bei der Krankenuntersuchung.

Ein gründliches Krankenexamen ist ein unerläßliches Postulat für die Stellung einer richtigen Diagnose, für die Bestimmung der Prognose und für die einzuleitende Therapie. Das Krankenexamen zerfällt in die Anamnese und in die Aufnahme des objektiven Krankheitsbefundes.

Die Eruierung der anamnestischen Daten über den Krankheitsverlauf ist sehr wichtig. Denn obwohl in gewissen Fällen zur Erkenntnis des Ohrenleidens bloß die objektive Untersuchung des Kranken genügt, so ist es doch in der Mehrzahl der Fälle durchaus nötig, die Anamnese zu berücksichtigen, da nur diese im Zusammenhange mit dem objektiven Befunde die Diagnose des Leidens sowie die Bestimmung der Prognose ermöglicht.

Bei der Anamnese ist zunächst die Dauer der Ohraffektion festzustellen. Sie ist namentlich mit Rücksicht auf die Prognose von Bedeutung, da diese im allgemeinen sich umso günstiger gestaltet, je kürzer das Ohrenleiden dauert. Die präzise Bestimmung der Krankheitsdauer ist indes nur möglich, wenn sich die Erkrankung unter akuten, auffälligen Symptomen entwickelt, oder wenn die Affektion durch bestimmte Ursachen (akute Exantheme, Typhus, Trauma) hervorgerufen wurde. Die Mehrzahl der Ohrenkranken jedoch ist nicht im stande, auch nur annähernd den Zeitpunkt der Entstehung ihres Ohrenleidens anzugeben. Dies gilt insbesondere von den einseitigen, schleichenden Ohraffektionen, die ohne subjektive Symptome verlaufen und erst von dem Zeitpunkte datiert werden, in welchem zufällig bei Verschluß des normalen Ohres die Funktionsstörung des kranken auffällt. Aber auch bei beiderseitigen schleichenden Ohraffektionen kann die Hörstörung sich erst dann bemerkbar machen, wenn sie einen den Verkehr in auffälliger Weise störenden Grad erreicht hat, namentlich bei Personen, deren Lebensstellung oder Beruf keine großen Anforderungen an das Gehörorgan stellen und die deshalb geringfügige Hörstörungen kaum beachten. Nicht selten wird der Beginn einer schon längst bestehenden, jedoch unbeachteten Hörstörung von dem Zeitpunkte des Auftretens subjektiver Geräusche datiert. Ja, es kommen oft genug Kranke zur Untersuchung, die angeben, erst seit kurzem ohrenleidend zu sein, während die objektive Untersuchung seit langer Zeit bestehende ausgedehnte Substanzverluste, Kalkablagerungen und Narbenbildungen am Trommelfelle nachweist, ohne daß die betreffenden Personen auch nur eine Ahnung von einem früheren Ohrenleiden haben.

Nicht minder wichtig in prognostischer Beziehung ist die Feststellung des ätiologischen Momentes des Ohrenleidens, insofern sich die Prognose anders gestaltet bei genuinen Erkrankungen als in den bei Skarlatina, Morbillen, Syphilis, Diabetes und anderen durch Allgemeinerkrankungen sich entwickelnden Ohraffektionen.

Die Erkrankungen des Gehörorgans werden entweder durch unmittelbar auf das Ohr wirkende Schädlichkeiten, oder durch ein Allgemeinleiden, oder endlich durch Erkrankungen anderer Organe hervorgerufen.

*) Vgl. Bárány, Physiologie und Pathologie des Bogengangsapparates beim Menschen. Denticke 1907.



Digitized by Google

Von den unmittelbaren Schädlichkeiten kommen in Betracht die Traumen, intensive Schalleinwirkung, Verbrühung, Verbrennung und Erfrieren des Ohres, sowie die entzündungserregenden pflanzlichen Parasiten (Aspergillus) im äußeren Gehörgange.

Von den auf dem Wege der Kontinuität und Kontiguität einwirkenden Ursachen sind in erster Reihe die akuten und chronischen Nasenrachenaffektionen (Hypertrophie der Nasenrachenschleimhaut, adenoide Vegetationen, Polypen, Nebenhöhlenempyeme, Ozäna etc.) zu erwähnen, welche durch Fortpflanzung auf das Mittelohr Funktionsstörungen verschiedenen Grades hervorrufen. Daß es sich in diesen Fällen meist um eine vom Nasenrachenraume auf das Mittelohr fortgepflanzte bakterielle Infektion handelt, ist zweifellos festgestellt. Selten wird bei Erysipel und Ekzem der Gesichts- und Kopfhaut das Ohr in Mitleidenschaft gezogen. (S. Kapitel Krankheiten der Nasenhöhle und des Nasenrachenraumes.)

Zu den wenn auch nicht immer nachweisbaren Schädlichkeiten zählen die atmosphärischen Einflüsse, welche gemeinhin als „Erkältungen" bezeichnet werden. Wir sind aber nur dann berechtigt, Erkältung als Kausalmoment anzunehmen, wenn die Erkrankung kurze Zeit nach der Einwirkung von kaltem Winde oder kalten Wassers auf das Ohr oder nach Durchnässung des Körpers entstanden ist. Häufig jedoch wird die Bezeichnung „Erkältung" vom Laien für eine ihm unbekannte und nur vermutete Ursache des Ohrenleidens gebraucht. Inwieweit die Annahme berechtigt ist, daß die Schutzvorrichtungen des tierischen Organismus, z. B. die Flimmerbewegung der Epithelien, durch Erkältungen geschwächt werden und so die Infektion ermöglicht, resp. erleichtert wird, muß erst durch exaktere Untersuchungen festgestellt werden.

Eine andere Reihe ursächlicher Momente ist in Krankheitsprozessen des Gesamtorganismus zu suchen oder es entwickeln sich Ohraffektionen in Verbindung mit Erkrankungen einzelner Organe. Zu den ersteren zählen Skarlatina, Rubeolae, Morbillen, Variola, Diphtherie, Typhus abdominalis und exanthematicus, Influenza, Mumps, Syphilis, Tuberkulose, Skrofulose, Rhachitis, Morbus Brightii, Diabetes, Leukämie, akuter Rheumatismus und Gicht, ferner die Chlorose, perniziöse Anämie, Skorbut, Purpura haemorrhagica; zu den letzteren Pneumonie, Puerperalprozesse, und eine Reihe von Zirkulationsstörungen, wie sie durch Emphysem, Klappenfehler, Aneurysmen, Struma, Keuchhustenanfälle, Gravidität und Menstruationsanomalien hervorgerufen werden. Außerdem geben intrakranielle Prozesse, Meningitis cerebrospinalis epidemica, Hydrocephalus acutus und chronicus, Apoplexie, Enkephalitis, Hirnsklerose, die Hirntumoren (Moos, Benedikt), ferner Tabes dorsalis und Hysterie, Chorea und Epilepsie Veranlassung zu Hörstörungen verschiedenen Grades, teils durch Fortleitung des Krankheitsprozesses auf das Hörorgan selbst, teils durch Affektion des Hörnervenstammes. Schließlich sind noch als Schädlichkeiten anzuführen der Abusus des Tabakrauchens, der Alkoholismus und gewisse Medikamente, welche, wie das Chinin, die Salizylsäure, ferner das Antipyrin, Antifebrin, Aspirin u. a., beim innerlichen Gebrauche temporäre oder bleibende Hörstörungen herbeiführen.

Den ursächlichen Momenten ist noch als ein sehr wichtiges, die erbliche Anlage, anzureihen. Bekanntlich ist die Schwerhörigkeit in manchen Familien erblich, deren Glieder oft im gleichen Alter von einer unter ähnlichen Symptomen verlaufenden Hörstörung befallen werden. Die Erblichkeit erscheint entweder in der unmittelbaren Deszendenz oder (nach meinen Erfahrungen noch häufiger) erst in der zweiten Generation. Man wird indes bei einem Kranken nur dann eine erbliche Anlage als Ursache der Ohraffektion anzunehmen berechtigt sein, wenn bei mehreren Mitgliedern derselben Familie

Digitized by Google

die Hörstörung unter ähnlichen Symptomen und ohne nachweisbare anderweitige Ursache sich entwickelt (Hammerschlag). Syphilis und Tuberkulose dürften hiebei eine wichtige Rolle spielen.

Wenn wir auch nach dem Gesagten oft genug in der Lage sind, die Ätiologie des Ohrenleidens auf eines der bisher namhaft gemachten Momente zurückzuführen, so müssen wir anderseits gestehen, daß sehr häufig die Ursache der Ohraffektion nicht bestimmbar ist. Dies gilt nicht nur von einer Reihe akuter, mit Erguß von freiem Exsudate einhergehender Entzündungen des äußeren und mittleren Ohres, sondern insbesondere von jenen schleichenden Mittelohraffektionen, welche sich ohne auffällige Reaktionserscheinungen unter allmählich fortschreitender Funktionsstörung entwickeln. Dies kann keineswegs befremden, wenn man bedenkt, daß wir in der Medizin überhaupt bezüglich der Pathogenese und der Bestimmung der Krankheitsursachen, namentlich bei den chronischen Krankheiten in der weitaus größten Zahl der Fälle noch im Dunkeln sind.

Ein nicht zu unterschätzendes Moment, welches beim Krankenexamen berücksichtigt werden muß, ist der Beruf und die Beschäftigung des Kranken, weil nicht nur manche Berufsarten an und für sich als Ursache der Ohraffektion anzusehen sind, sondern auch weil bei den heilbaren Formen der akuten und chronischen Mittelohrentzündungen die Chancen für die Rückkehr zur Norm sich weit ungünstiger gestalten bei Personen, die während des Krankheitsverlaufs den mit ihrer Beschäftigung zusammenhängenden schädlichen Einflüssen ausgesetzt sind*).

Der ungünstige Einfluß der Beschäftigung auf das Ohrenleiden macht sich insbesondere bei gewissen Berufsklassen in auffallender Weise geltend, so bei Kutschern, Maurern, Gerbern, Fischern, Schiffsleuten, Soldaten im Felde etc., mit einem Worte bei Personen, die andauernd der Einwirkung der verschiedenen Witterungsverhältnisse, der Kälte und Feuchtigkeit ausgesetzt sind. Ebenso werden manche Ohraffektionen durch Geräusche, die bei gewissen Beschäftigungen anhaltend auf das Gehörorgan einwirken, in schädlicher Weise beeinflußt. So beobachtet man bei Schlossern, Schmieden, Kesselschmieden, Eisendrehern, Feilenschmieden (Röpke), Mechanikern, Plattenschlägern, Klempnern, Lokomotivführern, Heizern, sowie bei Arbeitern in lärmendem, maschinellem Betriebe infolge der übermäßigen Erregung des Acusticus eine fortschreitende Hörabnahme und hartnäckige, an Intensität zunehmende subjektive Geräusche**). Die anatomische Grundlage dieser Hörstörungen bilden, bis jetzt nur in wenigen Fällen nachgewiesene Strukturveränderungen im Labyrinthe, seltener eine kombinierte Erkrankung des Mittelohrs und des Hörnervenapparates (Wittmaak).

Hieran reihen sich die Hörstörungen infolge von plötzlicher Luftverdichtung im äußeren Gehörgange oder durch intensive Schalleinwirkung, bei Artilleristen, Schützen, Bahnbediensteten, Bergwerksarbeitern. Als Folgen der plötzlichen Luftverdichtung im Gehörgang beobachtet man Rupturen des Trommelfells, hämorrhagischen Erguß im Trommelfell und in der Paukenhöhle und Lähmung des Nervenendapparates im Labyrinthe. (S. Kapitel Traumen des inneren Ohres.)

Zu den eminent schädlichen Einwirkungen auf das Hörorgan zählen die exzessiven Luftdruckschwankungen, denen die Caissonarbeiter, Taucher, Luftschiffer ausgesetzt sind. Als Folgen des übermäßig gesteigerten oder

*) Eine eingehende und lehrreiche Behandlung dieses Gegenstandes liefert Röpke in seiner Monographie: Die Berufskrankheiten des Ohres. Wiesbaden 1902.

**) Bei den Nachforschungen, welche ich hierüber bei den verschiedenen Handwerkern anstellte, fand ich nächst den Schlossern am häufigsten Hörstörungen bei Kesselschmieden und Faßbindern. Bei letzteren namentlich soll nach eigener Angabe der sogenannte Hohlschlag beim Antreiben der Reife so betäubend wirken, daß die meisten, wenn sie beim Handwerk bleiben, mit der Zeit schwerhörig werden.

Digitized by Google

verminderten Luftdrucks wurden Zerreißungen des Trommelfells sowie Bluterguß in der Trommelhöhle und im Labyrinthe beobachtet. Bei manchen Berufsarten, wie bei Glasbläsern, Trompetern wurden Hörstörungen beobachtet, die sich auf venöse Stauungen im Hörapparate infolge forcierter Exspiration zurückführen lassen.

Endlich wären hier die gewerblichen Toxikosen zu erwähnen, bei denen die Hörstörung als Teilerscheinung der toxischen Allgemeinerkrankung auftritt, insbesondere bei chronischen Intoxikationen mit Blei, Quecksilber, Arsen, Phosphor, Schwefel, Kohlenstoff und Anilin, Chromate (Rudloff*).

Daß auch das Klima, die Bodenbeschaffenheit, die Wohnungsverhältnisse, die Lebensweise des Kranken den Verlauf des Ohrenleidens beeinflussen können, ist außer allem Zweifel.

Wichtig für die Beurteilung des Krankheitsfalles ist fernerhin die Entwicklung und der Verlauf des Ohrenleidens, da diese nicht selten einen Schluß auf die Natur der Ohraffektion gestatten. Es ist daher in jedem Krankheitsfalle zu eruieren, ob die Ohrerkrankung plötzlich unter akuten entzündlichen Symptomen mit Schwindel und Gleichgewichtsstörungen oder ohne auffällige Reaktionserscheinungen mit rascher Abnahme der Hörfunktion entstanden, oder ob die Krankheit mit allmählich zunehmender Schwerhörigkeit einen mehr langsamen, schleichenden Verlauf genommen, ferner ob die Hörfähigkeit in bedeutendem Grade wechselt oder nicht. Auf letzteres Moment ist insofern Gewicht zu legen, als starke Schwankungen der Hörweite vorzugsweise bei den prognostisch günstigen, sekretorischen Mittelohrkatarrhen beobachtet werden, während bei der mit progressiver Hörabnahme verlaufenden Otosklerose die Hörfähigkeit nur geringe Schwankungen zeigt.

Bei der Anamnese ist nebst den angeführten Momenten auch das Alter des Patienten zu berücksichtigen, welches einen wichtigen Einfluß auf Verlauf, Ausgang und Behandlung des Ohrenleidens übt**). Was das Säuglingsalter betrifft, so begünstigt zweifellos der bald nach der Geburt sich vollziehende Umwandlungsprozeß im Mittelohr, die rasche Rückbildung des Schleimhautpolsters, das Eindringen von Fruchtwasser und Meconium in die Trommelhöhle während des Geburtsaktes und die Einwirkung äußerer Schädlichkeiten auf die hyperämische Mittelohrschleimhaut, die Entstehung von Entzündungen. Im Kindesalter sind es sodann vorzugsweise die in dieser Lebensperiode auftretenden akuten Exantheme und Nasenrachenaffektionen, die adenoiden Vegetationen und Tonsillarerkrankungen, in deren Gefolge sich häufig Ohraffektionen entwickeln. Während nun die Häufigkeit der Ohrerkrankungen im mittleren Lebensalter abnimmt, zeigt sich im vorgerückten Alter abermals eine merkliche Zunahme, indem nicht nur infolge regressiver Veränderungen im Gehörorgane — progressive Atrophie des akustischen Endapparates — die Energie des Hörnerven abnimmt, sondern auch häufig chronische, schleichende Mittelohrprozesse sich entwickeln, welche zur Verdichtung der

*) Siehe den Abschnitt: Hygiene des Ohres S. 170.

**) Weil fand unter 5905 Kindern in etwa 30 Prozent, Bezold bei 3836 Kindern in zirka 20 Prozent Hörstörungen verschiedenen Grades. Dieses Resultat hat jedoch nur einen lokalen Wert, da das statistische Ergebnis nach verschiedenen Klimaten und anderen lokalen Verhältnissen gewiß sehr verschieden ausfallen dürfte, wofür schon die große Differenz zwischen der Weilschen und Bezoldschen Statistik sprechen würde. — Die bisherigen Statistiken können keinen Anspruch auf Exaktheit erheben, weil die Differentialdiagnose zwischen Mittelohr- und Acusticuserkrankungen in früheren Jahren noch weit unsicherer war als jetzt und weil bekanntlich viele Jahresberichte an Verläßlichkeit viel zu wünschen übrig lassen. — Im allgemeinen werden Ohraffektionen häufiger bei Männern als bei Frauen beobachtet. Das linke Ohr wird häufiger ergriffen als das rechte.

Digitized by Google

Mittelohrauskleidung und zur Starrheit der Gelenksverbindungen der Gehörknöchelchen führen.

Von nicht zu unterschätzender Bedeutung beim Krankenexamen ist die Eruierung einer Reihe die Ohraffektionen begleitender subjektiver und objektiver Symptome.

Unter den subjektiven Symptomen nehmen die subjektiven Geräusche, welche als Sausen, Klopfen, Zischen, Brausen, Pfeifen, Sieden etc. empfunden werden, unser Interesse in erster Reihe in Anspruch. Nach meinen Beobachtungen leiden fast zwei Dritteile aller Ohrenkranken an subjektiven Ohrgeräuschen und die Zahl derer, die nur wegen der Lästigkeit dieses Symptoms ärztliche Hilfe suchen, ist eine sehr beträchtliche. Nicht selten werden auch objektive Geräusche (Gefäß- und Muskelgeräusche, Schleimrasseln) als Blasen, Knacken, Knattern empfunden.

Wo nach Angaben des Kranken subjektive Geräusche bestehen, eruiere man, ob diese ein- oder beiderseitig sind, ob die Geräusche im Ohre, oder im Kopfe empfunden werden, ob sie erträglich oder sehr lästig sind, ob sie einen hohen oder tiefen Toncharakter haben, durch welche Momente sie gesteigert werden und ob die Gehörsempfindungen nur zeitweilig auftreten oder ununterbrochen andauern. Letzteres ist insofern wichtig, als nach meinen Erfahrungen die Prognose sich viel ungünstiger gestaltet in Fällen mit kontinuierlichen Geräuschen als dort, wo keine oder doch nur zeitweilige Geräusche bestehen. Man prüfe ferner, ob die Ohrgeräusche bei behindertem Blutzuflusse zum Ohre, durch Kompression der Carotis oder der A. vertebralis (Dundas Grant) vermindert oder gesteigert werden, ob Luftverdichtung oder -verdünnung im äußeren Gehörgange, die Verstopfung des Gehörgangs mit dem Finger einen Einfluß auf deren Intensität ausüben, ob durch Reflexaktion von den kutanen Trigeminusästen, also durch Druck auf den Warzenfortsatz oder durch Reibung der Haut in der Umgebung des Ohres die subjektiven Geräusche geändert werden, endlich ob ihre Intensität durch hohe oder tiefe Stimmgabeltöne herabgesetzt wird, ob sie sich im Lärm verstärken oder vermindern. (S. Kapitel Neurosen des Hörnervenapparates.)

Eine seltenere Begleiterscheinung der Ohrerkrankungen ist der Schmerz, welcher besonders intensiv bei der Furunkulose des äußeren Gehörgangs, bei der akuten Myringitis, bei den akuten, namentlich im Kindesalter sich entwickelnden Mittelohrentzündungen und bei Karies des Schläfebeins auftritt.

Wo die Kranken über Schmerz im Ohre klagen, ist zu eruieren, ob dieser in der äußeren Ohrgegend oder in der Tiefe empfunden wird, ob er nur auf das Ohr beschränkt ist oder gegen den Scheitel, das Hinterhaupt und die Halsgegend ausstrahlt, ob die Schmerzempfindung bei Druck auf die äußere Ohrgegend und den Warzenfortsatz zunimmt oder nicht, ob und wie oft während des Verlaufs Schmerzen im Ohre auftreten und ob sie sich atypisch oder in regelmäßigen Paroxysmen wiederholen. Nebstdem ist es in jedem Falle unerläßlich, durch die objektive Untersuchung die Ursache des Schmerzes festzustellen. Läßt sich durch die Okularinspektion ein entzündlicher Prozeß im Ohre ausschließen, so ist zu erforschen, ob man es mit einer Neuralgie zu tun hat, ob diese im äußeren Gehörgange oder im Plexus tymp. ihren Sitz hat und ob sie als lokalisierte Ohrerkrankung oder als Teilerscheinung einer Trigeminus- oder Cervico-Occipitalneuralgie auftritt. Man unterlasse es fernerhin in solchen Fällen nie, die Zähne zu untersuchen, da namentlich bei Kindern sehr häufig durch Zahnkaries der Schmerz gegen das Ohr irradiiert wird. Ebenso können bei entzündlichen und ulzerativen Prozessen im Rachen und Kehlkopfe die Schmerzempfindungen gegen das Ohr ausstrahlen. (S. Kapitel Otalgie.)

Zu den wichtigen Ohrsymptomen zählt ferner der Schwindel, der

Digitized by Google

nicht nur bei Erkrankungen des Labyrinths und bei cerebralen Hörstörungen, sondern nicht selten auch bei jenen Mittelohraffektionen beobachtet wird, welche eine übermäßige Drucksteigerung im Labyrinthe bewirken. Wo dieses Symptom besteht, prüfe man seinen Grad beim Gehen und Stehen mit offenen und geschlossenen Augen, bei Drehung des Körpers um seine Längsachse, man achte darauf, nach welcher Seite die Tendenz zum Umfallen besteht, und ob durch Lufteintreibungen in das Mittelohr, oder durch Luftverdichtung oder -verdünnung im äußeren Gehörgange der Schwindel vermindert oder gesteigert wird. (S. Kapitel Menièrescher Symptomenkomplex.) Ferner ist darauf zu achten, ob Nystagmus besteht, nach welcher Seite die schnellere Komponente desselben gerichtet ist und ob derselbe sich bei brüsken Kopfbewegungen ändert.

Schließlich ist bei Eruierung der Krankheitssymptome noch auf eine Reihe abnormer Empfindungen, welche als Druck, Vollsein und Eingenommenheit des Ohres und des Kopfes bezeichnet werden, Rücksicht zu nehmen, da diese wegen ihrer Lästigkeit von den Kranken öfters in den Vordergrund gestellt werden. Hierher sind noch zu rechnen die oft unangenehme Resonanz der eigenen Stimme (Autophonie), wie sie nicht selten bei einseitiger Ceruminalanhäufung und bei geschwelltem oder klaffendem Tubenkanale beobachtet wird, und die als Hyperaesthesia acustica bezeichnete schmerzhafte Empfindlichkeit gegen Geräusche, welche bei nervösen Personen und bei schleichenden Mittelohraffektionen mit hochgradiger Hörstörung vorkommt.

Von den objektiven Symptomen ist bei der Anamnese zunächst das Vorhandensein oder Fehlen eines Ohrenflusses zu erforschen. Wo ein solcher besteht, haben wir uns darüber Angaben zu verschaffen, wie lange er dauert, ob er kopiös oder geringfügig ist, welche Beschaffenheit er zeigt, ob er eitrig, schleimig, blutig, übelriechend oder geruchlos ist, ob er seit seinem Auftreten ununterbrochen fortdauert oder zeitweilig aufhört und ob beim Aufhören des Ausflusses eine subjektive Erleichterung oder im Gegenteile Eingenommenheit und Schmerz im Ohr eintritt. (S. Kapitel Akute und chronische Mittelohreiterungen.)

Weniger belangreich, unter Umständen jedoch von Bedeutung ist die Eruierung gewisser, in der Folge noch näher zu erörternder Hörstörungen. Hierher gehört das Besserhören im Geräusche, im Wagen, auf der Eisenbahn (Paracusis Willisii), welche am häufigsten bei den ohne Sekretion verlaufenden Adhäsivprozessen im Mittelohre, insbesondere bei der Otosklerose beobachtet wird, daher im allgemeinen als prognostisch ungünstiges Symptom aufgefaßt werden muß. Ein anderes meist bei hochgradiger einseitiger Schwerhörigkeit beobachtetes Symptom, welches selten spontan, sondern gewöhnlich erst auf Befragen des Arztes angegeben wird, ist die Paracusis localis, oder das Unvermögen, die Richtung des Schalles zu bestimmen. Die Erscheinung ist darauf zurückzuführen, daß das Urteil über die Schallrichtung nur durch das binaurale Hören ermöglicht wird. (S. Kapitel Neurosen des Hörnervenapparates.)

Die Würdigung der anamnestischen Momente sowie der wichtigsten Krankheitssymptome im Zusammenhange mit den Ergebnissen der geschilderten Untersuchungsmethoden des Gehörorgans, dürfte in den meisten Fällen genügen, um sich ein Urteil über die Natur des Ohrenleidens und über dessen Prognose im gegebenen Falle zu bilden. Es erübrigt noch, die Reihenfolge, nach welcher der Arzt bei der objektiven Untersuchung des Kranken vorzugehen hat, in übersichtlichem Zusammenhange darzustellen.

Bei der objektiven Untersuchung des Kranken wird mit der Inspektion der Ohrmuschel, des äußeren Gehörgangs und des Trommelfells begonnen. Man versäume es nie, vor

Digitized by Google

der Einführung des Trichters die Umgebung der äußeren Ohröffnung und den äußeren Abschnitt des Gehörgangs zu besichtigen, weil gewisse auf diese Region beschränkte Veränderungen, z. B. umschriebene Ekzeme, Rhagaden, durch den eingeführten Trichter verdeckt und daher leicht übersehen werden können. Nach Einführung des Trichters wird der Gehörgang in Bezug auf Räumlichkeit und Krümmung, Blutfüllung, Beschaffenheit des Sekrets untersucht und die Natur vorhandener Hindernisse, wie sie durch normale oder pathologische Sekretansammlung, Pilzbildungen, durch polypöse Wucherungen, Exostosen oder anderweitige zur Strikturierung des Gehörgangs führende Krankheitsprozesse bedingt werden, durch die Inspektion und eventuell durch die Sondierung ermittelt.

Ist die Besichtigung des Trommelfells nicht behindert, so untersucht man durch leichte Verschiebungen des Trichters die einzelnen Partien der Membran in Bezug auf Farbe, Glanz, Durchsichtigkeit und Wölbung. Es wird der Grad und die Ausdehnung der Gefäßinjektion, die Größe und Farbe bestehender Trübungen und Kalkablagerungen, die Form, Lage und Ausdehnung von Perforationen, von Narben und atrophischen Stellen ermittelt und das Vorhandensein von allgemeinen oder partiellen Vorwölbungen, welche durch Infiltration, Blasen- und Abszeßbildung, sowie durch Granulationen und polypöse Wucherungen bedingt sein können, festgestellt. Ebenso müssen die totalen und partiellen Einwärtswölbungen der Membran und ihr Verhältnis zum Stapes-Amboßgelenk und zur inneren Trommelhöhlenwand berücksichtigt werden.

Man achte ferner auf die Stellung und Neigung des Hammergriffs, auf die Größe und Vorwölbung des kurzen Fortsatzes und der hinteren Trommelfellfalte, auf die Form und Ausdehnung des dreieckigen Lichtflecks, auf Farbe und Ausdehnung durchschimmernder Exsudate in der Trommelhöhle und bei bestehender Perforation auf den Zustand der sichtbaren inneren Trommelhöhlenwand. Bei konstatierten Wölbungsanomalien des Trommelfells, aber auch bei anscheinend normaler Beschaffenheit der Membran, darf zur Bestimmung der Spannung und Beweglichkeit des Trommelfells die Untersuchung mit dem Siegleschen Trichter nicht umgangen werden.

Die Sondierung der Trommelhöhle zählt zu den wichtigen diagnostischen Behelfen, wo es sich darum handelt, die Ursprungsstelle von Granulationen und Polypen im Gehörgange, am Trommelfelle oder in der Trommelhöhle zu eruieren. Sie dient ferner zur Konstatierung von kariösen oder nekrotischen Partien im Schläfebein, welche sich meist der Okularinspektion entziehen. (S. Kapitel Ohrpolypen und die kariös-nekrotischen Prozesse im Schläfebein.)

Nach Konstatierung des Trommelfellbefundes schreitet man zur Prüfung der Hörfunktion, indem man zunächst die Hörschärfe für Hörmesser oder Uhr, die Perzeption tiefer und hoher Stimmgabeltöne durch die Luftleitung, die Hördistanz für das Sprachverständnis ermittelt, und die Perzeption durch die Kopfknochen mittels Uhr, Hörmesser und Stimmgabeln (Weberscher und Rinnescher Versuch, Perzeptionsdauer durch die Kopfknochen) bestimmt.

Hierauf folgt die Untersuchung der Eustachschen Ohrtrompete und der Trommelhöhle durch den Valsalvaschen Versuch, dann durch Lufteintreibung nach dem vom Verfasser angegebenen Verfahren, und falls die Anwendung dieser Methoden kein positives Resultat liefert, durch den Katheter. Hierbei sind vorzugsweise die Auskultationsgeräusche im Mittelohre und die nach der Lufteintreibung wahrnehmbaren Veränderungen am Trommelfelle, insbesondere die Änderung der Farbe und Wölbung des Lichtflecks und der Stellung des Hammergriffs zu beachten.

Digitized by Google

Nach erfolgter Untersuchung des Mittelohrs wird die Hörprüfung in der angegebenen Weise wiederholt, um die Differenz der Hörfähigkeit vor und nach der Lufteintreibung zu konstatieren. Es ist dies sowohl in diagnostischer als auch in prognostischer Beziehung von der größten Wichtigkeit. Man kann nämlich im allgemeinen aus einer bedeutenderen Zunahme der Hörweite auf prognostisch günstige Krankheitsformen (Schwellungs- und Sekretionszustände im Mittelohre, Spannungsanomalien etc.) schließen, während in Fällen, wo keine oder nur eine geringfügige Hörverbesserung nach der Lufteintreibung erfolgt, die Prognose sich ungünstiger gestaltet, weil mit Wahrscheinlichkeit angenommen werden kann, daß die Ursache der Hörstörung in bereits organisierten, nicht zu beseitigenden Krankheitsprodukten im Mittelohre oder in Veränderungen im Labyrinthe gelegen ist.

Ebenso wichtig ist es, sich über das Verhalten der subjektiven Geräusche nach der Wegsammachung der Ohrtrompete Aufschluß zu verschaffen. Wird eine auffällige Verminderung der Geräusche angegeben, so kann dies als prognostisch günstiges Zeichen aufgefaßt werden, insofern es zur Annahme berechtigt, daß die Geräusche zum Teile durch pathologische Veränderungen im Mittelohre bedingt sind, welche einen Druck auf den Labyrinthinhalt ausüben. Wo hingegen nach den Lufteintreibungen in das Mittelohr die Ohrgeräusche unverändert andauern, dort kann in der Mehrzahl der Fälle auf bleibende Veränderungen im Hörapparate mit prognostisch ungünstigem Verlaufe geschlossen werden. Nach meinen Erfahrungen muß ich großes Gewicht darauf legen, daß der Kranke befragt werde, ob er bei lästigem Druck und Vollsein im Ohre durch öfteres luftdichtes Einfügen eines Fingers in den Gehörgang und durch wiederholtes Rütteln sich von der unangenehmen Empfindung zu befreien sucht. Viele Kranke tun dies gewohnheitsgemäß, um ihr Gehör momentan zu verbessern. Ebenso ist besonders bei chronischen Mittelohraffektionen zu eruieren, ob etwa der Valsalvasche Versuch häufig ausgeführt wird, da die Kranken, ohne befragt zu werden, dem Arzte hierüber fast nie Mitteilung machen. Beide Manipulationen häufig angewendet, üben erfahrungsgemäß einen äußerst nachteiligen Einfluß auf das Hörvermögen aus, es ist namentlich der Mißbrauch des von vielen Kranken gewohnheitsmäßig betriebenen Valsalvaschen Versuchs, welcher, wenn nicht rechtzeitig von Seite des Arztes die Aufmerksamkeit des Kranken hierauf gelenkt wird, hochgradige Hörstörungen zur Folge haben kann.

Bei Mittelohrentzündungen, insbesondere bei akuten und chronischen Mittelohreiterungen, muß auch die Gegend des Warzenfortsatzes genauer untersucht werden, weil die auf ihn fortgepflanzten Entzündungen durch Affektion der äußeren Knochenschale, des Periosts und des Integuments palpable Veränderungen hervorrufen, deren rechtzeitige Eruierung für das einzuschlagende Verfahren sehr wichtig ist. Man untersuche daher durch mäßigen Druck mit der Fingerspitze, ob eine Infiltration des Periosts und der äußeren Haut, ob Fluktuation besteht, ob und in welcher Ausdehnung der Knochen beim Drucke oder bei der Perkussion schmerzhaft ist, an welcher Stelle des Warzenfortsatzes der stärkste Schmerz beim Drucke angegeben wird und ob nicht eine nach einem früheren Durchbruche entstandene Fistelöffnung oder eine Knochennarbe vorhanden ist. Bei entzündlichen Affektionen des Warzenfortsatzes mit Schwellung der seitlichen Halsgegend ist ferner zu untersuchen, ob unterhalb desselben eine derbe Infiltration oder ein otogener Senkungsabszeß nachweisbar ist. Da bei Entzündungen des äußeren Gehörgangs und des Mittelohrs, insbesondere bei den purulenten Affektionen, die Halsdrüsen und die Lymphdrüsen am Warzenfortsatze oft geschwellt und infiltriert werden, so sind auch diese zu untersuchen, weil die

Digitized by Google

Abnahme der Infiltration im allgemeinen als günstiges Zeichen betrachtet werden kann.

Es folgt nun die Untersuchung des Nasenrachenraumes in Bezug auf Rötung, Schwellung, Sekretion, Schleimhautwucherungen, Ulzerationen, und vorzugsweise auf das Verhalten der Tubenmündungen. Indem wir, was die Technik der Untersuchung anbelangt, auf den speziellen Abschnitt über die Nasenrachenaffektionen verweisen, müssen wir hier nur bemerken, daß die rhinoskopische Untersuchung hauptsächlich dann vorgenommen werden muß, wenn der ganze Symptomenkomplex: Veränderungen an den der unmittelbaren Besichtigung zugänglichen Partien der Nasenrachengebilde, vermehrte Sekretion, palpable Hindernisse im Nasenrachenraume und erschwertes Atmen durch die Nase, die Instrumentaluntersuchung angezeigt erscheinen lassen. Bei Hindernissen der Luftströmung durch die Nase werden wir häufig schon durch einen eigentümlichen Gesichtsausdruck des Kranken, infolge des Atmens bei weit geöffnetem Munde, auf das Bestehen von adenoiden Vegetationen oder eines anderen Hindernisses in der Nasenatmung aufmerksam gemacht.

Wenn auch das Resultat der objektiven Untersuchung des Gehörorgans und seiner Nachbarorgane im Zusammenhange mit den anamnestischen Daten meist genügt, um unsere therapeutischen Maßnahmen zu bestimmen, so ist es doch häufig geboten, auch den Gesundheitszustand des Gesamtorganismus zu berücksichtigen, da nicht nur häufig ein Zusammenhang zwischen Ohraffektionen und Allgemeinerkrankungen besteht, sondern nicht selten eine rationelle Behandlung des Allgemeinleidens die Ohraffektion in günstiger Weise beeinflußt.

Nach Feststellung des objektiven Ohrbefundes wird man daher die Untersuchung insbesondere dann auf andere Organe ausdehnen, wenn die anamnestischen Daten, z. B. die Mitteilung über das häufige Auftreten von Lungenkatarrhen, Bluthusten, Herzklopfen, anhaltende Kopfschmerzen, Schwindel, Anästhesien und Hyperästhesien oder Lähmungserscheinungen, Neurasthenie und Hysterie, ferner Angaben über eine bestehende oder früher bestandene Syphilis, oder das Aussehen des Kranken dies nötig erscheinen lassen.

In den letzten Jahren ist mit Recht der Untersuchung des Urins auf Zucker und Albumin und auf vermehrte Ausscheidung von Uraten eine größere Wichtigkeit beigelegt worden, da die krankhaften Nierenausscheidungen den Verlauf und Ausgang des Ohrenleidens wesentlich modifizieren. So wissen wir, daß der Pruritus cutaneus und die häufig rezidivierende Furunkulose des äußeren Gehörgangs zuweilen als erstes Symptom des Diabetes auftreten, daß die akuten und chronischen Mittelohrprozesse, auf diabetischer Basis entstanden, bisweilen einen ungünstigen Verlauf nehmen, und daß es bei dieser Diathese häufiger zu kariös-nekrotischer Erkrankung des Schläfebeins kommt.

Ebenso ist die Anwesenheit von Albumin im Harne im Gefolge einer akuten oder chronischen Nephritis als ein beachtenswertes Symptom aufzufassen, da bei Nephritis wiederholt das Auftreten häufig rezidivierender Exsudationen in der Trommelhöhle, hämorrhagische Mittelohrentzündung und Labyrintherkrankungen mit plötzlicher Ertaubung beobachtet wurden.

Auch die vermehrte Ausscheidung von Uraten und Oxalaten erfordert die Aufmerksamkeit des Ohrenarztes, da sie nicht selten ein Begleitsymptom der Otosklerose ist.

Schließlich ist der ophthalmoskopische Befund des Augenhintergrundes überall festzustellen, wo im Verlaufe von akuten oder chronischen Mittelohreiterungen Symptome einer cerebralen Komplikation oder Sinusphlebitis zu Tage treten, bei denen ebenso wie bei den cerebralen Hörstörungen die an der Netzhaut

Digitized by Google

wahrnehmbaren Veränderungen wie Retinitis, Ecchymosen, Stauungspapille etc. wichtige Anhaltspunkte für die Diagnose liefern.

Hier mögen noch einige die Hygiene des Ohres*) betreffende Bemerkungen ihren Platz finden. Was die prophylaktischen Maßnahmen anbelangt, so muß vor der so häufigen allzugründlichen Reinigung des Ohres mit Schwämmchen, zusammengedrehten Handtuchzipfeln und Ohrlöffeln (Haarnadeln) gewarnt werden, weil durch diese Manipulationen das Ceruminalsekret zum großen Teil in die Tiefe geschoben und dadurch die Bildung von Ceruminalpfröpfen begünstigt wird.

Unzweckmäßig ist es ferner, beim täglichen Waschen des Gesichtes Wasser in das Ohr einfließen zu lassen, weil, abgesehen von der häufigen Mazeration der Epidermis, das Ceruminalsekret des knorpeligen Gehörgangs verflüssigt und in die Tiefe geschwemmt wird, wo es sich zu Klumpen ansammelt. Bei Säuglingen, bei denen beim Baden durch Eindringen des Wassers in die Gehörgänge und durch Verschlucken in den Tubenkanal nicht selten akute Otitiden hervorgerufen werden (E. Pins), soll der Kopf nicht unter Wasser tauchen.

Besonders nachteilig wirkt das Eindringen des Wassers beim Waschen und Baden bei Ekzem des Ohres, bei eiterigen Mittelohrprozessen und bei abgelaufenen Mittelohreiterungen mit persistenter Perforation. In den letzteren Fällen genügt eine geringe Quantität unreinen Wassers, um ein Rezidiv der Eiterung hervorzurufen.

Aus diesem Grunde ist das rasche Untertauchen im Bade, besonders aber der sogenannte „Kopfsprung" nicht nur Ohrenleidenden zu untersagen, sondern auch Normalhörenden zu widerraten, weil ich wiederholt, besonders bei Personen mit weiten und gerade gestreckten Gehörgängen nach solchen Übungen die Entstehung gefährlicher Ohrerkrankungen beobachtet habe.

Beim Gebrauche von Fluß- oder Seebädern empfiehlt es sich, die Gehörgänge mit eingefetteter Watte zu verstopfen und durch Anlegen einer über die Ohrmuscheln zu ziehenden wasserdichten Badehaube die Ohren zu schützen.

Die üble Gewohnheit, bei Jucken im Ohre den Gehörgang mit Ohrlöffeln, Haarnadeln etc. zu kratzen, veranlaßt oft durch Aufschürfen der Gehörgangscutis und dadurch bewirkte bakterielle Infektion schmerzhafte diffuse oder partielle Entzündungen im äußeren Gehörgange. Lästiges Jucken, welcher Art immer, bedarf der ärztlichen Behandlung.

Das Eindringen von pathogenen Mikroorganismen in das Mittelohr wird nicht selten durch zweckwidrige Manipulationen, so durch forciertes Schneuzen während akuter Nasenrachenkatarrhe, bewirkt. Anstatt des üblichen Vorganges empfiehlt es sich daher, beim Schneuzen durch abwechselnden Verschluß des einen Nasenlochs, die Herausbeförderung des Sekrets durch einen kräftigen Exspirationsstrom zu besorgen.

Noch schädlicher kann das bei vielen beliebte Hinaufschnupfen von kaltem Wasser oder das Einspritzen von kaltem Wasser in die Nase oder die Webersche Nasendusche wirken. Die bei Nasenrachenaffektionen verwendeten Flüssigkeiten dürfen nur unter geringem Drucke angewendet werden; wo trotz aller Vorsichtsmaßregeln Flüssigkeit in das Mittelohr eindringt, sind medikamentöse Flüssigkeiten nur in zerstäubter Form anzuwenden.

Die Erfahrungen an meiner Klinik, an der jährlich bis 15 000 Kranke ambulatorisch und an 400 Fälle wegen otitischer Komplikationen operativ behandelt werden, haben mich überzeugt, daß in den großen Städten mit

*) Eine eingehende Behandlung des Gegenstandes enthält die vortreffliche „Igiene del orechio" des Prof. Cav. V. Cozzolino, welche in mehrere Sprachen übersetzt wurde.

Digitized by Google

ihrer bakterienreichen Atmosphäre akute eitrige Mittelohrentzündungen häufiger vorkommen als auf dem Lande. Ungleich häufiger aber und mit schwereren Komplikationen bei der armen Bevölkerung, bei der durch das Zusammenleben vieler Individuen in feuchten, schlecht gelüfteten Räumen die Züchtung pathogener Bakterien begünstigt wird, welche durch Einatmung in den Nasenrachenraum und von hier in das Mittelohr gelangen.

Außer der den Behörden obliegenden Pflicht, günstige Wohnungsverhältnisse für die arme Bevölkerung zu schaffen, ist meiner Ansicht nach die Idee nicht von der Hand zu weisen, daß diese so oft gefährliche Ohraffektion durch eine von jedermann leicht ausführbare methodische Desinfektion des Nasenrachenraumes auf ein geringes Maß herabgedrückt werden könne. Durch Belehrung von Seite des Arztes dürfte es nicht schwer fallen, auch den Ärmsten darin zu unterweisen, wie er auf einfache Weise 2—3mal wöchentlich eine schwache (½—1prozentige) Kochsalzlösung durch die Nase durchfließen lasse. Wo die Eingießungen undurchführbar sind, sowie bei Kindern wäre die Salzlösung mittels Zerstäubens anzuwenden.

Ein wichtiger Teil der Aufgaben der Hygiene des Ohres liegt auf dem Gebiete der Gewerbehygiene. Die meisten industriellen Betriebe verarbeiten Rohprodukte, die bald mehr, bald weniger schädigend auf das Gehörorgan einwirken. Nicht nur die Rohmaterialien selbst, auch die bei ihrer Verarbeitung sich entwickelnden Staubteilchen, Gase und Dämpfe schädigen das Gehörorgan. In die erste Gruppe gehören die Arsengruben*), wo durch chronische Arsenvergiftung Erkrankungen des inneren Ohres hervorgerufen werden. Zur zweiten Gruppe gehören alle industriellen Betriebe, bei denen durch ungenügende Ventilation Erkrankungen der oberen Luftwege und folgeweise auch des Mittelohres hervorgerufen werden. Besonderen Gefahren in dieser Hinsicht sind die Arbeiter in den Eisenhütten und Feilenschmieden (Röpke) ausgesetzt. Der scharfe Metallstaub verursacht häufig Ekzeme des äußeren Ohres, zuweilen Perichondritis, das Kohlenoxydgas mit subjektiven Geräuschen einhergehende Labyrinthaffektionen (Rohrer**), Kayser***). In diese Gruppe gehören ferner die von Rudloff†) zuerst beschriebene Geschwürbildung und Perforation der Nasenscheidewand, welche bei Chromatarbeitern infolge Einatmung der staub- oder dampfförmigen Chromate entstehen. In den Phosphorfabriken kann, wie Rohrer††) hervorhebt, die Phosphornekrose auch auf das Schläfebein übergreifen.

Daß mit lärmenden Geräuschen verbundene Betriebe schädlich auf das Gehörorgan einwirken, wurde schon früher erwähnt (S. 163). Die Arbeiter in Kesselschmieden, Poch- und Walzwerken, Nagel-, Feilen- und Maschinenfabriken, die Küfer, Müller, Kanoniere und Lokomotivführer erkranken häufig an einer progressiven Schwerhörigkeit, die ihren Grund in einer progressiven Atrophie des Hörnerven und seiner Ganglien hat (Habermann†††), Wittmaak*†), Barr*††), Brühl*†††). Auch Verletzungen gehören zu den Schädlichkeiten mancher Berufsarten. So kommen in den Eisenhütten bisweilen Trommelfellrupturen durch

*) Lewin zit. bei Röpke: Die Berufskrankheiten des Ohres und der oberen Luftwege. Wiesbaden 1902.
**) Haugs klin. Vortr. Bd. I.
***) Wiener med. Wochenschr. 1893.
†) IX. Verhandl. d. Deutschen otol. Gesellschaft.
††) l. c.
†††) Archiv f. Ohrenheilk. Bd. XXX.
*†) Zeitschr. f. Ohrenheilk. Bd. LI.
*††) Glasgow phys. Soc. 1886.
*†††) Zeitschr. f. ärztl. Fortbildung 1904.

Digitized by Google

| Journal-Nr. Datum | Name, Alter, Beruf und Wohnort | Diagnose |
|---|---|---|
| | | |

**Anamnese**

| | Dauer | Ursache | Verlauf | Schmerz | Subjekt. Geräusche | Otorrhöe | Erbliche Anlage | Sonstige Symptome |
|---|---|---|---|---|---|---|---|---|
| rechts | | | | | | | | |
| links | | | | | | | | |

**Status praesens**

| | Ohrmuschel | Äußerer Gehörgang | Trommelfell | Tuba Eustach. | Proc. mast. | Nasenrachenraum |
|---|---|---|---|---|---|---|
| rechts | | | | | | |
| links | | | | | | |

| | Hörweite Pol. Verf. od. Kath. vor | | nach | Luftleitg. f. Stimmgab. c¹ per äußeren Gehörgang | per Tubam | Knochenleitung | | | Weber | |
|---|---|---|---|---|---|---|---|---|---|---|
| rechts | | Hm | | Tiefe Töne | | Uhr | | | Rinne | r. |
| | | Uhr | | | | Hm | | | | l. |
| | | Konv. Sprache | | | | Stimmgbl c¹ | verlängert | | | |
| | | Flüst. Sprache | | Hohe Töne | Beim Schlingakt c¹ | | verkürzt | | Galton | r. |
| | | | | | | | | | | l. |
| links | | Hm | | Tiefe Töne | | Uhr | | | hohe Stimmgabel c⁴ | r. |
| | | Uhr | | | | Hm | | | | l. |
| | | Konv. Sprache | | | | Stimmgbl. c¹ | verlängert | | | |
| | | Flüst. Sprache | | Hohe Töne | Beim Schlingakt c¹ | | verkürzt | | tiefe Stimmgabel c | r. |
| | | | | | | | | | | l. |

**Anmerkungen:**

**Nystagmus:**

**Gleichgewichtsstörungen:**

**Therapie:**

**Verlauf:**

Hörweite nach Schluß der Behandlung

| | | | |
|---|---|---|---|
| rechts | Hm | | |
| | Konv.- | Sprache | |
| | Flüst.- | | |
| links | Hm | | |
| | Konv.- | Sprache | |
| | Flüst.- | | |

Digitized by Google

abspringende Eisensplitter und Verbrennungen mit glühender Schlacke und flüssigem Eisen vor (Schwartze*), Alt**). Dasselbe gilt von den Steinmetzen und Arbeitern in Steinbrüchen. So sah ich einmal eine totale Zerreißung des Trommelfells infolge einer vorzeitigen Dynamitexplosion in einem Steinbruch, zweimal Rupturen des Trommelfells infolge Verschüttung bei Erdarbeitern.

Eine wichtige, weil durch geeignete Maßnahmen verhütbare Berufskrankheit kommt bei Caisson- und Tunnelarbeitern vor, bei denen infolge der großen Luftdruckschwankungen, denen diese Arbeiter ausgesetzt sind, apoplektiforme Labyrintherkrankungen entstehen, die wahrscheinlich auf Gasembolien in den Labyrinthgefäßen zurückzuführen sind (v. Schrötter, Heller und Mager***), Moos†), Alt††). Glasbläser leiden häufig an Ohrensausen (Bürkner†††), das nach Röpke*†) seine Ursache in Kongestion und Hyperämie zum Labyrinthe hat.

Erinnert sei hier noch an den Fall Zaufals*††), der eine primäre Aktinomykose der Trommelhöhle und des Warzenfortsatzes bei einem Erntearbeiter betraf, offenbar entstanden durch Verletzung mit einem Getreidehalm.

Über die bei den Infektionskrankheiten (Skarlatina, Diphtherie) zu ergreifenden prophylaktischen Maßnahmen zur Verhütung einer Infektion des Mittelohrs vom Nasenrachenraume aus, soll in den betreffenden Abschnitten die Rede sein.

Als Quellen für allgemeine Pathologie des Gehörorgans sind noch anzuführen: John Roosa, Diseases of the ear etc. (deutsch 1889). — A. Hartmann, Die Krankheiten des Ohres. 6. Aufl. 1897. — Macnaughton Jones etc., Diseases of the ear and nasopharynx. 1904. — Gorham Bacon, A manuel of Otology. 1900. — Scott Bishop, Diseases of the ear, nose and throat. 1898. — Lermoyez et Boulay, Therapeutique des maladies de l'oreille. Paris 1901. — Preobaschensky, Ohrenheilkunde. 1896. (Russisch.) — Dench, Diseases of the ear. Neuyork 1903. — Haug, Die Krankheiten des Ohres in ihren Beziehungen zu den allgemeinen Erkrankungen. 1893. — Friedrich, Rhinologie, Laryngologie und Otologie in ihrer Bedeutung für die allgem. Medizin. 1899.

*) Lehrbuch S. 82.
**) Archiv f. Ohrenheilk. Bd. XXXII.
***) Monatsschrift f. Ohrenheilk. Bd. XXXI.
†) Zeitschr. f. Ohrenheilk. Bd. XIII.
††) VI. Vers. d. Deutschen otol. Gesellsch. Dresden.
†††) Archiv f. Ohrenheilk. Bd. XXI.
*†) l. c. pag. 56.
*††) Prager med. Wochenschr. 1894.

Digitized by Google

# Die Krankheiten des Schalleitungsapparates.

## Spezieller Teil.

## I.

# Die Krankheiten des äußeren Ohres.

### (Ohrmuschel und äußerer Gehörgang.)

---

### I. Sekretionsanomalien im äußeren Gehörgange.

#### Hypersekretion der Ceruminaldrüsen, Bildung von Ceruminalpfröpfen.

Das Ceruminalsekret, ein Produkt der Ceruminal- und Talgdrüsen, wird vorzugsweise im knorpeligen und nur zum geringen Teil im Anfangsstücke des knöchernen Abschnitts des äußeren Gehörgangs abgesondert. Unter normalen Verhältnissen wird es teils durch die Kieferbewegungen, teils durch verschiedene manuelle Eingriffe entfernt. Nicht selten jedoch bleiben Teile des Sekrets im Gehörgange zurück und es kommt zur Bildung von Pfröpfen, durch die der Gehörgang verlegt und das Hören mechanisch behindert wird.

**Ätiologie.** Die Ursachen der Ceruminalanhäufung im äußeren Gehörgange sind: 1. Habituelle oder häufig wiederkehrende Hyperämien der Gehörgangsauskleidung, welche Hypersekretion der Drüsenelemente veranlassen. 2. Angeborene oder erworbene Verengerung des äußeren Gehörgangs, durch welche die Herausbeförderung des Sekrets behindert wird. Zu ersteren zählt der stark gewundene Verlauf des Gehörgangs, zu letzteren die membranösen Strikturen, die Hyperostosen und die Exostosen im äußeren Abschnitte des Gehörgangs und die im höheren Alter durch Atrophie und Schrumpfung des Gehörgangsknorpels bedingte spaltförmige Verengerung der äußeren Ohröffnung. 3. Abnorme Beschaffenheit des Cerumens, indem durch das Zurückbleiben eines zähen, mit den Härchen der Cutis sich verfilzenden Sekrets die Anlagerung und Anhäufung der nachrückenden Massen begünstigt wird. 4. Unzweckmäßige Reinigung der Gehörgänge, insbesondere bei Personen, die gewohnheitsmäßig Wasser oder verflüssigte Seife in den Gehörgang fließen lassen und den spitz zugedrehten Handtuchzipfel in den Gehörgang hineinbohren. Dadurch wird das verflüssigte Sekret vom knorpeligen in den knöchernen Abschnitt geschoben und dort schließlich zu einem Klumpen zusammengeballt. 5. Ekzem, zirkumskripte und diffuse Otit. ext., partielle oder diffuse desquamative Entzündungen der Cutis des Gehörgangs, Mittelohreiterungen, nach deren Ablauf es häufig zur Bildung eines Pfropfes kommt, welcher

Digitized by Google

in solchen Fällen zum großen Teil aus Epidermismassen besteht. 6. Fremdkörper im Ohre, an welchen das Ceruminalsekret bis zur Bildung eines obturierenden Pfropfes haften bleibt, Ansammlung von Pulver, Kohlenstaub, Pflanzenteilchen etc.

Die Ceruminalanhäufungen kommen entweder ohne sonstige Störungen im Hörapparate oder kombiniert mit Erkrankungen des Mittelohrs und des Labyrinthes vor. Bei ohrgesunden Individuen können die Pfröpfe eine namhafte Größe erreichen, ohne die Hörfunktion merklich zu alterieren. Es sind dies die interstitiellen Pfröpfe, welche das Gehörgangslumen nicht vollständig ausfüllen und dem Trommelfelle nicht anliegen. Die mechanische Hörstörung tritt erst dann ein, wenn durch fortgesetzte Anlagerung von Sekret das Gehörgangslumen vollständig verlegt ist oder beim Waschen, Baden, Schwitzen der Pfropf rasch aufquillt oder endlich, wenn dieser durch eine Erschütterung gegen das Trommelfell getrieben wird. (Obturierende Pfröpfe.)

**Symptome.** Häufige, jedoch nicht konstante Erscheinungen der obturierenden Ceruminalpfröpfe sind: Gefühl von Verlegtsein und Vollsein im Ohre, subjektive Gehörsempfindungen, Resonanz der eigenen Stimme, zuweilen Schwindel und Betäubung infolge des gesteigerten intraaurikulären Druckes, Hustenanfälle selten psychische Depression (Roosa), Gehörshalluzinationen (Rohrer), Erbrechen, eklamptische Anfälle, Blepharospasmus, Facialisparese. Nur bei sehr harten Pfröpfen entstehen infolge von Druck auf die Gehörgangswände und das Trommelfell stechende Schmerzen im Ohre. In solchen Fällen findet man öfter nach Entfernung des Pfropfes umschriebene Entzündung im knöchernen Abschnitte, selten am Trommelfelle.

Die Hörstörung ist nach dem Grade der Obturation und der innigen Anlagerung des Pfropfes an das Trommelfell sehr verschieden. Totale Taubheit habe ich selbst bei vollständig obturierenden Pfröpfen nicht beobachtet. Wo daher das Sprachverständnis fehlt, läßt sich mit Wahrscheinlichkeit eine Komplikation mit einer Mittelohr- oder Labyrintherkrankung annehmen. Bei primären Ansammlungen ist die Hörweite oft rasch wechselnd, besonders dann, wenn die Pfröpfe zeitweilig aufquellen und bald darauf wieder einschrumpfen oder wenn der Pfropf durch die Kieferbewegungen eine plötzliche Lageveränderung erfährt. Bei Perforation des Trommelfells kann der Ceruminalpfropf gleich einem künstlichen Trommelfell hörverbessernd wirken (Kießelbach).

Bei den von Toynbee und v. Tröltsch (Virchows Archiv Bd. XVII) geschilderten Sektionsbefunden von Erweiterung und Lückenbildung im Gehörgange und von Perforation des Trommelfells infolge von Usur durch harte Ceruminalpfröpfe, dürfte es sich, nach der Darstellung jener Befunde zu schließen, in der Mehrzahl um Folgezustände abgelaufener Mittelohreiterungen gehandelt haben.

**Diagnose.** Bei der Spiegeluntersuchung, oft aber auch schon mit freiem Auge, sieht man den Gehörgang entweder durch eine lichtgelbe oder schwarzbraune, fettigglänzende oder glanzlose Masse verlegt, welche sich bei der Berührung mit der Sonde entweder teigig, halbflüssig oder steinhart anfühlt*). Irrtümlich können als Ceruminalpfröpfe imponieren: zu braunen Krusten eingetrocknete, mit Epidermis gemengte Eiter- und Cholesteatommassen nach abgelaufenen Otorrhöen, eingetrocknetes Blut, ferner von Cerumen eingehüllte Fremdkörper und nicht selten Baumwollpfröpfe, welche in die Tiefe gelangen und nach längerer Zeit braun gefärbt werden.

Die obturierenden Pfröpfe zeigen häufig einen Abdruck der äußeren Fläche des Trommelfells mit dem Umbo und einem dem kurzen Fortsatze entsprechenden

*) Bei den Japanern ist das Ohrenschmalz nach Kishe (Archiv f. Ohrenheilk. Bd. LXX) eine „weiße getrocknete, nur manchmal wenig gelblich gefärbte, schuppenförmige Masse".

Digitized by Google

Grübchen. Die Masse besteht entweder vorwiegend aus Ceruminalsekret oder zum großen Teile aus verhornten Epidermiszellen (Wreden, Cl. J. Blake) oder aus ineinandergeschachtelten oder spiralig zusammengewundenen Epidermisplatten und abgestoßenen Härchen mit spärlicher Beimengung von Ohrfett und Cholestearin. In vielen Fällen handelt es sich somit weniger um eine Hypersekretion der Ceruminaldrüsen, als um eine pathologische Desquamation der Epidermis des äußeren Gehörgangs (Löwe). Das Ceruminalsekret enthält verschiedene Pilze (Ebert) und nach den Untersuchungen Rohrers akzidentelle und pathogene Bakterien.

**Prognose.** Diese kann in Bezug auf die Wiederherstellung der Hörfunktion nur dann günstig lauten, wenn die Schwerhörigkeit plötzlich nach einem Bade, beim Waschen oder nach starkem Schwitzen entstand, weil dann mit Wahrscheinlichkeit ein unkomplizierter Ceruminalpfropf als Ursache der Hörstörung angenommen werden kann. Wo dies nicht der Fall ist, muß man mit Rücksicht auf die Tatsache, daß häufig die Ceruminalanhäufung mit Adhäsivprozessen im Mittelohre oder mit Labyrintherkrankungen kombiniert ist (nach Toynbee unter 200 Fällen 160mal), mit der Prognose sehr vorsichtig sein. Die Lateralisation des Stimmgabeltones gegen das obturierte Ohr beim Weberschen Versuch oder der negative Rinne dürfen nicht als Zeichen eines unkomplizierten Ceruminalpfropfes angesehen werden, da man dasselbe Ergebnis auch bei Mittelohrerkrankungen beobachtet. Wird hingegen die Stimmgabel vom Scheitel auf dem besser hörenden Ohre perzipiert, so liegt wohl der Verdacht nahe, daß eine Komplikation mit einer Labyrintherkrankung vorliegt, doch kann ausnahmsweise auch bei unkomplizierten Ceruminalpfröpfen der Ton gegen das normale Ohr lateralisiert werden. Die Knochenleitung ist wohl häufig, doch nicht immer verlängert (Dundas Grant).

**Therapie.** Die Entfernung der Ceruminalpfröpfe wird am sichersten durch kräftige Einspritzungen mit warmem Wasser bewerkstelligt. Man bedient sich hiezu einer größeren, 100—200 g hältigen Spritze, durch die der Pfropf umso rascher herausbefördert wird, wenn man den Ansatz mit einem kurzen Drain oder einem vorne abgerundeten, glatten Gummiröhrchen verbindet und dieses bis zum Pfropfe vorschiebt. Bei festhaftenden Pfröpfen ist deren Lockerung mit einer geknöpften Sonde geboten.

Die sofortige Ausspritzung bei der ersten Untersuchung ist nur dann angezeigt, wenn der Pfropf fettglänzend ist und bei der Sondierung sich weich anfühlt. Wo sich hingegen der Pfropf als glanzlos, trocken und hart erweist, ist es zweckmäßiger, ihn vorher durch Einträufelung von lauwarmem Wasser, von verdünntem Glyzerin, am besten aber durch Eingießen von 30 Tropfen einer Soda-Glyzerinlösung oder von Perhydrol (Natri carbon. 0,5, Aqu. dest., Glycerin. pur. ana 5,0.) 5:50 zu erweichen. Nach 24 Stunden ist der Pfropf so gelockert, daß er nach einigen Injektionen herausgespült wird. Wenn nach öfteren Einspritzungen der Pfropf nicht entfernt werden kann, ist es besser, die erweichenden Einträufelungen fortsetzen zu lassen, weil durch häufiges forciertes Ausspritzen eine Otitis ext. hervorgerufen werden kann. Es ist nicht überflüssig, bei der Verordnung von Einträufelungen den Kranken aufmerksam zu machen, daß infolge der Aufquellung des Pfropfes die Schwerhörigkeit möglicherweise noch zunehmen werde.

Nach der Entfernung primärer Ceruminalpfröpfe wird die Hörfunktion in der Regel sofort normal, und es schwinden auch die lästigen subjektiven Symptome. Nur in einzelnen Fällen bleibt infolge des lang andauernden Druckes auf das Trommelfell noch einige Tage eine mäßige Hörstörung zurück, welche indes bald schwindet, nachdem das Trommelfell die normale Spannung erlangt hat. Nach der Ausspritzung ist es zur Verhütung von Erkältungen nötig, das Ohr für einige Stunden mit Baumwolle zu verstopfen.

In der Mehrzahl der Fälle kommt es nach Entfernung der Massen zu wiederholter Bildung von Pfröpfen. Der Zeitraum, binnen welchem das Rezi-

Digitized by Google

div erfolgt, variiert von mehreren Monaten bis zu mehreren Jahren. Es kommen sogar Fälle vor, bei denen schon nach je 5—6 Wochen der Gehörgang wieder durch Sekret verlegt wird. Besonders rasch erfolgt die Sekretanhäufung bei der Seborrhöe. In solchen Fällen empfiehlt es sich, dem Kranken die Vornahme von Einträufelungen und Injektionen in regelmäßigen Zwischenräumen anzuraten.

Eine Verminderung oder gänzliches Aufhören der Ceruminalabsonderung beobachtet man nicht selten nach abgelaufener Otitis externa diffusa und circumscripta, nach Ekzemen und besonders häufig bei den schleichenden Adhäsivprozessen im Mittelohre und bei der Otosklerose. Die Ursache scheint in einer die Mittelohrerkrankung begleitenden Affektion der trophischen Nerven des Ohres zu liegen. Auch bei rezenten Mittelohrkatarrhen schwindet zuweilen die Ohrenschmalzabsonderung, doch stellt sie sich häufig wieder ein, wenn durch die Behandlung eine Besserung erzielt wurde*). Hierauf basiert die Annahme, daß die Wiederkehr der Ceruminalabsonderung als günstiges Zeichen anzusehen sei. Dem widerspricht jedoch die Tatsache, daß oft auch während der Behandlung chronischer Adhäsivprozesse im Mittelohre die Ohrenschmalzabsonderung ohne gleichzeitige Besserung der Hörfunktion sich wieder einstellt. Selten sistiert, bei sonst normalem Zustande des äußeren und mittleren Ohres, die Ceruminalsekretion für längere Zeit vollständig. Die Anomalie findet sich meist bei älteren Individuen mit trockener Haut und bei Personen, die gewohnheitsgemäß ihre Gehörgänge viel auswaschen. Die Untersuchung ergibt den knorpeligen Abschnitt frei von Ceruminalbelag, blaß und glanzlos. Jucken verschiedenen Grades, ein Gefühl von Trockenheit und Zusammenziehen im Ohre begleiten häufig die mangelnde Ohrenschmalzabsonderung.

Die Behandlung besteht in zeitweiliger Bepinselung des knorpeligen Gehörgangs mit einer geringen Menge von Vaselinöl, mit Ung. praecip. alb. (0,2 : 10) oder mit einer Mischung von Tinct. nuc. vom. und Glyzerin (2 : 20).

## II. Die Erkrankungen der Hautdecke des äußeren Ohres.

Die Hautdecke des äußeren Ohres kann der Sitz isolierter Dermatosen sein oder sie erkrankt als Teilerscheinung einer allgemeinen, auf die ganze Haut oder auf größere Strecken derselben ausgebreiteten kutanen Affektion. Wir wollen hier nur die praktisch wichtigsten und dem Ohrenarzte am häufigsten zu Gesichte kommenden kutanen Krankheitsprozesse erörtern.

### a) Hyperämien des äußeren Ohres.

Aktive Hyperämien der Ohrmuschel entwickeln sich entweder infolge mechanischer Reize, nach Einwirkung von Kälte (Erfrieren) oder Hitze — bei manchen Personen nach dem Genuß von Fischen, nach dem Gebrauche des Antipyrins — oder sie sind der Ausdruck einer nach abgelaufenen Ekzemen und erysipelatösen Entzündungen zurückbleibenden Blutüberfüllung der Cutis. Auch das Erythema exsudativum multiforme — nach Hebra ein wahrer Exsudativprozeß der Haut — kann sich in allen Phasen des Prozesses von der einfachen Fleckbildung bis zur Entwicklung von sogenannten Herpes-Iris-Effloreszenzen an der Ohrmuschel abspielen, doch kommt es meist als Teilerscheinung eines allgemeinen, auf anderen Körperstellen sich ausbreitenden Erythems vor. Als Symptom einer Blutstauung in den Kopfgefäßen wird die passive Hyperämie am häufigsten bei Cyanose infolge von Herzklappenfehlern beobachtet. Eine seltene Form passiver Hyperämie der Ohrmuschel findet

*) Dundas Grant sah die Wiederkehr der Ceruminalabsonderung nach wiederholter Anwendung des Siegleschen Speculums.



Digitized by Google

sich als lokale Cyanose angioparalytischer Natur mit Blaufärbung und Turgeszenz der Ohrmuschel, und Kühle derselben bei jugendlichen, gewöhnlich neuropathischen oder hysterischen Individuen, besonders während der Pubertät.

In vereinzelten Fällen kommen fluxionäre Hyperämien der Ohrmuschel zur Beobachtung, welche als Angioneurosen des N. sympathicus zu betrachten sind. Die Hyperämie tritt in diesen Fällen meist einseitig, seltener beiderseitig, besonders des Abends mit starker Rötung und Erwärmung der Muschel und mit einem Gefühle von Brennen auf, dem sich zuweilen Ohrensausen, Eingenommenheit des Kopfes und leichter Schwindel zugesellt. Dieser meist rasch vorübergehende, in unregelmäßigen Zwischenräumen sich wiederholende Zustand kommt zuweilen bei sonst ohrgesunden Individuen, öfter jedoch im Verlaufe adhäsiver Mittelohrentzündungen vor. Gegen chronische Hyperämien sind kühle Umschläge mit verdünntem Liqu. Burowii (essigsaure Tonerde), Aqu. Goulardi oder Aqu. plumbica, Einpinslungen mit Tinctura Rusci mit nachfolgender Aufstreuung von kühlenden Streupulvern (Oxyd. zinci, Carbon. Plumbi, Amyli oryzae ana 20,0, Pulv. Irid. florentin. 2,0) und Bestreichen der Ohrmuschel des Abends mit Vaselinöl anzuwenden. Gegen die angioneurotische Form ist die Galvanisation des Halssympathicus angezeigt.

Hyperämien des äußeren Gehörgangs sind ein regelmäßiges Begleitsymptom von Hyperämien und Entzündungen der Trommelhöhle und des Warzenfortsatzes. Sie erscheinen oft als Residuen abgelaufener Gehörgangsentzündungen, besonders der ekzematösen und furunkulösen, und kommen außerdem bei Kopfkongestionen und bei Entzündungen in der Umgebung des Ohres, namentlich der Parotis zur Beobachtung.

Die Blutüberfüllung ist vorzugsweise im knöchernen Abschnitte, weniger im knorpeligen Teile ausgesprochen und pflanzt sich in der Regel auf die oberen Partien des Trommelfells und längs des Hammergriffs fort.

Langdauernde Hyperämien führen zur Hypersekretion der Ceruminaldrüsen, zur abnormen Desquamation der Epidermis oder zu anormaler Absonderung mit Bildung eines krümlichen, bröckligen Sekrets.

## b) Die Entzündungen des äußeren Ohres.

### A. Die Dermatitis der Ohrmuschel.

Die Dermatitis der Ohrmuschel wird am häufigsten durch Verletzung, Erfrieren und Verbrennung, sowie durch lokale mikroparasitäre Infektionen hervorgerufen. Nicht selten tritt die Affektion als Teilerscheinung eines auf das Gesicht und den Nacken sich ausbreitenden schweren Erysipels auf.

a) Dermatitis traumatica der Ohrmuschel entsteht infolge mannigfacher mechanischer Einwirkungen: Zu diesen gehören Stoß, Schlag, Fall auf das Ohr, Insektenstiche, Verätzungen und Verbrühungen, das Durchstechen der Ohrläppchen behufs Anbringung von Ohrgehängen und die mechanische Reizung der Cutis durch das Tragen schwerer oder zu fest eingeschraubter Ohrgehänge. Je nach der Intensität der einwirkenden Schädlichkeit ist die Entzündung in Bezug auf Ausdehnung, Intensität und Dauer verschieden. Der Grad der Entzündung schwankt zwischen den leichtesten Formen passagerer erythematöser Prozesse und der Entwicklung zirkumskripter Hautgangrän. Schwere lokale Dermatitiden, welche sich aber auch auf die ganze Cutisdecke der Ohrmuschel verbreiten können, entstehen infolge giftiger Insektenstiche (Bienen, Wespen, Pferdebremsen etc.) oder durch Stiche von Schmeißfliegen, bei welchen die Übertragung faulender Substanzen krankheitserregend wirken kann. Die Behandlung muß eine rein antiphlogistische, dem Höhe-

Digitized by Google

grade der Entzündung angepaßte sein. (Bleiwasser-Eisumschläge oder Überschläge mit Argilla acet. Burowi, mit 10facher Menge Eiswassers verdünnt.)

b) Dermatitis erysipelatosa. (Erysipelas auriculae.) Die erysipelatöse Entzündung nimmt von Erosionen, Exkoriationen und Verletzungen der Ohrmuschel und des äußeren Gehörgangs, durch Eindringen der spezifischen Erysipelbakterien in die der Oberhaut verlustigen Teile (Streptococcus erisipel. Fehleisen) ihren Ausgang. Gelegenheit dazu bietet sich bei allen Formen nässenden Ekzems, bei Erodierung, Mazerierung und Schrundenbildung in der Oberhaut durch eiterige Ohrenflüsse und bei Kontinuitätstrennungen der Cutis aller Art (Ohrenstechen). Primäres Erysipel der Ohrmuschel ist selten, häufiger kommt dasselbe bei Erysipel des Gesichts und der Kopfhaut zur Beobachtung und die Entzündung breitet sich hier zuweilen auf den äußeren Gehörgang und die Trommelhöhle aus.

Die Entzündung erstreckt sich über die ganze Ohrmuschel und greift nicht selten auf die Umgebung des Ohres weiter, die Muschel erscheint stark gerötet, angeschwollen und vergrößert, die Haut gespannt und glänzend. Manchmal kommt es zur Bildung von harten, tiefroten Hautknötchen oder zu ausgebreiteten Blasen (Erysipelas bullosum), welche in kurzer Zeit platzen und eine seröse Flüssigkeit ergießen. Zuweilen beschränkt sich die Affektion auf den Lobulus. Ein Übergreifen des Erysipels vom Gehörgang auf die Trommelhöhle und zwar ohne vorhergegangene Perforierung des Trommelfells hat Brieger beobachtet. Mygind sah ein Übergreifen auf das Labyrinth und nachfolgende Taubstummheit.

Die begleitenden **Symptome** der Entzündung sind hohes Fieber, Eingenommenheit des Kopfes, Trübung des Sensoriums, starkes Brennen, ein Gefühl von Spannung und Druck in der Muschel, fliegende Stiche und später anhaltende heftige Schmerzen.

Der **Verlauf** gestaltet sich in der Weise, daß bei leichteren Fällen Fieber- und Entzündungserscheinungen nach mehrtägiger Dauer zurückgehen und die Ohrmuschel ihr normales Aussehen erlangt. Selbst bei mehrfacher Blasenbildung an der Ohrmuschel sah ich nach dem Platzen der Blasen Heilung binnen einiger Tage, indem sich die bloßgelegten Stellen rasch mit normaler Epidermis überzogen. Bisweilen kam es zur Bildung festhaftender Krusten, nach deren Abstoßung an den betreffenden Hautstellen noch längere Zeit eine starke Rötung zurückblieb.

In einzelnen Fällen, bei besonders hochgradiger Entzündung, bilden sich namentlich an der hinteren Muschelfläche schlappe, subkutane Abszesse, welche, wenn nicht rechtzeitig eröffnet, zu weitgehenden Unterminierungen der Muschelhaut führen. Tödlicher Ausgang durch schweres Wandererysipel oder durch Gangrän ist selten.

Die **Behandlung** des Ohrerysipels ist nach den bekannten Prinzipien der Antiphlogose und Antipyrese zu leiten. 1—2 Prozent Ichthyol oder Resorcinumschläge oder Ichthyol- bezw. Resorcinkollodium, Liqu. Burowi oder Umschläge von absolutem Alkohol leisten oft gute Dienste. Günstige Resultate erzielt man zuweilen durch Begrenzung des Erysipels mittels Heftpflaster (Wölfler).

c) Die Dermatitis phlegmonosa des äußeren Ohres entsteht durch das Eindringen pyogener Mikroorganismen (Streptococcus und Staphylococcus pyogenes) in die verletzte Cutis der Muschel. Sie beginnt in der Regel mit erysipelähnlicher, aber lokal begrenzter, heißer Rötung und Schwellung der Hautdecke, oft unter heftigem Fieber als oberflächliche Dermatitis. Heftige klopfende Schmerzen, zunehmende, unförmige Schwellung und Auftreibung der Muschel, gepaart mit teigig weichem Anfühlen, enorme Druckempfindlichkeit des Organs, welche sich in 24—48 Stunden einstellt, häufig ein deutliches Fluktuationsgefühl in der Tiefe, welches am 3. oder 4. Tage manifest wird, künden bald das Tieferdringen des ent-

Digitized by Google

zündlichen Prozesses und die subkutane Eiterbildung an. Möglichst frühzeitige und ausgiebige Inzisionen, sobald an irgend einer Stelle Fluktuation wahrgenommen wird, und nachfolgender antiseptischer Verband bringen den entzündlichen Prozeß bald zum Stillstand.

d) Die Dermatitis congelationis auriculae. Die Haut der Muschel bildet wegen ihrer besonderen Exponiertheit Witterungseinflüssen gegenüber bei der relativ dünnen Cutisschichte und dem straffen und nur spärlichen subkutanen Gewebe, welches sie von dem darunter liegenden Knorpel trennt, eine besondere Prädilektionsstelle für die kongelative Entzündung. Es kommen alle bekannten Formen der Dermatitis congelationis an der Ohrmuschel zur Beobachtung: so eine akute hypersthenische Form, welche infolge exzessiver Kälteeinwirkungen, besonders im Norden, mit gleichzeitigem Erfrieren der Nase auftritt und rasch zu partieller Nekrose und Gangrän einzelner Hautpartien und des Knorpels mit teilweisem Verluste der Muschel führen kann; dann die gewöhnliche chronische, mit mäßiger Schwellung und Rötung einhergehende, und endlich eine zirkumskripte, ziemlich begrenzte Dermatitis — die wahre Frostbeule.

Hiebei kommt es besonders an den Erhabenheiten der Muschel — am häufigsten am Helix — zur Bildung von Knötchen und Exkorationen, welche geringen Heiltrieb zeigen und sich bald mehr, bald weniger rasch mit blutig tingierten Krusten bedecken, nach deren Abstoßung oft lange Zeit eine Desquamation der Haut zurückbleibt. Jugendliche, chlorotische Individuen, besonders Mädchen mit leicht erregbaren Gefäßnerven, werden am häufigsten von dieser Affektion befallen, welche alljährlich bei Einbruch der kälteren Jahreszeit zum Vorschein kommt. Dabei ist zu bemerken, daß es bei derartig disponierten Individuen zur Entstehung der fraglichen Dermatitis gar nicht der Einwirkung von Temperaturen unter Null bedarf; vielmehr entwickelt sie sich häufig schon, besonders bei längerem Aufenthalte im Freien, bei niedrigeren Herbsttemperaturen.

Als wichtige subjektive Symptome sind hervorzuheben: das schneidende Schmerzgefühl in der Ohrmuschel, welches bei Aufenthalt im Freien, zumal bei trockener Luft und heftigem Winde verspürt wird und das zu maßlosem Reiben und Kratzen veranlassende Jucken, Brennen und Hitzegefühl, welches in geheizten Räumen und im Bette geradezu zur Qual wird.

**Therapie.** Die Behandlung besteht bei der akuten Entzündung in lokaler Anwendung von Kälte, welche so lange fortgesetzt werden muß, als sie vom Kranken gut vertragen wird. Bei den leichteren Formen genügen kalte Überschläge mit Aqu. Goulardi und Tct. Opii (200,0 : 10,0), bei heftigeren Graden sind kleine Eisbeutel oder ein entsprechend geformter Leiterscher Apparat angezeigt. Zur Behandlung der chronischen und subakuten Erfrierungsdermatitiden empfehlen sich ganz besonders täglich 2—3malige Waschungen und Abreibungen der Ohren mit so heißem Wasser, als es nur immer vertragen wird. Daneben wären noch vorsichtige Bepinselungen mit Jodkollodium unter beständiger ärztlicher Kontrolle 2mal täglich anzuwenden, weil durch diese das unangenehme subjektive Leiden wesentlich gemildert wird. Gegen letztere hat sich Bardelebens Kollodium contra frigus (Kollodium 50,0, Ol. Ricini 2,0, Ol. terebinth. 7,5) bewährt. Mit gutem Erfolge sind auch Kampfersalben mehrmals täglich eingepinselt anzuwenden (Camphorae rasae 0,20, Cerae albae 10,0, Ol. Lini 15,0), die namentlich das lästige Hautjucken günstig beeinflussen. Durch Blasenbildung oder Exkoriationen bloßgelegte Hautstellen sind mit Salbenflecken von Ungu. Wilsoni, Ungu. diachyli, Ungu. oxyd. zinci, Ungu. argenti nitrici zu bedecken und die Anwendung eines dieser Mittel so lange fortzusetzen, bis sich die bloßgelegten Partien mit einer resistenten Epidermis überzogen haben. Bei starker Empfindlichkeit der Frostgeschwüre ist den Salben Kokain oder Pulv. opii (5—10 Prozent) zuzusetzen. Von Binz wird die allabendliche Einpinselung einer Salbe aus Cal-

Digitized by Google

caria chlorata 1,0 und Unguent. Paraffini 9,0 empfohlen. Anstatt der selbstbereiteten Salbenflecken sind bei den geschilderten und allen analogen krustösen und Exkoriationsprozessen an der Haut der Ohrmuscheln die Beiersdorff-Unnaschen Zink- und Borpflastermulls mit vielem Vorteile anwendbar, weil diese sich leicht an die Vorsprünge und Vertiefungen der Ohrmuschel anschmiegen lassen und viele Stunden unverrückt daran haften. Sie sind früh und Abends zu wechseln.

Hier wäre noch das Vorkommen von Effloreszenzen an der Ohrmuschel und im Gehörgange bei Herpes zoster, bei den akuten Exanthemen, insbesondere das Auftreten von Variolaeffloreszenzen im Gehörgange zu erwähnen, welch letztere oft zu lästigen Geschwür- und Borkenbildungen führen. Bestäubungen mit pulverisierter Borsäure und Einführung von Borsalbenwatte haben sich hier am besten bewährt. Von einzelnen Dermatologen werden Orthoformvaselin und Naphthalan empfohlen.

### B. Entzündungen des äußeren Gehörgangs.

Der Sitz der primären Entzündungsformen ist die Cutis des Gehörgangs, von welcher die Veränderungen nur selten auf die Knorpel- oder Knochenwände des Ohrkanals übergreifen. Der Standort ist entweder der knorpelige Abschnitt, wo vorzugsweise die Drüsenelemente der Cutis ergriffen werden oder der knöcherne Teil des Gehörgangs, von welchem die mehr flächenartig sich ausbreitende Entzündung häufig auch auf die Cutis des Trommelfells fortgepflanzt wird. Nur selten ist der Gehörgang in seiner ganzen Ausdehnung gleichmäßig entzündet.

Die Otitis externa zeigt eine Reihe charakteristischer Formen, deren Eigentümlichkeit teils durch den Standort, teils durch die Natur der Exsudation und die Entstehungsursache der Entzündung bedingt werden. Indem wir die Schilderung dieser klinisch differenten Erkrankungen folgen lassen, müssen wir bemerken, daß oft genug auch hier kombinierte Entzündungsformen vorkommen und daß hiedurch nicht selten die Einreihung des speziellen Falles in eine bestimmte Gruppe erschwert wird.

#### 1. Die Follikularentzündung des äußeren Gehörgangs.

(Otitis externa follicularis s. circumscripta.)

Die follikuläre Entzündung des äußeren Gehörgangs hat vorzugsweise im knorpeligen Abschnitte ihren Sitz. Der Prozeß nimmt entweder von einem Haarbalge oder von einer Schweißdrüse (Verneuil) seinen Ausgang, meist jedoch wird eine ganze Gruppe nebeneinander stehender Follikel und Drüsen ergriffen. Die Entzündung sitzt entweder in den tieferen, dem Perichondrium nahe gelegenen Partien der Cutis oder in deren oberflächlichen Schichten.

**Ätiologie.** Die Follikularentzündung, gemeinhin als Furunkulose des Gehörgangs bezeichnet, tritt häufig ohne bekannte Ursache bei gesunden, kräftigen Personen auf; zuweilen ist sie eine Teilerscheinung allgemeiner Furunkulose der äußeren Haut. Interkurrierend wird die Furunkelbildung im Verlaufe chronischer Mittelohreiterungen und chronischer Ekzeme des äußeren Gehörgangs beobachtet. Als ätiologische Momente der Furunkulose werden außerdem angeführt: mechanische Reizung des Gehörgangs, namentlich häufiges Ausspritzen und Auswaschen des Ohrkanals, ferner Kratzen mit festen Instrumenten bei Pruritus im Gehörgange, Verletzungen desselben, Reizung durch fremde Körper, Ein-

Digitized by Google

träufelung reizender Substanzen, der längere Gebrauch von Alaunlösungen (v. Tröltsch, Hagen). Das häufige Vorkommen von Furunkulose bei Straßenkehrern wird auf die Einwirkung des Straßenstaubes zurückgeführt.

Löwenberg fand im Furunkeleiter massenhafte Mikroorganismen, die seiner Ansicht nach die Furunkulose erzeugen. Als Krankheitserreger hat sich der in die Haarbälge eindringende Staphylococcus pyogenes aureus und albus erwiesen (Schimmelbusch)*). Wird der Furunkeleiter in den Gehörgang entleert, so können durch Einwanderung der Mikrokokken in andere Follikel multiple Furunkel entstehen, wofür die rasch aufeinander folgenden Rezidiven der Gehörgangsfurunkel sprechen.

**Vorkommen.** Die Gehörgangsfurunkulose kommt besonders im Frühjahre und im Herbste und zwar oft so häufig vor, daß man geneigt ist, einen epidemischen Charakter der Affektion anzunehmen. Die Erkrankung tritt häufiger bei Erwachsenen als im Kindesalter auf; sie wird nicht selten bei Anämie, Menstruationsanomalien, Diabetes mellitus, beim Übertritt in das Klimakterium (Hagen) beobachtet.

**Symptome.** Die Erscheinungen variieren, je nachdem die Entzündung in der Nähe des Perichondriums oder in den oberflächlichen Schichten der Cutis ihren Sitz hat. Bei Affektion in den tieferen Schichten der Cutis beginnt die Erkrankung mit allmählich sich steigernden, reißenden oder klopfenden Schmerzen, welche nach verschiedenen Richtungen des Kopfes und der Halsgegend ausstrahlen und bis zur Akme der Entzündung dem Kranken den Schlaf rauben. Bei jeder Berührung des Ohres, besonders aber durch Kieferbewegungen, wird der Schmerz gesteigert. Fieber und Appetitlosigkeit ist in den ersten Tagen nicht selten. Gefühl von Vollsein, subjektive Geräusche und Hörstörungen treten in der Regel nur bei Verschließung des Gehörgangslumens durch den Furunkel ein, doch ausnahmsweise auch bei durchgängigem Gehörgange infolge der auf das mittlere und innere Ohr fortgepflanzten Hyperämie.

Bei Entzündungen in den tieferen Gewebsschichten erscheint die durch die Exsudation bedingte, den Gehörgang verengende Geschwulst flach, ohne scharfe Begrenzung und nur wenig gerötet. Bei oberflächlichem Sitze hingegen findet man eine meist stark gerötete, livide, scharf begrenzte Prominenz, welche häufig unter geringen Schmerzen, zuweilen ganz schmerzlos zur Entwicklung kommt. Der Sitz der Entzündung ist am häufigsten die untere und die hintere Gehörgangswand und die Innenfläche des Tragus. Öfter entstehen gleichzeitig oder rasch hintereinander multiple Furunkel, durch deren gegenseitige Berührung das Lumen des Gehörgangs verschlossen wird. Bei Furunkelbildung an der vorderen Gehörgangswand erscheint die Gegend vor dem Tragus geschwellt, bläulichrot; beim Sitze an der hinteren Wand bildet sich zuweilen eine so starke Schwellung über dem Warzenfortsatze, daß diese als eine Periostitis mastoidea imponiert. Einmal sah ich einen infolge von Furunkel an der hinteren Gehörgangswand entstandenen, fluktuierenden Abszeß am Warzenfortsatze, welcher sich nach Spaltung des Furunkels in den Gehörgang entleerte und nach Anlegung eines Druckverbandes in einigen Tagen

*) Nach den Untersuchungen von Garré und Bokhardt kann man durch Aufschwemmen von Reinkultur des Staphylococc. pyogen. aur. im Wasser und Einreiben in die Haut die verschiedenen Furunkelformen experimentell erzeugen.

Digitized by Google

heilte. Krebs (Therap. Monatsh. 1907) fand in mehreren Fällen nach Durchbruch des Abszesses den Knochen sekundär affiziert. Konsensuelle Drüsenschwellungen an der seitlichen Halsgegend sind im ganzen selten. Follikularabszesse am inneren Abschnitte des knorpeligen und im Anfangsteile des knöchernen Gehörganges erscheinen meist als gelbgrünliche, hirse- bis hanfkorngroße Eiterpusteln an der hinteren und oberen Gehörgangswand.

**Verlauf.** Das in die Umgebung der Follikel ergossene Exsudat zerfällt in den meisten Fällen nach 4—5tägiger Dauer der Entzündung in Eiter. Selten kommt es erst nach 8—10 Tagen zur Abszeßbildung. Gewöhnlich bricht der Eiter an der gelblich zugespitzten Erhabenheit der höchsten Stelle der Geschwulst, seltener an einer seitlichen Partie durch. Je tiefer der Sitz der Exsudation, desto später erfolgt die Entleerung des Abszesses in den Gehörgang. Zerteilung der Entzündung ohne Abszeßbildung ist selten.

Nach der spontanen oder künstlichen Eröffnung des Abszesses schwindet in der Regel der heftige Schmerz und verlieren sich allmählich auch die anderen Symptome. Zuweilen jedoch treten heftige Exazerbationen auf, entweder infolge neuer Nachschübe an anderen Stellen oder durch Verstopfung der Abszeßöffnung und durch den behinderten Eiterabfluß aus der Abszeßhöhle.

Nach der Entleerung des Abszesses fällt die Geschwulst in kurzer Zeit, doch bleibt häufig mehrere Wochen eine leichte Infiltration und Erhabenheit an der betreffenden Stelle zurück. Öfter wuchert aus der Öffnung der Abszeßhöhle schwammiges Granulationsgewebe hervor und kann einen pilzförmig aufsitzenden Polypen der Gehörgangswand vortäuschen. Der Verlauf wird durch solche Wucherungen immer protrahiert und die Heilung erst nach ihrer Abtragung oder Wegätzung herbeigeführt.

Die Gehörgangsfurunkulose zeigt eine besondere Neigung zu Rezidiven. Diese treten entweder spontan oder infolge wiederholter mechanischer Reizung, besonders häufig bei Diabetikern, bald in kürzeren, bald in längeren Zwischenräumen auf (habituelle Furunkulose) und verursachen nicht selten Abmagerung und nervöse Aufregung.

**Diagnose.** Sie unterliegt bei Berücksichtigung der subjektiven und objektiven Symptome keinen Schwierigkeiten. Bei oberflächlicher Untersuchung könnten sowohl die von geröteter Cutis bekleideten Exostosen im äußeren Gehörgange, als auch Senkungen der oberen Gehörgangswand, welche sich im Verlaufe von Entzündungen des Warzenfortsatzes entwickeln, mit Furunkeln im äußeren Gehörgange verwechselt werden. Die zuweilen unter heftigen Schmerzen auftretende Bildung vereinzelter oder multipler Eiterpusteln im knöchernen Gehörgangsabschnitte, wo Drüsenelemente fehlen, gehört nicht in die Kategorie der Follikularentzündungen.

**Therapie.** Im Exsudationsstadium ist es die Hauptaufgabe der Therapie, die Schmerzen zu lindern und deren Beseitigung so rasch wie möglich herbeizuführen. Das zweckmäßigste Verfahren bei sehr schmerzhafter, tiefsitzender Entzündung ist die Inzision der Geschwulst mit einem schmalen Scalpell (Köhler, Dundas Grant) mit oder ohne Lokalanästhesie (Löwenberg), gleichviel, ob es bereits zur Eiterbildung gekommen ist oder nicht. In letzterem Falle wird durch die

Digitized by Google

Schnittöffnung bluthaltiges, flüssiges Exsudat entleert und der Schmerz durch Entspannung der Cutis gelindert. Wo der Einschnitt den Eiterherd nicht erreicht, bahnt sich dieser in kurzer Zeit einen Weg in die Schnittöffnung. Die Inzision ist ferner angezeigt, wenn der Eiter bis an die Oberfläche der Cutis vorgedrungen und die Geschwulst an einer Stelle zugespitzt ist, der Durchbruch jedoch wegen starker Resistenz der oberflächlichen Dermisschicht nicht erfolgt. Selbst in den Fällen, in welchen sich bereits an der Oberfläche eine Öffnung gebildet hat, die wegen ihrer Kleinheit oder infolge von Verstopfung durch den Furunkelpfropf das Abfließen des Eiters behindert, ist man oft genötigt, die Durchbruchsöffnung durch eine Inzision zu erweitern. Nach der spontanen oder künstlichen Eröffnung des Abszesses ist es angezeigt, auf die äußere Fläche des knorpeligen Gehörgangs einen mäßigen Druck auszuüben, um den Eiter und den Furunkelpfropf aus der Tiefe an die Oberfläche zu befördern.

Nebst der Inzision können noch verschiedene Mittel zur Milderung der Schmerzen angewendet werden und zwar narkotische Einreibungen in der Umgebung des Ohres (s. Therapie der akuten Mittelohrentzündung), das Einlegen von Wattebäuschchen oder Wollgaze in den Gehörgang, die in eine Mischung von Aq. Opii 4,0, Aq. dest. 12,0 oder in eine 5prozentige Kokainlösung oder in Burowsche Lösung getaucht wurden (Argill. acet. solut. Burowii, Aq. dest. aa 15,0, Cocain. muriat. 1,0). Sehr zweckmäßig sind Baumwolleinlagen in 2prozentige Resorcinlösung getaucht. Kleine Furunkel können darauf abortiv zurückgehen, größere verkleinern sich und perforieren leichter. Eine Linderung der Schmerzen bewirkt ferner die Applikation eines mit einer Morphin-Borsalbe (Acid. boric. 1,0, Vaselin. 20,0, Acet. morph. 0,2) bestrichenen länglichen Gazestreifchens in den Gehörgang. Warme Kataplasmen beseitigen manchmal den Schmerz, in anderen Fällen wird er durch Wärme bis zur Unerträglichkeit gesteigert. Hingegen sah ich rasche Linderung nach Applikation des Leiterschen Kälteapparates (s. Therapie der Entzündung des Warzenfortsatzes). Nach Rohrer leisten in manchen Fällen genau ausgeführte hydropathische Umschläge vorzügliche Dienste. Ausspritzungen des Ohres sind zu vermeiden, da sie erfahrungsgemäß neue Eruptionen hervorrufen.

In der Therapie der Gehörgangsfurunkulose ist durch die Einführung der antiseptischen Behandlung ein wesentlicher Fortschritt zu verzeichnen. Während bei den früheren Behandlungsmethoden multiple Furunkelbildung viel häufiger beobachtet wurde, ohne daß man im stande war, den Ausbruch neuer Eruptionen hintanzuhalten, kommen bei der antiseptischen Behandlung viel seltener Rezidiven vor. Die wirksamsten Mittel sind auch hier die Karbolsäure als Karbolglyzerin (0,5:15,0) zu Einpinselungen oder auf Watte geträufelt in den Gehörgang eingelegt, und die Borsäure als Pulver (Morpurgo) oder als alkoholische Lösung im Verhältnis von 1:20 (Löwenberg), ferner die Argilla acet. Burowii und das Aluminium acetico-tartaricum (Hartmann) als Einträufelungen oder in Form von in der Lösung getränkter Wattebäuschchen. Alle diese Mittel können vor oder nach Eröffnung des Abszesses angewendet werden. Ich sah zu wiederholtenmalen nach Bepinselung mit Karbolglyzerin eine Rückbildung des Furunkels ohne Durchbruch in den Gehörgang. Bei wiederholten Re-

Digitized by Google

zidiven kann man zu den stärker antiseptisch wirkenden Einträufelungen von Sublimatspiritus (Hydr. bichlor. corros. 0,05—0,1, Spirit. vini rectif. 50,0, Kirchner) übergehen. Diese Methode ist jedenfalls der von Wilde vorgeschlagenen Ätzung mit Höllenstein und den von Weber-Liel und Bendelak-Hewetson zur Kupierung der Entzündung empfohlenen sehr schmerzhaften Injektionen von 2—5 Tropfen einer 5prozentigen Karbollösung in den Furunkel vorzuziehen. Novarro (Mailänder Kongreßber. 1880) will gute Erfolge von Ätzungen mit Zinkchlorür gesehen haben.

Nach Spaltung des Furunkels ist die Schnittöffnung sofort mit Karbolglyzerin oder mit Borlösung zu desinfizieren, um die Kokkenvegetation und die Einwanderung der Bakterien in benachbarte Follikel zu behindern. Mit der Einträufelung der Argilla acet., den Bor- oder Sublimatlösungen ist so lange fortzufahren, bis die Schnittöffnung vernarbt ist. Cholewa und Szenes empfehlen das Einlegen von Mentholwicken, Rohrer Einträufelungen von Wasserstoffhyperoxyd, das auch mir gute Dienste geleistet hat. Bei chronischer Furunkulose des Gehörgangs hat Schwartze von Anwendung lauwarmer Ohrbäder mit einer 1prozentigen Lösung von Kalium sulfur. in der entzündungsfreien Zeit gute Resultate gesehen.

**Nachbehandlung.** Nach Ablauf der Follikularentzündung hört die Ceruminalabsonderung entweder vollständig auf oder es wird ein bröckliges, schuppiges Sekret ausgeschieden. Diese anormale Sekretion ist gewöhnlich mit heftigem Jucken verbunden, das die Kranken veranlaßt, den Gehörgang mit festen Körpern aller Art zu kratzen.

Zur Verhütung des lästigen Juckens empfiehlt es sich, noch mehrere Wochen nach Ablauf des Furunkels den knorpeligen Gehörgang mit einer Präzipitatsalbe (Hydr. praecip. alb. 0,3, Ungu. emoll. oder Vaselin. 12,0) oder mit Borsalbe (1 : 20 Vaselin, oder Lanolin), welcher etwas Cocain. oleinicum (5 Prozent der Salbengrundlage) oder Anästhesin (1 : 20) zugesetzt wird, oder mit Epicarinsalbe (1 : 20) jeden zweiten Tag zu bepinseln. Die Salbe darf jedoch nur in minimaler Menge appliziert werden, weil durch das Einführen größerer Quantitäten der Gehörgang in kurzer Zeit verstopft wird. Auch Einpinselungen mit Borspiritus (1 : 20) oder mit einer alkoholischen Lösung von Epicarin (1 : 20) oder mit einer konzentrierten wässerigen Lösung von Pikrinsäure beseitigen rasch das lästige Jucken. Das Eindringen von Wasser beim Waschen oder Baden veranlaßt öftere Rezidiven.

## 2. Die diffuse Entzündung des äußeren Gehörgangs.

(Otitis externa diffusa.)

Bei der diffusen Entzündung des äußeren Gehörgangs spielen zweifelsohne von außen in den Gehörgang gelangte pathogene Mikroorganismen die Hauptrolle. Häufig bilden Einträufelungen oder Einspritzung reizender Substanzen, oder traumatische Einwirkungen Gelegenheitsursachen. Nach Aufschürfungen der Gehörgangscutis sah ich wiederholt infektiöse, diffuse Entzündungen phlegmonösen Charakters. Diese Form zeigt häufig einen desquamativen Charakter, seltener werden rein eiterige diffuse Gehörgangsentzündungen beobachtet.

**Symptome.** Die Erscheinungen der Otit. ext. diff. sind besonders im

Digitized by Google

knöchernen Abschnitte und an der äußeren Fläche des Trommelfells ausgeprägt. Die Entzündung beginnt mit starker Hyperämie und schmerzhafter Schwellung der Cutis, welcher nach mehreren Tagen der Erguß eines serösen oder visziden Ausflusses folgt. Mehrmals, besonders im Verlaufe von Influenzaepidemien, beobachtete ich die Ausscheidung eines, einem festen, transparenten Gelatinpfropfe ähnlichen Exsudats. Bei der Untersuchung findet man den verengten Gehörgang und die äußere Fläche des Trommelfells von einer weißen Epidermislage bedeckt, welche beim Ausspritzen den blindsackförmigen Abdruck des Gehörgangs zeigt. In mehreren Fällen fand ich bei der mikroskopischen Untersuchung solche Epidermisplatten von Mikrokokken übersät, was auf die bakterielle Natur der Affektion schließen ließ. Nach Beseitigung des Sackes erscheint die Cutis und das Trommelfell stark gerötet, aufgelockert, die Hammerteile sind nicht sichtbar und die Grenzen zwischen Trommelfell und Gehörgang verwaschen. Zuweilen wird durch eine diffuse Schwellung oder gleichzeitige Follikularentzündung der knorpelige Abschnitt des Gehörgangs so verengt, daß die Besichtigung der tieferen Teile unmöglich wird.

Die subjektiven Symptome der Otit. ext. sind heftige, ausstrahlende Schmerzen, welche durch Druck auf die Umgebung des Ohres und bei Kieferbewegungen zunehmen, zuweilen auch subjektive Geräusche und Eingenommenheit des Kopfes.

Die Hörfunktion ist normal oder in geringem Grade vermindert. Nur bei starker Auflockerung der Trommelfellcutis oder bei Anhäufung von Exsudat und Epidermisplatten vor dem Trommelfelle, ferner bei konsekutiven Schwellungen im Mittelohre kann hochgradigere Schwerhörigkeit vorhanden sein.

Einen von dem geschilderten abweichenden Symptomenkomplex beobachtete ich in einigen Fällen, bei denen die Entzündung sich unter sehr geringen Reaktionserscheinungen, jedoch mit rasch zunehmender Schwerhörigkeit und Ohrensausen entwickelte. Bei der Untersuchung fand sich der Gehörgang von einem bis zum Trommelfelle reichenden Epidermispfropf ausgefüllt, nach dessen Entfernung Ohrensausen und Schwerhörigkeit schwanden. Die Auskleidung des Gehörgangs und das Trommelfell waren mäßig geschwellt und gerötet und mit einer dünnen Eiterschichte bedeckt. Die mikroskopische Untersuchung des Epidermispfropfes ergab in und auf den Zellen massenhafte Mikrokokken. Ob diese in solchen Fällen als Krankheitserreger wirken oder erst sekundär auftreten, ließ sich bisher nicht bestimmen.

**Verlauf und Ausgänge.** In einzelnen Fällen ist der Höhepunkt der Krankheit schon am dritten Tage überschritten, in anderen ist der Verlauf unregelmäßig, indem Symptome der Rückbildung mit öfter sich wiederholenden Exazerbationen und verstärkter Exsudation und Abstoßung von Epidermisplatten wechseln. Ein Nachlassen der Entzündungserscheinungen kann nur dann als Zeichen der Rückbildung des Prozesses angesehen werden, wenn die Absonderung aufhört und der Gehörgang trocken wird.

Der Ausgang dieser Entzündungsform ist meist Heilung mit vollständiger Rückkehr der Hörfunktion, doch können subjektive Geräusche und Schwerhörigkeit noch lange nach dem Schwinden der Gehörgangsentzündung fortbestehen. Als seltene Ausgänge der akuten Form sah ich zirkumskripte Geschwürbildung und Perforation des Trommelfells von außen nach innen, ferner umschriebene Ulzeration an der unteren Wand des knöchernen Gehörgangs mit Bloßlegung des Knochens und Aufschießen von Granulationen in der Umgebung der bloßgelegten Stelle. Einmal beobachtete ich nach Entfernung einer nach vierwöchentlicher Entzündung entstandenen Granulation an der hinteren, oberen Gehörgangswand die Bildung eines Geschwürs, welches auf die hintere Hälfte des Trommelfells übergriff und erst nach Betupfung mit Alumen crud. pulv. heilte.

Der Übergang in die chronische Form ist selten. Sie verläuft

Digitized by Google

meist ohne Schmerz, öfter mit starkem Jucken, zeitweiligen subjektiven Geräuschen und Schwerhörigkeit. Die Absonderung ist selten so stark, daß Sekret aus der Ohröffnung ausfließt; es wird meist ein dickflüssiges, übelriechendes, schmieriges Sekret geliefert, welches nebst Epidermis- und Eiterzellen viele Mikroorganismen enthält. Nach der Reinigung des Gehörgangs findet man den knöchernen Abschnitt aufgelockert und nicht selten an der hinteren oberen Wand, zuweilen auch am getrübten Trommelfelle eine oder mehrere hanfkorngroße Granulationen aufsitzen. Durch gegenseitige Berührung und Verwachsung solcher Wucherungen können Strangbildungen im Gehörgange entstehen (Engelmann, Bing). Zuweilen entwickelt sich bei der chronischen Entzündung im knöchernen Abschnitte ein fibröser, den Gehörgang ausfüllender Polyp, nach dessen Entfernung das Trommelfell intakt erscheint. In der Regel hört schon 1—2 Tage nach der Extraktion solcher Gehörgangspolypen die Absonderung, mit Rückkehr der normalen Hörfunktion vollständig auf. Zuweilen bleibt eine chronische Desquamation im Gehörgange zurück.

Ausgänge der Entzündung in Hypertrophie der Cutis, in Periostitis und Hyperostose mit Verengerung des Gehörgangs, in Ulzeration, Karies, Nekrose und Exfoliation flacher Knochenplatten der Gehörgangswand, Übergreifen der Entzündung auf die Parotis, auf den Warzenfortsatz, die Schädelhöhle oder den Sinus sigmoid. habe ich selten bei der idiopathischen, häufiger bei syphilitischen, bei den traumatischen und bei den im Verlaufe chronischer Mittelohreiterungen entstehenden sekundären Gehörgangsentzündungen beobachtet.

**Diagnose.** Die Diagnose der primären Otit. ext. ist nur dann mit Sicherheit zu stellen, wenn die allseitige Besichtigung der Gehörgangswände und des Trommelfells unbehindert ist und eine Mittelohreiterung mit Bestimmtheit ausgeschlossen werden kann. Schwieriger ist die Diagnose bei starker Verengerung des Gehörgangs und bei gleichzeitiger Follikularentzündung, da auch diese nicht selten mit einer diffusen Schwellung der Gehörgangswände verbunden ist. Zur Vervollständigung der Diagnose müssen die abgestoßenen Epidermisplatten auf Kokken oder Aspergilluspilze mikroskopisch untersucht werden.

**Prognose.** Die Prognose der idiopathischen Otit. ext. ist eine günstige, da nicht nur die akuten Fälle gewöhnlich ohne Folgezustände ablaufen, sondern selbst bei den chronischen Formen, bei denen sich Granulationen und Polypen entwickeln, nach deren Entfernung Heilung eintritt. Minder günstig gestaltet sich die Prognose bei den traumatischen und durch Verätzung der Gehörgangswände hervorgerufenen Entzündungen, bei denen es zur Striktur und Atresie des Gehörgangs kommt. Letaler Ausgang durch kariöse Ulzeration der Knochenwände und Fortpflanzung des Prozesses auf die Schädelhöhle oder den Sin. transv. sind selten.

**Therapie.** Bei den akuten Entzündungen ist, so lange die Reaktionssymptome andauern, dieselbe palliative Behandlung am Platze, die im Abschnitte „Akute Mittelohrentzündung" ausführlich geschildert werden soll. Bei der idiopathischen Form ist die Antiphlogose (Kälte, lokale Blutentziehungen vor dem Ohre) nur bei den höheren Graden der Entzündung in Anwendung zu ziehen; bei den traumatischen Entzündungen hingegen ist Kälte in Form des Leiterschen Apparates dringend angezeigt. Bei Eintritt stärkerer Absonderung und der Abstoßung von Epidermisplatten muß sofort die lokale antiseptische Behandlung Platz greifen. In akuten Fällen gelingt es fast immer, nach vorheriger lauwarmer Ausspülung des Ohres mit schwacher Lysollösung und durch mehrmaliges Einblasen von feinpulverisierter Borsäure die Sekretion zu beseitigen. Diese kann auch in chronischen Fällen, wenn keine starke Auflockerung und Granulationsbildung im Gehörgange besteht, als erstes Mittel versucht werden. Bleibt die Borsäure nach mehrtägiger Anwendung wirkungslos, so sind nach der antiseptischen Ausspülung

Digitized by Google

des Gehörgangs Einträufelungen von Borspiritus (1 : 20), Borglyzerinlösung (Creswell Baber), Sublimatspiritus (0,05 : 50) oder Jodolspiritus (1 : 20) vorzunehmen. Bei hartnäckigen Fällen erweist sich diese Therapie erst nach vorheriger mehrmaliger Ätzung mit konzentrierter Höllensteinlösung (0,8 : 10,0) als wirksam. Nach jedesmaliger Anwendung des Medikaments ist die Ohröffnung mit steriler Watte zu verstopfen. Bestehen Geschwüre, welche trotz der sorgsamsten Antiseptik keinen Heiltrieb zeigen, so ist nach vorheriger Anästhesierung mit Kokainpulver die wiederholte Ätzung mit Nitras argenti in Substanz am Platze*).

Hier wären noch jene desquamativen Entzündungen des äußeren Gehörgangs zu erwähnen, welche meist chronisch verlaufen und die Bildung cholesteatomatöser Massen im Gehörgange veranlassen. Zu diesen dürften die Molluscous tumours Toynbees und die Keratosis obturans Wredens (Archiv f. Augen- und Ohrenheilk. Bd. III) gehören. Diese Cholesteatome des äußeren Gehörgangs sind selten die Produkte einer akuten, zur exuberierenden Desquamation führenden Otitis ext., häufiger die Folge eines chronischen, oft ganz symptomlos verlaufenden Desquamationsprozesses, der, wie ich mehrere Male sah, zur Atrophie der Cutis und zum Schwund der Knochenwände führen kann. Bei mehreren von mir im Versorgungshause beobachteten und obduzierten Fällen fand ich, meist beiderseitig, die Gehörgänge von einem bis zum Trommelfelle reichenden, weißen, irisierenden Cholesteatom ausgefüllt, ohne gleichzeitige Veränderungen in der Trommelhöhle. In der Mehrzahl der Präparate ist das Gehörgangslumen stark erweitert und entweder die hintere obere Wand ausgehöhlt oder die vordere Wand verdünnt, durchbrochen und die vorhandene Ossifikationslücke erweitert. An zwei Präparaten sind durch Usur der hinteren Gehörgangswand die Warzenzellen eröffnet. Durch gründliche Entfernung des Cholesteatoms mittels kräftiger Ausspritzungen des Ohres und öftere Einträufelungen von Borspiritus (1: 20) kann die Wiederansammlung der Epidermismassen verhindert werden. (Vgl. Heßler, Archiv f. Ohrenheilk. Bd. XLI u. XLII.)

### 3. Otitis externa haemorrhagica.

Diese Form ist charakterisiert durch einen, unter mehr oder weniger stark ausgesprochenen Reaktionssymptomen erfolgenden, hämorrhagischen Erguß im knöchernen, selten im knorpeligen Abschnitte des äußeren Gehörgangs (Bing). Sie tritt meist bei jungen Individuen ohne bekannte Veranlassung, nicht selten bei Influenza, mit mäßigen Schmerzen, Ohrensausen und geringgradiger Schwerhörigkeit auf. Die Untersuchung ergibt an der unteren, seltener an der hinteren, knöchernen Gehörgangswand eine oder mehrere dunkelblaue, längliche Geschwülste, die sich häufig auf den unteren, hinteren Abschnitt des Trommelfells einerseits und auf den knorpeligen Gehörgang anderseits erstrecken und durch Verengung des Gehörganglumens die Besichtigung des Trommelfells erschweren. Es handelt sich in solchen Fällen um eine oberflächliche Entzündung der Cutis, bei der die Epidermis durch das hämorrhagische Exsudat in größerer Ausdehnung abgehoben wird. Bei der Sondierung findet man die blauen Wülste sehr weich und nachgiebig und es erfolgt schon bei geringer Kraftanwendung ein Einriß, durch den sich eine blutig gefärbte Flüssigkeit entleert. Sie tritt nach meinen Beobachtungen öfters als Begleiterscheinung bei akuten Influenzaotitiden auf.

Der Höhepunkt dieser Entzündungsform ist in der Regel am dritten Tage überschritten. Die hämorrhagischen Blasen können noch nach dem Schwinden der Reaktionssymptome mehrere Tage fortbestehen, bis deren Inhalt entweder durch spontanes Platzen entleert oder resorbiert wird. Öfter

*) Den im Verlaufe einer chronischen Mittelohreiterung auftretenden zirkumskripten und diffusen Gehörgangsentzündungen wird von einzelnen Autoren (Wilde, Szenes) eine heilungsbefördernde Tendenz zugeschrieben.

Digitized by Google

erfolgen nach dem Schwinden der Blasen Nachschübe an anderen Partien des Gehörgangs. Eine Verwechslung dieser Krankheitsform könnte nur mit den durch Luftverdünnung im äußeren Gehörgange entstehenden hämorrhagischen Blasen (Rohrer) oder mit livid gefärbten Polypen stattfinden.

Der Ausgang der Otit. ext. haemorrhag. ist stets Heilung, indem nach 8—14 Tagen die abgehobene Epidermis des Gehörgangs und des Trommelfells in größeren Platten abgestoßen, die erkrankten Partien von einer zarten, trockenen Epidermisschichte überzogen werden und die Hörfunktion zur Norm zurückkehrt.

Die Behandlung besteht in der Eröffnung der Blasen mittels einer Sonde und nachheriger Entfernung des Blaseninhalts durch Einschieben von steriler Gaze in den Gehörgang. Hierauf wird der Gehörgang mit fein pulverisierter Borsäure bestäubt und diese so lange angewendet, bis das Borpulver binnen 24 Stunden vollkommen trocken bleibt. In der Regel genügt eine 3—4malige Einblasung der Borsäure, um die Absonderung im Gehörgange und an der äußeren Fläche des Trommelfells zu beseitigen.

### 4. Krupöse und diphtheritische Entzündung des äußeren Gehörgangs.

(Otitis ext. crouposa et diphtherica.)

Die krupöse Otitis ext. gehört zu den seltensten Erkrankungsformen des äußeren Gehörgangs. Eine Andeutung hierüber findet sich bei Wilde (l. c. S. 231 u. 232), der zuweilen den Gehörgang und das Trommelfell von einer Schichte von Lymphe überzogen fand, ähnlich derjenigen, welche die Luftröhre beim Krup auskleidet. Gottstein sah in einem Falle mit krupösem Belage der Tonsillen an der hinteren Wand des knöchernen Gehörgangsabschnitts eine festhaftende Krupmembran, nach deren Entfernung die exkoriierte Stelle leicht blutete. Steinhof (Inauguraldissertation 1886) sah sie in 30, Bezold in 11 Fällen (Virchows Archiv Bd. LXX). Ich sah sie wiederholt bei Influenzaotitiden. Die Ausschwitzung des geronnenen Faserstoffexsudats ist nur auf den knöchernen Abschnitt des Gehörgangs und die äußere Fläche des Trommelfells lokalisiert. Sie tritt selten selbständig auf, sondern meist nach abgelaufenen akuten Mittelohrentzündungen oder kombiniert mit Gehörgangsfurunkulose. Die Faserstoffmembranen, deren Bildung in Intervallen von 1—2 Tagen erfolgt, lösen sich schon bei mäßig starken Einspritzungen von der Unterlage ab und erscheinen als feste und zähe, gekochtem Speck nicht unähnliche Abgüsse des knöchernen Gehörgangs und des Trommelfells.

Nach Steinbrügge besteht das Exsudat aus einem Fasernetz, das von Rundzellen, Kernen und Epithelien durchsetzt ist. Guranowski (Mitt. f. Ohrenheilk., 1888) züchtete in einem von ihm beschriebenen Falle aus den Membranen den Bacillus des grünen Eiters, Löwenberg den Streptococcus pyogenes, Weichselbaum in einem Falle von Gomperz den Staphylococcus pyogenes albus.

Die Entzündung, die meist gesunde Individuen betrifft, entwickelt sich unter mäßigen Schmerzen, welche mit dem Eintritte der faserstoffigen Exsudation einen höheren Grad erreichen, in der Regel aber mit der Abstoßung der Membranen nachlassen. Die Ausschwitzung kann sich mehrere Male wiederholen, doch tritt fast immer ohne weitere Komplikation Heilung mit vollständiger Restitution des Gehörs ein.

Die **Prognose** dieser Entzündungsform ist eine günstige. Ausgang in Gangrän des knorpeligen Gehörgangs ist selten (Treitel).

Die **Therapie** besteht in der Entfernung der Krupmembran durch antiseptische Ausspritzungen oder mit der Pinzette und darauffolgender Einblasung von pulverisierter Borsäure in den Gehörgang.

Digitized by Google

Die Otitis ext. diphtheritica, zuweilen mit gleichzeitiger Diphtheritis der Ohrmuschel kombiniert, tritt selten primär auf, sondern ist meist mit skarlatinöser Diphtherie des Rachens und des Mittelohrs kompliziert. Die primäre Diphtherie des Gehörgangs entwickelt sich nach den Beobachtungen von Moos, Wreden und Kraussold während einer Diphtheritisepidemie aus einer bereits bestehenden Otit. ext. an exkoriierten Partien des Gehörgangs. Blau sah in einem Falle von primärer krupöser Entzündung des äußeren Gehörgangs eine Rachendiphtherie sich entwickeln.

Sowohl bei den primären, als auch bei den mit Mittelohrdiphtherie komplizierten, diphtheritischen Entzündungen des Gehörgangs erscheinen dessen Wände von einem schmutziggrauweißen Exsudate belegt, das weder durch Spritzen, noch mit der Pinzette entfernt werden kann. Nach forcierter Ablösung des Belages mit der Sonde erscheint die Gehörgangswand exkoriiert, geschwürig und blutend. Schon eine leise Berührung der exulzerierten Partien ist äußerst schmerzhaft. Zuweilen ist der Gehörgang so verengt, daß eine Besichtigung der tieferen Partien erst nach nekrotischer Abstoßung der Auflagerungen möglich wird. Die Umgebung des Ohres ist gerötet und geschwellt, desgleichen die seitlichen Halsdrüsen und die Lymphdrüsen hinter dem Ohre. Die mit mäßiger Sekretion einhergehende Entzündung wird bei der primären Form von Fieber, starken Schmerzen, Gefühl von Vollsein, Sausen und Schwerhörigkeit begleitet; die mit Mittelohrdiphtheritis kombinierten Entzündungen hingegen verlaufen nach Wreden, Wendt und Blau meist schmerzlos und sind mit Anästhesie der Ohrgegend verbunden.

Die diphtheritische Gehörgangsentzündung hat einen unbestimmten **Verlauf.** Zuweilen kommt es zur raschen Abstoßung der Beläge, öfter jedoch haften diese sehr lange oder es kommt zu wiederholten Ausschwitzungen entweder an den bereits affizierten oder an anderen Stellen des Gehörgangs. In einem von Blau beschriebenen Falle von Mittelohr- und Gehörgangsdiphtheritis erfolgte ein Übergreifen des Prozesses auf die Ohrmuschel mit Bildung von tiefgreifenden Hautgeschwüren.

Der **Ausgang** der diphtheritischen Gehörgangsentzündung erfolgt bei oberflächlichem Sitze der Exsudation ohne bleibende Veränderungen; bei tiefgreifender Affektion hingegen wird die Cutis exulzeriert und die noch lange zurückbleibenden, leicht blutenden Geschwüre heilen schließlich mit Zurücklassung von Narben, Verengerung und Verwachsung des Gehörgangs.

Die **Diagnose** der Gehörgangsdiphtheritis kann nur dann mit Sicherheit gestellt werden, wenn durch die Untersuchung das Vorhandensein der eigentümlichen, festhaftenden diphtheritischen Beläge konstatiert wurde, nach deren Loslösung eine geschwürige, blutende Fläche zum Vorschein kommt. Die Diagnose gewinnt an Wahrscheinlichkeit bei bestehender Diphtheritisepidemie und bei gleichzeitiger, mit Nasenrachendiphtherie verbundener Mittelohreiterung. Nicht zu verwechseln mit Diphtheritis des Gehörgangs sind die bei Kindern im Verlaufe akuter skarlatinöser Mittelohreiterungen entstehenden, bis zur äußeren Ohröffnung sich erstreckenden weißen Auflagerungen, welche durch Mazeration der Epidermis hervorgerufen werden. Sie unterscheiden sich von den Diphtheritisbelägen durch ihre leichte Ablösbarkeit in größeren Platten.

Die **Prognose** der primären, auf den Gehörgang allein beschränkten Diphtheritis ist im allgemeinen günstig. Bei den mit Rachen- und Mittelohrdiphtherie komplizierten Formen hingegen ist die Prognose wegen der gleichzeitigen ausgedehnten Zerstörung des Trommelfells, der nicht seltenen Exfoliation der Knöchelchen, der konsekutiven Karies und der manchmal hinzutretenden Labyrinthaffektion eine ungünstige, insofern gewöhnlich hochgradige Hörstörungen zurückbleiben.

Die **Behandlung** der Otitis ext. diphtheritica ist eine streng antiseptische. Bei primärer Gehörgangsdiphtherie empfiehlt es sich nach dem Vorschlage

Digitized by Google

von Burkhardt-Merian und Gottstein, den Gehörgang zeitweilig mit Aqu. calcis zu füllen, um die Abstoßung und Auflösung der diphtheritischen Auflagerungen zu befördern. Nachdem die Flüssigkeit 15 bis 20 Minuten im Ohre gelassen wurde, wird der Gehörgang mit einer schwachen Borlösung ausgespült und hierauf mit fein pulverisierter Borsäure oder mit Jodoformpulver bestäubt. Treten bei dieser Behandlung wiederholte Nachschübe ein, so sind die affizierten Stellen mit Karbolglyzerin (1 : 15) oder Karbolspiritus (1 : 20) zu betupfen und außerdem der Gehörgang mehrere Male des Tags mit einer alkoholischen Borsäurelösung (1 : 10) oder mit verdünntem 1prozentigem Salizylspiritus (1 : 100) oder Sublimatspiritus (0,05 : 50,0) zu füllen. Die mechanische Ablösung der Diphtheritismembranen beschleunigt den Heilungsprozeß ebensowenig wie die Kauterisation mit Höllenstein.

## 5. Die mykotische Entzündung des äußeren Gehörgangs.

(Mykosen des äußeren Gehörgangs.)

(Otomycosis [Virchow]. — Myringomycosis aspergillina [Wreden].)

Vereinzelte Fälle von Pilzbildung im Ohre wurden schon von Mayer*), Pacini**) und Karl Cramer***) beobachtet. Die Aufmerksamkeit der Ohrenärzte auf die parasitäre Otitis ext. wurde jedoch durch eine kurze Mitteilung Schwartzes (Archiv f. Ohrenheilk. Bd. III), insbesondere aber durch eine um-

Fig. 111.

Aspergillus niger. M = Mycelgeflecht mit zahlreichen abgefallenen Sporen bedeckt. H = Hyphe. S = Sporangium mit reifen Sporen. H' = Hyphe. R = Receptaculum. St = Sterigmata mit aufsitzenden Sporen.

fassende Arbeit Wredens (Monographie 1868) gelenkt. Die Pathologie der Otomycosis wurde in der Folge durch wertvolle Beiträge von Blake, J. Patterson-Cassels, Hassenstein, Hagen, Bezold, Steudener, Löwenberg, Wagenhäuser und Siebenmann bereichert.

Die am häufigsten im Ohre vorkommenden Pilzwucherungen gehören der Spezies Aspergillus niger (van Tighem), flavus (Brefeld) und fumigatus (Fresenius) an. Seltene Vorkommnisse sind das von Steudener beobachtete Vesticillium Graphii (Trichothecium roseum), der von Hagen beschriebene Pilz mit grasgrünen Conidien (Otomyces Hageni), der Asperg. nidulans,

*) Müllers Archiv für Anatomie etc., 1844.
**) Firenze 1851.
***) Vierteljahrsschr. d. naturf. Gesellsch. in Zürich, 1859 u. 1860.

Digitized by Google

die Acophora elegans von v. Tröltsch, der Mucor corymbifer Lichtheims, von Wagenhäuser zuerst im Gehörgange beobachtet, das Eurotium malignum von Lindt und Siebenmann, der Mucor septatus und Penicillium minimum.

Die Untersuchung der aus dem Gehörgange entfernten Pilzmassen ergibt: ein die abgestoßene Epidermis durchsetzendes, vielfach verfilztes Mycelgeflecht, aus dem sich senkrecht zylindrische, starkwandige, nicht selten septierte Schläuche (Hyphen, Fig. 111 H, H') erheben, welche den Kopf des Pilzes (Sporangium oder Fruchtblase S) tragen. Dieser besteht aus der zentralen blasenförmigen Erweiterung (Receptaculum R), den radiär auf diese gestellten, länglichen Zellen (Sterigmata St) und den an ihren freien Enden aufsitzenden runden Conidien oder Sporen.

Die Farbe der verschiedenen Pilzformen hängt zum Teil von der Färbung der Conidien ab. Diese sind bei A. niger schwarzbraun, bei A. flavus und A. glaucus gelblich oder grünlich, bei A. fumigatus grauschwarz. Nach Burnett sind die Fruktifikationsköpfe bei A. glaucus kleiner und schmäler, als bei A. niger; die kleinsten Sporangien besitzt A. fumigatus, welcher nach Bezold seltener als die übrigen Spezies Entzündungserscheinungen im Ohre hervorruft. Der Mucor corymbifer kennzeichnet sich durch die doldentraubenförmige Stellung der Sporangienträger, das kleine, farblose, birnförmige Köpfchen, die bräunliche kreiselförmige Columella und die winzigen, farblosen länglichen Sporen.

**Ätiologie und Vorkommen.** Die aus der Luft in den äußeren Gehörgang gelangten Pilzsporen können unter günstigen Bedingungen zur Keimung und raschen Vermehrung kommen. Sind die Bedingungen zur Keimung des Schimmelpilzes gegeben, so kann er in der Höhle des Gehörgangs umso leichter zur vollen Entwicklung kommen, als er hier vor jeder mechanischen Einwirkung geschützt ist. Am häufigsten wird die Entwicklung der Pilzwucherungen durch Einträufelung öliger Substanzen befördert, welche, wie alle Fette (Löwenberg), ein günstiges Nährmaterial für das Wachstum der Pilze bilden. Häufig entwickeln sich Ohrpilze bei Personen, die in feuchten, schimmeligen Lokalitäten wohnen oder in Weinkellern beschäftigt sind (Frey). Ein Fall meiner Beobachtung betraf einen in einer Hefefabrik beschäftigten jungen Mann. Öfter ist eine veranlassende Ursache der Otomykosis nicht eruierbar.

Die mit Reaktionserscheinungen verlaufende Otomykosis kommt meist bei erwachsenen Personen in mittleren Lebensjahren, selten bei Kindern und bei alten Individuen vor und findet sich öfter bei der ärmeren Volksklasse. Die häufige Entwicklung von Pilzen bei Individuen mit chronischen Mittelohrkatarrhen hängt gewiß von den öfteren Einträufelungen sich leicht zersetzender Substanzen in den Gehörgang ab. Bei chronischen Mittelohreiterungen bilden sich zwar nicht selten auf feuchten Krusten, besonders bei Anwendung von Eisenchlorid, Pilzwucherungen, jedoch ohne Entzündungserscheinungen hervorzurufen. Burnett und Bezold sahen die Pilzrasen bis in die Trommelhöhle sich erstrecken. Nach einem Präparate meiner Sammlung können die Mycelien auch in das Trommelfellgewebe eindringen. Haug (Zieglers Beiträge zur pathologischen Anatomie etc. XVI, 1894) sah bei einem Kranken, bei dem die Aufmeißelung des Warzenfortsatzes vorgenommen wurde, Pilzwucherungen, die von außen in die Zellräume des Warzenfortsatzes eingedrungen waren.

**Symptome.** Die Pilzwucherungen im Gehörgange können selbst bei Ausbreitung über einen großen Teil des Gehörgangs und des Trommelfells symptomlos bestehen, so lange sie ihren Sitz nur in der Epidermis haben. Wenn jedoch die Pilzvegetationen in das Rete Malpighii eindringen und mit dem lebenden Gewebe in Berührung kommen, entwickelt sich jene eigentümliche Entzündungsform, welche man als die parasitäre Otit. ext. bezeichnet. In zwei von mir beobachteten Fällen von symptomlos bestehenden Aspergilluswucherungen kam es nach geringfügiger Aufschürfung des Gehörgangs zu einer heftigen, mykotischen Entzündung desselben.

Die subjektiven Erscheinungen der parasitären Otit. ext.

Digitized by Google

sind starkes Jucken und fliegende Stiche, welche sich zu heftigen, gegen den Kopf und Hals ausstrahlenden Schmerzen steigern. Hiezu gesellt sich in den meisten Fällen Ohrensausen und Schwerhörigkeit.

Untersucht man den Gehörgang, so findet man bei Asp. niger besonders den knöchernen Abschnitt und das Trommelfell von einer schwarz punktierten oder durchwegs schwarzen, samtartigen, wie mit feinem Kohlenstaub bestreuten Membran bedeckt. Beim Ausspritzen wird diese in Form größerer Fetzen von beträchtlicher Dicke herausgeschwemmt, an deren Oberfläche oft schon mit freiem Auge oder mit der Lupe die bald disseminierten, bald enggedrängten, charakteristischen schwarzen Pünktchen (Sporangien) sichtbar sind. Die der Gehörgangswand anliegende Seite der Membranen ist von weißer oder schmutziggrauer Farbe. Nach Löwenberg kann die dem Trommelfelle anliegende, von Mycelien durchwebte Epidermis sich zu kleinen Cysten abschließen, an deren Innenfläche die Pilzwucherungen aufsitzen. Bei A. flavus erscheint die Oberfläche der von Mycelien durchflochtenen Epidermisfetzen mit einer, dem Semen Lycopodii ähnlichen gelben Staubmasse bedeckt.

Nach Entfernung der Membranen aus dem Gehörgange findet man die Auskleidung des knöchernen Abschnittes und das Trommelfell stark gerötet, geschwellt und von der Epidermislage zum großen Teile entblößt. Nur stellenweise sieht man einzeln stehende, unregelmäßige, von Pilzsporen durchsetzte Epidermisinseln. Bei Pilzbildung ohne Entzündung der Gehörgangswände sieht man den schwarzen oder gelblichen Pilzrasen über einen Teil des knöchernen Gehörgangs ausgebreitet und lassen sich schon mit freiem Auge oder bei mäßiger Vergrößerung die Hyphen und Sporangien erkennen.

**Verlauf und Ausgänge.** Der Verlauf der parasitären Otit. ext. ist von der Ausdehnung der Pilzwucherungen und von dem früheren oder späteren Eingreifen der Therapie abhängig. Wo der Prozeß sich selbst überlassen bleibt oder seine Natur von dem behandelnden Arzte nicht erkannt wird, kann die Entzündung mehrere Wochen mit geringen Schwankungen andauern und, wie ich in mehreren Fällen sah, zur Durchbohrung des Trommelfells von außen nach innen führen. Manchmal laufen die Entzündungserscheinungen trotz des Zurückbleibens der Pilzwucherungen im Ohre vollständig ab, um sich in Intervallen von Wochen oder Monaten mit erneuerter Vehemenz zu wiederholen. Bei der Untersuchung findet man öfter den Gehörgang von ineinander geschachtelten Pilzmembranen ausgefüllt.

Unmittelbar nach Ausspülung der Membranen tritt im entzündlichen Stadium ein Nachlassen der Schmerzen und der subjektiven Geräusche ein und bei geeigneter Behandlung erfolgt rasche Heilung. Wo jedoch nach Beseitigung der Pilzmembranen kein antiparasitäres Mittel angewendet wird, dort findet man häufig schon am folgenden Tage, bei andauernden Reaktionssymptomen, den Gehörgang wieder mit dicken Pilzmembranen bedeckt, ähnlich denjenigen, welche Tags vorher entfernt wurden. So können die Nachschübe sich rasch wiederholen, bis entweder eine spontane Erschöpfung der Pilzbildung eintritt oder durch die Behandlung Heilung herbeigeführt wird.

**Diagnose.** Die Diagnose der Pilzwucherungen im Gehörgange unterliegt keinen Schwierigkeiten, wenn bei ausgesprochenen Symptomen der Otit. ext. die Ohrspiegeluntersuchung den geschilderten, charakteristischen objektiven Befund im Gehörgange ergibt. Manchmal jedoch werden schwarzbraune Epidermisplatten aus dem Ohre ausgespritzt, die für Pilzmembranen gehalten werden, an welchen sich aber der braune Beleg als Staub, Kohlenstaub oder als pulverisierte Pflanzenteile erweisen. In zweifelhaften Fällen ist daher die mikroskopische Untersuchung zur Stellung der Diagnose unerläßlich.

**Prognose.** Die Prognose der Otit. ext. mycot. ist durchwegs günstig, da durch Anwendung parasitizider Mittel rasche Heilung herbeigeführt wird und selbst nach eingetretener Durchbohrung des Trommelfells die Vernarbung



Digitized by Google

der Perforationsöffnung in kurzer Zeit erfolgt. Nicht so günstig ist die Prognose bezüglich der Möglichkeit eines Rezidivs der Entzündung, besonders bei Personen, die in feuchten, schimmeligen Lokalen leben, wo somit das ursächliche Moment für eine neuerliche Erkrankung fortbesteht. Indes sah ich auch häufige Residive bei Personen in den günstigsten Verhältnissen, wo sich kein greifbares Moment für die Wiederholung der Affektion nachweisen ließ.

**Therapie.** Von den zahlreichen zur Beseitigung der Pilzwucherungen empfohlenen Mitteln hat sich der von Hassenstein und Küchenmeister empfohlene rektifizierte Alkohol am besten bewährt. Nachdem man die Pilzmembranen durch Ausspritzen zum großen Teile entfernt hat, wird mittels einer Eprouvette oder eines Löffels der Gehörgang mit leicht erwärmtem rektifiziertem Alkohol gefüllt und dieser mindestens ¼ Stunde im Ohre belassen. Die Prozedur ist anfangs zweimal täglich zu wiederholen. In der Regel wird der Alkohol gut vertragen. Wo er heftiges Brennen hervorruft, ist es zweckmäßig, die Flüssigkeit in der ersten Zeit mit destilliertem Wasser zu verdünnen und progressiv konzentrierteren Weingeist anzuwenden. Bei hartnäckigeren Fällen sah ich raschen Erfolg von Sublimat-Spirituseinträufelungen (0,05—0,1 : 50,0).

Der Erfolg der Behandlung ist meist so rasch, daß schon nach 2 Tagen keine Spur von Pilzwucherungen im Gehörgange sichtbar ist. Die Auskleidung des äußeren Gehörgangs und das Trommelfell erscheinen von einer trockenen, zarten Epidermis bedeckt, Schmerz, Sausen und Schwerhörigkeit schwinden und nach 3—4tägiger Behandlung ist die Heilung meist eine vollständige.

Zur sicheren Verhütung von Rezidiven ist es angezeigt, dem Kranken die Fortsetzung der Alkoholeingießungen in größeren Zwischenpausen, etwa alle 4 Wochen einmal, zu empfehlen.

Außer dem Alkohol wurden noch eine Anzahl von Mitteln zur Zerstörung der Pilzwucherungen empfohlen. Als die wirksamsten erwähnen wir die Borsäure in Pulverform oder in alkoholischer Lösung (1 : 20), ferner das Kali hypermangan. in 0,6prozentiger Lösung (v. Tröltsch, Schwartze, Hagen), die Karbolsäure (3,0 : 100,0 Öl oder Glyzerin, Lucae), Salizylspiritus (2 Prozent, Bezold), Pyoctaninpulver (Rohrer), Natr. subsulfur. (0,2 : 30,0, Blake, Burnett).

Als seltene Mykose wäre noch die von Ladreit de Lacharrière (Annal. des Mal. de l'oreille etc., 1875) beschriebene Pityriasis alba zu erwähnen. Sie kommt in Kombination mit Pityriasis capit. im Alter von 40—50 Jahren vor. Nach Entfernung der Schüppchen, welche mikroskopisch die charakteristischen Pilzsporen zeigen, erscheint die Cutis des Gehörgangs verdickt und gerötet. Diese Mykose ist nicht mit der Seborrhöe des Gehörgangs zu verwechseln, bei der es ebenfalls zur Bildung eines mit fettigen Schüppchen durchsetzten, gelblichgrauen Sekrets ohne merkliche Veränderung der Cutis kommt. Die Therapie der P. alba besteht in der Extraktion der meist steifen Haare und in Bepinselungen der Gehörgangsauskleidung mit einer 0,5prozentigen Sublimatlösung. Auch Albesby beschrieb zwei Fälle von Pytriasis. Kirchner beobachtete eine Übertragung der Pityriasis versicolor von Brust und Hals auf den äußeren Gehörgang, woselbst sie ein lästiges Jucken, sonst aber keine Störungen bewirkte. Lang sah an der Ohrmuschel die Dermatomycosis favosa und circinata. Erstere ist wohl nicht zu verkennen, letztere nicht selbständig, sondern kombiniert mit der gleichen Affektion am Nacken, könnte mit annullärem Syphilid verwechselt werden. Barnick berichtet über Ekthyma der Ohrmuschel. Fälle von Psoriasis bei bestehender allgemeiner Psoriasis habe ich wiederholt beobachtet.

### c) Das Ekzem des äußeren Ohres.

Das Ekzem des äußeren Ohres tritt entweder primär auf oder ist mit Ekzem an anderen Körperstellen kombiniert. Es verläuft akut oder chronisch.

Digitized by Google

Das akute Ekzem lokalisiert sich entweder an der Ohrmuschel oder im äußeren Gehörgange oder es wird der ganze äußere Ohrabschnitt von ihm ergriffen. Es beginnt mit starker Rötung und Schwellung der Haut, worauf bald die Bildung zahlreicher, dichtgedrängter Bläschen mit serösem Inhalte folgt (Eczema vesiculosum). Die Eruption tritt meist an der hinteren Fläche der Muschel und am Läppchen auf, selten wird die Ohrmuschel in ihrer Totalität ergriffen. Im Gehörgange und am Trommelfelle sind die Bläschen wegen des meist abortiven Zugrundegehens fast nie sichtbar.

Nach dem Platzen der Bläschen bilden sich an der Ohrmuschel und im Gehörgange von Epidermis entblößte, nässende Flächen, welche sich nach mehreren Tagen mit lichtgelben Krusten bedecken (Eczema crustosum), unter denen die Exsudation von seröser oder viscider Flüssigkeit andauert. Zuweilen bilden sich unter besonders heftigen Entzündungserscheinungen mit Eiter gefüllte, bis bohnengroße Pusteln, welche platzen und dann zu dicken Borken eintrocknen, unter denen die eiterige Sekretion anhält (Eczema impetiginosum). Das seröse Sekret enthält nach Rohrer Diplokokken, die spätere, eitrige Absonderung Staphylokokken und Bazillen.

**Ätiologie.** Das akute Ekzem entwickelt sich primär oder als Teilerscheinung eines akuten Gesichtsekzems, bald ohne nachweisbare Ursache, bald infolge von äußeren Schädlichkeiten, insbesondere nach kalten Bädern und Duschen, nach Einwirkung von Hitze (Eczema solare), warmen Umschlägen oder Anwendung von reizenden Arzneistoffen (Chloroform, ranzige Fette und Öle, Merkurialsalben, Senfteige, Jodoform u. s. f.). Zu diesen artifiziellen Formen zählt jenes zirkumskripte Ekzem am oberen Abschnitte der Crista helicis, welches meist symmetrisch auf beiden Ohren auftritt bei Personen, die auf harten Roßhaarkissen schlafen. Zuweilen tritt es als Folge von Seborrhöe und in Begleitung von Pediculosis capitis beim weiblichen Geschlechte auf. Nicht selten entstehen auch akute Ekzeme im Verlaufe akuter oder chronischer Otorrhöen durch Einwirkung des ätzenden Sekrets, besonders bei Kindern und Individuen mit zarter, reizbarer Haut. Im allgemeinen spielt bezüglich der Disposition die skrofulöse Dyskrasie und die Rhachitis eine bedeutende Rolle.

**Symptome.** Das akute Ekzem beginnt mit einem Gefühle von Hitze, Brennen und Jucken, welchem nach dem Ausbruche der Bläschen stärkere Schmerzen an den affizierten Stellen folgen. Bei Kindern, seltener bei Erwachsenen, wird die Erkrankung von leichten Fieberbewegungen, Unruhe und Schlaflosigkeit begleitet.

Die Hörfunktion ist in Fällen, in denen das Ekzem sich auf die Ohrmuschel beschränkt, normal; bei Erkrankung des Gehörgangs tritt durch Anschwellung der Auskleidung, durch Abstoßung und Ansammlung von Epidermis, Exsudat und Krusten eine mechanische Hörstörung, verbunden mit subjektiven Geräuschen ein. Selten interkurrieren rezente Mittelohrkatarrhe.

**Verlauf.** Der Verlauf des akuten Ekzems ist zumeist ein typischer. In leichteren Fällen kommt es schon am zweiten oder dritten Tage zum raschen Eintrocknen der Bläschen, worauf die Epidermis sich abschilfert und Heilung erfolgt. Häufiger tritt nach dem Platzen der Bläschen ein reichlicher Abfluß klaren Sekrets ein, der nach mehreren Tagen ab-

Digitized by Google

nimmt, worauf sich die bloßgelegten Partien mit licht- oder braungelben Krusten bedecken. Unter normalen Verhältnissen bildet sich mit dem Stillstande der Exsudation unterhalb der Krusten eine neue Epidermislage, welche nach Abstoßung der Borken bald ihr natürliches Aussehen erlangt. Zuweilen jedoch dauert die Exsudation von klarer oder eitriger Flüssigkeit unterhalb der Krusten bis zur Bildung einer neuen Epidermis noch mehrere Wochen an. Nach der Heilung bleibt die Haut an den früher affizierten Stellen noch längere Zeit hyperämisch.

**Ausgänge.** Der Ausgang des akuten Ekzems ist in den meisten Fällen Heilung, welche häufig schon nach einigen Tagen, nicht selten jedoch erst nach mehreren Wochen erfolgt. Manchmal heilt das Ekzem an einzelnen Stellen der Ohrmuschel und des Gehörgangs, während an anderen neue Eruptionen auftreten. Wiederholte Nachschübe, bedingt durch die Fortdauer der ursächlichen Schädlichkeit, durch Allgemeinerkrankungen oder durch ausgebreitetes Ekzem an anderen Körperstellen verursachen tiefergehende Gewebsveränderungen in der Cutis und den Übergang der akuten Form in die chronische.

An der Grenze zwischen akutem und chronischem Ekzem des äußeren Ohres stehen jene subakuten Formen krustösen und impetiginösen Ekzems, die man bei Kindern in den ersten Lebensjahren auf der hinteren Fläche der Ohrmuschel der retroaurikulären Nische und der Sulci und Höhlungen der Concha als Teilerscheinung eines subakuten ausgebreiteten Kopf- und Gesichtsekzems (Eczema seborrhoicum) oder infolge von Pediculosis capitis häufig antrifft. Diese Ekzemformen zeichnen sich durch besonders reichliche Bildung von festen Borken und Krusten aus, die auf intensiv geröteter und entzündeter Basis aufsitzen. Das lebhafte Jucken, das bedeutende Hitzegefühl und die unerträgliche Spannung nötigen die Kinder zu wetzenden und kratzenden Bewegungen, wodurch schmerzhafte, nicht selten heftig blutende Einrisse an der Hinterfläche der Muschel entstehen. Anderseits führt die Resorption des unter den festhaftenden Borken abgesperrten Eiters nicht selten zu ausgebreiteten, mit Fieber einhergehenden Dermatitiden und zur Entzündung und Vereiterung der retroaurikulären und cervikalen Lymphdrüsen. Bei entsprechender Behandlung gelingt es jedoch fast immer, diese äußerst schmerzhafte Erkrankung bald zu beseitigen und einen Übergang in das chronische Ekzem zu verhüten.

Das chronische Ekzem unterscheidet sich von dem akuten durch die tieferen Gewebsveränderungen in der Cutis. Während beim akuten Ekzem die Entzündung sich vorzugsweise auf die obersten Schichten der Cutis beschränkt, kommt es bei der chronischen Form zu einer Massenzunahme des subkutanen Bindegewebes, infolge davon zur Verdickung, Vergrößerung und Starrheit der Ohrmuschel, Abstehen derselben vom Hinterhaupte und zur Verengerung des knorpeligen Gehörgangs. Die Sekretion und Borkenbildung lokalisiert sich hiebei vorzugsweise in den Vertiefungen der Ohrmuschel und an der hinteren Ansatzstelle, während an den übrigen Partien eine reichliche Abschuppung stattfindet.

Das chronische Ekzem der Ohrmuschel und des äußeren Gehörgangs erscheint am häufigsten als krustöses oder schuppiges Ekzem. Beide Formen können miteinander kombiniert sein. Die krustöse Form charakterisiert sich durch die Bildung mächtiger Borken, unter welchen eine seröse oder eitrige Flüssigkeit exsudiert wird. Sie bietet

Digitized by Google

daher im großen und ganzen dieselben Erscheinungen, wie das akute Ekzem im Stadium der Borkenbildung.

Die schuppige Form des Ekzems kennzeichnet sich durch eine mit fortwährender Abschilferung der Epidermis verbundene Hyperämie und Hypertrophie der Cutis. Die Erkrankung ist häufig mit Ekzem der Kopfhaut kombiniert und lokalisiert sich nur selten auf die Ohrmuschel oder den Gehörgang. Das Eczema squam. kann aus der chronisch nässenden Form hervorgehen, tritt aber häufiger als schuppiges Ekzem ohne vorhergehende, seröse Exsudation an der Cutis auf. In leichteren Fällen ist die Abschuppung so gering, daß sie sich nur auf einzelne Vertiefungen der Ohrmuschel oder auf die Umgebung der äußeren Ohröffnung beschränkt. Bei höheren Graden jedoch breitet sich das Ekzem nicht nur über die Ohrmuschel und deren Umgebung, sondern auf den ganzen Gehörgang und die äußere Fläche des Trommelfells aus. Auch hier wird durch stärkere Infiltration der Cutis die Ohrmuschel vergrößert und der Gehörgang verengt, und man findet besonders in den Vertiefungen der Muschel an ihrer oberen und hinteren Ansatzstelle, und an der oberen Peripherie der äußeren Ohröffnung rhagadenförmige, leicht sezernierende, schwer heilbare Hautrisse.

**Symptome.** Unter den Symptomen des chronischen Ekzems ist am konstantesten ein lästiges Jucken, welches die Kranken veranlaßt, den Gehörgang öfter mit festen Körpern zu kratzen, wodurch interkurrierende schmerzhafte Entzündungen im äußeren Gehörgange entstehen. Subjektive Geräusche werden entweder durch Verstopfung des Gehörgangs mit abgestoßenen Schuppen oder durch konsekutive Hyperämie im Mittelohre und im Labyrinthe hervorgerufen. Ebenso können sich Hörstörungen ohne mechanische Hindernisse im Gehörgange durch gleichzeitige Schwellung der Tuben-Trommelhöhlenschleimhaut entwickeln.

**Verlauf und Ausgänge.** Der Verlauf und Ausgang des chronischen Ekzems ist nach dem Grade der Hauterkrankung verschieden. Die leichteren, nur auf das Ohr lokalisierten Formen können von selbst heilen oder schwinden nach kurzer Behandlung, während die schwereren Formen sich nur selten spontan zurückbilden und gegen die Behandlung sich als sehr hartnäckig erweisen. Selbst dort, wo anscheinend Heilung erzielt wurde, kommt es bald früher, bald später zur Rezidive des Ekzems. Zuweilen interkurrieren im äußeren Gehörgange schmerzhafte Follikularentzündungen.

Ein seltener, doch den Dermatologen wohlbekannter Ausgang des chronischen, insbesondere des krustösen Ekzems ist der in wahre elephantiastische Verdickung der Ohrmuschel, in Pachydermie. Bei massenhafter Zunahme der bindegewebigen Elemente des Hautgefüges kommt es hier zu ausgedehnten Lymphstauungen im Maschenwerke der Cutis, welche ihr ein eigentümlich teigig weiches Anfühlen verleihen. Geringe mechanische Schädlichkeiten reichen hin, um die derart elephantiastisch verdickte Haut zum Aufbruche zu bringen und die Quelle beständiger Rekrudeszenz von Ekzemnachschüben abzugeben.

**Diagnose.** Diese ergibt sich aus dem geschilderten objektiven Befunde. Nach Auspitz wäre nur eine Verwechslung mit der sehr seltenen Seborrhöe des äußeren Ohres möglich, doch fehlen bei dieser die Röte und Infiltration der Haut.

**Prognose.** Die Prognose des chronischen Ekzems ist bezüglich

Digitized by Google

der Wiederkehr der Exsudation oder Abschuppung nur bei leichteren Graden eine günstige; weniger günstig bei den ausgedehnten, mit Ekzem der Kopfhaut oder anderer Körperstellen komplizierten und mit Hypertrophie der Cutis verbundenen Formen.

**Therapie.** Bei der Behandlung des Ohrekzems müssen die ursächlichen Momente und die Stadien der Hauterkrankung berücksichtigt werden. Obwohl das akute Ekzem häufig spontan heilt, so ist es gerade im akuten Stadium wichtig, alle schädlichen Reize, welche die Exsudation unterhalten und die Bildung einer neuen Epidermis hindern, hintanzuhalten. Man muß daher dem Kranken das Waschen der ekzematösen Stellen mit Wasser, daher auch das Ausspritzen des Ohres untersagen und die entzündeten oder durch Platzen der Bläschen bloßgelegten und sezernierenden Hautstellen durch Bestreichen mit Ungu. emolliens oder Vaselin vor der Einwirkung der Luft schützen. Nässende Stellen an der Ohrmuschel, besonders das bei Kindern häufig vorkommende E. intertrigo hinter dem Ohre, werden am besten mit Puder oder mit Kalomelpulver bedeckt. Letzteres wird von Rohrer sowohl bei der akuten als auch bei der chronischen, nässenden Form als sehr wirksam empfohlen. Das Pudern eignet sich aber nicht für das akute Ekzem des Gehörgangs, wegen der raschen Verstopfung des Ohrkanals. Ekzeme der Kinder werden ferner durch eine kombinierte Behandlung mit Zinköl und Aqu. Goulardi bekämpft. Die wunden, geröteten Stellen werden zunächst mit in Aqu. Goulardii eingetauchten Wattebäuschchen sorgfältig gewaschen, darauf unter Vermeidung reibender Einwirkung abgetrocknet und sodann mit einer Crême von Zinkoxyd und Olivenöl im Verhältnis 1:2 dick eingepinselt. Überpuderung ist überflüssig. Die angeführte Prozedur ist mindestens 3mal täglich zu wiederholen. Kalte Umschläge auf die Ohrgegend mit einem Zusatze von Aqu. plumb. acet. oder Liquor Burowi (in 10facher Verdünnung mit Wasser) oder 2 Prozent Resorcin in Kombination mit Bepinselungen mittels einer 5prozentigen Kokainlösung sind nur bei stark ausgebreiteten schmerzhaften Eruptionen im Stadium der Bläschenbildung angezeigt. Auch das in neuerer Zeit empfohlene Ichthyol in Substanz oder in wässeriger und alkoholischer Lösung (1,0:50,0), in Salbenform (1:10) hat sich in vielen Fällen gut bewährt.

Ein zweckmäßiges Vehikel für die externe Applikation des Ichthyol ist das Filmogen (Schiff). Man bepinselt die ekzematösen Partien nach erfolgter Überhäutung und nach dem Schwinden der entzündlichen Erscheinungen dreimal täglich mit einer 10prozentigen Ichthyol-Filmogenlösung. Das Filmogen bildet ein schützendes Häutchen über die erkrankten Stellen.

Bekommt man den Kranken im Stadium der Borkenbildung zur Behandlung, so müssen vorerst die Krusten entfernt werden, um die Einwirkung der Arzneistoffe auf die erkrankte Cutis zu ermöglichen. Die gewaltsame Ablösung festhaftender Krusten oder das von manchen geübte Abreiben derselben mittels trockener Leinwandlappen halte ich für nachteilig, weil ich danach stets, trotz Anwendung der sonst wirksamen Mittel, die Bildung neuer und stärkerer Borken beobachtet habe. Am besten eignet sich zur Aufweichung der Krusten das Auftragen einer reichlichen Menge von Ol. vaselini, Lebertran, Tafelöl oder Bals. peruv. und Bedeckung über Nacht mit ölgetränktem Flanell, der mit Watte und Binde

Digitized by Google

fixiert wird, worauf die erweichten Massen am folgenden Tage mit dem Pinsel oder mit der Pinzette leicht entfernt werden können. Als ein ausgezeichnetes Verfahren empfiehlt sich, vermöge seiner besonderen Fähigkeit, die Mazeration und Aufweichung selbst der festhaftendsten Borken rasch zu bewerkstelligen, die Verwendung des Liquor Burowi in der oben angegebenen Verdünnung zu Überschlägen über die erkrankten Partien. Es ist jedoch darauf zu achten, daß die in 4—8facher Lage zu applizierenden Umschläge den ekzematösen Stellen dicht anliegen und daß sie durch eine weitere Lage von wasserdichtem Stoffe (Guttaperchapapier, Billroth- oder Mosetig-Batist) vor Verdunstung geschützt werden. Schon nach 24 bis längstens 48 Stunden sind bei 2stündlichem Wechseln der Kompressen die Krusten so erweicht, daß sie ohne Beschwerden für den Kranken mit der Pinzette abgehoben werden können, worauf man sofort zur Applikation von Salbenverbänden übergeht.

Nach Entfernung der Krusten wird, ohne die bloßgelegten Hautstellen weiter zu reizen, die Ohrmuschel bis in alle Vertiefungen mit einer medikamentösen Salbe bepinselt. Hiezu eignen sich am besten das Hebrasche Ungt. diachyl. (c. ol. olivar. parat.), das Ungu. cerussae und Ungu. emolliens ana part. aequal., das Ungu. vaselin. plumb. (Empl. diachyl. c. Vaselin. pur ana part aequal.), das Ungu. acid. borici (1:15 Vasel.), das Ungu. Oxyd. Zinc. (1:30), die Lassarsche Pasta (Acidi salicylici 1,0, Amyli oryzae, Zinci oxydati ana 25,0, Vaselini 50,0), die Pagenstechersche Salbe und das Zinkichthyol. Außerdem werden beide Muschelflächen mit einem feinen Leinwandlappen, auf welchem dieselbe Salbe aufgetragen wurde, bedeckt. Behufs vollständigen Kontakts wird der Lappen in die Vertiefungen der Muschel hineingedrückt, und besonders des Nachts durch Auflegen eines Wattebausches und Anlegung einer leichten Kopftour fixiert. Ehrmann empfiehlt besonders die Borsalbe (Acid. borici, Glycerini ana 3,0, Lanolini, Vaselini ana 15,0). In den äußeren Gehörgang werden am zweckmäßigsten kleine, der Weite des Gehörgangs entsprechende, mit der Salbe imprägnierte Bourdonetts eingeschoben. Diese, sowie der Verband an der Ohrmuschel, sind alle 24 Stunden zu wechseln, wobei die mit dem Sekrete gemengte Salbe nicht abgewaschen, sondern vorsichtig mit in Ol. vaselini oder in sterilisiertes Tafelöl getauchter Watte abgestreift werden soll.

Janosky empfiehlt Einführung von Zinkichthyol- oder Zinkoxydthymol-Salbenmullröhrchen in den äußeren Gehörgang; event. vor der Einführung Auspinselung des Gehörganges mit 5%iger Arg. nitr.-Lösung. Das von Pick in die Dermatotherapie eingeführte Salizylseifenpflaster (Acid. salic. 1. Empl. saponat. 10) hat sich auch bei Behandlung krustöser, impetiginöser und schuppiger Ekzeme der Ohrmuschel trefflich bewährt. Dasselbe gilt von den bereits früher erwähnten Baiersdorf-Unna'schen Pflastermulls (Zink, Bor- und Salizylsäure), den von Hebra jun. empfohlenen Epiderminpräparaten und den medikamentösen Tragant-Gelatinen, besonders der Zink- und Borsäure-Gelatine. Die letzteren werden in 5—10% Zusammensetzung 1—2mal täglich angewendet. Das Gelatinemedikament wird, ohne vorher erwärmt zu werden, auf die erkrankten Partien der Ohrmuschel aufgepinselt, woselbst es erstarrt und eine schützende Decke für die erkrankten Partien bildet. Die von Wilde und Knapp empfohlene Bepinselung mit 1—3% Höllensteinlösung beim krustösen Ekzem findet nur bei hartnäckigen Formen Anwendung.

Digitized by Google

Nach Abstoßung der Krusten erweist sich die neugebildete Epidermis als zart, wenig widerstandsfähig und die Cutis noch längere Zeit hyperämisch. Es ist daher alles, was die Epithelien zerstören und die Hauthyperämie steigern könnte, wie öfteres Waschen und Reiben der Haut, Ausspritzungen des Gehörgangs zu unterlassen. Man beschränke sich noch mehrere Wochen auf die Bepinselung der kranken Hautstellen mit einer dünnen Lage von Lanolin, Vaselin, Crême celeste oder der Lassarschen Pasta.

Charles Delstanche hat sehr günstige und rasche Heilerfolge der bereits von Delstanche père geübten Behandlungsmethode des Ekzems beobachtet. Sie besteht darin, daß der Gehörgang mit einer lauwarmen, saturierten Lösung von Plumbum aceticum ausgespritzt und ebenso die äußeren Ekzempartien mit derselben durchtränkt werden. Hierauf wird die Oberfläche der ekzematösen Stellen mit einem feinen Linnen gerieben, um die Krusten zu entfernen, worauf die Ohrmuschel zwischen den Fingern massiert wird, um sie zu erweichen und die interstitielle Infiltration zu beseitigen. Zum Schlusse werden die massierten und von den Krusten befreiten Partien nochmals mittels einer Spritze mit einer Bleilösung bespült. Zwischen den einzelnen Sitzungen findet keine Bedeckung der ekzematösen Stellen statt.

Die Behandlung des schuppigen Ekzems richtet sich nach der Intensität der Abschuppung und der Stärke der Hautinfiltration. Bei leichteren Graden des Eczema squam. an der Ohrmuschel genügen wiederholte Einpinselungen mit Tinct. rusci., Karbolspiritus (1:30), alkohol. Borsäurelösung (1:20) oder das öftere Reinigen mit Teer- oder Schmierseife (Auspitz), um Heilung zu erzielen. Unna empfiehlt das Ungt. Resorcin. compos. (Resorcini, Ichthyoli ana 5,0, Acid. salicyl. 3,0, Vaselini 100,0), ferner den Teerkaseinfirniß zur Bedeckung der krustösen Stellen, oder Einpinselungen mit Tumenoltinktur (Tumenoli 5,0, Aeth. sulfur., Spirit. vini rectif., Glyzerin ana 15,0). Ehrmann empfiehlt Anthrasolpasten, die vor dem Teer den Vorzug der Farblosigkeit haben*). (Anthrasoli 2,0, Lanolini, Vaselini ana 15,0, Amyli, oxydi Zinci ana 10,0.) Auch Lenigallol, ein Pyrogalloltriacetat, welchem als Grundlage Lassarsche Pasta dient, hat sich in 1—2prozentiger Konzentration bei trockenen, nicht allzu chronischen Ekzemen oft gut bewährt. Intensivere Formen mit starker Verdickung der Epidermis und Infiltration der Cutis hingegen erweisen sich als sehr hartnäckig. Ist die Epidermis stark verdickt und schwielig, so muß sie durch täglich frisches Belegen mit 10—15 Prozent Salizylseifenpflaster oder durch Umschläge mit Liquor Burowi erweicht werden. An hartnäckigeren Stellen ist man genötigt, zu ausgiebigen Waschungen mit Spirit. saponat. kalin. zu greifen, um die schwielige Oberhaut zu beseitigen. Von gutem Effekt sind mitunter Applikationen von Collemplastrum Chrysarobini oder Pyrogalloli durch 2—3 Tage (immer nur während der Nachtzeit zu tragen). Sehr wirksam erweist sich die Anwendung der von Unna empfohlenen einfachen oder salizylierten Guttaperchapflastermulls, welche ausgezeichnet kleben, sich der Form der Ohrmuschel vollkommen adaptieren lassen und eine kräftig mazerierende und aufweichende Wirkung entfalten. Manchmal gelingt es durch diese Methode allein, ein chronisches, squamöses Ohrekzem zur Heilung zu bringen, jedenfalls aber bemerkt man schon nach 1- bis

*) Anthrasol wird aus Teer durch Entfernung des harzigen und färbenden Stoffes erzeugt.

Digitized by Google

2wöchentlicher Behandlung eine auffällige Abnahme der Starrheit und Rissigkeit der Hautbedeckung und eine Überhäutung der Rhagaden und Schrunden an der Ohrmuschel. Ist nach dieser Zeit die Haut noch nicht vollkommen geschmeidig, so kann man zur Teerbehandlung übergehen. Man reibt das Ol. rusci oder cadini mittels eines steifen Pinsels auf die geröteten Stellen mehrere Male ein, pudert darauf mit Amylum und wiederholt die Manipulation erst, wenn sich der braune Teerschorf abgestoßen hat. Wird nach wiederholter Teereinpinselung die Haut glatter, geschmeidiger und blässer, so kann man zur Anwendung von Teersalbe (Ol. fagi 10,0, Glyzerin 5,0, Ungu. emolliens 40,0), zu Bepinselungen mit Ol. cadini und Glyzerin (1:25), Schwefelteersalbe (Flor. sulf., Ol. cadini, Styrac. liqu. ana 10,0, Ungu. diachyl. s. Ol. amygdal, ana 15,0), Resorcinsalbe (1:10) Pyrogallolsalbe (1:10), Chinosolpaste (Chinosol 5,0, Zinci oxyd. Amyli ana 25,0, Vaselini 50), Ichthyolsalbe (1:10 Lanolin), Karbolsalbe (1:40), Ungu. praec. alb. oder flav., Ungu. Wilsoni (Resin. Benzoes pulv. 5,5, Axung. porci 150,0, Colat. adde Oxyd. Zinci 25,0) übergehen. Bei trockenem seborrhöischen Ekzem, welches immer mit solchem der behaarten Haut einhergeht, ist Resorcin-Schwefelsalbe oft sehr wirksam (Sulf. sublim. Resorcini ana 0,5—1,0, Vaselin. flavi. 15,0). Von diesen Mitteln ist bald das eine, bald das andere im speziellen Falle wirksamer.

Gegen das schuppige Ekzem im äußeren Gehörgange haben sich mir unter allen Mitteln die Tuschierungen mit konzentrierten Höllensteinlösungen am wirksamsten erwiesen. Nachdem die Schuppen mit einem trockenen Baumwollkügelchen von den Gehörgangswänden abgestreift wurden, trägt man die 10—20prozentige Lösung mittels eines Pinsels oder Baumwollkügelchens auf die Gehörgangswände auf. Der Schorf fällt nach 1—2 Tagen in Form schwarzbrauner, trockener Platten ab, wonach man die Cutis glatt und abgeblaßt findet. In leichteren Fällen erhält die Haut schon nach 2—3maliger Ätzung ihr normales Aussehen. Bei schwereren Formen mit starker Verengerung des knorpeligen Gehörgangs sind indes mehrfache Tuschierungen (8—10) nötig, um eine Abschwellung der Cutis herbeizuführen. Veiel wendet Teer in Form von Teerspiritus an (1:10), dem man noch etwas Pyrogallol beisetzen kann (Leistikow). Rhagaden an der äußeren Ohröffnung werden vorerst durch Auflegen von Lassarscher Pasta oder von Salizylseifenpflaster behandelt und erst wenn diese versagen, mit 10—20prozentiger Lapislösung in Substanz geätzt.

Nach der kaustischen Behandlung ist es zur Verhinderung von Rezidiven angezeigt, noch längere Zeit hindurch die Cutis des knorpeligen Gehörgangs 2mal wöchentlich mit einer dünnen Schichte von weißer Präzipitatsalbe oder mit einer schwachen Salbe von Ol. cadini (1:40 Vaselin) oder mit einer Salbe von Flor. Zinci 2,0, Resorcini 0,5, Anaesthesini 1,0, Vaselini, Lanolini ana 15,0 zu bepinseln. Dadurch wird auch das oft zurückbleibende lästige Jucken am sichersten beseitigt.

Mit der Heilung des Ekzems schwinden häufig, jedoch nicht immer, die dasselbe begleitenden Hörstörungen und subjektiven Geräusche.

Die interne Behandlung des Ohrekzems ist meist überflüssig. Bei anämischen und skrofulösen Individuen, besonders bei Kindern, wird der Verlauf chronischer Ekzeme öfter durch den internen Gebrauch von

Digitized by Google

Lebertran, Eisenpräparaten, Jodeisen, Arsenik (Tinct. Fowleri, 3 bis 10 Tropfen [Urban Pritchard] pro die, mit Tinct. malat. ferri), oder der arseneisenhaltigen Wässer von Roncegno, Levico, der Guberquelle (in Bosnien) wesentlich abgekürzt.

Zu den selteneren Hautaffektionen des äußeren Ohres zählen der Herpes Zoster, der Lupus vulgaris und der Lupus erythematodes, der Pemphygus und die Psoriasis.

### d) Herpes Zoster.

Dieser ist charakterisiert durch die schmerzhafte Entwicklung von durchscheinenden, in Gruppen zusammenstehenden Bläschen auf einer stark geröteten Hautfläche. Der Sitz ist entweder die hintere Fläche der Muschel, insbesondere das Ohrläppchen oder die Gegend vor dem Tragus und die vordere, obere Gehörgangswand, je nachdem der Herpes durch eine Affektion des Trigeminus (vordere Fläche) oder des N. auricular. magn. (hintere Fläche) oder der diesen Nerven zugehörigen Ganglien bedingt ist. Hartmann sah Herpeseruption am Trommelfelle. Der Bildung der Bläschen gehen heftige, mehrere Tage andauernde, nur selten remittierende Schmerzen im Kopfe und in der Umgebung des Ohres voraus. Nach erfolgter Eruption, welche zuweilen auch von Fieberbewegungen begleitet ist, tritt gewöhnlich ein Nachlassen der Schmerzen ein, doch können diese bis zur Eintrocknung der Bläschen andauern. Zuweilen tritt, wie ich in einigen Fällen beobachtete, gleichzeitig mit der Eruption eine Paralyse des Facialnerven der betreffenden Seite ein, welche erst mehrere Wochen nach erfolgter Heilung zurückgeht. Zurückbleibende Neuralgien, wie sie nach Ablauf des Zoster längs der Interkostalnerven vorzukommen pflegen, habe ich nur in einem Falle beobachtet, bei dem sie erst mehrere Wochen nach der Heilung schwanden.

Fig. 112.
Herpes Zoster der Ohrmuschel bei einem 9jährigen Kinde, nach einer Beobachtung des Dr. Hermet in Paris.

Der Ausgang ist Heilung, indem nach Platzen der Bläschen die erkrankte Partie mit einer Kruste überzogen wird, welche binnen wenigen Tagen nach Bildung einer neuen Epidermis abfällt. Die affizierten Stellen bleiben nach der Heilung noch längere Zeit hyperämisch. Häufig entstehen durch oberflächliche Gangrän vertiefte Substanzverluste, die mit kleinen Narben ausheilen.

Die Behandlung besteht in der Bekämpfung der heftigen Schmerzen durch Bestreichen mit einer 5prozentigen Kokainsalbe oder 10prozentiger Orthoform- oder Anästhesinsalbe und durch die innerliche Anwendung von Chinin, Antipyrin, Jodkali oder eines Narkotikum und bei ungenügender Wirkung desselben in der Applikation einer subkutanen Morphiuminjektion. Nach Ausbruch der Bläschen wird deren Abtrocknung durch Bestreuen mit Puder, Kalomelpulver, Dermatol- oder Xeroformstreupulver, oder Einpinselungen mit Unguent. Plumb. acet. oder Unguent. Cerussae befördert.

Digitized by Google

Eine seltene Erkrankungsform bildet der Herpes zoster gangraenosus hystericus der Ohrmuschel. Einen markanten Fall dieser Art beobachtete ich an einer Patientin meiner Klinik, bei der sich unter vehementen Schmerzen die für Herpes zoster charakteristischen Effloreszenzen am Tragus und Antitragus entwickelten. Die Basis der Bläschen wurde nach einiger Zeit nekrotisch, wobei sich ausgedehnte, mit einem schwarzen Schorfe bedeckte, hartnäckige Ulzerationen an der Ohrmuschel bildeten. Die Heilung erfolgte unter beträchtlicher Narbenbildung. Die Erkrankung wiederholte sich im Laufe eines Jahres dreimal und führte schließlich zu einer dauernden Entstellung der Ohrmuschel.

### e) Lupus.

Lupus vulgaris der Ohrmuschel wird zuweilen als Teilerscheinung ausgebreiteter, lupöser Erkrankung der Gesichtshaut beobachtet. Seltener ist dessen isoliertes Vorkommen an der Ohrmuschel. Die bekannten Formen des Lupus: L. maculosus, exulcerans, hypertrophicus, papillaris und framboësiodes finden sich auch am Ohre wieder, je nach der Lupusform, von welcher die übrige Hautdecke des Individuums befallen ist. Doch kommen, wie an anderen Körperstellen, auch hier Übergänge von einer Form zur anderen vor. In der Regel handelt es sich um disseminierte Plaques von Lupus maculosus am Ohrläppchen, in den Vertiefungen der Concha oder an der hinteren Muschelfläche, welche aus stecknadelkopf- bis linsengroßen, braunen, schuppenden, tief in das Hautgefüge eingesprengten Knötchen zusammengesetzt erscheinen, nur selten exulzerieren, durch ihre Schrumpfung jedoch narbige Stellen in der Haut zurücklassen. Dadurch, sowie durch die geringere Größe der Effloreszenzen, die mäßigere Schuppenbildung und die charakteristische Schrumpfung unter Bildung derber, oft hypertrophischer und keloider Narben unterscheidet sich der Lupus von der ebenfalls seltenen Psoriasis, welche, nebenbei bemerkt, am Ohre stets nur kombiniert mit ausgebreiteter Psoriasis der übrigen Haut vorkommt.

Lupus exulcerans der Wangenhaut greift manchmal auch auf die vordere Fläche der Ohrmuschel über und bildet hier verschieden große, mit dichten Borken bedeckte Geschwüre, deren Grund nach Abhebung der Eiterborke einen schwammig drusigen Charakter zeigt. Der Rand der Geschwüre ist häufig livid verfärbt und unterminiert. Öfter gelingt es, im Geschwürrande noch nicht exulzerierte, in das Cutisgewebe eingesprengte, typische Lupusknötchen nachzuweisen, deren Auffindung die Diagnose Lupus vollkommen sicherstellt.

Ein besonderes charakteristisches Gepräge gewinnt nach Neisser der Lupus der Ohrmuschel, wenn das Läppchen mitergriffen ist, da dieses dann als mächtiger, birnförmiger Tumor vom Ohrknorpel herabhängt und erst später ulzeriert als die übrigen Teile der Muschel. Fälle von Lupus exulcerans, der auf die Ohrmuschel isoliert blieb, scheinen bisher nur selten beobachtet worden zu sein. Ein Fall meiner Praxis betraf einen sonst gesunden, der besseren Klasse angehörigen jungen Mann, bei dem die auf die Ohrmuschel lokalisierte Erkrankung bereits seit mehreren Monaten bestand. Die lupöse Ulzeration zeigte sich an der oberen Hälfte der Ohrmuschel und griff von hier auf deren hintere Fläche über. An einzelnen Stellen der vorderen Fläche war die Haut so vollständig zerstört, daß der blutig suffundierte Ohrknorpel frei zu Tage lag. Die scharf abgesetzten Hauträndern erschienen schwammig, weich und leicht blutend. Unter wiederholter Anwendung des scharfen Löffels und Ätzungen mit Nitr. arg. in Substanz wurde nach mehrwöchentlicher Behandlung Heilung mit Narbenbildung und mäßiger Difformität der Ohrmuschel erzielt. In einem zweiten Falle (25jähriges Mädchen), bei dem die lupöse Infiltration vom unteren Abschnitte des Läppchens nach oben gegen den hin-

Digitized by Google

teren Rand der Muschel fortschritt, wurde nach mehrmonatlicher, energischer Kauterisation mit Lapis inf. in Substanz der Prozeß ohne Difformität der Ohrmuschel zur Heilung gebracht.

Der Lupus hypertrophicus (tumidus, papillaris, framboësiodes) kann von vornherein als solcher auftreten, oder er kann sich auf dem Boden des exulzerierten Lupus vulgaris entwickeln, wenn dieser nicht behandelt und vernachlässigt wird. Während die lupöse Zerstörung des Hautgewebes durch erneuerte Ablagerung von Lupusknötchen in der Tiefe der Cutis und Zerfall derselben fortschreitet, kommt es auf dem Geschwürsgrunde zu drusigen und papillären Auswüchsen des mächtig wuchernden, die Ohrmuschel verunstaltenden Granulationsgewebes. Häufig sind diese Granulationen schwammig und leicht blutend, zunderartig; nur selten verhornen sie an der Oberfläche, während an ihrer Basis die Eiterung kontinuierlich fortdauert. Diese Lupusformen sind die bösartigsten und hartnäckigsten, da sie zu den ausgedehntesten Destruktionen der Ohrmuschel führen. In besonders protrahierten Fällen kommt es auch zu Entzündung, Vereiterung, Nekrose und endlich zu mißförmiger Verschrumpfung des ganzen Ohrknorpels oder es gehen mehr oder weniger große Teile der Ohrmuschel total verloren (Lupus mutilans).

Sehr selten ist das Übergreifen eines im Pharynx lokalisierten Lupus exulcerans durch die Tuba auf das mittlere und innere Ohr. Gradenigo hat einen derartigen Fall beschrieben, bei welchem es zu lupöser Destruktion des Trommelfells, der Gehörknöchelchen, der Trommelhöhlenschleimhaut und des Vorhofes kam. In einem von mir beobachteten Falle, einen 43jährigen Mann betreffend, hatte sich der Lupus exulcerans vom Nasenrachenraume gegen beide Trommelhöhlen ausgebreitet. In den ersten Monaten zeigte er das Bild einer chronischen Mittelohreiterung, später wucherte die Lupusmasse durch das perforierte Trommelfell in den Gehörgang.

Die **Therapie** des Lupus vulgaris der Ohrmuschel bezweckt: 1. Die Entfernung oder Zerstörung der lupösen Granulationen. 2. Die Verhinderung unförmiger Verunstaltungen. Bei dem gewöhnlichen nicht ulzerierenden Lupus wird man diesen beiden Forderungen noch am ehesten gerecht, wenn man nicht die ganze Fläche, innerhalb deren die Lupusknötchen eingesprengt sind, sondern in systematischer Weise nur die wirklichen, herdförmigen Infiltrate durch Ätzung zerstört. Am besten geschieht dies durch das Herausgravieren der einzelnen sichtbaren Knötchen mit einem zugespitzten Lapisstifte, der in das zunderartig morsche Lupusgewebe leicht eindringt. Dieses Verfahren ist so lange zu wiederholen, bis keine knötchen- oder fleckförmigen Nachschübe mehr wahrzunehmen sind. Die konsekutive Narbenschrumpfung ist bei dieser Behandlung eine relativ geringe, da die zwischen den Infiltraten vorhandene gesunde Haut intakt gelassen wird. Dieselbe Wirkung erzielt man auch mit der von Hebra eingeführten Kali-Silberätzung. Durch rasches Bestreichen der vorher stark kokainisierten, lupösen Partien mit 30prozentiger Ätzkalilösung werden die kranken Teile ihrer Oberhaut entblößt. Bepinselt man die Fläche nun rasch mit 25prozentiger Nitras argenti-Lösung, entfernt dann sofort durch Betupfung der geätzten Partie mit nasser Watte das überschüssige Ätzmittel, so dringt dieses ausschließlich in die Tiefe der lupösen Infiltrate, die es zerstört, ohne die gesunde Haut anzugreifen. Bedeckung der wunden Stellen mit Jodoformgaze, Dermatol oder Xeroform ist vom Standpunkte der Antiseptik zu empfehlen. Auch die Milchsäure, die von Mosetig-Moorhof wegen ihrer besonders elektiven Zerstörungswirkung auf krankes Cutisgewebe und Schonung des gesunden angelegentlich empfohlen wurde, wäre beim Lupus der Ohrmuschel anzuwenden. Von untergeordnetem Werte sind Bepinselungen mit Jodglyzerin (1 : 2) und konzentrierter Karbol-

Digitized by Google

säure. Günstigere Resultate in Bezug auf Schonung der Haut beobachtet man nach Anwendung der Pyrogallussäure, welche in Form 20prozentiger Salben mehrmals durch 24 Stunden appliziert wird. Unna empfiehlt folgende Salbe: Acid. salicyl., Liqu. stibii chlorat. ana 2,0, Creosoli, Extr. cannabis indic. ana 4,0, Adipis lanae 8,0.

Dremmo wendet Acid. hydrochloric. crudum saturat. cum Chloro an, welches unter Chloräthylvereisung der lupösen Stelle mittels eines Wattepinsels energisch eingerieben wird, bis eine schwärzliche elektive Verfärbung der lupös erkrankten Stelle eintritt. (Die normale Haut bleibt vorerst weiß.) Man wartet sodann das Ausfallen des Ätzschorfes und die Überhäutung ab, und wiederholt sodann die Prozedur. Sind jedoch nur noch diskrete Lupusknötchen zurückgeblieben, so werden sie mittels „Kapillarverätzung" zerstört. Zu diesem Zweck dienen kapillare, zugespitzte Glasröhrchen, welche, mit dem oben genannten Ätzmittel gefüllt, in die einzelnen Knötchen eingestochen werden, nachdem man sie mit schwarzem Lack bezeichnet und dann vereist hat.

Ähnlich wie diese letztere Methode ist das Vorgehen Unnas, der kleine Spicknadeln aus Buchenholz mit Liquor stib. chlor. tränkt, in die Knötchen einsticht und längere Zeit darin beläßt, bis die Infiltrate ausgefallen sind. („Spicken".)

Bei allen Formen des Lupus exulcerans sind vor allem durch gründliche Kauterisierungen der Geschwürsflächen die lupösen Granulationswucherungen zu beseitigen. Schwammige und hypertrophische Granulationsauswüchse müssen mit dem Volkmannschen Löffel entfernt werden, worauf die lupöse Basis entweder mit dem Nitras argenti-Stifte zu ätzen oder mit dem Galvano- oder dem Thermokauter zu verschorfen ist. Durch konsequente Anwendung von Ätzmitteln gelingt es immer — allerdings oft erst nach mehrmonatlicher Behandlung — alles Kranke zu zerstören und dem Weiterschreiten des Prozesses Einhalt zu tun. Wenn auch die Narbenschrumpfung oft eine ganz bedeutende ist und in der Regel erhebliche Verunstaltungen der Ohrmuschel nach der Ausheilung des Lupus exulcerans zurückbleiben, so ist die nachsichtslose und energisch durchgeführte Kauterisation doch das einzig sicher wirkende Mittel, durch welches nicht bloß Heilung erzielt, sondern auch der fortschreitenden Difformität der Ohrmuschel vorgebeugt werden kann.

Fig. 112 a.
Plastik nach Lupus von Ed. Lang.

In neuester Zeit hat die in erster Reihe von Ed. Lang mit großer Meisterschaft geübte Totalexzision der lupösen Hautpartien und nachfolgender Plastik alle anderen Methoden was Sicherheit des Erfolges betrifft überflügelt. Bei Lupus im oberen oder mittleren Abschnitte der Ohrmuschel wird die lupöse Partie mit dem Knorpel in Form eines dreieckigen Keiles exzidiert und die Wundränder durch eine vordere und hintere Hautnaht vereinigt (Fig. 112 a). Die Ohrmuschel wird dadurch kleiner, ohne ihre Form zu verlieren. Ist der untere Teil der Muschel und das Ohrläppchen lupös ergriffen, so wird der erkrankte Teil abgetragen und durch einen aus der seitlichen Halsgegend

Digitized by Google

entnommenen Lappen, dessen Stiel sich hinter dem Ohre befindet, plastisch so ersetzt, daß die äußere Form der Muschel hergestellt wird.

Durch die in der neuesten Zeit vorgeschlagene Heißluftbehandlung (Holländer), die Röntgentherapie (E. Schiff und Freund) und die Phototherapie (Finsen) wurde in einer Anzahl von Fällen tatsächlich Besserung und Heilung erzielt; ob die Heilresultate dauernd sind, muß erst die Zukunft lehren. Nach Ehrmann ist es zweckmäßig, die Resorcinbehandlung mit der Bestrahlung von Röntgen oder Finsen zu kombinieren. Er läßt eine 33prozentige Resorcinpaste (Resorcin 3,0, Lanolini 4,0, Ungu. sp. 2,0) auf Linnen gestrichen früh und Abends auflegen, vor jeder Erneuerung die gebildete weiße Schwarte jedesmal abstreichen. Alle 8 Tage kann man 2 Tage pausieren, während dessen Borsalbe aufgelegt werden kann. In den Pausen kann Röntgen oder Finsen angewendet werden.

Hier wäre noch der eigentlich nicht zur Lupusgruppe gehörige Lupus erythematosus zu erwähnen. Er tritt nicht selten lokalisiert an der Ohrmuschel auf (Lupus pernio), kommt aber bisweilen auch bei ausgebreitetem L. erythematosus des Gesichts am freien Rande der Muschel und an deren hinterer Fläche zur Beobachtung und führt ohne Ulzeration zu narbiger Atrophie der Cutis. Auch bei der als Erysipelas perstans bekannten akuten, universell verbreiteten Form des L. erythematosus ist die Ohrmuschel stets mitergriffen. Der gewöhnliche chronische L. erythematosus wird mit Schmierseifenabreibungen, Hg-Pflastermull (Wolf, Joseph), Ichthyol-Kollodium (Unna, Düring), Jodglyzerinpinselungen (M. Richter) oder mit Skarifikationen und nachfolgender Chlorzinkätzung (Veiel) behandelt. Als wirksam empfiehlt Hebra jun. möglichst häufiges Auftragen von Alkohol oder einer Mischung von Alkohol, Äther, Spirit. menth. piper. zu gleichen Teilen mittels Verbandwatte. Die neuerdings empfohlene interne Behandlung mit Chinindarreichung 1—1½ g pro die in refracta dosi und tägliche Einpinselungen mit Jodtinktur haben sich in einzelnen Fällen als radikal erwiesen.

### f) Die Syphilis cutanea des äußeren Ohres.

Syphilitische Primäraffektionen im Bereiche des äußeren Ohres sind im ganzen sehr selten. Lang (Vorlesungen über Pathol. u. Ther. der Syphilis, S. 430 Wiesbaden 1885) zitiert zwei Fälle von Hunterscher Schankersklerose, der eine von C. Pellizzari*), der zweite von J. Zucker**) beschrieben, deren Sitz einmal das Ohrläppchen, das andere Mal die vordere Wand des knorpeligen Gehörgangs war. In beiden Fällen ließ sich die Infektionsursache leicht auffinden. Im ersten Falle schien die Infektion durch die Benützung des Handtuchs erfolgt zu sein, dessen sich der syphilitische Sohn des Patienten bedient hatte, im zweiten Falle entstand die Ansteckung durch die allzustürmischen Liebkosungen einer Publica. Einen dritten Fall von syphilitischem Primäraffekt an der Ohrmuschel beschreibt Hermet***) bei einer 42jährigen Frau, welche den Schanker durch ihren eigenen, infizierten Mann akquirierte. Einen vierten Fall endlich verdanke ich der freundlichen Mitteilung des Dr. Hermet in Paris, der an der Klinik Fourniers eine phagedänische Schankersklerose am Ohrläppchen und dem hinteren, unteren Drittel der Muschel beobachtete. Die Infektion entstand infolge eines dem Patienten während einer Rauferei von seiten eines syphilitischen Individuums zugefügten Bisses in die Ohrmuschel.

Syphilitische Sekundäraffektionen der Ohrmuschel in Form makulöser, papulöser und pustulöser Eruptionen gehen immer mit allgemeiner Hautsyphilis, insbesondere mit gleichzeitiger

*) Virchows Archiv Bd. LXIX, S. 313.
**) Zeitschr. f. Ohrenheilk. Bd. XIII, S. 171.
***) Annales de Dermatologie et de Syphilographie. 2ème Série. Extrait.

Digitized by Google

Affektion der Stirn- und Kopfhaut einher. Selten kommt gummöse Knotensyphilis an der Muschel vor, welche nach einer Beobachtung von Burnett sich über die ganze Ohrmuschel ausbreiten und durch tiefgreifende Geschwürsbildung zur partiellen Zerstörung derselben führen kann. Bei Säuglingen kommen breite Kondylome an der unteren Fläche der Ohrmuschel zugleich mit solchen der anliegenden Halsgegend vor.

Von den im äußeren Gehörgange vorkommenden syphilitischen Affektionen sind die Kondylome und Geschwüre am genauesten beobachtet worden*). Die Kondylome im Gehörgange entwickeln sich stets bei allgemeiner Syphilis, öfter mit gleichzeitigen Kondylomen an anderen Körperstellen. Ihr Auftreten fällt meist mit dem der allgemeinen Syphiliserkrankung zusammen (Stöhr, Archiv f. Ohrenheilk. Bd. V). Demnach finden sich gleichzeitig die Symptome der syphilitischen Hautaffektion, Rachengeschwüre und Drüsenanschwellungen scharf ausgeprägt. Zuweilen kommen konfluierende Kondylome in beiden Gehörgängen vor. (Noquet, Revue mensuelle. Juli 1885.)

Das Initialstadium der Kondylome entgeht, wegen Mangels auffälliger Symptome, in der Regel der Beobachtung. Nach Knapp (Zeitschr. f. Ohrenheilk. Bd. VIII) entwickeln sie sich aus rötlichen, allmählich sich erhebenden Effloreszenzen im Gehörgange, gefolgt von einer mit mäßiger Absonderung verbundenen, diffusen Schwellung der Gehörgangswände. An den sezernierenden Partien erheben sich nun mehr oder minder rasch die Kondylome in Form rötlicher oder grauroter, gelappter, warzenförmiger Exkreszenzen, welche sich vom Ohreingange bis in den knöchernen Gehörgang erstrecken und das Gehörgangslumen bis zur Unwegsamkeit verengen. In einem meiner Fälle beschränkte sich die Kondylombildung auf die den Ohreingang begrenzenden Teile des knorpeligen Abschnitts. In einem anderen Falle konnte die Kondylomwucherung bis in die Nähe des Trommelfells verfolgt werden.

Während das Initialstadium symptomlos verläuft, treten mit der Bildung der Kondylome, insbesondere bei deren ulzerösem Zerfall, heftige, ausstrahlende, bei Kieferbewegungen sich steigernde Schmerzen auf, die jedoch nur in einzelnen Fällen von Fieberbewegungen begleitet werden (Stöhr). Subjektive Geräusche und Schwerhörigkeit sind entweder durch mechanische Verlegung des Gehörgangs oder durch eine konsekutive Mittelohraffektion bedingt, welche wie in einem Falle von Knapp mit beiderseitiger Trommelfellperforation verbunden sein kann.

Die Gehörgangskondylome heilen entweder durch Rückbildung, die besonders bei energischer Allgemeinbehandlung und beim Zurückgehen der übrigen Syphilissymptome rasch erfolgt, oder es kommt zum Zerfalle der Effloreszenzen mit profuser, übelriechender Sekretion und Bildung unreiner, konfluierender Geschwüre, die meist an der unteren hinteren Wand sitzen und einen trägen Heiltrieb zeigen. Bei rationeller lokaler und allgemeiner Behandlung erfolgt nach mehreren Wochen, zuweilen aber erst nach Monaten, Heilung mit oder ohne Narbenbildung.

*) Després (Ann. d. mal. de l'or. etc. 1878) beobachtete unter 1200 syphilitischen, worunter 980 mit Kondylomen behaftete Individuen, 5mal Kondylome im äußeren Gehörgange, Buck (Am. Journ. of Otol. 1879) unter 4000 Ohrenkranken 30mal Syphilis des Gehörgangs, darunter 5mal Kondylome und Geschwüre. Ravogli (Kongreßber. Mailand 1880) fand unter 144 Syphiliskranken 15mal das Mittelohr und nur 1mal den äußeren Gehörgang affiziert.

Digitized by Google

Im letzteren Falle erscheint die Stelle im Gehörgange etwas vertieft und ohne Härchen. Selten bleibt eine Verengung des Gehörgangs zurück.

Die Diagnose der Gehörgangskondylome, die bei oberflächlicher Beobachtung nur mit Granulationen verwechselt werden könnten, ergibt sich aus dem gleichzeitigen Bestehen charakteristischer Symptome der Syphilis an den Genitalien, der Haut, im Rachen und den begleitenden Drüsenschwellungen.

Die Prognose der Gehörgangskondylome ist günstig.

Daß papulöse Syphilisinfiltrate auch an der Außenfläche des Trommelfells vorkommen können, ergibt eine Beobachtung Langs (l. c. S. 431), der am rechten Trommelfelle einer, mit rezenter Allgemeinsyphilis behafteten Frauensperson, an Stelle des kurzen Hammerfortsatzes eine große, blasse, glänzende Papel fand. Dabei war der vordere obere Quadrant der Membran stark gerötet und das Trommelfell im ganzen getrübt. Konversationssprache konnte nur in einer Distanz von fünf Schritten perzipiert werden.

Gummöse syphilitische Geschwüre am äußeren Ohre kommen ohne gleichzeitige Mittelohraffektion selten vor. Alb. H. Buck (Am. J. of Ot. 1879) berichtet über mehrere Fälle von syphilitischer Geschwürsbildung an der Ohrmuschel und im Gehörgange mit spezifisch belegtem Grunde und steilen, aufgeworfenen Rändern. Für die luetische Natur der Affektion sprachen die gleichzeitige Nasen- und Rachensyphilis und die Infiltration der Nackendrüsen. Heßler (Archiv f. Ohrenheilk. XX) sah infolge eines exulzerierenden Gummas partielle Nekrose des Ohrknorpels. In einem von Ravogli (l. c.) mitgeteilten Falle von Knotensyphilis an der seitlichen Halsgegend entwickelten sich auch im Gehörgange und am Trommelfelle mehrere exulzerierende Syphilisknoten, welche isolierte Geschwüre mit vertieftem Grunde und aufgeworfenen Rändern bildeten. Baratoux will ein gummöses Infiltrat an der unteren Partie des linken Trommelfells beobachtet haben.

In einem von mir beobachteten Falle bildete sich ein charakteristisches Geschwür an der unteren Gehörgangswand im Verlaufe einer chronischen Mittelohreiterung. Das Geschwür nahm mit seinem speckigen Grunde die unteren und seitlichen Wände des knorpeligen Teiles ein und war mit seinem steilen, infiltrierten Rande an der äußeren Ohröffnung stark abgesetzt. Das gleichzeitige Bestehen von Rachensyphilis ließ keinen Zweifel über die syphilitische Natur des Leidens. In einem zweiten Falle bestand neben einem die ganze Länge der knorpeligen Gehörgangswand einnehmenden Geschwüre noch ein zweites rundes Geschwür mit aufgeworfenen Rändern in der Concha. Bruck sah neben breiten Kondylomen des Gehörgangs ein papulöses Syphilid am Anthelix (Lesser).

Die Behandlung der Gehörgangskondylome besteht nebst der stets einzuleitenden Allgemeinbehandlung in der mehrmaligen (3—6) Ätzung der Granulationen mit Höllenstein oder konzentrierter Chromsäurelösung, und nach Abflachung der warzigen Wucherungen, in Einpinselung mit Sublimatlösung (0,1:30,0) oder Jodtinktur. Knapp empfiehlt Bestreuung der Kondylome mit Kalomel und später Einpinselungen mit 1prozentiger Lapislösung. Bei Geschwürsbildung im Gehörgange empfiehlt es sich, anfangs die ulzerierte Stelle mit Jodtinktur mehrmals einzupinseln und wenn es das speckige Aussehen verloren hat, mit Kampferschleim zu bestreichen. In einem Fall ging die Vernarbung erst nach längerem Tragen eines zusammengerollten Stückes von Empl. mercuriale im Gehörgange vor sich.

Digitized by Google

## III. Die Erkrankungen des Perichondriums und des Knorpels der Ohrmuschel und des äußeren Gehörgangs.

### 1. Das Othämatom.

(Haematoma auris.)

Die Ohrblutgeschwulst entsteht durch einen jähen Bluterguß zwischen Ohrknorpel und Perichondrium, wobei dieses mit oder ohne Störung seiner Kontinuität in größeren Strecken vom Knorpel sich ablöst. Da der Ohrknorpel von zahlreichen, gefäßhaltigen Bindegewebszügen durchsetzt wird (Pareidt), ist es wahrscheinlich, daß besonders bei Gewalteinwirkungen durch Zerreißung dieser Gefäße ein Othämatom mit teilweiser Zerklüftung des Knorpels gesetzt werden kann. (Haupt, Dissert. inaug. Würzburg 1867.)

**Ätiologie.** Das Othämatom entsteht am häufigsten infolge von Trauma, seltener spontan. In einem von Brunner (Archiv f. Ohrenheilk., Bd. V) beschriebenen Falle wird als Ursache die längere Berührung der Ohrmuschel mit einer kalten Fensterscheibe angegeben. Der Umstand, daß oft bei starker Gewalteinwirkung die Ohrmuschel intakt bleibt, während anderseits ein leichtes Ziehen an ihr genügt, um einen Bluterguß hervorzurufen, macht es wahrscheinlich, daß häufig gewisse Gewebsveränderungen im Ohrknorpel, namentlich bei alten Individuen, Tuberkulösen und Irrsinnigen, als prädisponierende Momente für die Entstehung des Othämatoms bestehen. Als solche werden von L. Meyer, Pareidt, Haupt, Leubuscher, Simon, Virchow, Förster und J. Pollak Degeneration des Ohrknorpels, Erweichung und Spaltbildung, Bildung von Höhlen mit sulzigem, homogenem Inhalte, Gefäßwucherung und Neubildung angegeben. In einem Falle von linkseitigem Othämatom fand ich am rechten Ohre, entsprechend der affizierten Stelle der anderen Seite, eine 4—5 mm große, undurchsichtige Verdickung des Knorpels, welche auf eine symmetrische, zum Othämatom prädisponierende Gewebsveränderung schließen ließ. Es wäre übrigens denkbar, daß öftere Insulte solche Veränderungen im Knorpel hervorrufen, daß schließlich schon bei geringer Krafteinwirkung ein Bluterguß erfolgt.

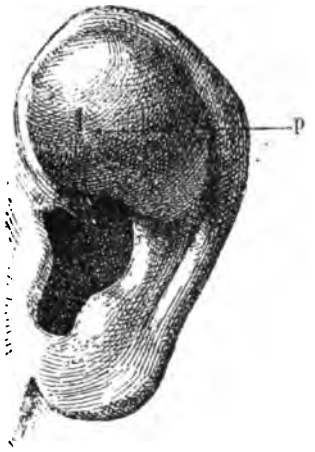


Fig. 113.

Spontanes Othämatom am oberen Abschnitte der Ohrmuschel, von einem 28jährigen Manne. Punktion der schmerzhaften Geschwulst: Durchbruch des Ohrknorpels. Heilung des rezidivierenden Prozesses durch wiederholte Injektionen einer Nitras argenti-Lösung (2—4:10) nach 8monatlicher Krankheitsdauer.

Unter den vom Generalstabsarzte R. Chimani im Verlaufe von 14 Jahren beobachteten 27 Fällen waren 21 traumatischen, 6 spontanen Ursprungs. In 19 Fällen der ersten Kategorie, in denen die Provenienz amtlich festgestellt wurde, entstand das Othämatom an der linken Muschel 9mal durch Ohrfeigen, 2mal durch Faustschläge, 1mal durch Zerren, 1mal durch Schlag mit der Bajonettscheide, am rechten Ohre 2mal durch Ohrfeigen, 3mal durch Schlag und 1mal, kompliziert mit Trommelfellruptur, durch Sturz ins Wasser von bedeutender Höhe. In den 2 anderen Fällen von Othämatom der linken Ohrmuschel blieb die Angabe, ob diese durch eine Ohrfeige entstanden, zweifelhaft.

Die 6 spontanen Othämatome saßen 4mal an der linken, 2mal an der rechten



Digitized by Google

Muschel. Von den im Alter von 21—26 Jahren stehenden Individuen waren 5 vollkommen gesund und nur einer durch Wechselfieberkachexie herabgekommen. 21 Fälle wurden geheilt entlassen, bei 5 Fällen blieb eine mehr oder weniger ausgesprochene Difformität der Ohrmuschel zurück, in einem Falle ging der Ohrknorpel durch Vereiterung zum großen Teile verloren.

**Vorkommen.** Das Othämatom kommt bei gesunden Individuen, auffallend häufig jedoch bei Geisteskranken vor. Öfters wird die linke Ohrmuschel befallen, selten ist das Hämatom beiderseitig (Hun). Während Gudden, gestützt auf das häufige linkseitige Auftreten, dasselbe lediglich auf Trauma (Mißhandlung) zurückführen will, glaubt Simon (Berliner klin. Wochenschr. 1865) als Ursache des Othämatoms bei Irren stets Gewebsveränderungen in der Muschel annehmen zu müssen. Roosa (l. c.) endlich bringt das Othämatom der Geisteskranken mit der Cerebralerkrankung in Zusammenhang, indem er sich auf das Experiment Brown Sequards stützt, der nach Durchschneidung des Corp. restiforme bei Tieren die Entstehung eines Blutergusses in die Ohrmuschel beobachtet hat.

**Symptome.** Das Othämatom erscheint im Beginne als eine blaurote, kugelige oder unebene, teigig oder prall anzufühlende, selten deutlich fluktuierende Geschwulst an der vorderen, ausnahmsweise an der hinteren Fläche der Ohrmuschel. Das spontane Othämatom erreicht selten die Größe des traumatischen. Während bei jenem die Geschwulst meist nur kleinere Abschnitte der konkaven Fläche der Muschel, namentlich die Concha und die Fossa intercrur. einnimmt, findet man beim traumatischen Othämatom eine fast die ganze vordere Fläche der Ohrmuschel bedeckende, manchmal den äußeren Gehörgang obturierende Geschwulst, welche, wie ich in einem Falle sah, den oberen Rand der Leiste übersetzend, auch auf die hintere Muschelfläche sich ausbreiten kann. Bei durchfallendem Lichte erscheint der von Hämorrhagie befallene Teil der Muschel dunkel und undurchsichtig, wodurch sich das Othämatom von der Perichondritis unterscheidet.

Das spontane Othämatom entwickelt sich häufig ohne subjektive Beschwerden, während das traumatische meist mit starken Schmerzen, Hitzegefühl und Spannen verbunden ist. Durch Hinzutreten einer reaktiven Entzündung treten auch beim spontanen Othämatom im späteren Verlaufe heftige Schmerzen auf. Subjektive Geräusche und Hörstörungen werden nur bei Verlegtsein des Gehörgangs durch die Geschwulst oder bei gleichzeitiger Verletzung des Trommelfells beobachtet.

**Verlauf und Ausgänge.** Der Verlauf des Othämatoms gestaltet sich verschieden nach der Ausdehnung des Blutergusses und dem Grade der gleichzeitigen Läsion des Knorpels. Wo der letztere durch die Hämorrhagie nicht wesentlich alteriert wird, ist der Ausgang weit günstiger als bei Zerklüftung des Knorpelgewebes durch das Extravasat. In einer Reihe von Fällen kommt es demnach zur Heilung durch Resorption ohne Verbildung der Muschel (Biehl), während in anderen Fällen durch narbige Verdickung, Atrophie und Schrumpfung des Knorpels und der Cutis oder durch Knorpelnekrose (Großmann) eine auffällige Verunstaltung der Ohrmuschel zurückbleibt. In seltenen Fällen und zwar häufiger bei der traumatischen, als bei der spontanen Form tritt eine ausgebreitete Entzündung des Ohrknorpels und seiner Bedeckung mit Ausscheidung eines blutig gelatinösen, später eitrigen oder putriden Exsudats hinzu, wobei es zu partieller Vereiterung, Verjauchung und mehrfacher Perforation des Knorpels und der Cutis, selbst zum teilweisen Verluste der Muschel und zu narbiger Verbildung derselben mit spaltförmiger Verengerung des Gehörgangs kommen kann. Yasuraburo Sakaki (Mitteil. d. med. Fakultät in Tokio, 1899: „Über die Pankratiastenohren der japanischen Ringkämpfer") sah unter 72 Ringern 29 Fälle von traumatischem Othämatom mit Ausgang in Bindegewebs- und Knorpelwucherung und Schrumpfung. Hingegen fand Minca (Mitteil. d. med. Fakultät in Tokio,

Digitized by Google

Bd. VI) am Knorpel keine Proliferationsvorgänge, sondern nur regressive Metamorphosen in Form von hyalin degenerierten Stellen. Letaler Ausgang infolge von Pyämie durch Gangräneszenz ist selten.

**Diagnose.** Die Diagnose ist mit Bestimmtheit auf Othämatom zu stellen, wenn es nachweislich infolge eines Traumas rasch entstand. Bei der spontanen Form ist die rasche Entwicklung der Geschwulst entscheidend für die Diagnose und mit Rücksicht hierauf eine Verwechslung mit Perichondritis auriculae, mit einem Angiom oder einer Neubildung unmöglich.

**Prognose.** Die Prognose des traumatischen Othämatoms ist bezüglich der Resorption ohne Verbildung der Ohrmuschel günstiger, als die des spontanen, wenn man jene Fälle ausnimmt, in denen durch das Trauma eine tiefgreifende Verletzung des Knorpels gesetzt wurde. Günstige Momente während des Verlaufs sind die reaktionslose Verkleinerung der Geschwulst, ungünstige das Hinzutreten heftiger Entzündungssymptome, welche die Eröffnung der Geschwulst fordern.

**Therapie.** Bei kleineren, nicht schmerzhaften Geschwülsten ist es am zweckmäßigsten, den Heilungsprozeß sich selbst zu überlassen, weil alle Eingriffe: Druckverband, Einreibungen etc., eher geeignet sind, eine erneuerte Blutung hervorzurufen und die Resorption des Extravasats hintanzuhalten. Aus diesem Grunde wäre auch die von Meyer (Archiv f. Ohrenheilk. Bd. XVI) und Blake (Zeitschr. f. Ohrenheilk. Bd. XIII) empfohlene Massage nur mit großer Vorsicht und keineswegs im Beginne, sondern erst in der 3. oder 4. Woche anzuwenden. Bei Schmerzhaftigkeit der Geschwulst ist weder der Druckverband, noch die Massage am Platze. Hingegen eignen sich bei den traumatischen und mit Entzündungserscheinungen verlaufenden Othämatomen kalte Überschläge mittels Eisbeutels oder des Leiterschen Apparates, beim Nachlassen der Schmerzen Umschläge von Aqua Goulardi und Solutio Burowii. Wo trotz der Antiphlogose der Schmerz nach 4—5 Tagen nicht nachläßt und die Geschwulst sich nicht verkleinert, ist die Punktion, die Entleerung des Inhalts und mäßiger Druckverband das sicherste Verfahren, um Heilung zu erzielen. In manchen Fällen füllt sich die Höhle von neuem mit Blut oder viszider Flüssigkeit, so daß wiederholte Punktionen nötig werden. Bei größerem Umfange der Geschwulst empfiehlt R. Chimani die Spaltung und Entleerung der Geschwulst und das Einlegen von Karbol-, Salizylwatte oder Jodoformgaze in die Höhle und später Kompressionsverband. Die Schnittführung geschieht entweder über die Kuppe der Geschwulst, oder parallel dem Helix („französische Schnittführung").

Blutergüsse in den äußeren Gehörgang werden am häufigsten durch traumatische Verletzungen der Cutis, des Knorpels und durch Frakturierung der Knochenwände bedingt. Die entzündlichen Blutergüsse wurden im Abschnitte „Otitis externa haemorrhagica" geschildert.

## 2. Die Perichondritis der Ohrmuschel.

Die Perichondritis der Ohrmuschel kommt häufiger vor, als allgemein angenommen wird. Sie entwickelt sich ohne bekannte Ursache oder durch Infektion und betrifft die vordere Fläche der Ohrmuschel, ohne — was charakteristisch für diese Entzündungsform ist — auf das Läppchen überzugreifen. Der Gehörgang bleibt entweder intakt oder die Entzündung tritt ursprünglich im Gehörgange auf und pflanzt sich von hier auf die Ohrmuschel fort. In einem von Knapp beobachteten Falle war die Affektion mit Otit. med. perforat. kompliziert. Gradenigo (Arch. ital. di Otologia etc. Bd. I) beschreibt einen Fall, bei dem beiderseitig an symmetrischen Stellen der Ohrmuschel eine Perichondritis serosa auftrat. Sekundär wurde sie in neuerer Zeit wiederholt nach der operativen Freilegung der Mittelohr-

Digitized by Google

räume bei chronischen Mittelohreiterungen, nach der Panseschen und Körnerschen Plastik beobachtet. Hiefür wird jedoch nicht die Verletzung des Knorpels, sondern der Bacillus pyocyaneus verantwortlich gemacht (Körner, Lermoyer, Neumann, Voß).

**Symptome.** Im Höhestadium der Entzündung findet man an der vorderen Fläche der Ohrmuschel eine gerötete oder blaurote, unebene, fluktuierende Geschwulst, welche den größten Teil der Concha und der Fossa helicis einnimmt und nach unten an der Grenze des Ohrläppchens scharf abgesetzt erscheint. Die Temperatur der Geschwulst ist im Anfangsstadium erhöht. Sie zeigt im ersten Momente viel Ähnlichkeit mit dem Othämatom, unterscheidet sich aber von diesem durch die allmähliche Entwicklung unter Entzündungserscheinungen und durch ihren Inhalt, welcher aus einer synoviaähnlichen oder eitrigen durchscheinenden Flüssigkeit besteht, aber kein Blut enthält. Bei längerer Dauer der Geschwulst dürfte es indes schwierig sein, sie vom Othämatom zu unterscheiden, weil, wie wir gesehen, bei letzterem im späteren Stadium der Tumor zuweilen kein Blut, sondern eine durchsichtige, sirupartige Flüssigkeit enthält. Die Sondierung der eröffneten Geschwulst ergibt eine mehr oder weniger ausgebreitete Ablösung des Perichondriums und Bloßlegung des unebenen, rauhen Knorpels.

**Ausgänge.** Der Ausgang der Perichondritis ist: Heilung nach spontaner Resorption des Exsudates oder nach vorhergegangener Abszeßbildung und Entleerung der mit Eiter gemengten Synovialflüssigkeit ohne Formveränderung der Ohrmuschel (Chimani) oder Schrumpfung und auffällige Difformität des Ohrknorpels (Pooley), wie man sie bei den schlimmen Formen des Othämatoms beobachtet (Knapp). Der Verlauf ist ein schleppender.

In einem von Knapp mitgeteilten Falle, in welchem die Entzündung von einer furunkelartigen Anschwellung des Gehörgangs ausging, kam es zu wiederholter Geschwulstbildung an verschiedenen Stellen der Ohrmuschel. Auch in dem Falle Bennis durchwanderte die zirkumskript auftretende Perichondritis während eines Verlaufs von drei Monaten — mit Ausnahme des Lobulus — die ganze vordere Fläche der Muschel. Einen ähnlichen Verlauf zeigen mehrere von mir an meiner Klinik beobachtete Krankheitsfälle. Schwartze sah Ausgang in kalkige und käsige Degeneration des Knorpels, Knapp (Arch. of Otology 1890) in wirkliche Ossifikation bei einem 22jährigen Mädchen infolge von Perichondritis sero-purulenta; Kretschman (Archiv f. Ohrenheilk. Bd. L) Vereiterung und Nekrose des Unterkiefers kompliziert mit Pharynxabszeß und Carotisblutung mit schließlicher Heilung, bei einem Falle von chronischer Mittelohreiterung. Haug beschreibt eine tuberkulöse Form der Perichondritis. Die Dauer der Entzündung variiert von 3 Wochen zu 3 Monaten*).

Die Behandlung der Perichondritis besteht im Beginne in energischer Antiphlogose (Leiterscher Apparat) und in der frühzeitigen Spaltung der fluktuierenden Geschwulst. Burkhardt-Merian und Urban Pritchard sahen nach Punktion und nachfolgender Injektion von verdünnter Jodtinktur (mit Alkohol) rasche Heilung. Bei mehreren nach dieser Methode von mir behandelten Fällen erfolgte jedoch eine schmerzhafte Vergrößerung der Geschwulst, und es trat erst Heilung nach Spaltung der Haut und Tamponade mit Jodoformgaze ein. Die antiseptische Behandlung und Anlegung eines Druckverbands ist dem bei der Therapie des Othämatoms besprochenen Vorgange analog. Kuhn empfiehlt die Massage. Haug erzielte in einem Falle durch wiederholte Punktion und Aspiration Heilung ohne Difformität.

*) Wilde, Prakt. Bemerkungen über Ohrenheilk. Deutsch. Übers. 1855. — R. Chimani, Archiv f. Ohrenheilk. Bd. II. — H. Knapp, Zeitschr. f. Ohrenheilk. Bd. X. — O. D. Pomeroy, Transact. of. the Amer. otol. soc. IX. — Benni, Baseler Kongreßbericht.

Digitized by Google

Als äußerst seltenes Vorkommnis wäre hier noch die bei Kindern beobachtete Gangrän der Ohrmuschel (Politzer, Kruckenberg, Eitelberg, Nottingham) und das Noma auriculae (Hutchinson, Med. Times and Gaz. 1881) zu erwähnen. Die Erkrankung geht gewöhnlich vom knorpeligen Gehörgang aus. Selbst größere chirurgische Eingriffe sind meist nicht im stande, den letalen Ausgang zu verhüten. Als Erreger der Erkrankung wird eine anaërobe Streptotrixform angesehen. (Hoffmann, Zeitschr. f. Ohrenheilk. Bd. LI.) Lückenbildung der Ohrmuschel nach vorausgegangener Gangrän sah Max. Nach Entfernung der nekrotischen Teile und Ätzung mit Argent. nitr. trat Heilung ein. Ferner berichtet Wilde (l. c. S. 208) von einer in Irland bei den niedrigen Klassen häufig vorkommenden, meist tödlich verlaufenden Krankheit mit phagedänischem Charakter, die er als Pemphigus gangraenosus bezeichnet und welche hinter und an den Ohren erscheint. Rohrer beobachtete einen Fall von einfachem Pemphigus mit Bildung haselnußgroßer Blasen; Pemphigusblasen im Gehörgange sahen v. Tröltsch, Brieger und Politzer. Jarisch und Chiari beschreiben einen Fall von tuberkulösem Hautgeschwüre an der linken Ohrmuschel eines Phthisikers.

## IV. Verengerungen und Verwachsungen des äußeren Gehörgangs.

Verengerungen im äußeren Gehörgange kommen durch Infiltration und Aufwulstung der Gehörgangsauskleidung und des Periosts, durch Narbenkontraktur, durch Hyperostose und Knochenneubildung der Gehörgangswände und durch anderweitige Neubildungen zu stande. Die durch Schwellung und Hypertrophie der Cutis bedingten Verengerungen entwickeln sich am häufigsten bei den sekundären Entzündungen im Verlaufe chronischer Mittelohreiterungen, ferner beim chronischen Ekzem (Moos) und bei den primären Formen der Otit. ext. Temporäre Verengerung durch Schwellung und Senkung der hinteren, oberen Gehörgangswand beobachtet man bei der akuten, abszedierenden Mastoiditis. Narbige Strikturen entstehen bei chronischen, sekundären Gehörgangsentzündungen im Verlaufe langwieriger Mittelohreiterungen, nach diphtheritischen und syphilitischen Ulzerationen, nach Trauma und Verätzungen der Gehörgangsauskleidung (mit konzentrierten Säuren, Galvanokaustik, Lapisstift), nach ungeschickter Annähung der abgelösten Ohrmuschel (Bishop in Chicago) und durch mangelhafte Nachbehandlung nach der Radikaloperation. Eine schlitzförmige Verengerung des Ohreingangs, bedingt durch Atrophie, Schrumpfung und Kollaps der knorpeligen Gehörgangswand, kommt bei alten Individuen ziemlich häufig vor. Moure sah ähnliche Verengerungen im knorpeligen Gehörgange bei französischen Bäuerinnen und Nonnen infolge festen Zusammenschnürens des um den Kopf gebundenen Tuches oder der Haube.

Die Verengerungen sind entweder vorübergehend oder persistent. Zu den ersteren zählen die durch akute oder chronische, entzündliche Infiltration entstandenen Aufwulstungen der Cutis, welche sich häufig spontan oder durch zweckmäßige Behandlung zurückbilden. Zuweilen jedoch entstehen bei langdauernder Infiltration der Cutis, insbesondere bei langwierigen Ekzemen und im Verlaufe chronischer Mittelohreiterungen, Bindegewebsneubildung mit bleibender Verdickung und Verdichtung des Cutisgewebes und des Periosts, welche mit einer beträchtlichen Verengerung des Gehörgangslumens verbunden ist.

Die durch Ulzerationen und Verätzungen entstandenen Strikturen zeigen ein verschiedenes Verhalten. In einzelnen Fällen findet man zirkumskripte, ringförmige Strikturen, welche, wie in den von Morpurgo und mir beobachteten Fällen, gleich dem Diaphragma in einem optischen Instrumente ausgespannt sind und eine stecknadelkopf- bis kleinlinsengroße Öffnung umfassen. Der Befund kann leicht als Trommelfellperforation

Digitized by Google

erscheinen, wenn man nicht die geringe Distanz der neugebildeten Membran von der äußeren Ohröffnung berücksichtigt. In anderen Fällen kommt es durch ausgedehnte, kallöse Verdichtung und Schrumpfung des subkutanen Bindegewebes und des Periosts zu bleibenden, oftgewundenen Strikturen, welche meist im mittleren Abschnitte des Gehörgangs und im knorpeligen Teile ihren Sitz haben. Die Verengerung ist entweder eine umschriebene und betrifft dann meist die Mitte des Gehörgangs, oder sie ist langgestreckt und reicht gewöhnlich von der äußeren Ohröffnung bis in den knöchernen Gehörgang.

Die knöchernen Strikturen werden entweder durch eine gleichmäßige periostale Knochenwucherung der Gehörgangswände bedingt oder die Hyperostose geht vorzugsweise von der hinteren oberen Wand des knöchernen Gehörgangs aus, die sich, wie eine schiefe Ebene, von außen nach innen gegen die untere Gehörgangswand senkt und durch spaltförmige Verengerung des Gehörgangslumens die Besichtigung des Trommelfells unmöglich macht. Solche, meist mit hochgradiger Schwerhörigkeit verbundene Strikturen entwickeln sich häufig nach Ablauf kariöser Prozesse im Schläfebeine, insbesondere nach Exfoliation größerer Knochensequester aus dem Warzenfortsatze durch eine Lücke der Gehörgangswand. Die schlitzförmige Verengerung des Gehörgangs durch abnorme Vorwölbung der vorderen unteren Gehörgangswand ist in den meisten Fällen auf eine Bildungsanomalie zurückzuführen.

Die Form der Gehörgangsstrikturen ist rundlich oder spaltförmig, selten sanduhrförmig. Nach abgelaufener Eiterung bleibt die verengte Stelle meist unverändert; bei bestehender Sekretion jedoch wechselt ihre Größe durch Anlagerung von Sekret und durch An- und Abschwellung der Cutis.

Die Verengerungen des äußeren Gehörgangs bedingen selbst bei höheren Graden nur dann eine Hörstörung, wenn gleichzeitig pathologische Veränderungen im Mittelohre bestehen, oder eingedickte Sekrete hinter der strikturierten Stelle angesammelt sind. Bei bestehender Mittelohreiterung können die Strikturen durch Eiterretention eine tödlich verlaufende Hirn- oder Sinusaffektion veranlassen (Orne Green, Roosa, Politzer).

Bei der Untersuchung der Gehörgangsstrikturen ist eine genaue Sondierung der verengten Stellen unerläßlich. Durch sie läßt sich nicht nur die membranöse Striktur von der knöchernen unterscheiden, sondern man erhält auch nicht selten Aufschluß über die Länge der Striktur. Ist diese kurz, so wird die Sondenspitze hinter der verengten Stelle eine ungleich größere Beweglichkeit zeigen als bei langgestreckten Strikturen.

Die Behandlung der Gehörgangsstrikturen hängt von der anatomischen Grundlage der Verengerung und von dem gleichzeitigen Zustande der hinter der Striktur gelegenen Teile des äußeren und mittleren Ohres ab. Bei den durch Schwellung oder Hypertrophie der Cutis verursachten Verengerungen — wenn diese nicht durch die bei der Otitis externa diffusa besprochene Behandlung beseitigt werden können — empfiehlt es sich zunächst, die verengten Stellen durch Einlegen konischer, resistenter, progressiv stärkerer Wattebourdonnets allmählich zu erweitern. Erweisen sich diese als ungenügend, so werden an Faden befestigte, sterilisierte oder vorher in 10%igen Jodoformäther eingelegte Preßschwammkegel, seltener Laminariastäbchen in progressiver Stärke eingeführt und so lange liegen gelassen, bis durch deren Aufquellen ein mäßiger Schmerz hervorgerufen wird. Zu energische Dilatationsversuche können eine Verwachsung der Gehörgangswände zur Folge haben, wenn durch Druck des dilatierenden Körpers die Epidermisfläche abgestoßen wird und die bloßgelegten Partien sich berühren. Eine rasche Erweiterung durch Preßschwamm oder Laminaria und nachheriges Einschieben dünner Gummiröhrchen ist besonders

Digitized by Google

dann angezeigt, wenn es sich darum handelt, stagnierende Sekrete aus den tieferen Abschnitten des Gehörgangs und der Trommelhöhle möglichst bald zu entfernen, um deren deletären Einfluß hintanzuhalten. Durch Einschieben eines, auf 10 cm verkürzten Paukenröhrchens (S. 113) gegen die tieferen Partien des Gehörgangs und darauf folgende Injektion von warmem Wasser werden solche Sekrete am sichersten herausbefördert. Bei der schlitzförmigen, durch atrophische Schrumpfung und Kollaps bedingten Verengerung an der äußeren Ohröffnung empfiehlt es sich, diese durch Einlegen passender resistenter Gummiröhrchen oder silberner Kanülen offen zu erhalten.

Langdauernde, durch Hypertrophie der Gehörgangsauskleidung bedingte Verengerungen erweisen sich gegen die geschilderten Erweiterungsversuche meist als sehr hartnäckig, indem selbst nach öfterer Anwendung des Preßschwamms oder der Laminaria die Verengerung wieder den früheren Grad erreicht, manchmal sogar infolge des mechanischen Entzündungsreizes noch zunimmt. In solchen Fällen, sowie bei narbigen Strikturen erweisen sich wiederholte Skarifikationen in der Längsrichtung des Gehörgangs mit nachheriger Einführung von Preßschwammkegeln und längeres Tragen konisch zulaufender Hartkautschukkanülen (Fig. 114) als sehr wirksam. In einer Anzahl von Fällen wurde durch das längere Tragen solcher Röhrchen, von welchen für den speziellen Fall zur allmählichen Dilatation 4—5 Stücke von progressiv zunehmender Stärke verfertigt werden, eine beträchtliche Erweiterung erzielt. Die Länge der Röhrchen richtet sich nach der Tiefe der Striktur im Gehörgange. Diaphragmatische Septa können durch zirkuläre Exzision (Ladreit de Lacharrière, Schwartze) oder durch galvanokaustische Ätzung dauernd beseitigt werden.



Fig. 114.

Ostmann gelang es, bindegewebige Strikturen des Gehörgangs durch Elektrolyse in vier Sitzungen, die je fünf Minuten dauerten, zu beseitigen. Jansen empfiehlt nach Ablösung der Ohrmuschel und der hinteren knorpeligen Gehörgangswand die Exzision des schwieligen und narbigen Gewebes und den Ersatz des Substanzverlustes durch Transplantation gestielter Lappen aus den Bedeckungen des Warzenfortsatzes. Knöcherne, langgestreckte Strikturen bei bestehender Mittelohreiterung erfordern bei gleichzeitiger Abtragung der hinteren und oberen Gehörgangswand die Freilegung der Mittelohrräume*) (s. Indikationen für die operative Freilegung der Mittelohrräume im Abschnitte Erkrankungen des Warzenfortsatzes).

Verengerungen werden ferner bedingt durch:

**Exostosen im äußeren Gehörgange.** Nach Hedinger sind die Exostosen das Resultat einer hypertrophierenden Entzündung der Gehörgangsauskleidung mit osteoider Metamorphose des neoplastischen Bindegewebes. J. P. Cassells (Med. Kongr. London 1881) unterscheidet eine Hyperostose und eine Exostose, erstere als Hyperplasie, letztere als Neubildung. Zwischen beiden besteht keine scharfe Grenze, doch soll die erstere Bezeichnung mehr auf die diffusen, die ganze Länge des Gehörgangs einnehmenden Knochenwucherungen angewendet werden, während als Exostosen die umschriebenen, geschwulstartigen Knochenneubildungen zu gelten haben (v. Tröltsch). Die Struktur der Exostosen ist entweder kompakt, spongiös oder hohl. Eine von mir operierte gestielte Exostose zeigte bei der histologischen Untersuchung sehr dichtes, nur stellenweise lamelläres Gefüge (Eburneation) mit spärlichen gefäßführenden Hohlräumen.

*) Seidler, Beitrag zur Kenntnis der erworbenen Atresien des äußeren Gehörgangs. Archiv f. Ohrenheilk. Bd. LXIV.

Digitized by Google

**Ätiologie.** Die Entstehungsursachen der Exostosen sind in der Mehrzahl der Fälle nicht nachweisbar, da sie sich häufig ohne Entzündungserscheinungen entwickeln und man nur selten Gelegenheit hat, ihr Wachstum klinisch zu beobachten. Indessen läßt sich für eine Reihe von Fällen die Entstehung auf folgende Momente zurückführen: 1. Partielle Hyperplasien während des Entwicklungs- und Verknöcherungsstadiums des knöchernen Gehörgangs. Zu dieser Form sind meiner Ansicht nach jene symptomlos entstandenen, beiderseitigen Knochenneubildungen zu rechnen, welche an symmetrischen Stellen der Gehörgänge sitzen und auch bezüglich ihrer Form in beiden Gehörgängen übereinstimmen. Ihr Standort ist der mittlere und innere Abschnitt des knöchernen Gehörgangs. Sie sind flach oder gestielt, erreichen aber selten eine solche Größe, daß der Gehörgang durch sie vollständig verlegt wird. 2. Umschriebene, chronische Periostitis im knöchernen Gehörgange. Hieher wären auch die von Wagenhäuser nach traumatischer Fraktur der vorderen Gehörgangswand entstandenen, kegelförmigen Exostosen (Osteophyten) zu rechnen. 3. Primäre oder im Verlaufe chronischer Mittelohreiterungen sich entwickelnde, umschriebene oder diffuse Entzündungen des äußeren Gehörgangs. Zu diesen zählen die nach Ablauf chronischer Mittelohreiterungen durch Verknöcherung von Knorpelneubildungen und Polypen entstandenen Exostosen im Gehörgange (Dalby). 4. Hereditäre Disposition (Schwartze). 5. Syphilis (Roosa) und Gicht (Toynbee) sind weit seltener Ursache der Exostosen, als früher angenommen wurde. Ein Zusammenhang mit den genannten Allgemeinerkrankungen ist nur dann wahrscheinlich, wenn gleichzeitig auch an anderen Körperstellen Knochengeschwülste vorkommen, deren Entstehung auf die Allgemeinerkrankung zurückgeführt werden kann.

Moos beschreibt (Archiv f. Augen- u. Ohrenheilk. Bd. II) drei Fälle von symmetrischer doppelseitiger Exostosenbildung an der oberen Gehörgangswand, an welcher rechts und links von der Shrapnellschen Membran zwei über hanfkorngroße, weiße Knoten aufsaßen. Ich habe in meiner Praxis eine ganze Reihe solcher Befunde (vgl. Fig. 115) verzeichnet. Da ich aber an weit mehr als 1000 Schädeln und Schläfebeinen nie Exostosen in dieser Form fand und ebensowenig von anderer Seite analoge Befunde an Schädeln vorliegen, so muß es dahingestellt bleiben, ob es sich hier um Bindegewebs- und Knochenneubildung handelt.

Fig. 115.

Das häufige Vorkommen von Gehörgangsexostosen bei den Ureinwohnern Mexikos ist durch die Untersuchungen von Seligman, Flower, Bernard Davis, Blake, Turner und Virchow festgestellt. Blake fand sie in 25 Prozent der Schädel der „Mount Builders". Virchow unter 134 Peruanerschädeln 18mal. Nach Virchow war der Sitz der Exostosen stets der äußere Abschnitt des knöchernen Teiles und zwar ausnahmslos die Ränder der Pars tymp. des Schläfebeins; im inneren Gehörgangsabschnitte wurden sie von Virchow nicht gesehen.

Auch bei den Eingeborenen der deutschen Schutzgebiete in Afrika, sowie bei den daselbst stationierten deutschen Schutztruppen kommen häufig Exostosen des äußeren Gehörgangs vor, die nach Müller*) die Residuen einer in diesen Gebieten endemischen, chronischen, ossifizierenden Periostitis des äußeren Gehörgangs sind.

**Symptome.** Die Gehörgangsexostosen erscheinen als weiße oder gelbliche, meist glatte, seltener unebene Tumoren von verschiedener Größe, welche entweder mit breiter, an den Grenzen verwaschener oder mit scharf umschriebener, eingeschnürter Basis der Gehörgangswand aufsitzen. Sie können

*) Zeitschr. f. Ohrenheilk. Bd. XLII.

Digitized by Google

von jedem Punkte des Gehörgangs ausgehen. Ein häufiger Standort der Exostosen ist die Vereinigungsstelle des knöchernen mit dem knorpeligen Gehörgangsabschnitte und die hintere Gehörgangswand (Delstanche, Gardiner-Brown), besonders der äußere, vom knorpelig-membranösen Gehörgange bedeckte Abschnitt derselben. Die an dieser Stelle sich entwickelnden Exostosen sind oft mit freiem Auge, unmittelbar hinter der äußeren Ohröffnung sichtbar und erreichen meist eine solche Größe, daß sie das Gehörgangslumen bis auf einen engen Spalt verschließen. Durch Druck der Neubildung auf die Knorpelwand atrophiert diese bis zum vollständigen Schwunde oder es verwächst die Exostose mit dem Knorpel so vollständig, daß die abgetragene Geschwulst irrtümlich für ein verknöcherndes Enchondrom gehalten werden kann. In einem von Noltenius beschriebenen Präparate saß eine, die äußere Öffnung des knöchernen Gehörgangs ausfüllende, erbsengroße Exostose mit einem schmalen Stiele am vorderen unteren Rande der Pars tympanica auf. In einem von mir zu Lebzeiten beobachteten und post mortem obduzierten Falle erwies sich die die äußere Ohröffnung verschließende Exostose als eine vom hinteren Abschnitte der äußeren Öffnung des knöchernen Gehörgangs ausgehende Knochengeschwulst, hinter welcher der Ohrkanal durch Einschmelzung seiner hinteren Wand enorm erweitert war.

Fig. 116.
Gestielte, mit dem Meißel abgetragene Exostose an der unteren Gehörgangswand.

Die Exostosen können vereinzelt oder mehrfach in einem Gehörgange vorkommen. Nicht selten finden sich zwei Exostosen, welche den Gehörgang spalt- oder sanduhrförmig verengen und das Trommelfell entweder ganz maskieren oder nur kleine Partien desselben zu sehen gestatten*). Zuweilen sitzt eine kleinere Exostose auf einer größeren auf (Moos). Doppelseitige Exostosen sind ziemlich häufig, jedoch nicht immer symmetrisch an derselben Stelle des Gehörgangs. Ayres sah symmetrische septumartige Exostosen in den Gehörgängen. Einmal sah ich links zwei, rechts drei Exostosen im knöchernen Abschnitte, welche von der vorderen, oberen und hinteren Wand ausgingen; hochgradige Schwerhörigkeit und Ohrensausen dauerten seit dem Puerperium. Als gleichzeitige Veränderungen im Gehörorgane bei Exostosen fand ich am häufigsten chronischen Mittelohrkatarrh ohne nachweisbaren Zusammenhang mit der Knochenneubildung, ferner chronische Mittelohreiterung ohne oder mit Polypenbildung im Gehörgange, chronische Otit. externa mit mäßiger, desquamativer Sekretion und chronisches Ekzem. Selten finden sich gleichzeitig Exostosen an anderen Körperstellen. Bei einem 44jährigen Griechen, der nie an Syphilis gelitten hatte, bestand neben einer, den linken Gehörgang fast vollständig verschließenden Exostose ein faustgroßer Knochentumor an der linken Schläfe, welcher seit 24 Jahren allmählich diese Größe erreicht hat. Im allgemeinen ergibt die Krankenbeobachtung nach jahrelanger Pause ein stationäres Verhalten der Exostosen, nur selten — und zwar bei Eiterungsprozessen — kann die Knochengeschwulst rasch wachsen. Bei den in der Literatur verzeichneten Fällen von spontaner Rückbildung von Exostosen dürfte es sich um nicht organisierte Periostalexsudate gehandelt haben.

Die die Gehörgangsexostosen begleitenden subjektiven Symptome werden häufiger durch gleichzeitige Erkrankungen des Mittelohrs und Gehörgangs, als durch die Knochenneubildung selbst bedingt. Insbesondere bestehen kleinere, nicht obturierende Exostosen fast immer symptomlos. Große Knochengeschwülste hingegen können durch Druck gegeneinander

*) Vgl. Politzer, Atlas der Beleuchtungsbilder des Trommelfells. Tafel I, 9 bis 12.

Digitized by Google

oder auf die gegenüberstehende Gehörgangswand Exulzeration der Cutis oder eine schmerzhafte Entzündung mit Eiterung hervorrufen, von welcher auch die Exostose selbst ergriffen wird. In einem Falle von Moos wurde durch die Exostose eine Trigeminusneuralgie bedingt, welche nach der operativen Entfernung der Geschwulst schwand. Reflexhusten kommt selten vor.

Was die Folgezustände größerer Exostosen anlangt, so können sie, abgesehen von der Schwerhörigkeit durch Verlegung des Gehörgangs, die Ansammlung von Cerumen- und Epidermismassen in den tieferen Partien begünstigen. Wo Exostosen im Gehörgange mit einer Mittelohreiterung kompliziert sind, können durch Behinderung des Sekretabflusses lebensgefährliche Komplikationen herbeigeführt werden, welche die operative Freilegung der Mittelohrräume erfordern.

**Diagnose.** Die Diagnose der Exostosen bietet bei einiger Erfahrung keine Schwierigkeit. Nur wenn die Gehörgangsauskleidung entzündet und aufgelockert ist, könnte die gerötete, sezernierende oder mit Granulationen bedeckte Geschwulst mit der vorgebauchten Gehörgangscutis oder mit einem Polypen verwechselt werden. Die Unnachgiebigkeit der knochenharten, gegen Druck meist empfindlichen Geschwulst bei der Sondierung läßt jedoch keinen Zweifel über deren Natur aufkommen.

**Therapie.** Bei größeren, den Gehörgang vollständig verschließenden, mit hochgradiger Schwerhörigkeit verbundenen Exostosen hat man, wofern Mittelohr und Labyrinth intakt sind, vorerst Erweiterungsversuche einzuleiten. Gelingt es, durch lange fortgesetzte Einführung fester Körper zwischen Exostose und Gehörgangswand durch Druckatrophie an der Exostose einen geringen Spalt im Gehörgangslumen herzustellen, so genügt dieser vollständig für den Durchtritt der Schallwellen. Bonnafont (Union méd. 1863) beschreibt drei Fälle von hochgradiger Schwerhörigkeit infolge von Gehörgangsexostosen, bei welchen wieder normale Hörfunktion eintrat, nachdem durch längeres Einführen von Metallstäbchen zwischen Exostose und Gehörgang ein geringfügiger Spalt hergestellt wurde. v. Tröltsch sah nach langjähriger Einführung von Laminariastäbchen Exostosen an Umfang abnehmen. In einem Falle, bei welchem ein zurückgebliebenes Laminariastückchen eine oberflächliche Nekrose der Gehörgangswände veranlaßte, zeigte sich nach Entfernung der kleinen Sequester eine beträchtliche Erweiterung des Gehörgangs und die Wiederkehr des Hörvermögens.

Die Entfernung der hinter der Exostose angesammelten Cerumen- und Epidermismassen durch die sonst üblichen Ausspritzungen gelingt nur selten, weil der Wasserstrahl nur mit geringer Kraft durch die spaltförmige Verengerung in den Gehörgang eindringen kann. In solchen Fällen empfiehlt es sich, die Spitze des kurzen Paukenröhrchens (s. S. 113) durch die Spalte gegen die Tiefe vorzuschieben, worauf mittels einer Pravazschen Spritze, deren Ansatzstück in das hintere Ende des Röhrchens paßt, 10 Tropfen einer warmen Sodaglyzerinlösung eingespritzt werden. Die dadurch erweichten Massen werden am folgenden Tage durch eine kräftige Injektion mittels des eingeschobenen Paukenröhrchens leicht herausgeschwemmt. Bei entzündlicher Sekretion sind, nach wiederholter Ausspülung des Gehörgangs, Einträufelungen von Alkohol oder Borspiritus (1 : 20) vorzunehmen und aufschießende Granulationen durch Betupfen mit Liqu. ferri muriat., Nitr. argent. oder durch den galvanokaustischen Spitzbrenner zu beseitigen.

Die operative Entfernung der Exostosen ist indiziert: 1. Bei hochgradiger Schwerhörigkeit infolge vollständiger Verschließung des Gehörgangs durch die Exostose, wenn gleichzeitig auch Schwerhörigkeit auf dem anderen Ohre besteht. 2. Bei Entzündungen des äußeren Gehörgangs, wenn der Sekretabfluß durch die Knochenneubildung be-

Digitized by Google

hindert wird. Bei chronischen Mittelohreiterungen ist die Radikaloperation angezeigt.

Von den zur Entfernung der Exostosen vorgeschlagenen Operationsmethoden hat sich die Abtragung durch Hohlmeißel und Hammer am besten bewährt. Sie hat den Vorteil, die Neubildung rasch zu entfernen, erfordert jedoch bei tiefer liegenden Exostosen, wegen der Gefahr der Verletzung tieferer Teile beim Abgleiten des Instruments, große Vorsicht (Field). Die Abmeißelung ist besonders angezeigt bei gestielt aufsitzenden Exostosen, welche mit 2—3 kurzen Hammerschlägen von der Unterlage abgesprengt werden. Nach Knapp empfiehlt es sich, den Meißel nicht direkt auf die Basis der Exostose wirken zu lassen, sondern eine dünne Lamelle der darunter befindlichen Gehörgangswand mit abzutragen. Die Länge und Breite des anzuwendenden Meißels variiert nach der Lage der Neubildung und nach der Breite der Basis, mit welcher die Geschwulst aufsitzt. Ich verwende Hohlmeißel von 2, 3, 4 und 5 mm Breite mit flacher oder starker Exkavation, mit abgebogenem Handgriff, fixiere mit der linken Hand die Ohrmuschel und setze mit der rechten den Meißel an die Basis der Exostose an. Die Hammerschläge werden von einem Assistenten ausgeführt, der ihre Intensität nach der sich ihm bietenden Resistenz bemißt. Eine Reihe von mir operierter Fälle verlief nach Bestreuung der Wundfläche mit Jodoformpulver binnen einiger Tage mit Heilung, doch kam es zumal bei Exostosen mit breiter Basis zu einer länger dauernden Eiterung. In zwei Fällen, in denen sich im Verlaufe einer chronischen Mittelohreiterung neben Polypen in der Trommelhöhle auch eine Exostose an der hinteren, knöchernen Gehörgangswand entwickelte, wurde nach deren Abmeißelung Heilung durch den längeren Gebrauch von Alkoholeinträufelungen erzielt. Bei tiefer sitzenden Exostosen ist es zweckmäßiger, die Abmeißelung der Exostose nach Ablösung der Ohrmuschel und des knorpeligen Gehörgangs auszuführen und bei Hinwegnahme eines größeren Stückes der hinteren und oberen knöchernen Gehörgangswand aus dem membranösen Teil des Gehörgangs einen Lappen zu bilden, der an die hintere obere Gehörgangswand antamponiert wird. Die retroaurikuläre Wunde wird vernäht und heilt bei genügender Asepsis per primam. Günstige Resultate durch Abmeißelung werden von Aldinger, Cassells, Heinecke, Schwartze, Lucae, Stone, Heimann u. a. mitgeteilt. Von anderen operativen Eingriffen sind zu erwähnen:

Die Durchbohrung der Exostose durch Feilen (Bonnafont), Bohrer und zahnärztliche Bohrmaschinen (Mathewson, Ch. Delstanche, Bremer) und die Abtragung durch Abfräsen mit der zahnärztlichen Drillmaschine (Dalby, Lancet 1876). Der Erfolg ist unsicher, weil der Bohrkanal trotz Einlegen von Fischbeinstäbchen und Bleinägeln häufig wieder verwächst. Das Absprengen mittels gut konstruierter Kneipzangen (J. P. Cassells, Jaquemart) ist nur bei gestielten und in der Nähe der äußeren Ohröffnung sitzenden Exostosen anwendbar, doch ist die Abtragung mit dem Meißel diesem Verfahren vorzuziehen. Die galvanokaustische Zerstörung der Knochenneubildung, von Voltolini und Delstanche empfohlen, eignet sich nur für Exostosen im äußeren Abschnitte des Gehörgangs. Dieses Verfahren ist langwierig, bietet aber den Vorteil, daß die Operation mit geringer Blutung und mäßigen Schmerzen verbunden ist. Moos hat durch kombinierte Anwendung der Galvanokaustik und Einlegen von Laminariakegeln in einem Falle Heilung erzielt. Für gestielte Neubildungen mit eingeschnürter Basis dürfte sich bei operationsscheuen Individuen die Anlegung der elastischen Ligatur von v. Dittel empfehlen.

Die zur Resorption der Neubildung empfohlenen Bepinselungen mit Jodtinktur und Höllenstein haben sich als nutzlos erwiesen. Der interne Gebrauch der Jod- und Merkurialpräparate ist nur bei erwiesener syphilitischer Grundlage des Leidens angezeigt.

Digitized by Google

**Atresien des äußeren Gehörgangs.** Die erworbene Atresie des äußeren Gehörgangs wird hervorgerufen:

1. Durch den unmittelbaren Kontakt der von der Epidermis entblößten Gehörgangswände im Verlaufe sekundärer, durch chronische Eiterungen des Mittelohrs bedingter Entzündungen des Gehörgangs.

2. Durch kombinierte Karies und Nekrose des Warzenfortsatzes und der Gehörgangswände, indem nach Ausstoßung eines oder mehrerer Sequester das in das Gehörgangslumen hineinwuchernde Granulationsgewebe nach Verwachsung mit den Gehörgangswänden in faseriges Bindegewebe oder in Knochengewebe umgewandelt wird. In solchen Fällen findet man nicht selten neben der knöchernen Atresie des Gehörgangs eingezogene Knochennarben am Warzenfortsatze.

3. Durch Verwachsung massenhafter, von den Wänden des knöchernen und des knorpeligen Gehörgangs ausgehender, sein Lumen vollständig ausfüllender Granulationen, nachdem durch längere Berührung der Wucherungen deren Epithel abgestoßen wurde. Auch hier wird das den Gehörgang verschließende Bindegewebe in eine fibröse Masse oder in Knochengewebe umgewandelt.

In einem von mir beobachteten und obduzierten Falle war der knöcherne Gehörgang nach Ablauf einer chronischen Otit. ext. von einer cystenhaltigen, pigmentierten Bindegewebsmasse ausgefüllt, welche mit den Gehörgangswänden und der äußeren Fläche des Trommelfells verwachsen war und nur an der hinteren Wand einen bis zum Trommelfell reichenden Spalt zeigte.

In einem zweiten Falle von chronischer Mittelohreiterung und Facialislähmung, in welchem ein gestielter Polyp bis zur äußeren Ohröffnung reichte und die Operation verweigert wurde, fand ich bei einer späteren Untersuchung eine Atresie des Gehörgangs, bedingt durch eine allseitige Verwachsung des Polypen mit den Gehörgangswänden.

Die Nekroskopie dieses höchst seltenen Falles ergab eine den ganzen Gehörgang und den oberen Trommelhöhlenraum ausfüllende Bindegewebsmasse, welche von hier in das Vestibulum und den Facialkanal, in den inneren Gehörgang und in die Schädelhöhle eindrang, wo sich in der hinteren Schädelgrube mehrere erbsen- bis haselnußgroße Bindegewebsgeschwülste unter der Dura mater vorfanden, welche unter sich und mit den aus dem inneren Gehörgange herauswuchernden Bindegewebsmassen zusammenhingen*).

4. Durch traumatische Läsionen (Samuel Sexton), wie Hufschlag gegen das Ohr (Leidler**), Forselles***)), Hieb- (Politzer) und Schußverletzungen (Stepanoff†), Biehl††), Reinhard†††), Corradi*†) und schlecht geheilte Frakturen des äußeren Gehörgangs (Rudolphy**†), Verätzung, Verbrennung und Ulzeration der Gehörgangswände. Die Verwachsung wird in diesen Fällen entweder durch den Kontakt der bloßgelegten Wände oder durch Berührung der von den Geschwürsflächen aufschießenden Granulationen herbeigeführt.

5. Durch fehlerhaft ausgeführte Operationen am Warzenfortsatz (Schwartze***†), Grunert), insbesondere mangelhafte Radikaloperation (Leidler).

*) A. Politzer, Anatomische und klinische Studien über die erworbene Atresie des äußeren Gehörgangs. Wiener med. Wochenschr. 1890.
**) Archiv f. Ohrenheilk. Bd. LXIV.
***) Die erworbene Atresie des äußeren Gehörgangs. Helsingfors 1905.
†) Archiv f. Ohrenheilk. Bd. LI.
††) Archiv f. Ohrenheilk. Bd. XXXIII.
†††) Archiv f. Ohrenheilk. Bd. XXI.
*†) Archiv d. M. 1895.
**†) Zeitschr. f. Ohrenheilk. Bd. XLII.
***†) Archiv f. Ohrenheilk. Bd. XLVII.

Digitized by Google

6. Durch eine phlegmonöse, in den Gehörgang sich erstreckende, periaurikuläre Entzündung mit Bildung einer adhäsiven Bindegewebsmasse im knorpeligen Gehörgange.

Die bindegewebige Atresie wird entweder durch ein, meist am Ohreingange oder im knöchernen Abschnitte ausgespanntes, membranöses Septum (Theobald) oder durch eine langgestreckte Bindegewebsmasse von verschiedener Dicke (Bochdalek, Knapp) bedingt. Die knöcherne Atresie, meist von beträchtlicher Dicke, sitzt am häufigsten im inneren Abschnitte des knöchernen Gehörgangs (Theobald), seltener wird der ganze Kanal von der Knochenmasse ausgefüllt (Zuckerkandl).

Die objektiven Symptome der Atresie sind nach Sitz und Ausdehnung derselben verschieden. Sowohl bei der bindegewebigen als auch bei der knöchernen Atresie gehen die Gehörgangswände ohne scharfe Abgrenzung in die verwachsene Partie über, wodurch der Kanal das Aussehen eines weißlichgrauen oder graurötlichen, oft schillernden Blindsackes erhält. Je weiter die Atresie sich nach außen erstreckt, desto kürzer erscheint der Ohrkanal. Es ist dies ein wichtiges Moment für die Diagnose der Atresie. Nur wo sie auf den innersten Abschnitt des knöchernen Gehörgangs beschränkt ist, könnte die Oberfläche der atresierten Stelle für das Trommelfell gehalten werden. Indes werden die allseitig verwachsenen Grenzen zwischen den Gehörgangswänden und dem Hintergrunde, das Fehlen des kurzen Fortsatzes und des Hammergriffs und die kürzere Distanz von der äußeren Ohröffnung bis zum Gehörgangsgrunde, verglichen mit der der anderen Seite, genügende Anhaltspunkte für die Diagnose der Atresie ergeben.

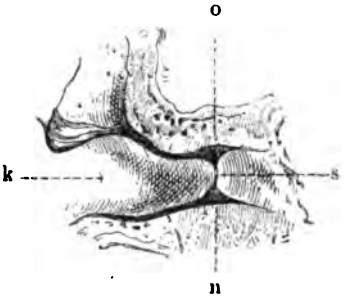

Fig. 117.

k = knorpeliger Gehörgang. s = Septum im knöchernen Abschnitte. o n = peripherer verdickter Teil des Septums.

Zur Feststellung, ob man eine membranöse, eine bindegewebige oder eine knöcherne Verwachsung vor sich hat, ist die atresierte Stelle genau zu sondieren. Bei knöcherner Verwachsung fühlt sich der Hintergrund knochenhart an. Schwieriger ist die Unterscheidung zwischen einem membranösen Septum und einer ausgedehnten, bindegewebigen Verwachsung, besonders wenn die ausgespannte Membran etwas dicker und wenig nachgiebig ist. In derartigen Fällen führt die Untersuchung mit dem Siegleschen Trichter zu einer richtigen Diagnose, insofern man mit Hilfe desselben bei Verschluß durch ein membranöses Septum deutliche Exkursionen der zentral gelegenen dünnsten Partien des Septums wahrnimmt.

Auch die Hörprüfung gibt zuweilen Aufschluß über die Dicke der Atresie. Bei der knöchernen Atresie oder bei langgestreckten, bindegewebigen Verwachsungen besteht meist Taubheit oder bedeutende Schwerhörigkeit mit oft hochgradigen Geräuschen im Ohre, wie in einem Falle von Moos, in welchem die beiderseitige knöcherne Atresie durch Periostitis infolge von chronischem Ekzem bedingt war. Bei membranösem Verschlusse (Septumbildung) hingegen kann noch eine beträchtliche Hörweite für die Sprache vorhanden sein. Da jedoch das Sprachverständnis bei lauter Sprache zum Teil durch die Kopfknochen vermittelt wird, so ist es angezeigt, sich bei der Sprachprüfung eines Hörrohrs zu bedienen. Bei knöchernen oder langgestreckten, bindegewebigen Verwachsungen wird das durch das Hörrohr Gesprochene gar nicht oder nur

Digitized by Google

schwer perzipiert. Bei membranösem Verschlusse von geringem Durchmesser hingegen kann sogar leise Gesprochenes gut verstanden werden, vorausgesetzt, daß der Trommelhöhlenapparat und das Labyrinth keine tiefgreifende Veränderungen erlitten haben. Wo daher Flüstersprache durch das Hörrohr verstanden wird, läßt sich mit großer Wahrscheinlichkeit auf ein sehr dünnes Septum schließen. In solchen Fällen wird man sich ohne weiteres zu einer operativen Beseitigung der Atresie entschließen (Rothholz), während dort, wo bei Zuhilfenahme des Hörrohrs die Sprache nicht verstanden wird, die Atresie somit eine längere Strecke einnimmt, die Durchtrennung der Atresie und das Einlegen von Kanülen und Bleinägeln, erfolglos bleibt (Knapp, Zeitschr. f. Ohrenheilk. Bd. XIII).

Bei einem 12jährigen Mädchen, welches im 2. Lebensjahre an linkseitiger, im Alter von 4 Jahren an rechtseitiger Otorrhöe erkrankte und bei welchem der Ohrenfluß im 9. Lebensjahre aufhörte, ergab die Untersuchung: Symmetrischer, blindsackähnlicher Verschluß beider Gehörgänge beiläufig in der Mitte des knöchernen Abschnitts (vgl. den schematischen Aufriß des rechten Gehörgangs in Fig. 117). Der Hintergrund gelblich weiß, bei Berührung mit der Sonde etwas nachgiebig. Hörweite rechts und links für den Hörmesser 1 cm, für laute Sprache 15 cm. Durch das Hörrohr wird beiderseits Flüstersprache vollkommen gut gehört.

Gestützt auf dieses Ergebnis der Hörprüfung schritt ich zur Spaltung des Septums mit der Paracentesennadel. Am rechten Ohre trat sofort eine bedeutende Hörverbesserung von 8 cm für den Hörmesser und 5 m für die Sprache ein, links erwies sich das Septum bei der Durchtrennung ungleich dicker und widerstandsfähiger, auch war die Hörverbesserung geringer als rechts. Nach der Operation wurden zur Verhütung der abermaligen Verwachsung Bleinägel*) eingeführt und mehrere Wochen hindurch mit geringen Unterbrechungen liegen gelassen. Das Resultat war: rechts, Persistenz der Lücke durch Überhäutung der Ränder des Septums und bleibende Hörverbesserung, links mäßige Reaktion an der Operationsstelle und später Wiederverwachsung des Gehörgangs. Ähnlich günstige Resultate erzielte ich in einer Reihe von Fällen, bei denen ich mich zur Durchbohrung bindegewebiger Septa des galvanokaustischen Spitzbrenners bediente.

Bindegewebige Atresien, die einen größeren Abschnitt des Gehörgangs einnehmen, können nur auf operativem Wege mit Erfolg beseitigt werden, vorausgesetzt, daß die den Gehörgang erfüllende Bindegewebsmasse nicht bis in die Trommelhöhle sich erstreckt. Man wird sich indes nur dann zu einem operativen Eingriff entschließen, wenn durch die Stimmgabelprüfung der Hörnerv intakt befunden wird, wenn ferner beim Katheterismus das Einströmen der Luft in die Trommelhöhle durch die Auskultation festgestellt wurde. Dasselbe gilt auch von knöchernen Atresien des Gehörgangs.

Ein von mir an der Klinik operierter Fall betraf einen Bauernburschen, bei dem infolge eines gegen die rechte Gesichtshälfte geführten Säbelhiebes Wange und Gehörgang durchtrennt wurden, und die Verletzung mit einer an der äußeren Ohröffnung beginnenden bis in den knöchernen Gehörgang reichenden Atresie heilte. Trotzdem wurde Flüstersprache mehrere Meter weit verstanden. Die Operation bestand in der Ablösung der Ohrmuschel von ihrer hinteren Insertion, worauf der atretische knorpelig membranöse Gehörgang aus seinen Verbindungen mit dem knöchernen Teile gelöst, herausgehoben und knapp an der äußeren Ohröffnung abgetrennt wurde. Das Trommelfell erwies sich perforiert und mit Eiter bedeckt. Um einen genügend weiten Gehörgang zu schaffen, wurde ein Teil der hinteren Gehörgangswand abgemeißelt und auf diese Knochenfläche zwei gestielte Lappen von der Haut des Warzenfortsatzes transplantiert. Die vordere, untere und obere Gehörgangswand wurde mit vom Unterschenkel entnommenen Thierschschen Hautlappen bedeckt und so nach Erweiterung der äußeren Ohröffnung durch zwei in die Concha geführte

*) Die Einführung entsprechend dicker Bleiröhrchen sind den Bleinägeln vorzuziehen, weil erstere gleichzeitig auch das Hören ermöglichen.

Digitized by Google

Einschnitte ein bleibend weiter überhauteter Gehörgang hergestellt. Die Hörweite betrug trotz der Perforation des Trommelfells 6 m für Flüstersprache.

In einem zweiten Falle, einen Mann in den Dreißigerjahren betreffend, hatte sich infolge einer chronischen Mittelohreiterung eine knöcherne Atresie in der Nähe der äußeren Ohröffnung entwickelt, deren geringer Dickendurchmesser dadurch festgestellt wurde, daß man beim Catheterismus tubae das Einströmungsgeräusch der Luft in das Mittelohr durch die atresierte Stelle hindurch auskultieren konnte. Nach Abmeißelung der atresierenden Knochenmasse erwies sich der innere Abschnitt des knöchernen Gehörgangs von normaler Weite, das hintere Segment des Trommelfells perforiert und die Trommelhöhlenschleimhaut blaß und trocken. Die Überhäutung der Wundfläche erfolgte von der Cutis des knorpeligen Gehörgangs. Die Hörweite für die Sprache vor der Operation $^1/_4$ m hatte auf $3^1/_3$ m zugenommen.

## V. Fremdkörper im Ohre.

Fremdkörper im äußeren Gehörgange kommen bekanntlich am häufigsten bei Kindern zur Beobachtung, welche verschiedenartigste Dinge, wie: Erbsen, Bohnen, Papierstücke, Kirschkerne, Kaffeebohnen, Johannisbrotkerne, Kieselsteinchen, Glasperlen, Holzkugeln, Fruchtkerne, Siegelwachs und Griffelstücke, Metallknöpfe, Schrotkörner u. s. w. in den Gehörgang stecken. Bei Erwachsenen gelangen Fremdkörper mitunter zufällig in den Gehörgang. Am häufigsten sind es nach meinen Beobachtungen Kampfer- und Knoblauchstücke, die zur Linderung von Zahn- und Ohrenschmerzen in den Gehörgang eingeführt werden, ferner zum Kratzen der Gehörgangswände benützte Objekte, besonders häufig die aus Bein oder Porzellan verfertigten Köpfe der Notizbleistifte, seltener zusammengerollte Papierstücke, Zahnstocher, Zündhölzchen und Ohrlöffel. Außerdem findet man öfters Baumwolltampons, Blätter und Ästestücke, Wurzelreste, Weizen- und Hirsekörner, Hafer- und Gerstenspelzen im Gehörgange.

**Symptome.** Die Erscheinungen, welche durch Fremdkörper im Ohre hervorgerufen werden, sind keineswegs so bedenklich, wie früher angenommen wurde. Es ist vielmehr durch die Erfahrung festgestellt, daß die den Fremdkörpern zugeschriebenen Folgezustände, mit nur wenigen Ausnahmen, durch ungeschickte, von unberufener Hand unternommene Extraktionsversuche herbeigeführt werden.

In einer ansehnlichen Zahl von Fällen, die wegen anderweitiger Hörstörungen untersucht wurden, sah ich die verschiedensten Objekte im Gehörgange, von denen die Kranken keine Ahnung hatten und die gewiß schon seit langer Zeit im Ohre liegen mußten. Einmal fand ich ein 3 cm langes Griffelstück, welches nach Angabe des 70jährigen Kranken bereits seit 50 Jahren im Gehörgange lag. Da der Kranke keinerlei Belästigung empfand, ließ er es liegen, bis die durch einen Ceruminalpfropf bedingte Schwerhörigkeit ihn veranlaßte, ärztliche Hilfe aufzusuchen. Bei einem meiner Hörer entfernte ich ein seit 22 Jahren im Ohre liegendes 1 cm langes Griffelstück, von welchem der Betreffende glaubte, dasselbe sei bald nach dem Hineinstecken von selbst wieder herausgefallen. Ähnliche Beobachtungen finden sich in der älteren und neueren Literatur in größerer Anzahl beschrieben. Brown fand bei einem Knaben in beiden Gehörgängen mehrere Kieselsteine, welche seit 7 Jahren im Ohre gelegen hatten. In einem Falle von Lucae lag ein Kirschkern 40 Jahre, in einem anderen von Zaufal 42 Jahre im Ohre. — Reim entfernte einen seit 40 Jahren liegenden Backenzahn aus dem Ohre, Maschal eine seit 45 Jahren im Gehörgange liegende Rosenkranzkoralle, Marian bei einem Bauern eine seit der Kindheit im Ohre liegende Glasperle. Über ähnliche Fälle von langjährigem Verweilen von Fremdkörpern im Ohre berichten Bacon, Pritchard, Gomperz u. a.

Digitized by Google

Zuweilen jedoch verursachen Fremdkörper nicht nur heftige Reflexerscheinungen in den Bahnen der den äußeren Gehörgang versorgenden N. trigeminus und vagus, sondern auch langdauernde allgemeine Nervenzufälle, welche erst nach der Beseitigung der Fremdkörper schwinden.

Die Literatur der Ohrenheilkunde ist reich an hiehergehörigen Beispielen, von denen wir nur einige der interessantesten anführen wollen. Fabricius v. Hilden*) heilte ein an Epilepsie, trockenem Husten, Anästhesie der ganzen Körperhälfte und Atrophie des linken Armes leidendes Mädchen durch Entfernung einer seit 8 Jahren im Gehörgange gelegenen Glaskugel. Nach Frey und Fuchs (Arbeiten aus dem Neurologischen Institut in Wien, Bd. XIII) werden bei Kindern und disponierten Individuen epileptische Anfälle durch Fremdkörper im Ohre und in der Nase ausgelöst. Arnold (Zit. von Moos) fand bei einem Mädchen als Ursache eines lange Zeit dauernden Hustens mit öfterem Erbrechen das Vorhandensein zweier Bohnen in den Gehörgängen. Nach Entfernung der Fremdkörper trat völlige Genesung ein. — In einem Falle von Toynbee (l. c.) hörte ein hartnäckiger Husten nach Extraktion eines sequestrierten Knochenstücks auf. Einen analogen Fall habe ich in meiner Praxis beobachtet.

Im großen und ganzen jedoch werden die die Fremdkörper im Ohre begleitenden üblen Zufälle durch irrationelle, gewaltsame Extraktionsversuche herbeigeführt. Durch diese wird nicht nur der Gehörgang und zuweilen auch das Trommelfell verletzt, sondern es wird gleichzeitig der meist im knorpeligen Gehörgange befindliche Körper in den knöchernen Abschnitt gedrängt und entweder an der engsten Stelle desselben eingekeilt oder nach Zerreißung des Trommelfells in die Trommelhöhle gedrückt.

Durch solche meist mit stärkeren Ohrblutungen verbundene Eingriffe wird eine schmerzhafte traumatische Otit. extern. und zuweilen auch eine eitrige Mittelohrentzündung hervorgerufen, in deren Folge der Gehörgang durch Schwellung und Granulationsbildung so verengt wird, daß der Fremdkörper der Besichtigung entzogen und dessen Entfernung sehr schwierig oder ganz unmöglich wird.

Im Verlaufe solcher Entzündungen kann die Schwellung im Gehörgange spontan oder durch zweckmäßige Behandlung zurückgehen und die operative Entfernung des Fremdkörpers dadurch erleichtert werden. Häufig jedoch wird durch den zurückbleibenden Körper die Entzündung und Eiterung so lange unterhalten, bis er entweder spontan herauseitert oder extrahiert wird. Wo die Läsion und Entzündung sich auf den äußeren Gehörgang beschränkt, tritt meist, selbst nach längerer Dauer der Affektion, Heilung ein. Bei Verletzung des Trommelfells und hinzutretender Mittelohreiterung hingegen können oft ausgedehnte Zerstörungen der Membran mit hochgradiger Schwerhörigkeit, sogar Facialislähmung (Stacke) zurückbleiben. In einem meiner Fälle bestand außerdem heftiges konstantes Ohrensausen, Hyperaesthesia acustica und anhaltender Kopfschmerz.

Daß aber durch rohe Extraktionsversuche infolge von Verletzung der Trommelhöhlenwände und der Labyrinthwand auch lebensgefährliche Komplikationen herbeigeführt werden können, beweisen die in der Literatur verzeichneten Fälle von letalem Ausgange infolge von Meningitis, Hirnabszeß und Sinusthrombose (Sabatier, Fränkl, Wendt, Lucae, Zaufal, Moos, Lewi u. a.).

**Diagnose.** Bei der Untersuchung des Gehörgangs ist vor allem die Anwesenheit des Fremdkörpers festzustellen, da es nicht selten vorkommt, daß man bei Kindern, die einen Fremdkörper ins Ohr gesteckt

*) Politzer, Geschichte der Ohrenheilk. Bd. I, S. 153.

Digitized by Google

zu haben angeben, keine Spur eines solchen zu entdecken vermag. Bei mehreren derartigen Fällen fand ich den Gehörgang und das Trommelfell durch vorherige rohe Extraktionsversuche verletzt. Pilcher (Zit. von Th. Barr) und Szokalski beobachteten sogar nach solchen blindlings unternommenen Eingriffen tödlichen Ausgang durch Meningitis, resp. Arrosion der Carotis; Lucae einmal Verletzung und Karies der inneren Trommelhöhlenwand und vollständige Taubheit.

Nach Konstatierung des Fremdkörpers hat man sich über dessen Größe, Form, Konsistenz und Lage Aufschluß zu verschaffen. Häufig genügt ein Blick, um den Körper zu erkennen; öfters jedoch, besonders wenn dieser im tieferen Abschnitte des Gehörgangs liegt oder von Blutextravasaten und Sekret bedeckt wird, ist die Konstatierung umso schwieriger, als die Kinder oft gar nicht anzugeben im stande sind, welche Art von Fremdkörper sie in den Gehörgang gesteckt haben. Ist ein Teil des Körpers sichtbar, dann erhält man durch Berührung desselben mit der Sonde Aufschluß, ob man einen festen (Stein, Glas, Metall) oder einen mehr nachgiebigen Körper (Bohnen, Erbsen, Johannisbrotkern) vor sich hat.

**Therapie.** Die Methode der Entfernung der Fremdkörper hängt ab von ihrem Sitze, ihrer Konsistenz, Größe und Form und von dem Zustande, in dem sich das Gehörorgan bei der ersten Untersuchung befindet, d. h. ob noch keine Extraktionsversuche vorausgegangen sind, oder ob der Gehörgang bereits durch gewaltsame Eingriffe verletzt, entzündet und verengt ist.

Die Entfernung der Fremdköper aus dem Ohre gelingt mit wenigen Ausnahmen sehr leicht, vorausgesetzt, daß nicht durch frühere fehlerhafte Extraktionsversuche Hindernisse geschaffen wurden, welche die Herausbeförderung erschweren. Dies ist bedauerlicherweise so häufig, daß nach meinen Aufzeichnungen kaum 10 Prozent der Fälle unberührt zum Facharzte kommen. In der großen Mehrzahl wird vielmehr von den ängstlichen Angehörigen oder von dem nächstbesten Unberufenen der Körper in die Tiefe gedrückt, eingekeilt und dabei Gehörgang und Trommelfell verletzt.

Das sicherste und meist zum Ziele führende Verfahren zur Entfernung von Fremdkörpern aus dem Ohre sind kräftige, lauwarme Einspritzungen mittels einer großen, englischen Spritze, deren Ansatz mit einem kurzen Gummischlauche verbunden wird. Durch Vorschieben desselben bis zum Fremdkörper wird die Kraft des Wasserstrahls wesentlich erhöht und der Körper umso rascher und sicherer herausgeschwemmt. Voltolini und Hedinger empfehlen, bei schwereren Körpern, z. B. bei Schrotkörnern, die Einspritzungen in der Rückenlage des Kranken und bei nach hinten überhängendem Kopfe, wodurch der Fremdkörper umso leichter aus dem Sinus der unteren Gehörgangswand herausgeschwemmt werden soll. Einträufelungen von Öl oder Glyzerin erleichtern oft die Herausbeförderung durch Wasserinjektionen (Noquet). Bei quellbaren eingekeilten Körpern (Bohnen, Erbsen) erwiesen sich mir wiederholte Einträufelungen von Alkohol, durch ihre schrumpfende Wirkung als sehr wirksam vor der Ausspritzung. Trifiletti empfiehlt zu demselben Zwecke das Amylomices Rouxii.

Würden bei Fremdkörpern keine zweckwidrigen Extraktionsversuche unternommen, wie dies leider so häufig geschieht, so müßte man kaum je zu einem anderen operativen Verfahren als den Einspritzungen greifen. Diese sind nur kontraindiziert bei den Köpfen der Notizbleistifte, wenn die Öffnung dieses Körpers nach außen gerichtet ist, weil durch das kräftige Eindringen des Wasserstrahls in die Höhle des Köpfchens dieses nach innen gedrängt und eingekeilt wird; ferner bei gleichzeitiger trockener Perforation des Trommelfells. Unter 109 Fällen Zaufals wurde bei 92 der Fremdkörper durch Ausspritzen entfernt, bei 17, durch vorherige Mißgriffe eingekeilten Fremdkörpern, mußte zur Entfernung mit Instrumenten gegriffen werden.



Digitized by Google

Sitzt der Körper so fest im Gehörgange, daß er durch kräftige Ausspritzungen nicht herausbefördert werden kann, so ist zunächst die von Mesue*) und Löwenberg empfohlene agglutinative Methode zu versuchen, bevor man sich zu einem operativen Eingriffe entschließt. Diese besteht darin, daß man die Spitze eines mittelstarken Aquarellpinsels in eine konzentrierte Leimlösung taucht und durch Einschieben in den Gehörgang mit dem früher abgetrockneten Fremdkörper in Berührung bringt. Durch das Trocknen der dickflüssigen Masse wird der Pinsel an den Fremdkörper so fest angeleimt, daß dieser bei nicht zu großem Widerstande herausgezogen werden kann. Das Verfahren eignet sich besonders bei quellbaren Körpern, bei Holzkugeln und Kirschkernen, jedoch nur dann, wenn keine entzündliche Sekretion im Gehörgange besteht, welche das Trockenwerden des Leims verhindern würde. Bei Kieselsteinchen wäre anstatt des Leims frisch bereiteter Zement mit Vorteil zu verwenden. Bei eingekeilten Glas- oder Stahlperlen mit nach außen gerichteter Öffnung empfiehlt es sich nach Lucae, ein befeuchtetes, feines Laminariastäbchen in den Perlkanal einzuschieben und nach einer halben Stunde die am aufgequollenen Stäbchen haftende Perle zu entfernen. G. Alexander entfernte eine eiserne Kugel aus dem Gehörgange mit dem Magneten.

Fig. 118.

Fig. 119.

**Operative Methoden.** Was die operativen Methoden zur Entfernung von Fremdkörpern aus dem äußeren Gehörgange anlangt, wenn kräftige Einspritzungen resultatlos blieben, so lassen sich hiefür keine allgemein gültigen Regeln aufstellen, weil das einzuschlagende Verfahren durch eine Summe von Umständen bedingt wird, welche in jedem Einzelfalle wechseln. Bietet schon der Bau des Gehörgangs, seine Weite und Krümmung mannigfache individuelle Verschiedenheiten dar, so werden die Verhältnisse noch vielfach modifiziert durch die Größe, Form, Konsistenz, Lage des Fremdkörpers und durch die bereits eingetretene Entzündung, Schwellung und Verengerung des Gehörgangs. Das einzuschlagende Verfahren ist daher in jedem speziellen Falle durch die richtige Beurteilung der Umstände bedingt und mehr als irgendwo wird hier der Scharfblick des Arztes maßgebend sein für das Gelingen des Eingriffs.

In jedem Falle also, wo die früher angeführten Entfernungsversuche erfolglos blieben, muß der Arzt genau erwägen, ob er sofort operativ einzugreifen hat oder ob es zweckmäßiger sei, abzuwarten und die Operation bis zur Gestaltung günstigerer Verhältnisse zu verschieben. Sind die Chancen für einen operativen Eingriff günstig, dann ist es besser, sofort einzugreifen, besonders wenn durch vorhergegangene Extraktionsversuche der Gehörgang verletzt wurde, weil die nun folgende Entzündung durch den zurückbleibenden Körper einen ungünstigen Verlauf nehmen kann. Ebenso ist ein rasches Eingreifen angezeigt in Fällen, in denen der Fremdkörper andauernden Husten oder andere lästige Reflexerscheinungen hervorruft. Ruhiges Abwarten ist nur dann am Platze, wenn bei tiefer Lage des Körpers und gleichzeitiger entzündlicher Verengerung des äußeren Gehörgangs die operativen Eingriffe erschwert sind und keine gefahrdrohenden Symptome bestehen. Hier wird man zunächst durch Anwendung von Kälte mittels des Leiterschen Apparates und durch Einblasungen von Borpulver oder Einträufelungen von Borspiritus die Schwellung im Gehörgange zu beseitigen suchen und erst dann, wenn man des Körpers ansichtig wird, zu seiner Entfernung schreiten. Bei komplizierteren Fällen ist es, besonders bei Kindern, angezeigt, die operative Entfernung in der leichten Narkose vorzunehmen.

*) Politzer, Geschichte der Ohrenheilk. Bd. I, S. 43.

Digitized by Google

Ist der Körper, z. B. eine Erbse, Bohne, ein aufgequollener Johannisbrotkern oder ein Holzkügelchen, im engsten Teile des Gehörgangs eingekeilt, oder sitzt er vor oder hinter dem Isthmus durch starke Aufquellung und allseitiges Anschmiegen an die Gehörgangswand fest und unbeweglich, so gelingt die Extraktion am leichtesten mit einem gekrümmten starken Häkchen (Fig. 118) oder einer festen Nadel, deren lanzenförmige Spitze zur Längsachse rechtwinkelig steht (Fig. 119). Mit Vorteil benütze ich auch zur Extraktion die kleinsten scharfen Löffel, die zur Entfernung von Granulationen aus dem Prussakschen Raume verwendet werden.

Fig. 120.

Das mit dem Griffe durch eine Stellschraube verbundene Instrument wird bei Körpern, welche nicht tiefer als im Anfangsteile des knöchernen Gehörgangs eingekeilt sind, in der Weise eingeführt, daß das horizontal stehende Häkchen oder die Nadel zwischen den Körper und die obere Gehörgangswand so weit eingeschoben wird, bis es hinter den fremden Körper gelangt. Hierauf wird das Instrument derart gedreht, daß dessen Spitze gegen den Körper gerichtet ist. Nun wird der Griff möglichst stark nach oben gedrängt, damit die Spitze des Häkchens oder der Nadel tief in den Körper eindringe, wodurch es am sichersten gelingt, ihn aus dem Gehörgange herauszuheben. Wo jedoch der Körper im inneren Abschnitte des knöchernen Gehörgangs sitzt, ist es zweckmäßiger, das Häkchen zwischen die vordere, untere Gehörgangswand und den Körper einzuschieben, weil beim Eindringen längs der oberen Wand der obere hintere Teil des Trommelfells leicht verletzt werden kann.

Das von Voltolini empfohlene galvanokaustische Verbrennen des Fremdkörpers dürfte sich wegen der großen Schmerzhaftigkeit und der schädlichen Wirkung der lange dauernden, strahlenden Wärme auf die Gehörgangswände nur für Ausnahmsfälle, z. B. für einen eingekeilten Kirschkern eignen, in den mittels eines Spitzbrenners ein Loch gebrannt werden kann, durch welches sich ein geeignetes Extraktionshäkchen einführen läßt. Hedinger konnte ein in den Gehörgang stark eingekeiltes Korkstück mit dem Galvanokauter zerstören (Ziem), Howe eine im Isthmus des Gehörgangs festsitzende glatte Bleikugel durch Betupfen mit dem Brenner an der Oberfläche „aufrauhen", so daß diese für das Anlegen einer Extraktionszange genügenden Halt bot und durch diese entfernt werden konnte.

Bei tief eingekeilten, quellenden Körpern wären bei bestehender Trommelfellperforation vor einem operativen Eingriffe noch kräftige Lufteintreibungen (Hedinger) und Einspritzungen durch die Ohrtrompete zu versuchen. Auf diese Weise wurden bereits wiederholt Fremdkörper aus dem Ohre herausgeschwemmt (Deleau, Lucae)*).

Wesentlich anders als bei quellbaren Körpern gestaltet sich das Verfahren bei Fremdkörpern von harter Konsistenz, z. B. bei Kieselsteinchen, Glasperlen, Griffelstückchen, Kirschkernen u. s. w. Ist der Körper im knorpeligen Teile eingekeilt, so ist die Entfernung in den meisten Fällen leicht zu bewerkstelligen, indem es durch Hineinschieben einer leicht gekrümmten oder einer hakenförmig gebogenen Sonde (Burkhardt-Merian) hinter den fremden Körper gelingt, diesen ohne Schwierigkeit herauszuheben.

*) Das von Arnald von Villanova und anderen Ärzten des Mittelalters empfohlene Verschließen der Nase während eines künstlich hervorgerufenen Niesaktes dürfte kaum jemals zum Ziele führen in Fällen, bei denen kräftige Ausspritzungen oder andere energische Extraktionsversuche im Stiche ließen. (Politzer, Geschichte der Ohrenheilk. Bd. I, S. 50.)

Digitized by Google

Von den zur Entfernung von Fremdkörpern empfohlenen Instrumenten fand ich am verwendbarsten die gefensterte Kurette (Fig. 120), den schaufelförmigen Stahlhebel von Zaufal, den stumpfen Haken von Lister, die gefensterte Zange von Guye und die von mir angegebene Hohlmeißelzange. Hingegen muß vor dem Gebrauche gewöhnlicher Pinzetten gewarnt werden, weil durch sie die Fremdkörper meist noch stärker eingekeilt werden.

Ungleich schwieriger ist die operative Entfernung harter Körper, wenn diese im engsten Teile des Gehörgangs oder hinter dem Isthmus liegen oder gar bis in die Trommelhöhle hineingetrieben wurden. Dies gilt besonders von unregelmäßigen Körpern, wie Kieselsteinchen, Griffelstücken, Glasperlen etc., welche in einer bestimmten Richtung den engsten Teil des Gehörgangs leicht passieren, bei der geringsten Bewegung jedoch die Lage derart verändern, daß der größere Durchmesser quer auf die Längsrichtung des Gehörgangs zu stehen kommt. (Cozzolino, I corpi estranei etc. Piacenza 1896.)

Die Entfernung solcher Körper aus den tieferen Abschnitten des Gehörgangs, sowie die Wahl eines der früher genannten Instrumente hängt von der Größe und Lage des Körpers und von den bestehenden Raumverhältnissen des Gehörgangs im speziellen Falle ab. In einer Reihe von Fällen geht die Extraktion sehr leicht von statten, wenn es gelingt, den Körper durch vorsichtige Manipulation mit der Sonde zu lockern und seine Lage zu ändern. So konnte ich bei einem Knaben, bei dem sechs Kieselsteinchen im Gehörgange steckten, und bei dem keine Extraktionsversuche vorausgingen, sämtliche Stücke mit einer leicht gekrümmten Sonde herausholen. In anderen Fällen hingegen scheitern alle Entfernungsversuche vollständig und man muß entweder die Extraktion bis zum Eintritte günstigerer Verhältnisse verschieben oder, wenn gefahrdrohende Symptome: Temperatursteigerung, Labyrinth- und Hirnsymptome, Erbrechen, Neuritis optica oder Stauungspapille auftreten, zur Ablösung der Ohrmuschel und der hinteren Wand des knorpelig-membranösen Gehörgangs, eventuell zur Abmeißelung der hinteren knöchernen Gehörgangswand schreiten, um auf diesem Wege die Extraktion des Körpers zu versuchen. Nach Schwartze (Archiv f. Ohrenheilk. Bd. LXX) sind schon länger anhaltende Schmerzen eine Indikation für ein operatives Vorgehen.

Die Ablösung der Ohrmuschel zur Entfernung tief eingekeilter Körper, schon von Paul v. Aegina*) empfohlen, wurde in den letzten Jahren von Chirurgen und Ohrenärzten wiederholt mit günstigem Erfolge ausgeführt. Israel (Berliner med. Wochenschr. 1876) gelang es, einen eingekeilten Knopf. Moldenhauer, Bezold und Alt eingekeilte Kieselsteinchen, Gruber eine Holzkugel, Politzer einen Johannisbrotkern und eine in der hinteren Gehörgangswand festsitzende Revolverkugel nach Ablösung der Ohrmuschel zu entfernen.

Fremde Körper, die bis in die Trommelhöhle eingedrungen, werden manchmal ohne Beschwerden vertragen (Kautschuksösen). Zuweilen jedoch verursachen sie heftige Entzündungserscheinungen, Schwindel und nervösen Kopfschmerz. Gelingt es in diesen Fällen nicht, durch Sonden, kleine Hebel, Injektionen durch die Tuba den Körper in den Gehörgang zu befördern, dann bleibt wohl nur die Ablösung der Ohrmuschel, eventuell die Abmeißelung der hinteren Gehörgangs- und der äußeren Attikwand übrig, um den Körper herauszuholen. v. Tröltsch entfernte eine Metallkugel aus der Trommelhöhle mit der Wildeschen Schlinge.

In einzelnen seltenen Fällen gelangen Fremdkörper vom Nasenrachenraume in die Trommelhöhle. So sah Urbantschitsch (Berliner klin. Wochenschr. 1878) einen Haferrispenast durch die Tuba in die Trommelhöhle und in den äußeren Gehörgang wandern**). Schalle (ibid. 1878) teilt einen Fall mit,

*) Politzer, Geschichte der Ohrenheilk. Bd. I, S. 38.

**) Piffl (Arch. f. Ohrenheilk. 72) letalen Ausgang durch ein in die Tubenwand eingebohrtes Grashalmstück.

Digitized by Google

bei dem während der Nasendusche mittels einer Hartkautschukspritze ein abgelöstes Stück in die Trommelhöhle geriet, dort eine akute Eiterung hervorrief und durch einen Einschnitt des Trommelfells entfernt wurde. Wagenhäuser sah bei einem 6jährigen Knaben einen Strohhalm die Tube durchwandern. Dieser hatte eine jauchige Mittelohreiterung hervorgerufen, die nach Entfernung des Fremdkörpers rasch heilte.

Den Fremdkörpern im Ohre sind noch die in den Gehörgang eindringenden Insekten (die Stubenfliege, Flöhe, Wanzen, Käfer, Küchenschaben u. s. w.) anzureihen. Sie bleiben nicht selten am Ceruminalsekrete haften und sterben im Ohre ab, ohne je eine unangenehme Empfindung verursacht zu haben. Einmal fand ich in der erweichten Masse eines Ceruminalpfropfs eine Fliege, eine Wanze und einen Käfer.

Wo hingegen die lebenden Insekten in den knöchernen Gehörgang und bis zum Trommelfelle gelangen, verursachen sie oft die heftigsten Geräusche und die peinlichsten Empfindungen: Kopfschmerz, Konvulsionen und Erbrechen. Ein Müller, dessen Trommelfell durch die Vorderfüße einer im Isthmus stecken gebliebenen Küchenschabe nur einige Minuten bearbeitet wurde, versicherte, daß er dem Wahnsinn nahe war. Das durch Eingießen von Öl getötete Insekt, welches durch Extraktionsversuche noch tiefer hineingetrieben wurde, mußte stückweise entfernt und ausgespült werden. Rohrer extrahierte einen lebenden Schmetterling aus dem Gehörgange, der während seines zweitägigen Aufenthalts daselbst starke subjektive Geräusche und Schmerzen verursachte; Truckenbrod entfernte eine lebende Küchenschabe aus der inneren Hälfte des knöchernen Gehörgangs mittels einer Pinzette.

Die rasche Abtötung der Insekten bewirkt man am sichersten durch Eingießen von Öl in den Gehörgang, worauf das Ohr mit warmem Wasser ausgespritzt wird.

In mehreren von mir beobachteten Fällen, bei denen trotz der Versicherung der Patienten, es müsse ein lebendes Insekt im Ohre sein, die Spiegeluntersuchung ein negatives Resultat ergab, fand ich nach dem Ausspritzen ein graues Pünktchen an der Oberfläche des Spülwassers, welches sich als mikroskopisch kleine Wanze erwies. J. Pollak und Hrubesch fanden bei einem Manne, der über heftiges Sausen im Ohre klagte, als dessen Ursache er ein in das Ohr gelangtes Tier vermutete, im Spülwasser eine mikroskopisch kleine Spinne, die bei der Ohruntersuchung unentdeckt blieb.

Hier wären noch die Larven der Schmeißfliege zu erwähnen, die sich zuweilen bei Kindern mit vernachlässigter, übelriechender Mittelohreiterung, seltener bei sekretorischer Otitis externa ohne Perforation des Trommelfells (Richardson), während des Sommers entwickeln, oft ohne auffällige Symptome lange Zeit im Ohre verweilen, manchmal jedoch außer heftigen Schmerzen auch Delirien hervorrufen können. Sie haften mit ihren Saugnäpfen in den Buchten der Trommelhöhle so fest, daß sie nur auch selten (Baxter) durch Ausspritzungen herausbefördert werden und das Fassen mit der Kniepinzette kaum je gelingt. Am sichersten werden solche Larven durch Einträufelung von Öl oder Glyzerin beseitigt, dem einige Tropfen von Petroleum, Terpentin oder eines ätherischen Öles beigemengt werden. Einige Minuten nach der Instillation verlassen die Larven ihr Versteck und kriechen aus dem Gehörgange heraus.

Die Neubildungen, Neurosen und Traumen des äußeren Ohres werden in einem speziellen Abschnitte geschildert werden.

Digitized by Google

# II.

# Die Krankheiten des Mittelohrs.

## A. Die Krankheiten des Trommelfells.

Die pathologischen Veränderungen im Trommelfelle entwickeln sich entweder infolge selbständiger primärer Erkrankungen dieser Membran, oder sekundär durch Krankheitsprozesse, die vom äußeren und mittleren Ohre auf das Trommelfell fortgepflanzt werden.

### Übersicht der histologischen Veränderungen im Trommelfelle.

### I. Veränderungen an der Epidermisschichte des Trommelfells.

Bei akuten Entzündungen wird die Epidermislage des Trommelfells infolge seröser Durchfeuchtung aufgelockert, schrundig, trüb und undurchsichtig, von ecchymotischen Blutaustritten der Cutisschichte durchsetzt, häufig in Form von Blasen abgehoben. Nach Ablauf des Entzündungsprozesses erfolgt in der Regel die Abstoßung der mazerierten Epidermis und die rasche Regeneration der Epithelschichte.

Bei den chronischen Entzündungen des Trommelfells kommt es sehr häufig zu einer massenhaften Wucherung und Verdickung der Epitheliallage, besonders sekundär bei der chronischen Otitis externa, beim chronischen Ekzem und nach abgelaufener Otitis med. suppurativa. (Otitis desquamativa, Buck.) Die abgestoßenen Epidermismassen bestehen aus aufgequollenen und verfetteten Epidermiszellen, aus freien Fettröpfchen und Detritus, denen öfter Cholestearinkristalle und Pigment beigemengt sind.

In vereinzelten Fällen kommt es zur umschriebenen Hypertrophie und Verhornung der Epidermisschichte, oder wie in einem von mir beobachteten Falle zur Bildung einer zugespitzten, hornartigen, vom Trommelfelle nicht entfernbaren Wucherung. Im Verlaufe chronischer Mittelohrentzündungen entwickeln sich zuweilen perlartige, epithelzellenhaltige Knötchen am Trommelfelle und im äußeren Gehörgange (Urbantschitsch, Dintenfaß). Solche Befunde sind nach meinen Beobachtungen bei abgelaufenen Mittelohreiterungen keineswegs selten.

Fig. 121.

Kugelige Perlgeschwülste am linken Trommelfell eines jungen Mannes, bei welchem die Ohraffektion seit einem Jahr dauerte; im vorderen unteren Quadranten eine kleine Perforationsöffnung.

In einem von mir beobachteten Falle abgelaufener Mittelohreiterung sah man (Fig. 121) an der oberen Hälfte der Membran 8 stecknadelkopfgroße, hellglänzende, perlartige Kugeln aufsitzen, welche bei der Sondierung als derbe, festsitzende Körper erschienen und deren Inhalt aus Cholestearinkristallen und feinkörnigem Detritus bestand. Grunert beobachtete die Bildung eines stecknadelkopfgroßen Cholesteatoms in einer von einer Paracentese herrührenden Narbe. Küpper sah am Trommelfelle eines Phthisikers vor dem Umbo ein 1,5 mm großes Cholesteatom aufsitzen.

Die durch Auflockerung der Epidermisschichte des Trommelfells bedingten Trübungen unterscheiden sich von den durch Trübung der Schleimhautschichte entstandenen Opazitäten dadurch, daß bei letzteren der Hammergriff deutlich sichtbar ist, während er schon bei geringgradigen Epidermidalverdickungen sehr undeutlich, bei mächtigen Auflagerungen gar nicht mehr durchschimmert. Nebstdem erscheint das Trommelfell durch die Auflagerungen entweder flach oder uneben und die Grenze zwischen Membran und Gehörgang verwaschen.

Digitized by Google

## II. Veränderungen in der Cutisschichte des Trommelfells.

### Hyperämien und Hämorrhagien der Cutisschichte.

Die im normalen Zustande unsichtbaren Gefäße des Trommelfells treten bei stärkerem, durch Reizung oder Entzündung bedingtem Blutzuflusse bald an einzelnen Partien der Membran, bald am ganzen Trommelfelle, deutlich zu Tage. Schon durch eine länger dauernde Untersuchung mit dem Ohrtrichter, oder durch mechanische Reizung des Gehörganges können am normalen Trommelfelle starke Hyperämien am Hammergriffe hervorgerufen werden. In pathologischen Zuständen ist die Blutüberfüllung der Membran häufig mit Hyperämie der Auskleidung des äußeren Gehörgangs, häufiger noch mit der der Trommelhöhle kombiniert.

Die Hyperämie des Trommelfells beginnt stets mit einer Blutüberfüllung der Hammergriffgefäße. Das in Form eines roten Streifens bis zum Umbo verlaufende Gefäßbündel, welches mit den injizierten Gefäßen der oberen Gehörgangswand zusammenhängt, bedeckt den Hammergriff oft so vollständig, daß seine Lage nur durch das injizierte Gefäßbündel kenntlich wird*). Nimmt die Blutüberfüllung an Intensität zu, so kommt es auch zur Injektion des der Trommelfellperipherie nahe gelegenen, zirkulären Gefäßkranzes, von welchem aus radiäre Gefäßreiserchen gegen das Zentrum des Trommelfells verlaufen, die dann mit den Blutgefäßen des Hammergriffs in Verbindung treten. Bei noch höherem Grade der Hyperämie endlich werden die Kapillarmaschen der Cutis und Schleimhautschichte so injiziert, daß die Membran gleichmäßig hell oder dunkelblaurot bis kupferfarbig erscheint.

Hyperämien der Hammergriffgefäße kommen häufig bei gewissen Formen akuter und chronischer Entzündungen des äußeren Gehörganges und des Mittelohrs vor, außerdem als Teilerscheinung aktiver und passiver Kongestivzustände in den Kopfgefäßen.

Ecchymosen am Trommelfelle entstehen entweder durch mechanische Berührung der Membran mit festen Körpern, oder durch Erschütterungen infolge plötzlicher Luftverdichtung und Luftverdünnung im äußeren Gehörgange, ferner bei Rupturen, bei Erhängten und beim Erstickungstode (Hoffmann, Wiener med. Presse 1880), dann bei der akuten Myringitis und der akuten Otitis med., bei Entzündungen im Verlaufe von Typhus, Skorbut, Variola, sehr häufig bei Influenza und manchmal bei starken Hustenanfällen. Sie erscheinen zum Teile als scharf begrenzte, schwarzbraune oder dunkelrote, unregelmäßige Flecken am Trommelfelle und wandern, infolge des exzentrischen Wachstumes der Epidermisschichte, von dem Orte ihrer Entstehung gegen die Peripherie des Trommelfells und von hier in den äußeren Gehörgang (v. Tröltsch). Variköse Venenerweiterungen in Form blauer Knoten wurden von Rohrer**) und Treitel***) beschrieben.

### Entzündung der Cutisschichte.

Die Cutisschichte des Trommelfells ist sowohl bei der primären als auch bei der sekundären Myringitis häufig der Sitz der Entzündung. Bei akuter, oberflächlicher Entzündung ergießt sich das Exsudat unterhalb des Rete Malpighii als klare, eitrige oder hämorrhagische Flüssigkeit (Bing), durch welche die Epidermis blasenförmig abgehoben wird. Nur selten kommt es zur Ausscheidung von fibrinösem Exsudate in Form leicht entfernbarer Pseudomembranen. Bei diffuser Entzündung der Coriumschichte wird das interstitielle Gewebe durch Erweiterung der Blutgefäße, durch Ausscheidung seröser Flüssigkeit und durch Rundzelleninfiltration stark aufgelockert und verdickt (Fig. 122 c), während die Subst. propria (pr) und die Schleimhautschichte (s) nur wenig verändert sind. Die Oberfläche des Trommelfells erscheint uneben, drusig und ecchymotisch.

Die Veränderungen der Cutisschichte bei akuten Entzündungen sind rückbildungsfähig. Nur selten bleiben chronische Desquamation des Epithels oder durch

*) Vgl. A. Politzer, Beleuchtungsbilder des Trommelfells 1865 und Atlas der Beleuchtungsbilder des Trommelfells 1898, Taf. I, 13 u. 14.

**) VI. internat. otolog. Kongreß in London.

***) Verh. d. Berliner otol. Ges. 13. Mai 1902.

Digitized by Google

Bindegewebsneubildung bedingte Verdickungen und Trübungen des Trommelfells zurück; Exkoriationen und perforierende Geschwürsbildung am Trommelfelle sind bei den akuten Prozessen im ganzen selten.

Von größerer Bedeutung sind die pathologischen Veränderungen der Cutisschichte bei den chronischen Entzündungen. Die mit Sekretion einher-

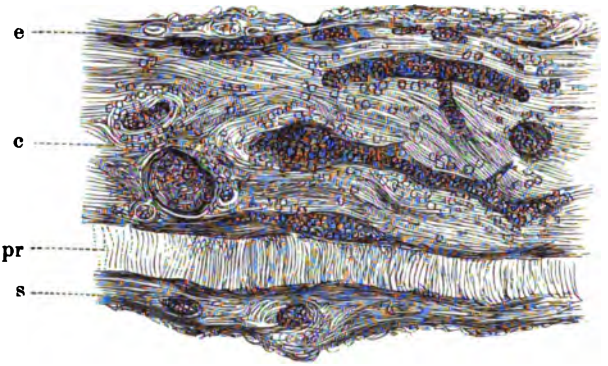


Fig. 122.

Durchschnitt eines entzündeten Trommelfells von einer an Puerperalfieber verstorbenen Frau, die während der Krankheit an Otitis med. acuta ohne Trommelfellperforation erkrankte. e = Epidermislage. c = Die stark aufgelockerte, von ausgedehnten Blutgefäßen und Eiterzellen durchsetzte Cutisschichte. Die Rundzellen finden sich besonders in der Nähe der Blutgefäße angehäuft. pr = Subst. propria kaum verändert. s = Schleimhautschichte, mäßig infiltriert und aufgewulstet.

gehende Massenzunahme der Cutis führt entweder zu gleichmäßiger Verdickung der Membran oder zur Bildung von Granulationen und papillären, mit einem Pflasterepithel bekleideten Exkreszenzen (Myringitis villosa, Nassiloff), oder, wie ich beobachtete, zur Bildung von Polypen an der äußeren Fläche des Trommelfells (Fig. 123). An einem von mir histologisch untersuchten Trommelfelle fand ich einen hanfkorngroßen, aus faserigem Bindegewebe bestehenden Tumor, der wahrscheinlich aus einer polypösen Wucherung hervorgegangen war.

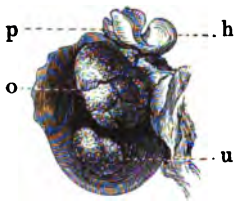


Fig. 123.

Kugelige, gelappte Polypen an der äußeren Fläche des Trommelfells, von einem 19jährigen Mädchen, bei dem der letale Ausgang durch otitische Meningitis erfolgte. o u p = Polypen. h = Hammerkopf.

### Veränderungen der Substantia propria.

Die Veränderungen der Eigenschichte des Trommelfells werden durch Erkrankungen der Cutis und Schleimhautschichte hervorgerufen.

Bei akuten Entzündungen des Trommelfells ist die Subst. propria zuweilen in ihrer Struktur unverändert, öfter jedoch erscheint sie durch seröse Durchfeuchtung gelockert, morsch, die Fasern auseinander gedrängt und von Rundzellen durchsetzt.

Auffälliger sind die Gewebsveränderungen bei den chronischen Entzündungen, insbesondere im Verlaufe chronischer Mittelohreiterungen, bei denen aus den entzündeten Nachbarschichten Exsudat in größerer Menge in die Subst. propr. ergossen wird. Diese Infiltrate im Trommelfelle erscheinen während der Dauer der Eiterung als verwaschene, gelbliche Plaques, nach abgelaufener Eiterung jedoch als grauweiße, kreidige, scharf begrenzte Flecke am Trommelfelle. Bei Adhäsivprozessen nach abgelaufener Mittelohreiterung wird das Trommelfell durch Hypertrophie sämtlicher Schichten um das Mehrfache seines Durchmessers verdickt und starr.

Das in die Subst. propr. ergossene Exsudat kann vollständig resorbiert werden, häufig jedoch bleiben wegen der relativen Gefäßarmut dieser Schichte Residuen des Exsudates zurück, welche die kalkige Metamorphose eingehen. Diese Kalk-

Digitized by Google

konkretionen gehören zu den öfters vorkommenden Befunden am Trommelfelle. Sie entstehen am häufigsten im Verlaufe chronischer Mittelohreiterungen, seltener nach akuten, ohne Eiterung verlaufenden Mittelohrkatarrhen. — Bei geringer Dicke der Kalkablagerung, welche sich als amorphe, körnige Masse zwischen den Trommelfellfasern und in den Trommelfellkörperchen erweist, beschränkt sich die Veränderung auf die Subst. propr.; bei beträchtlicher Verdickung hingegen zeigt sich die äußere und innere Trommelfellschichte mit in den Verkalkungsprozeß einbezogen. In exquisiten Fällen dieser Art beträgt der Durchmesser des Trommelfells das Mehrfache der ursprünglichen Dicke; die Außenfläche der Membran ist glatt, während die innere Fläche uneben, wie mit einer ungleichmäßig erstarrenden Gipsmasse übergossen aussieht. Bei der Berührung mit der Sonde zeigen sich solche Trommelfelle unnachgiebig und hart, wie eine Eierschale. Der periphere Teil des Trommelfells bleibt in der Regel unverkalkt.

Bei beträchtlicher Verdickung des Trommelfells sind die Trommelfellfasern von feinen Fettröpfchen und punktförmigen Körnchen durchsetzt, stellenweise oder gänzlich durch faseriges Bindegewebe ersetzt, so daß am Durchschnitte das Gewebe der drei Schichten nicht mehr voneinander unterschieden werden kann. v. Tröltsch fand in einem Falle kristallinische Kalkablagerungen, Bauer im Trommelfelle von Hemikephalen Kristalle von phosphorsaurem Kalk. Außerdem findet man zuweilen in den verkalkten Partien schwarzes oder schwarzbraunes Pigment (Toynbee)

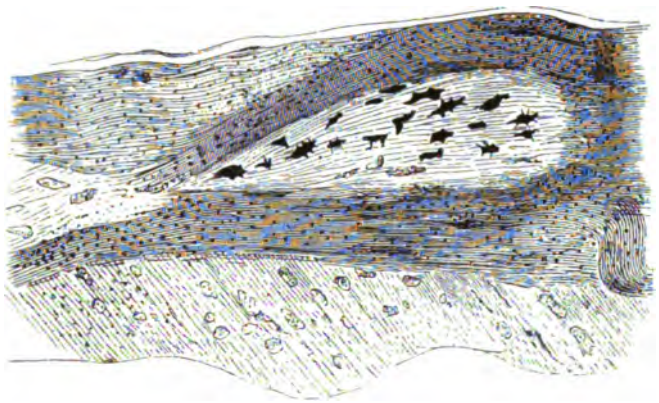

Fig. 124.

**Knochenneubildung im Trommelfelle von einem an Lungentuberkulose verstorbenen jungen Manne.**

in rundlichen Gruppen oder Streifen gelagert oder in spindel- oder sternförmigen Zellen angehäuft, nebstdem allenthalben Fettröpfchen in wechselnder Menge.

Das Vorkommen von Knochenneubildung im menschlichen Trommelfelle wurde zuerst von mir konstatiert und beschrieben*) und später von Wendt, Habermann und Gruber bestätigt. In einem von mir beobachteten Falle fand sich in einem verkalkten Trommelfelle, in einer 0,5 mm großen Stelle hinter dem Hammergriffe, wahre Knochenneubildung bei einem an Tuberkulose verstorbenen jungen Manne, der auf dem rechten Ohre längere Zeit an Ohrenfluß gelitten hatte (Fig. 124).

Wendt fand an der Innenfläche eines perforierten Trommelfells ein Cholesteatom in Form einer höckerigen, rötlichen, goldig glänzenden Geschwulst aufsitzend, welches sich aus der Subst. propr. und zwar nach Ansicht Wendts aus den endothelialen Scheiden ihrer Balken entwickelte, Hinton ein geschichtetes erbsengroßes Cholesteatom oberhalb des kurzen Fortsatzes. A. H. Buck**) in einem Falle eine interlamellare Cyste im Trommelfelle.

*) Vgl. meine Abhandlung: „Zur pathologischen Anatomie der Trommelfelltrübungen und deren Bedeutung für die Diagnostik der Gehörkrankheiten." Österr. Zeitschr. f. prakt. Heilk. 1862.

**) Med. Record. Bd. VII und Roosas Diseases of the ear. S. 222.

Digitized by Google

### Veränderungen an der Schleimhautschichte des Trommelfells.

Hyperämien des dichten Gefäßnetzes der inneren Schichte bei akuten Entzündungen sind mit gleichzeitiger Hyperämie der Cutis kombiniert. Ecchymosen der Schleimhaut, am häufigsten bei den primären, akuten Entzündungen und bei Erschütterungen des Trommelfells beobachtet, können vollständig schwinden oder Pigmentierungen zurücklassen*). Ausgedehnte variköse Lymphgefäße mit kolbigen Ausläufern, wie ich sie in den tieferen Schichten der Mittelohrschleimhaut zuerst beschrieben, habe ich an zwei Trommelfellpräparaten (chronische perforative Mittelohrentzündung) gesehen.

Die äußerst dünne, von der Subst. propr. nicht trennbare Bindegewebslage der Mucosa kann durch Auflockerung, Rundzellenwucherung und Bindegewebsneubildung in solchem Grade hypertrophieren, daß die Membran um das Mehrfache ihres normalen Durchmessers verdickt wird. Die Massenzunahme der Mucosa führt, namentlich bei chronischen Mittelohreiterungen, zur Verwachsung der Membran mit der inneren Trommelhöhlenwand, oder zur Verdickung des Trommelfells ohne Adhäsion. An mehreren Präparaten fand ich bloß das faserige Balkenwerk der Schleimhautschichte (siehe S. 18) hypertrophiert und leistenförmig über das Niveau der Innenfläche der Membran vorspringend. Außerdem entwickeln sich besonders bei den eitrigen Mittelohrentzündungen an umschriebenen Stellen der Schleimhaut papilläre Exkreszenzen, größere polypöse Wucherungen, gestielte Cysten von mikroskopischer Kleinheit, sowie diffuse und umschriebene weißliche oder pigmentierte Auflagerungen, welch letztere die kalkige Metamorphose eingehen. Lucae fand in einem Falle Arragonitkristalle im Trommelfelle.

Tuberkel des Trommelfells erscheinen als gelbrötliche Flecken von über Stecknadelkopfgröße in der intermediären Zone (Schwartze**), Politzer***). Von der Trommelhöhle aus gesehen, erscheinen sie als scharf umschriebene Flecke flach gewölbt, über das Niveau der Schleimhaut prominent.

Baratoux will in einem Falle von Lues neben mehreren kleinen Gummata im Gesichte und an der Ohrmuschel, auch am Trommelfelle hinter dem Hammer ein kleines opaleszierendes, später zerfallendes Gumma beobachtet haben. Kirchner sah ein Ulcus syphilit. am Trommelfelle. Lang und Triquet Papeln mit perforierendem Zerfall des Trommelfells. Todd sah aneurysmatische Gefäßneubildungen, Buck ein kavernöses Angiom, Wagenhäuser einen auf das Trommelfell übergreifenden Naevus cutaneus venosus.

Die Anomalien der Durchsichtigkeit und Farbe, die Störungen des Zusammenhanges und die Heilungsprozesse der Trommelfellperforationen, die Anomalien der Wölbung des Trommelfells werden bei den betreffenden Krankheitsformen des Mittelohrs näher gewürdigt werden.

## Die Entzündungen des Trommelfells.

### I. Die primäre akute Entzündung des Trommelfells.

(Myringitis acuta.)

Die primäre akute Entzündung des Trommelfells betrifft die Membran entweder in ihrer Totalität oder sie beschränkt sich auf einzelne Partien derselben. Zumeist ist es die hintere Hälfte des Trommelfells, an welcher die Merkmale der Entzündung am stärksten ausgeprägt sind; nur selten partizipiert der unmittelbar angrenzende Teil der hinteren, oberen Gehörgangswand. Die Entstehungsursache der primären Myringitis ist oft nicht nachweisbar. Zuweilen entwickelt sie sich erwiesenermaßen nach Einwirkung eines kalten Luftstroms auf das Ohr, nach kalten Bädern und Duschen, nach Seebädern (de Rossi),

*) Wendt beobachtete bei Variolösen das Vorkommen kleiner Hämatome an der Mucosa des Trommelfells.

**) Handbuch der path. Anat. von E. Klebs, 1878.

***) Politzer, Atlas der Beleuchtungsbilder des Trommelfells, 1898. Taf. VI. Fig. 8 u. 9.

Digitized by Google

nach Trauma, bei Kindern im Verlaufe akuter Nasenrachenkatarrhe. Die durch Verbrühungen, durch Einträufelung von reizenden und ätzenden Substanzen (Chloroform, Säuren etc.) oder durch Pilzwucherungen hervorgerufenen Trommelfellentzündungen sind gewöhnlich mit Otitis externa kombiniert.

Die bisherige Annahme, daß die Myringitis immer durch entzündungserregende Mikroorganismen hervorgerufen wird, ist durch Untersuchungen an meiner Klinik widerlegt. H. Neumann und Ruttin fanden in einer Reihe von Fällen von primärer Myringitis den Inhalt der serösen Blasen steril. In diesem Falle wäre demnach die Blasenbildung als Herpeseruption anzusehen. In anderen Fällen fanden sich Streptokokken, Pseudodiphtheriebazillen kombiniert mit Staphylokokken.

**Trommelfellbefund.** Die akute Myringitis beginnt mit starker Hyperämie der äußeren Schichte des Trommelfells, welcher in kurzer Zeit der Erguß von Exsudat in das Trommelfellgewebe folgt.

Bei den leichteren Graden der Myringitis, die vorzugsweise in den oberflächlichen Schichten der Cutis

Fig. 125.

Hanfkorngroße Blase vor dem Umbo. Von einem 24jährigen Manne, bei dem die Trommelfellentzündung seit 2 Tagen bestand. Am 3. Tage der Erkrankung war die Blase geschwunden, das matte Trommelfell stellenweise mit schwarzen, ecchymotischen Flecken bedeckt; am 4. Tage war die während des Bestehens der Blase nur wenig verminderte Hörfähigkeit wieder vollkommen normal.

Fig. 126.

Transparente, perlartig glänzende Blase im hinteren, unteren Quadranten des Trommelfells, von einem jungen Manne, bei dem die Entzündung seit 18 Stunden bestand. Hörweite nur wenig vermindert. Am folgenden Tage war die Blase verschwunden.

Fig. 127.

Kirschrote, hämorrhagische Blase auf der hinteren Trommelfellfalte von einem 60jährigen Manne, bei dem die Entzündung seit 24 Stunden bestand. Am 3. Tage war an Stelle der Blase eine trockene Ecchymose sichtbar.

ihren Sitz hat, kommt es bei gleichzeitiger Rötung des knöchernen Gehörgangs zur diffusen, den Hammergriff verdeckenden Gefäßinjektion, zur serösen Durchfeuchtung der Cutisschichte des Trommelfells mit zerstreuten, unregelmäßigen Ecchymosen, oder zur Bildung einer oder mehrerer durchscheinender, hanfkorngroßer, mit seröser Flüssigkeit gefüllter Blasen, deren Glanz und Durchsichtigkeit ihnen das Aussehen transparenter Muschelperlen verleihen (Myringitis bullosa) (Fig. 125 und 126). Das Vorkommen hämorrhagischer Blasen am Trommelfelle ist am häufigsten bei der Influenza-Otitis beobachtet worden. In einem von mir untersuchten Falle (Fig. 127) saß die kirschrote, ovale Blase genau auf der hinteren Trommelfellfalte, in einem anderen Falle nahm die schwarzrote Geschwulst das ganze hintere, obere Segment des Trommelfells ein. (Vgl. Politzer, Atlas Taf. I. 25.)

Die Dauer solcher Blasen ist meist nur eine kurze, da sie oft schon mehrere Stunden nach ihrer Entstehung platzen oder durch rasche Resorption ihres Inhaltes schwinden. Im ersteren Falle fließt durch kurze Zeit eine kleine Menge wässeriger oder blutig gefärbter Flüssigkeit aus dem Gehörgange und man findet hierauf an Stelle der Blase die Membran von einer schrundigen Epidermis-

Digitized by Google

schichte bedeckt, mattgrau, die Hyperämie am Hammergriff geringer und längs desselben, sowie in der Umgebung der bestandenen Blasen kleine ecchymotische Stellen.

Bei den höheren Graden der Trommelfellentzündung kommt es zur Bildung großer Blasen und Abszessen, welch letztere meist in den tieferen Schichten der Cutis ihren Sitz haben. Sie kommen bald vereinzelt, bald in multipler Anzahl vor und können, wie Beobachtungen von Wilde, v. Tröltsch, Schwartze, Boeck (Archiv f. Ohrenheilk. Bd. II) und Politzer zeigen, sich entweder spontan zurückbilden oder in den Gehörgang entleeren.

Die Inspektion des Trommelfells ergibt in solchen Fällen eine den hinteren, oberen Abschnitt der Membran einnehmende, kleinerbsengroße Geschwulst, deren Aussehen bei serösem Exsudate (Fig. 128) einer großen, durchscheinenden, gelblichglänzenden Perle, bei eitrigem Ergusse einer glänzenden, undurchsichtigen, gelblichgrünen Blase gleicht. Erfolgt die Exsudation mehr diffus in den tieferen Schichten der Cutis, so

Fig. 128.

Prallgespannte, gelblich durchscheinende, glänzende Blase, den hinteren, oberen Teil des Trommelfells einnehmend. Von einem 21jährigen Manne, bei welchem die Myringitis seit 36 Stunden bestand. 2 Tage nach der ersten Beobachtung war die Blase, ohne zu platzen, verschwunden. Die wenig verminderte Hörweite nach kurzer Zeit normal.

Fig. 129.

Blase und Abszeß am rechten Trommelfelle von einem jungen Manne, bei dem die Trommelfellentzündung seit 24 Stunden bestand.

wird diese in Form eines blauroten, glänzenden oder von einer leicht zerklüfteten und durchfeuchteten Epidermis überzogenen Tumors hervorgewölbt, welcher beim ersten Anblick viel Ähnlichkeit mit einer polypösen Wucherung zeigt.

Der Standort der von mir beobachteten primären Abszesse war meist der hintere, obere Quadrant des Trommelfells, nur selten sah ich kleinere Abszesse im hinteren, unteren Quadranten und an der vorderen Hälfte der Membran. Sie erscheinen als halbkugelige, eitergrüne, glänzende, nicht durchscheinende Geschwülste, oder als kleine, zugespitzte, grünliche Prominenzen mit livider, durchfeuchteter oder ecchymotischer Umgebung. Nach Eröffnung der Abszesse mit der Nadel quillt ein Eitertröpfchen aus denselben hervor. (Politzer, Atlas Taf. I. 27 u. 28.)

Die im hinteren, oberen Abschnitte des Trommelfells entstandenen Blasen und Abszesse nehmen einen großen Teil des Sehfeldes ein, so daß durch die Geschwulst nicht nur der Hammergriff, sondern auch die vordere Partie des Trommelfells überwölbt und verdeckt wird. Der kurze Hammerfortsatz bleibt gewöhnlich als weißer Knoten vor und über der Geschwulst sichtbar. Seine Umgebung ist intensiv gerötet, ecchymosiert, nicht unähnlich einer von einem roten Hofe umgebenen Eiterpustel. Eine Mischform von Blasen- und Abszeßbildung (Fig. 129) konnte ich am entzündeten Trommelfelle in einem Falle konstatieren, bei dem die Blase am dritten, der Abszeß am vierten Tage nach Beginn der Entzündung schwand.

Digitized by Google

**Symptome.** Die akute Myringitis ist im Beginne mit heftigen, stechenden, bohrenden, nach dem Scheitel und der seitlichen Halsgegend ausstrahlenden Schmerzen, zuweilen auch mit subjektiven Geräuschen und Pulsieren verbunden. Bei oberflächlichen Entzündungen dauert der Schmerz gewöhnlich nur kurze Zeit an und hört mit dem Erscheinen der Blasen am Trommelfelle auf. Erfolgt hingegen die Exsudation in die tieferen Schichten der Membran, wobei diese als blaurote Geschwulst gegen den Gehörgang vorgebaucht wird, oder kommt es zur Abszeßbildung, dann erreichen auch die Schmerzen, namentlich in der Nacht, einen hohen Grad und dauern oft mit Intermissionen, bis zur Abnahme der Entzündung mehrere Tage an. Schmerzlose akute Abszeßbildung bei primärer Myringitis ist selten (Boeck). Nicht konstante Symptome der primären Myringitis sind ein Gefühl von Vollsein, von Druck und Unbehagen im Ohre, öfters eine starke Hyperästhesie gegen Geräusche. Leichte Fieberbewegungen kommen bei Kindern, selten bei Erwachsenen vor.

Die die Myringitis begleitende Hörstörung steht mit den Veränderungen am Trommelfelle in keinem Verhältnisse. Prüft man im Stadium, in welchem die Symptome der Exsudation am stärksten ausgeprägt sind, so findet man in der Regel nur eine mäßige Verminderung der Hörschärfe für den Hörmesser und für die Flüstersprache. Im allgemeinen wird bei Trommelfellentzündungen, deren weiterer Verlauf keinen Zweifel über deren primäre Natur aufkommen läßt, die Hörfähigkeit nur wenig herabgesetzt.

**Verlauf.** Der Verlauf der primären akuten Myringitis unterscheidet sich von dem der akuten Otitis media durch die raschere Abnahme der entzündlichen Erscheinungen und durch die viel kürzere Dauer des Prozesses. Die vollständige Rückkehr zur Norm erfolgt schon nach 3—4 Tagen. Protrahierte, öfter rezidivierende Entzündungen sind selten. Das an die Oberfläche ergossene Exsudat wird entweder rasch resorbiert oder durch Platzen der Epidermis in den Gehörgang entleert. In letzterem Falle findet man die Stelle der geborstenen Blase von grauer, mazerierter Epidermis bedeckt, die Hammergefäße injiziert und die Umgebung der Blase ecchymosiert. Nach dem Platzen der Blase nimmt die Hörschärfe durch die entzündliche Schwellung, welche sich vom Trommelfelle auf die Trommelhöhle fortsetzt, in der Regel ab. Ein Durchbruch des Abszesses nach innen gehört zu den größten Seltenheiten. Durch das rasche Verschwinden des Abszesses und durch die nach einer Lufteintreibung sichtbare starke Vorwölbung der zusammengefallenen Geschwulst konnte ich die Diagnose auf Durchbruch des Abszesses nach innen stellen. Die Kommunikation des entleerten Abszesses mit der Trommelhöhle läßt sich dadurch nachweisen, daß das im unteren Abschnitt der Blase angesammelte Exsudat von der im oberen Teile befindlichen Luft durch eine grauweiße Linie geschieden ist*).

**Diagnose.** Die Diagnose der primären Myringitis ist nur in den ersten Tagen der Erkrankung mit Sicherheit zu stellen. Sie basiert vorzugsweise darauf, daß trotz der auffälligen Veränderungen am Trommelfelle die Hörweite nicht merklich verringert ist. Eine Verwechslung wäre nur mit der akuten Otitis media möglich, bei welcher die Entzündungserscheinungen am Trommelfelle nicht selten in gleicher Weise ausgeprägt sind wie bei der akuten Myringitis, bei der jedoch schon nach kurzer Dauer ein so kopiöser Erguß von Exsudat in die Trommelhöhle erfolgt, daß durch dieses das Hörvermögen in bedeutenderem Grade

*) Vgl. meine Abhandlung: „Über Blasenbildung und Exsudatsäcke im Trommelfelle". Wiener med. Wochenschr. 1872. — Politzer, Atlas, Taf. I, 28.

Digitized by Google

herabgesetzt wird. Schwierig ist die Diagnose der primären Myringitis, wenn die erste Untersuchung in ein Stadium fällt, in welchem die entzündliche Reizung sich auf die Trommelhöhle und die Ohrtrompete fortgesetzt hat, in welchem Falle es nicht mehr möglich ist, zu entscheiden, ob die Entzündung ursprünglich vom Trommelfelle oder vom Mittelohre ausging.

**Ausgänge.** Der Ausgang der primären akuten Myringitis ist Heilung, nur selten entwickelt sich aus ihr eine chronische eitrige Entzündung an der äußeren Fläche der Membran, welche bisweilen zur Ulzeration und Perforation des Trommelfells führt. Häufiger tritt als Folgezustand eine entzündliche Schwellung der Mittelohrauskleidung hinzu, welche sich jedoch nach kurzer Zeit zurückbildet. H. Neuman glaubt hieraus schließen zu können, daß die Myringitis oft nur der Vorläufer eines Mittelohrkatarrhs sei. Nach Ablauf der Myringitis können noch längere Zeit leichte Hyperämie, radiäre Gefäßinjektion und Trübung des Trommelfells mit anhaltender Epidermisabschuppung (Myringitis sicca, de Rossi) fortbestehen. Als persistente Veränderungen am Trommelfelle bleiben streifige, graue Trübungen, umschriebene Kalkflecke oder atrophische, narbenähnliche Verdünnungen zurück.

**Therapie.** Die Behandlung der akuten Trommelfellentzündung ist im Beginne eine palliative und unterscheidet sich nicht von der Behandlung der akuten Mittelohrentzündung im Reaktionsstadium. Wir verweisen daher auf den betreffenden Abschnitt. Nur in den Fällen, in denen sich unter heftigen Schmerzen ein Abszeß am Trommelfelle entwickelt, wird man die Eröffnung desselben durch die Paracentesennadel*) vornehmen. Diese leicht ausführbare Operation ist schon deshalb angezeigt, weil durch sie der Durchbruch des Eiters gegen die Trommelhöhle verhindert wird. Hingegen ist bei den kugelig vorgewölbten, perlartig glänzenden, durchscheinenden, mit seröser Flüssigkeit gefüllten Blasen die künstliche Eröffnung mit der Nadel überflüssig, weil sich diese Blasen entweder rasch zurückbilden oder bald nach ihrer Entstehung spontan in den äußeren Gehörgang entleeren. Bei Entzündungen in den tieferen Trommelfellschichten, bei welchen die Membran in Form einer blauroten Geschwulst vorgebaucht ist, sind Einschnitte in die Geschwulst (mit der Lanzennadel oder mit einem schmalen, tenotomartigen Messerchen) nur auf Fälle zu beschränken, in denen wegen heftiger Schmerzen eine Entspannung der infiltrierten Trommelfellpartien erzielt werden soll. Sowohl hier, als auch bei der Eröffnung von Abszessen hat man aber darauf zu achten, daß nicht mehr als die Hälfte der Lanze in das Trommelfell eingesenkt werde. Nach der Inzision verkleben die Wundränder binnen kurzem, nur selten bleibt eine protrahierte Eiterabsonderung am Trommelfelle zurück.

Bei der akuten Myringitis sind Lufteintreibungen in das Mittelohr nur dann angezeigt, wenn nach dem Schwinden der Schmerzen eine rasche Hörverminderung eintritt, aus welcher auf eine hinzugetretene Schwellung und Sekretion im Mittelohre geschlossen werden kann. Man reicht fast immer mit dem P.schen Verfahren aus, welches einmal täglich bis zum Schwinden der Hörstörung fortgesetzt werden muß. Bei den selteneren Formen von Myringitis mit eitriger Absonderung am Trommelfelle genügen mehrmalige Ausspülungen mit 1—2prozentiger Lysol- oder Kochsalzlösung und darauffolgende Einblasung einer geringen Menge feinpulverisierter Borsäure, um die Sekretion zu beseitigen**).

---

*) Die Details der Technik der Paracentese des Trommelfells folgen in dem Abschnitte: Therapie der serös-schleimigen Mittelohrkatarrhe.

**) Über Myringitis crouposa siehe den Abschnitt Otit. externa crouposa und diphtheritica (S. 189).

Digitized by Google

## II. Die chronische Entzündung des Trommelfells.

(Myringitis chronica.)

**Ätiologie.** Die chronische Myringitis zählt zu den seltensten Krankheitsformen des Gehörorgans. Sie entwickelt sich aus der primären akuten Myringitis, bei ausgedehnten Entzündungen der Cutisschichte, in deren Gefolge sich, namentlich bei skrofulösen und kachektischen Individuen, eine dauernde Eiterung an der äußeren Trommelfellfläche etabliert. Zuweilen tritt sie ohne vorhergegangene Reaktionserscheinungen schleichend auf. Häufiger jedoch bleibt nach meinen Beobachtungen die chronische Myringitis als Residuum einer Otitis externa zurück, nachdem die durch die Entzündung gesetzten Veränderungen im Gehörgange geschwunden sind. Desgleichen sah ich wiederholt nach Ablauf von Mittelohreiterungen und nach Verschluß der Trommelfellperforation die Symptome der chronischen Trommelfellentzündung fortbestehen.

Die chronische Myringitis betrifft die ganze Fläche des Trommelfells, zuweilen beschränkt sie sich jedoch auf einzelne Partien desselben, am häufigsten auf den hinteren, oberen Abschnitt und nächst diesem auf die Gegend der Shrapnellschen Membran. Diese umschriebenen Entzündungen sind jedoch nur selten auf das Trommelfell begrenzt; öfter partizipiert ein umschriebenes Areale der unmittelbar angrenzenden hinteren, oberen, knöchernen Gehörgangswand am Entzündungsprozesse.

**Trommelfellbefund.** Bei leichteren Graden der diffusen Myringitis erscheint das Trommelfell grauweiß, feuchtglänzend, sezernierend, mit verwaschenen, gelblichweißen Flecken; durch die dünne Schichte des Sekretes schimmert das rote Gefäßbündel des Hammergriffs und der kurze Hammerfortsatz noch deutlich durch. Bei Wucherung und Verdickung der Epidermislage hingegen ist die Membran von einer weißlichgelben, undurchsichtigen, die Hammerteile maskierenden Epidermisschichte bedeckt, welche sich beim Ausspritzen schwer von der Unterlage ablöst. Die in solchen Fällen stark aufgelockerte Cutisschichte erscheint nach Abstoßung der Epidermis intensiv gerötet, abgeflacht, samtartig, mit unregelmäßigen Lichtreflexen übersät. Bei partieller Ablösung der Epidermis können die entblößten geröteten Stellen irrtümlich Trommelfellgeschwüre vortäuschen.

Fig. 130.

Granulationen am Trommelfelle bei einem jungen Mädchen, welches seit mehreren Jahren an Ohrenfluß litt; Beseitigung der Wucherungen durch Tuschierung mit Liqu. ferri sesquichlorat.

Die chronische Myringitis führt bisweilen zur Bildung von papillären Exkreszenzen (s. S. 232) in Form von stecknadelkopf- oder hanfkorngroßen, hellroten Wärzchen, welche entweder einzeln oder in Gruppen stehend vorkommen (Fig. 130*), oder in größerer Anzahl auf die ganze Oberfläche der Membran verteilt sind. Im letzteren Falle bietet das Trommelfell das Aussehen einer bläulichroten, mit zahlreichen Lichtpunkten besäten Himbeere. In einem Falle sah ich eine vereinzelte Wucherung genau an der Spitze des kurzen Fortsatzes, in einem anderen auf der Shrapnellschen Membran aufsitzen. Zuweilen erstreckt sich die Wärzchenbildung vom hinteren, oberen Quadranten des Trommelfells auf die hintere, obere Wand des knöchernen Gehörgangs.

**Diagnose.** Wichtig für die Diagnose der selbständigen, chronischen Myringitis sind die bei der Inspektion wahrnehmbaren Veränderungen am Trommelfelle während einer Lufteintreibung in die Trommelhöhle. Beim

*) Politzers Atlas Taf. II.

Digitized by Google

Valsalvaschen Versuch oder beim P.schen Verfahren wölbt sich die Membran ohne Perforationsgeräusch nach außen vor; bei der Untersuchung mit dem Siegleschen Trichter zeigt die granulierende Fläche ausgiebige Bewegung. Dadurch unterscheidet sich die chronische Myringitis von der chronischen eiterigen, mit Perforation des Trommelfells einhergehenden Mittelohrentzündung. Entscheidend für die Diagnose ist in solchen Fällen, daß durch die Auskultation keine Schwellung und Sekretion im Mittelohre nachweisbar und die Hörweite nur wenig herabgesetzt ist. Hervorzuheben ist jedoch das Vorkommen chronischer nicht perforativer Mittelohrkatarrhe mit gleichzeitiger Sekretion an der äußeren Fläche des Trommelfells.

**Symptome.** Die chronische Myringitis verläuft ganz schmerzlos, nur selten klagen die Kranken über lanzinierende Stiche und über ein Gefühl von Vollsein oder Druck im Ohre. Das lästigste Symptom, welches häufig allein den Kranken bestimmt, sich der ärztlichen Behandlung zu unterziehen, ist starkes Jucken und der üble Geruch aus dem Ohre, als Folge der Zersetzung des mit dem Eiter sich mengenden Ceruminalsekrets.

**Ausgänge.** Die Ausgänge der chronischen Myringitis sind: Heilung nach Aufhören der Sekretion, oder geringgradige Hörstörungen, wenn nach Ablauf der Eiterung eine mäßige Verdickung des Trommelfells zurückblieb. Exzessive Verdickung der Membran mit hochgradiger Schwerhörigkeit (v. Tröltsch, de Rossi) habe ich bei den primären Formen selten beobachtet. Nach dem Aufhören der Sekretion bleibt manchmal längere Zeit hindurch eine starke Abschuppung der Epidermis oder Krustenbildung am Trommelfelle zurück. Bei der Myringitis granulosa wird die Eiterung durch die Wärzchen unterhalten und die Heilung erfolgt erst, wenn die Granulationen sich entweder spontan zurückbilden oder durch ärztliche Behandlung beseitigt werden. Perforierende Geschwürsbildung ist selten.

**Therapie.** Die Behandlung der chronischen Myringitis richtet sich nach den Veränderungen am Trommelfelle. Ist die Sekretion mit geringer Auflockerung der Cutis verbunden, so wird es nach mehrmaligen, antiseptischen Ausspülungen (mit Lysol- oder Kochsalzlösungen) und nachherigem Einblasen von feinpulverisierter Borsäure (vgl. Therapie der akuten, eiterigen Mittelohrentzündung) gelingen, die Absonderung zu beseitigen. Ist nach mehrtägiger Anwendung der Borsäure oder nach Einträufelungen von Perhydrol (5:50) keine Abnahme der Sekretion bemerkbar, so geht man zu lauwarmen Einträufelungen einer alkoholischen Borsäurelösung (1:20) oder einer Solution von Karbolsäure in Alkohol (1:30) über, von welcher 15 bis 20 Tropfen durch $^1/_4$ Stunde im Ohre belassen werden. Wo die Einträufelungen heftiges Brennen verursachen, sind vorerst 2—3 Tropfen einzuträufeln und wenn das leichte Brennen aufhört, 25—30 Tropfen der Lösung nachzugießen.

In besonders hartnäckigen Fällen erweisen sich konzentrierte Höllensteinlösungen (Argent. nitr. cryst. 0,8, Aqu. destill. 10,0) als wirksam. Nach jedesmaliger Tuschierung ist die Lösung durch Ausspülen mit Salzwasser zu neutralisieren. Die Einträufelungen dürfen erst nach Abstoßung des Schorfes wiederholt werden und es genügen in der Regel wöchentlich dreimalige Einträufelungen durch 3—4 Wochen, um die Absonderung am Trommelfell zu beseitigen. Die desquamativen Formen sind die hartnäckigsten. Fortgesetzte Alkoholeinträufelungen wirken hier jedenfalls nachhaltiger als Höllensteinlösungen. Ulzerationen heilen oft sehr rasch durch Auftragen von Jodoform oder Jodolpulver, die Tuschierung der Geschwürsfläche ist selten nötig.

Bei Granulationsbildung am Trommelfelle (Myringitis granulosa) sind Tuschierungen mit Liquor ferri sesquichlor. nach vorheriger Auftragung von Kokainpulver am wirksamsten. Das Mittel wird entweder tröpfchenweise, durch eine in die Flüssigkeit eingetauchte Sonde, oder durch Bestreichen mittels eines kleinen Wattetupfers auf die Wucherungen auf-

Digitized by Google

getragen und die Ätzungen jeden dritten Tag so lange fortgesetzt, bis das Trommelfell glatt und trocken ist.

Ätzungen mit Höllenstein und Chromsäure sind weit weniger wirksam und verursachen oft heftige Schmerzen. Auch die galvanokaustische Ätzung nach vorheriger Kokainisierung ist wegen der geringen Schmerzhaftigkeit und der kurzen Behandlungsdauer sehr empfehlenswert. Als Kautelen bei der Anwendung der Galvanokaustik wären hervorzuheben: man bediene sich eines einfachen, spitzen Platinbrenners; der Strom darf erst geschlossen werden, wenn die Spitze des Brenners die Wucherung berührt, die Ätzung, welche in einer Sitzung an 5—6 verschiedenen Stellen der Membran wiederholt werden kann, darf nur 2—3 Sekunden dauern, endlich muß unmittelbar nach jedesmaliger Ätzung der Brenner entfernt und der sich entwickelnde heiße Dampf im Gehörgange durch Hineinblasen mit einem Ballon beseitigt werden. Nachträgliche Kokaineinträufelungen (2—5 Proz.) finden nur bei länger anhaltenden Schmerzen Anwendung. Nur wenn die Ätzungen im Stiche lassen, ist die Abtragung größerer Wucherungen mit dem Hartmannschen Zängelchen (s. Polypenoperationen) und die darauffolgende Tuschierung angezeigt.

Als Myringitis chronica sicca beschreibt Stetter eine zur Verdickung des Trommelfells führende, schleichende, trockene Entzündung, die ohne Sekretion und ohne Granulationsbildung einhergeht und allmählich zur Schwerhörigkeit führt. Das Trommelfell erscheint getrübt, glanzlos, mit undeutlichem Hammergriff. Zur Behandlung empfiehlt Stetter Einträufelungen von: Acid. sozojodol. 0,25, Spirit. vini absol. 1,0, Ol. ricini 10,0.

## Die traumatischen Läsionen des Trommelfells.

Traumatische Verletzungen des Trommelfells werden hervorgerufen: 1. durch unmittelbares Eindringen des verletzenden Gegenstandes in das Trommelfell, 2. durch Fortpflanzung einer Fraktur der Schädelknochen auf das Trommelfell und 3. durch plötzliche Verdichtung der Luftsäule im äußeren Gehörgange oder in der Trommelhöhle, seltener durch rasche Verdünnung der das Trommelfell nach außen begrenzenden Luftsäule.

1. Die direkten Verletzungen des Trommelfells entstehen am häufigsten bei Personen, die wegen lästigen Juckens den Gehörgang mit verschiedenen Gegenständen kratzen und bei denen durch zufälliges Anstoßen, der hierzu benutzte Gegenstand, wie Ohrlöffel, Haarnadeln, Zahnstocher, Zündhölzchen, Strohhalme (Marian), Bleistifte etc., in das Trommelfell hineingestoßen wird. Ferner kann durch unvorsichtige Handhabung von Ohrenspritzen mit langen, spitzen Ansätzen, durch rohe Extraktionsversuche fremder Körper oder durch zufällig abgesprengte und in den Gehörgang gelangte Holzsplitter, durch spitzes Reisig, welches beim Passieren durch ein Gebüsch in den Gehörgang eindringt, durch plötzliches Eindringen von Wasser beim Baden (Kopfsprung), durch Werfen von Schneeballen (Schwartze) eine Trommelfellverletzung herbeigeführt werden. Von innen her kann ein stark eingezogenes Trommelfell durch eine bis in die Trommelhöhle vorgedrungene Bougie durchstoßen werden.

Die Lokalität, die Größe und Form dieser Verletzungen ist sehr verschieden und nach Versuchen Zaufals an der Leiche (Archiv f. Ohrenheilk. Bd. VIII) abhängig von der stärker oder schwächer ausgeprägten, spiraligen Drehung des Gehörgangs, ferner von der Beschaffenheit des Instruments, ob es schneidend, stumpf, spitz, starr oder biegsam und das eindringende Ende glatt oder rauh ist, und endlich von der Gewalt, mit welcher der verletzende Gegenstand eingewirkt hat. Die Ruptur bei den direkten Verletzungen



Digitized by Google

findet sich häufiger an der hinteren als an der vorderen Hälfte der Membran. (Nothers Z. f. Ohrenheilk. Bd. XXIII.)

Der Trommelfellbefund variiert nach der Ausdehnung der Zerstörung und nach dem Zeitpunkte, in welchem die Untersuchung des Trommelfells vorgenommen wird. In frischen Fällen findet man nach Verletzung mit spitzen, dünnen Instrumenten eine unregelmäßig rundliche Öffnung, deren Ränder und Umgebung von schwarzrotem Blutextravasate bedeckt sind. Bei ausgedehnten, unregelmäßigen Rissen ist die Form der Lücke wegen des das Trommelfell bedeckenden Blutextravasats nicht erkennbar. Erst mit dem Eintritt der Eiterung und nach Entfernung der Blutextravasate gelingt es zuweilen, die Ausdehnung der Zerstörung zu überblicken.

Im Momente der Verletzung wird eine heftige Detonation und ein durchdringender Schmerz empfunden, welchem entweder eine vollständige Ohnmacht oder ein starker Taumel, Schwindel und Ohrensausen folgen. Nach einigen Stunden erholt sich der Patient, doch dauern Eingenommenheit des Kopfes und subjektive Geräusche noch längere Zeit fort. Tritt eine reaktive Entzündung ein, so nehmen die Schmerzen und die Geräusche an Intensität wieder zu und namentlich die letzteren können noch lange nach Ablauf der Entzündung fortdauern.

Bei einem von Delstanche beobachteten Falle, ein junges Mädchen betreffend, waren 2 Jahre nach der Verletzung des Trommelfells mit einer Stricknadel totale Taubheit, unerträgliche Geräusche und heftige Schwindelanfälle vorhanden. Am Trommelfell fand sich eine adhärente Narbe im hinteren, oberen Quadranten der Membran.

Die aus direkter Einwirkung hervorgehenden Verletzungen heilen selten ohne Entzündung und Eiterung. Namentlich bei ausgedehnten, unregelmäßigen Einrissen kommt es zu einer schmerzhaften Mittelohreiterung, welche wochen- und monatelang andauert und in deren Gefolge sich sekundäre Entzündungen im äußeren Gehörgange und im Warzenfortsatze entwickeln können. Nach Ablauf der Eiterung bleiben nicht selten persistente Lücken oder Narben am Trommelfelle zurück, welche häufig mit der inneren Trommelhöhlenwand verwachsen und bleibende Schwerhörigkeit veranlassen. Wo bei der Verletzung auch der Stapes luxiert wurde, dauern Schwindel und subjektive Geräusche an und bleibt totale Taubheit zurück. Bezüglich der Therapie verweise ich auf die Behandlung der akuten, perforativen Mittelohrentzündung.

2. Bei den durch Fortpflanzung einer Fraktur der Schädelknochen auf das Trommelfell entstandenen Rupturen wird die Membran gewöhnlich durch eine von der oberen oder vorderen Gehörgangswand sich fortsetzende Fissur in großer Ausdehnung verletzt. Die kopiöse Blutung aus dem Ohre stammt zum Teile aus den Trommelfellgefäßen, zum Teile aus den frakturierten Knochen. Gleichzeitige Fraktur des Labyrinths ist mit Abfluß von Cerebrospinalflüssigkeit verbunden. Die Form der Ruptur wechselt von der eines Längsrisses bis zur unregelmäßigen fetzigen Zerstörung der Membran. Die Trommelfellruptur tritt in solchen Fällen gegenüber der Schädelverletzung vollständig in den Hintergrund. Wo der letale Ausgang nicht eintritt, kommt es zur profusen Eiterung, zur Wucherung des entzündeten Trommelfells und der Mittelohrschleimhaut und zur Verwachsung des Trommelfellrestes mit der inneren Trommelhöhlenwand. (S. den Abschnitt Verletzungen des Gehörorgans.)

3. Trommelfellrupturen durch plötzliche Verdichtung oder Verdünnung der Luft im äußeren Gehörgange kommen am häufigsten durch einen Schlag mit der Hand auf das Ohr (Ohrfeige, Faustschlag), durch einen Fall auf das Ohr, ferner durch

Digitized by Google

Kanonenschuß*), durch in der Nähe des Ohres abgefeuerte Gewehre und Knallerbsen (Wagenhäuser), durch Explosionen (Orne Green, Bonnafont), durch intensive Erschütterung des Trommelfells infolge eines Blitzschlags (Ludewig), bei Caissonarbeitern, Luftschiffern, durch Blasen von Blechinstrumenten (Chimani) zu stande**). Begünstigt wird die Entstehung der Ruptur durch behinderte Wegsamkeit des Tubenkanals, welche das Ausweichen der im Mittelohre verdichteten Luft gegen den Rachenraum nicht gestattet (v. Tröltsch), ferner durch Atrophie, Narbenbildung und Kalkablagerungen im Trommelfelle. Rupturen durch Luftverdünnung im äußeren Gehörgange (Kuß auf das Ohr, Aeronauten, therapeutische Luftverdünnung) sind im ganzen selten. Nicht penetrierende, nur die Cutis oder die Schleimhautschichte betreffende Einrisse wurden nur in vereinzelten Fällen beobachtet. Da die durch Schlag auf die Ohrgegend entstandenen Trommelfellrupturen, namentlich in forensischer Beziehung, das Interesse des Praktikers in Anspruch nehmen, so sollen zunächst diese ausführlicher geschildert werden.

Im Momente des Schlages (Ohrfeige) und der erfolgten Ruptur wird entweder ein heftiger Knall oder ein durchdringender Schmerz im Ohre empfunden. Der Verletzte wird oft von einem so starken Taumel, Schwindel und von Ohrensausen ergriffen, daß er nicht im stande ist, sich aufrecht zu erhalten. Diese Symptome nehmen nach einigen Stunden an Intensität ab, doch bleibt öfters einige Tage und noch länger ein Gefühl von Betäubung und Ohrensausen zurück.

Die objektive Untersuchung des Trommelfells ist von großer Wichtigkeit. Der Trommelfellbefund bietet in den ersten Tagen nach der Verletzung so charakteristische Merkmale, daß man bei einiger Erfahrung aus dem Trommelfellbefunde allein zu bestimmen im stande ist, ob eine traumatische Ruptur oder eine pathologische Perforation vorliegt.

Die Stelle des Einrisses befindet sich häufiger an der vorderen unteren, als an der hinteren Hälfte der Membran. Meist wird das Trommelfell nur an einer, selten an zwei Stellen rupturiert. Die Öffnung liegt in der Mitte zwischen Griff und Ringwulst, nur selten dehnt sie sich knapp vom Hammergriff bis zum Sehnenring aus. Noch seltener ist die Membr. flaccida rupturiert.

Die Form der Ruptur ist entweder rundlich, als wäre ein Stück der Membran mit einem Locheisen herausgeschlagen worden, bei größeren Rupturen oft dreieckig, gewöhnlich aber ist sie länglich, oval mit zugespitzten (Fig. 131) oder abgerundeten Enden. Die Längsachse des Ovales liegt meist parallel zur Richtung der radiären Fasern. Selten werden lineare, nicht klaffende Risse vor und hinter dem Hammergriffe oder unregelmäßige, lappenförmige Rupturen beobachtet. Bei einem meiner Fälle waren die blutig suffundierten Ränder einer lappigen Ruptur so stark gegen die Peripherie und den Hammergriff retrahiert, daß man einen großen Teil des Promontoriums übersehen konnte.

Die Ränder der Rupturöffnung sind scharf begrenzt, ganz oder stellenweise mit einem rötlichschwarzen Blutcoagulum be-

*) Seit Einführung der Hinterlader beobachtet man die früher bei den Artilleristen so häufigen Trommelfellrupturen fast nie mehr, weil die Bedienungsmannschaft bis auf einen, der die Abfeuerung ebenfalls aus einer ziemlichen Entfernung besorgt, auf ungefähr zwölf Schritte zurückgeht, wodurch sie der Einwirkung des intensiven Schalles entzogen wird (Chimani).

**) Robinson (Annal. of Ophthalmol. and Otol. Bd. II, 1893) sah bei einem 45jährigen Mann eine vollständige Zerstörung des Trommelfells durch einen Blitzschlag. Dieselbe zeigte alle charakteristischen Merkmale der traumatischen Ruptur und heilte in kurzer Zeit vollständig aus.

Digitized by Google

deckt. Zuweilen sieht man in der Nähe der Ruptur oder an entfernteren Stellen (Fig. 132), besonders am hinteren Griffrande, Ecchymosen und eine stärkere Gefäßinjektion am Hammergriff und dessen Umgebung. Bisweilen finden sich kleine Blutcoagula im äußeren Gehörgange. Die innere Trommelhöhlenwand zeigt die normale weißgelbe Farbe ohne merkliche Gefäßinjektion*).

Ein wichtiges von mir zuerst beobachtetes Symptom für die Beurteilung der Trommelfellrupturen ist das Auskultationsgeräusch beim Valsalvaschen Versuch. Während nämlich selbst bei großen pathologischen Perforationen die Luft beim Valsalvaschen

Fig. 131.

Ruptur in der vorderen unteren Hälfte der Membran bei einem Knaben nach einer Ohrfeige.

Fig. 132.

Mit ecchymotischen Rändern bedeckte, dreieckige Rupturöffnung vor dem Hammergriff. Befund am 4. Tage nach einer Ohrfeige bei einem 52jährigen Manne.

Versuch meist mit einem hohen, scharfen, zischenden Geräusche aus dem Ohre entweicht, hört man bei traumatischen Trommelfellrupturen — wenn die Verletzung ein normales Ohr betroffen hat — die Luft mit einem sehr breiten, tiefen und hauchenden Geräusche aus dem Ohre strömen, wobei zum Durchpressen der Luft eine weit geringere Kraftanstrengung nötig ist, als bei pathologischen Perforationen. Nur dann, wenn sich der Ruptur eine entzündliche Reizung in der Trommelhöhle zugesellt, erhält das Perforationsgeräusch einen hohen, zischenden Charakter.

Die Hörstörung bei den Trommelfellrupturen ist für Flüstersprache gewöhnlich geringgradig. Wie bei Schalleitungshindernissen überhaupt ist auch hier die Perzeptionsfähigkeit durch Luftleitung für den unteren Teil der Skala vermindert (Notter). Nur wenn durch den Schlag außer der Ruptur noch eine Erschütterung des Labyrinths erfolgt ist, tritt hochgradige Schwerhörigkeit ein, in welchem Falle auch die obere Grenze der Skala herabgerückt ist. Die plötzliche Luftverdichtung im äußeren Gehörgange kann sich nämlich auf zweierlei Weise äußern. Erschöpft sich die lebendige Kraft des Schlages am Trommelfelle, indem sie eine Ruptur herbeiführt, so wird in der Regel das Labyrinth nicht affiziert. Die Hörfähigkeit für Hörmesser und Sprache ist in diesen Fällen meist wenig vermindert und der Ton der an den Scheitel angesetzten Stimmgabel wird nur gegen das verletzte Ohr lateralisiert. Bleibt hingegen das Trommelfell intakt, so wird sich die Kraft des Schlages in höherem Maße auf das Labyrinth äußern, indem die plötzliche Einwärtstreibung der Kette der Gehörknöchelchen eine Erschütterung und Schädigung der Endaus-

*) Meine Abhandlung: „Über traumatische Trommelfellrupturen, mit besonderer Rücksicht auf die forensische Praxis" (Wiener med. Wochenschr. 1872. Nr. 35 u. 36), die erste, welche den Gegenstand otoskopisch und klinisch nach dem jetzigen Stande behandelt hat, diente den meisten späteren Publikationen — häufig ohne Quellenangabe — als Grundlage.

Digitized by Google

breitung des Hörnerven bewirkt, in deren Folge hochgradige Schwerhörigkeit und anhaltende subjektive Geräusche auftreten. Bei diesen prognostisch weit ungünstigeren Formen wird nach meinen Beobachtungen bei positivem Rinne die Perzeption der Stimmgabel vom Scheitel gewöhnlich gegen das normale Ohr lateralisiert.

Der Heilungsprozeß der nicht mit Labyrintherschütterung komplizierten Trommelfellrupturen verläuft meist günstig, indem die Öffnung ohne auffällige Reaktionserscheinungen zum Verschlusse gelangt. Die Heilungsdauer variiert von 3—15 Tagen. Die Narbenbildung geht, nach dem Trommelfellbefunde zu urteilen, öfters von der Mucosa des Trommelfells aus, indem sich mehrere Tage nach der Ruptur ein graugelbes Häutchen von innen her vor die Öffnung schiebt, während die Rißränder der Cutisschichte noch längere Zeit sichtbar bleiben. Seltener erfolgt die Verkleinerung der Rupturspalte durch gleichmäßiges Auswachsen der Epidermis (Rummler) oder sämtlicher Schichten des Trommelfells.

Das an den Rißrändern haftende Blutcoagulum fällt entweder ab, oder es wandert vom Zentrum gegen die Peripherie des Trommelfells, wobei es bis in den knöchernen Gehörgang fortgeschoben wird. Erst nach mehreren Wochen erhält das Trommelfell sein normales Aussehen, nur selten bleibt eine verdünnte Narbe an der Rupturstelle zurück.

Ein seltener Folgezustand der traumatischen Trommelfellrupturen ist der Ausgang in Mittelohreiterung (Hassenstein), welche zumeist durch Einträufelung von reizenden Ölen oder anderweitigen medikamentösen Lösungen hervorgerufen wird. Der Ausgang solcher konsekutiver Eiterungen ist selten vollständige Heilung. Häufiger kommt es zu Schmelzung des Trommelfellgewebes, zu Granulationsbildung am Trommelfelle und in der Trommelhöhle, zu Adhäsionen zwischen Trommelfell und Promontorium (Burnett) und zu Überhäutung der Perforationsränder mit Persistenz der Lücke (Roosa). Die infolge der Rupturen entstandenen Hörstörungen schwinden in den meisten Fällen vollständig; selten bleiben bei nicht komplizierten Rupturen Hörstörung und subjektive Geräusche zurück (Passow). Nur dort, wo sich infolge konsekutiver Eiterung bleibende Veränderungen im Mittelohre entwickeln, oder wo die Trommelfellruptur mit einer Labyrintherschütterung kombiniert ist, folgt manchmal Schwerhörigkeit verschiedenen Grades, Kephalalgie und Ohrensausen. Auch in den Fällen, in welchen durch einen Schlag auf die Ohrgegend ohne Verletzung der Membran eine mit Sausen und Schwerhörigkeit verbundene Erschütterung des Labyrinths hervorgerufen wird, kann nach mehreren Tagen oder erst nach Wochen die Hörfunktion wieder vollkommen normal werden; häufiger jedoch dauert für das ganze Leben die Hörstörung fort. Mehrere Male beobachtete ich als Folge des Shocks, außer der Hörstörung verschiedenen Grades, lang andauernde Nervosität, Eingenommenheit des Kopfes und psychische Verstimmung.

Bei den Trommelfellrupturen ist jede lokale Therapie zu vermeiden, weil durch medikamentöse Einträufelungen oder Einspritzungen und durch Lufteintreibungen jeder Art der Heilungsprozeß nicht nur nicht gefördert, sondern sogar gestört wird. Man beschränke sich darauf, die äußere Ohröffnung mit steriler Watta zu verstopfen, um die bloßgelegte Trommelhöhlenschleimhaut vor Feuchtigkeit und Kälte zu schützen. Bei Erschütterungen des Labyrinths ist gegen die Hörstörung und die subjektiven Geräusche die Anwendung des konstanten elektrischen Stromes angezeigt.

Gerichtsärztliche Beurteilung der traumatischen Trommelfellrupturen. Die Feststellung einer traumatischen Trommelfellruptur ist mit Sicherheit nur in den ersten Tagen nach der Ver-

Digitized by Google

letzung möglich. Ergibt die Untersuchung der aus dem Gehörgange entfernten Blutklümpchen eine Umwandlung in Hämatin und Hämoxydin, so kann hieraus geschlossen werden, daß die Ruptur schon einige Tage dauert. Findet die Untersuchung erst längere Zeit nach dem Trauma statt, so ist der Arzt — da mittlerweile eine Vernarbung der Ruptur eingetreten sein kann — nicht mehr in der Lage, zu bestimmen, ob eine Rupturöffnung überhaupt vorhanden war und ob die noch bestehende Funktionsstörung durch ein Trauma bedingt sei.

Auch läßt sich eine traumatische Verletzung des Trommelfells nicht mehr konstatieren, wenn zur Zeit der ersten Untersuchung bereits eine eitrige Entzündung am Trommelfelle und im Mittelohre aufgetreten ist, da der Trommelfellbefund in einem solchen Falle von dem eines primären Eiterungsprozesses im Mittelohre nicht zu unterscheiden ist.

Der Gerichtsarzt wird daher nur dann berechtigt sein, eine Trommelfellruptur für eine traumatische zu erklären, wenn in den ersten Tagen nach dem Trauma der früher geschilderte, fast charakteristische Trommelfellbefund vorliegt und wenn während der Beobachtung im weiteren Verlaufe die Vernarbung der Rupturöffnung in einem Zeitraume von mehreren Wochen erfolgt. Letzteres ist namentlich deshalb von Belang, weil bei ungenügender Erfahrung eine durch Mittelohreiterung entstandene, persistente Perforation mit einer traumatischen Ruptur verwechselt werden könnte. Eine solche Verwechslung ist jedoch ausgeschlossen, wenn sich der Arzt vor Augen hält, daß die durch eine frühere Eiterung bedingte Perforation, sobald einmal nach längerem Bestande ihre Wundränder überhäutet sind, nicht zum Verschlusse gelangt. Bei durch Trauma bedingten Rupturen hingegen sind nach meinen Beobachtungen nur zwei Ausgänge möglich: Vernarbung in den ersten Wochen oder seltener suppurative Entzündung.

Ist durch den Gerichtsarzt die traumatische Natur der Trommelfellverletzung konstatiert worden, so muß noch außerdem die Frage beantwortet werden, ob die Verletzung als eine leichte oder schwere zu bezeichnen ist*).

Eine Trommelfellverletzung ist als eine leichte zu erklären, wenn nach Vernarbung der Ruptur — unabhängig von der Dauer des Vernarbungsprozesses — die Hörfunktion zur Norm zurückkehrt, wenn somit die Ruptur nicht mit einer Erschütterung des Labyrinthes kompliziert ist.

Die Trommelfellverletzung wird hingegen als eine schwere bezeichnet werden müssen, wenn durch den Schlag gleichzeitig auch eine Labyrintherschütterung erfolgt ist. Hierzu ist zur Feststellung der Diagnose einer Akustikuslähmung das Gesamtergebnis der Hörprüfung, insbesondere die hochgradige Schwerhörigkeit für Hörmesser, Uhr und Sprache, die Lateralisation der auf den Scheitel angesetzten Stimmgabel gegen das nicht affizierte Ohr, die verminderte oder aufgehobene Perzeption des Uhrtickens von der Schläfe und die verkürzte Stimmgabelperzeption durch die Kopfknochen in Betracht zu ziehen. Es muß jedoch hervorgehoben werden, daß die Resultate der Hörprüfung nur dann für die gerichtsärztliche Beurteilung des Falles herangezogen werden können, wenn durch wiederholte Kontrollversuche Simulation oder Aggravation (vgl. das Kapitel über Simulation) ausgeschlossen ist.

Die Trommelfellverletzung wird ferner eine schwere sein, wenn zu der als traumatisch konstatierten Ruptur ein Eiterungsprozeß hinzutritt, welcher durch Gewebsveränderungen (Granulationen, Adhäsionen) eine bleibende Hörstörung bedingt.

Es ergibt sich hieraus, daß der Gerichtsarzt bei komplizierten Fällen

*) Leichte Verletzungen werden mit Gefängnis von mehreren Monaten bis zu einem Jahre, schwere Verletzungen von 1—5 Jahren bestraft (Österr. Strafgesetz).

Digitized by Google

über die Qualität der Verletzung nicht immer sofort nach der ersten Untersuchung ein Urteil abzugeben vermag, sondern daß hierzu in einer Anzahl von Fällen eine mehrmonatliche Beobachtung notwendig ist, da die Möglichkeit nicht ausgeschlossen werden kann, daß selbst komplizierte Verletzungen (Eiterung, Labyrintherschütterung) nach Wochen oder Monaten ohne Hörstörung ausheilen. Mildernde Umstände für die Höhe des Strafausmaßes sind kurze Zeit nach der Verletzung nachweisbare verminderte Wegsamkeit der Ohrtrompete, ferner atrophische Stellen, Narben und Verkalkungen des Trommelfells.

Was die durch einen Schlag auf das Ohr entstandenen Hörstörungen anbelangt, welche durch Labyrintherschütterung ohne Trommelfellverletzung bedingt sind, so kann der Gerichtsarzt nicht entscheiden, ob ein Trauma die Ursache der Hörstörung sei oder nicht, da sowohl der objektive Trommelfellbefund, als auch sonstige charakteristische Merkmale als Grundlage für sein Urteil fehlen. Der Gerichtsarzt wird sich in solchen Fällen immer die Möglichkeit vor Augen halten müssen, daß eine schon längere Zeit bestehende Mittelohr- oder Labyrinthaffektion vorliegen kann, welche der vorgeblich Beschädigte dazu benützt, um nach einem Raufhandel gegen seinen Gegner klagbar aufzutreten. Findet der Arzt kurze Zeit nach der angeblich stattgehabten Verletzung Verkalkungen oder Narben am Trommelfelle, so wird er mit Bestimmtheit auf einen chronischen Prozeß im Mittelohre schließen können, weil sich diese Veränderungen nicht binnen einigen Tagen, sondern erst nach längerer Zeit entwickeln.

Unter den erschwerenden Umständen des § 156*), welcher jene bleibenden Verletzungsfolgen aufführt, deren Vorhandensein das höchste Strafausmaß, schweren Kerker zwischen fünf und zehn Jahren bedingt, wird auch Verlust oder bleibende Schwächung des Gehörs angeführt. E. Hoffmann**) äußert sich hierüber folgendermaßen: „Obgleich nicht zu zweifeln ist, daß auch schon der Verlust oder die hochgradige Beeinträchtigung des Gehörs auf einer Seite eine Schwächung des Gehörs bildet, so kann doch einem solchen Verluste keine so hohe Bedeutung zugeschrieben werden, wie dem Verluste des Sehvermögens auf einem Auge. Offenbar hatte der Gesetzgeber den Sinn als Ganzes im Auge und auch im neuen (österr.) Entwurfe, sowie im deutschen Strafgesetzbuch wird nur vom Gehör im allgemeinen gesprochen, nicht aber zwischen dem Gehör auf einem oder beiden Ohren unterschieden, wie dies bezüglich des Sehvermögens geschah. Auch hier werden wir festhalten, daß nur erhebliche Beeinträchtigung des Gehörs als Schwächung des Gehörs im Sinne des betreffenden Gesetzes begutachtet werden kann und daß es sich ebenso, wie bezüglich der Schwächung des Gesichts empfiehlt, in zweifelhaften Fällen sich bloß auf die Auseinandersetzung der Natur und des Grades der Störung der Funktion des betreffenden Sinnesorgans zu beschränken und es dem Richter, bezw. den Geschworenen zu überlassen, ob sie auf Grund dieser Auseinandersetzung den konkreten Fall unter die Alinea a des § 156 subsumieren wollen oder nicht."

Die von Wilde, Ogston und Littré beobachteten Trommelfellrupturen bei Erhängten scheinen häufiger bei Justifizierten als bei Selbstmördern vorzukommen (Zaufal). — Der Umstand, daß in den von Ogston und Schwartze beschriebenen Fällen der losgetrennte Trommelfellappen nach außen umgeschlagen vorgefunden wurde, spräche dafür, daß die mechanische Gewalt (übermäßige Luftverdichtung) von der Trommelhöhle aus gewirkt habe.

Literatur: G. Bacon, Med. Rec. 1885. — Beinert, Inaug.-Diss. Halle 1889. — Bing, Wiener intern. Rundschau 1890. — Blake, The Americ. Journ. of Otol. IV. 1884. — Bloch, Zeitschr. f. Ohrenheilk. Bd. 30. 1897. — Connal, Brit. med. Journ. 1898. — Hassenstein, Berliner klin. Wochenschr. 1871. — Herz, Inaug.-Diss. Würzburg 1873. — Jankau, Deutsche Praxis 1898. — Kirchner, Würzburger Abhandlungen Bd. I. — Köbel, Festschr. d. Stuttgarter ärztl. Vereines 1897. — Zeitschr. f. prakt. Ärzte 1897. — Lannois, Revue de laryng., d'otologie et de rhinologie 1895. — Ludewig, Archiv f. Ohrenheilk. Bd. 29. 1890.

*) Österr. Strafgesetzbuch.

**) Lehrbuch der gerichtlichen Medizin. Wien 1878.

Digitized by Google

— Marian, Archiv f. Ohrenheilk. Bd. 20. 1884. — Monselles, Archiv. ital. di otol. Bd. XI. 1901. — Passow, Die Verletzungen des Gehörorgans. Wiesbaden 1905. — Lewis Reynolds, Lancet. Oct. 1880. — Scheppegrell, Rev. hebdom. 1896. — Shaw, The Boston med. and surgical Journal 1868. — Spitter, Inaug.-Diss. München 1895. — Stankowsky, Mitt. f. Ohrenheilk. 1898. — Stewart, Lancet 1889. — Veit, Münchner med. Abhandlungen 1892. — Weil, Memorab. XXV. Heft 11. — G. Brühl, Zeitschr. f. Ohrenheilk. 1905.

---

# B. Die Krankheiten der Trommelhöhle, der Ohrtrompete und des Warzenfortsatzes.

## Allgemeine Vorbemerkungen.

Die pathologisch-anatomischen Untersuchungen des Gehörorgans in der zweiten Hälfte des abgelaufenen Jahrhunderts haben das wichtige Ergebnis zu Tage gefördert, daß bei der Mehrzahl der zur Beobachtung kommenden Ohrenkranken das primäre pathologisch-anatomische Substrat der Funktionsstörung im Mittelohre seinen Sitz hat und daß die primären Erkrankungen des Hörnervenapparates seltener sind, als früher angenommen wurde. Unter den Krankheiten des Gehörorgans sind es daher die Mittelohraffektionen, welche das Interesse des Praktikers vorzugsweise in Anspruch nehmen.

Der ursprüngliche Sitz der Krankheiten des Mittelohrs ist seine membranöse Auskleidung. Von ihr gehen jene durch Entzündungsvorgänge bedingten Veränderungen aus, welche nicht nur häufig die Hörfunktion beeinträchtigen, sondern auch nicht selten durch Übergreifen auf lebenswichtige Nachbarorgane das Leben des Individuums gefährden. Die Kenntnis dieser Veränderungen ist daher von besonderer Wichtigkeit, weil sie die Basis für die Diagnostik und Therapie der Mittelohraffektionen bildet.

Die Entzündungsprozesse und ihre Ausgänge an der Mittelohrauskleidung zeigen im allgemeinen die Charaktere der Entzündung der Schleimhäute anderer Organe, mit dem Unterschiede, daß es im Mittelohre viel häufiger zur Verdichtung des Gewebes, zu Adhäsionen und Verlötungen der erkrankten Schleimhautflächen kommt, als an den Schleimhäuten anderer Organe. Wir finden demnach bei den Entzündungen der Mittelohrauskleidung die auch an anderen entzündeten Schleimhäuten vorkommende Hyperämie und seröse Durchfeuchtung, die Auflockerung und exzessive Aufwulstung durch Exsudat- und Rundzelleninfiltration, ferner den Erguß freien Exsudats auf die Oberfläche der erkrankten Schleimhaut in Form seröser, schleimiger oder eitriger Sekrete und als sekundäre Krankheitsprodukte Schleimhautwucherungen verschiedenen Grades und organisierte Bindegewebsneubildungen, welche sich im Verlaufe des Entzündungsprozesses in Form von Schwielen oder Bindegewebssträngen im Mittelohre entwickeln.

Die Entzündungsprozesse im Mittelohre zeigen sowohl in anatomischer als auch in klinischer Beziehung eine große Mannigfaltigkeit. Ihr Verlauf ist entweder akut, subakut oder chronisch. Sie können mit vollständiger Rückkehr der normalen Hörfunktion heilen oder durch persistierende Krankheitsprodukte Hörstörungen verschiedenen Grades veranlassen.

Digitized by Google

Man hat es versucht, die Krankheitsformen des Mittelohrs in bestimmte Klassen einzuteilen, indem man bald das ätiologische Moment, bald den pathologisch-anatomischen Befund zur Grundlage des Einteilungsprinzips nahm. Diese Klassifikationen haben sich indes für das praktische Bedürfnis als unbrauchbar erwiesen, weil einerseits ganz analoge Prozesse durch verschiedene Ursachen hervorgerufen werden können, und weil anderseits bei gleichartigen anatomischen Veränderungen das klinische Bild der Mittelohrentzündungen wechseln kann. Ebenso widerspricht sowohl den anatomischen Befunden als auch der klinischen Beobachtung die noch von manchen vertretene Ansicht, die verschiedenen Formen der Mittelohrentzündung seien nur als Abstufungen eines Entzündungsprozesses aufzufassen. Denn wenn auch eine Entzündungsform in die andere übergehen und die verschiedenen Entwicklungsstufen durchmachen kann, so ist es durch die klinische Erfahrung unumstößlich festgestellt, daß gewisse Entzündungsformen des Mittelohrs von ihrem Beginne an und während des ganzen Verlaufes eine Eigentümlichkeit bewahren, welche ihnen einen klinisch typischen Charakter verleiht. Diese Eigentümlichkeit ist aber, wie sich aus der speziellen Darstellung der Mittelohraffektionen ergeben wird, in klinischer Beziehung von der größten Wichtigkeit, weil in sehr vielen Fällen durch sie allein die Prognose bestimmt und die therapeutischen Maßnahmen vorgezeichnet werden.

Aus dem Gesagten ergibt sich denn, daß nach dem jetzigen Stande unserer Wissenschaft die Einteilung der Mittelohraffektionen auf klinischer Basis als die allein berechtigte erscheint. Denn die Darstellung nach klinischen Typen und Bildern erleichtert nicht nur die Übersicht der mannigfachen Entzündungsformen, sondern sie dient auch zur Orientierung in jedem vorkommenden Einzelfall, indem sie dem Praktiker bestimmte Anhaltspunkte für die Diagnose, Prognose und für die einzuschlagende Therapie liefert.

Wenn wir die Mittelohraffektionen ihren klinischen Hauptzügen nach überblicken, so sehen wir im wesentlichen zunächst eine große, als Mittelohrkatarrhe im engeren Sinne bezeichnete Gruppe, bei welcher sich die mit Hyperämie und Schwellung der Schleimhaut einhergehende Erkrankung durch Ausscheidung eines serösen Transsudates oder eines zähen, kolloiden, durchscheinenden schleimigen Sekrets charakterisiert. Diese gewöhnlich ohne auffällige Reaktionserscheinungen und ohne Läsion des Trommelfells verlaufende Erkrankung der Mittelohrschleimhaut ist entweder vollständig rückbildungsfähig, oder es kommt während des Krankheitsverlaufs durch Bindegewebswucherung in der Schleimhaut, durch entzündliche Verdichtung und Schrumpfung von Schleimhautfalten und von Bindegewebsbrücken zu Adhäsionen zwischen Trommelfell, Gehörknöchelchen und den Wänden der Trommelhöhle, durch welche Schalleitungshindernisse verschiedenen Grades in der Trommelhöhle geschaffen werden. Wir bezeichnen sie als katarrhalische Adhäsivprozesse des Mittelohrs.

Eine andere anatomisch differente, aber ebenfalls mit starken Schalleitungshindernissen abschließende Krankheitsform ist die Otosklerose. Ihr liegt in den reinen typischen Formen nicht eine Erkrankung der Mittelohrschleimhaut, sondern eine primäre Erkrankung der Labyrinthkapsel zu Grunde, welche durch Neubildung und Wucherung von Knochengewebe zur Ankylose des Stapes in der Fenestra vestibuli und in den höchsten Graden zum knöchernen Verschluß dieses Fensters führt. Es sind dies die mit progressiver Hörabnahme verlaufenden, prognostisch ungünstigen Prozesse, welche man früher als trockene Katarrhe bezeichnet hat. Ihre Angliederung an die Adhäsivprozesse im Mittelohre mag dadurch gerechtfertigt sein, daß es sich bei beiden Formen um Schalleitungshindernisse handelt, und ferner daß auch Kombinationsformen von katarrhalischen Adhäsivprozessen und Otosklerose vorkommen.

Digitized by Google

Bei einer zweiten klinisch differenten Gruppe entwickelt sich die Entzündung der Mittelohrschleimhaut unter akuten, mehr oder weniger heftigen Reaktionserscheinungen mit jähem Erguß eines eitrigen oder schleimig-eitrigen Exsudates und gleichzeitiger Beteiligung des Trommelfells am Entzündungsprozesse. Der Verlauf dieser akuten Entzündung der Mittelohrschleimhaut gestaltet sich nun in der Weise, daß der Prozeß entweder rasch seinen Höhepunkt erreicht und sich nach kurzer Dauer ohne Läsion des Trommelfells zurückbildet (akute Mittelohrentzündung, Otitis media acuta), oder es kommt bei kopiösem Eitererguß und Erweichung des Trommelfellgewebes zu Perforation des Trommelfells mit Ausfluß eines eitrigen oder schleimig-eitrigen Sekretes (akute suppurative oder perforative Mittelohrentzündung, Otitis med. acut. suppurat.). Diese durch den Hinzutritt der Trommelfellperforation wesentlich modifizierte klinische Form der akuten Mittelohrentzündung bildet sich entweder nach kurzer Zeit mit Vernarbung der Perforationsöffnung und Restitution des Hörvermögens zurück, oder sie führt durch Fortdauer der Entzündung zur chronischen Mittelohreiterung (chronische suppurative oder perforative Mittelohrentzündung, Otitis med. suppur. chron.), welche wohl noch rückbildungsfähig ist, häufiger jedoch tiefgreifende Gewebsveränderungen: persistente Defekte am Trommelfelle, narbige Verwachsungen desselben mit der inneren Trommelhöhlenwand, polypöse Wucherungen an der Schleimhaut, Schrumpfung derselben mit Fixierung der Gehörknöchelchen herbeiführt oder durch Übergreifender Eiterung vom Schläfenbeine auf die Schädelhöhle und die benachbarten Venensinus mit letalem Ausgange endet.

Da bei den katarrhalischen und entzündlichen Affektionen der Mittelohrschleimhaut in der großen Mehrzahl der Fälle die Erkrankung sich über den ganzen Traktus der Trommelhöhle und der Tuba Eustachii erstreckt, und selbständige, auf den Tubenkanal beschränkte Erkrankungen sehr selten sind, hielt ich es für das übersichtliche Studium der Mittelohrerkrankungen zweckmäßiger, die Tuben-Trommelhöhlenerkrankungen gemeinschaftlich zu schildern, statt der in den Lehrbüchern üblichen Abtrennung der Tubenkrankheiten von jenen der Trommelhöhle zu folgen.

Diese allgemeinen Bemerkungen dürften dem Leser eine Vorstellung von der Klassifikation der Mittelohraffektionen in diesem Buche geben. Wenn sie bezüglich der Form von der in anderen Lehrbüchern gangbaren abweicht, so möge dies durch das Bestreben gerechtfertigt erscheinen, einzelne Formen der Mittelohrentzündungen wegen ihrer klinischen und praktischen Bedeutung schärfer zu begrenzen. Obwohl sich im wissenschaftlichen Sprachgebrauche die Begriffe „Katarrh" und „Schleimhautentzündung" decken, und Bezeichnungen wie „eitriger Mittelohrkatarrh" oder „eitrige Mittelohrentzündung" als gleichwertig benützt werden, so dürfte es sich in praktischer Beziehung dennoch empfehlen, diejenigen Formen, welche ohne Reaktionserscheinungen, mit Ausscheidung eines serös-schleimigen Exsudats, verlaufen, als „Katarrhe" im engeren Sinne, die unter heftigen Reaktionserscheinungen, mit Bildung von schleimig-eitrigem oder rein eitrigem Sekrete einhergehenden Formen hingegen als „Entzündungen" zu bezeichnen. Gewisse Benennungen, wie: Otitis media serosa, haemorrhagica, crouposa, diphtheritica etc. haben insofern eine Berechtigung, als durch sie im gegebenen Falle eine gewisse Eigentümlichkeit des Prozesses hervorgehoben und eine schärfere klinische Präzisierung des Krankheitsbildes bezweckt wird.

## I. Die Mittelohrkatarrhe.

(Otitis media catarrhalis.)

Die Erkrankungen der Mittelohrschleimhaut, welche wir klinisch als Mittelohrkatarrhe zusammenfassen, sind anatomisch charak-

Digitized by Google

terisiert durch eine nur mäßige Hyperämie, Schwellung und Auflockerung der Mittelohrschleimhaut und durch den Erguß eines klaren, serösen oder eines visciden, fadenziehenden, schleimigen Exsudats in den Mittelohrraum. Sie verlaufen meist ohne auffällige Reaktionserscheinungen und ohne Kontinuitätsstörung des Trommelfells mit Ausgang in Heilung und vollständiger Rückbildung der gesetzten Veränderungen, oder sie führen zur Entwicklung bleibender Krankheitsprodukte, welche als Schalleitungshindernisse dauernde Hörstörungen bedingen. In praktischer Beziehung, insbesondere rücksichtlich der Verschiedenheit in den therapeutischen Maßnahmen, hielt ich es für zweckmäßig, die mit nachweisbarer Sekretion einhergehenden Katarrhe zunächst darzustellen und diesen die Schilderung der adhäsiven Prozesse im Mittelohre, welche sich aus den sekretorischen Katarrhen entwickeln, folgen zu lassen.

### a) Die sekretorische Form des Mittelohrkatarrhs.

(Syn.: Serös-schleimiger Mittelohrkatarrh. — Otitis media serosa. — Exsudativer Mittelohrkatarrh. — Tuben-Trommelhöhlenkatarrh.)

**Ätiologie.** Die Mittelohrkatarrhe mit Ausscheidung serösen oder schleimigen Transsudats entwickeln sich infolge atmosphärischer Einflüsse, Erkältungen, Eindringen reizender Flüssigkeiten und Dämpfe vom Nasenrachenraum in die Ohrtrompete, ferner bei Influenza, Typhus, akuten Exanthemen, Morbus Brightii, bei Syphilis des Nasenrachenraumes, am häufigsten jedoch werden sie durch Fortpflanzung akuter oder chronischer Katarrhe des Nasenrachenraums und im Kindesalter durch adenoide Vegetationen im Nasenrachenraume hervorgerufen. Nebstdem werden serös-schleimige Ausscheidungen durch Lähmungen der Gaumen-Tubenmuskulatur bei Fazialisparalysen, bei Lähmung des Gaumensegels nach Rachendiphtherie und, wie ich zuerst beobachtete, durch Atresien der Tube und durch Druck von Neubildungen auf den Tubenkanal bedingt.

Der Erguß in den Mittelohrraum wird am häufigsten durch den entzündlichen Prozeß an der Schleimhaut selbst veranlaßt. Indes ist es zweifellos, daß zuweilen bei exzessiver Schwellung der Tubenschleimhaut und Impermeabilität des Eustach'schen Kanals infolge der konsekutiven Luftverdünnung in der Trommelhöhle Transsudate seröser Flüssigkeit zu stande kommen, welche keimfrei sind (Scheibe, Süpfle)*).

Bei den serös-schleimigen Katarrhen betrifft die Erkrankung meist den ganzen Trakt der Mittelohrschleimhaut, doch kann bei rezenten, vom Nasenrachenraume fortgepflanzten Katarrhen die Schwellung und Hypersekretion auf den unteren Abschnitt der Ohrtrompete beschränkt bleiben, ohne auf die

*) Im gesunden Zustande ist die Trommelhöhle nach Untersuchungen von Lannois, Ann. d. mal. de l'oreille 1896, und Brieger, Klin. Beitr. z. Ohrenheilk. 1896, keimfrei.

Digitized by Google

Trommelhöhle überzugreifen. Es sind dies die mit Hypersekretion verbundenen Intumeszenzen am Ost. pharyng. tubae, welche im Verlaufe akuter oder chronischer Nasenrachenkatarrhe, seltener primär, entstehen und bei manchen Personen während jeden Schnupfens sich wiederholen. Diese eigentlichen Tubenkatarrhe können sich als lokalisierte Erkrankung des Eustach'schen Kanals, ohne Funktionsstörung zu hinterlassen, zurückbilden oder sie pflanzen sich bald rasch, bald nach öfteren Rezidiven auf die Trommelhöhle fort.

Bei den, im Kindesalter häufig beobachteten, mit hochgradiger Schwerhörigkeit, Impermeabilität der Ohrtrompete und starker Einwärtswölbung des Trommelfells verbundenen sogenannten „chronischen Tubenkatarrhen" jedoch ist die Erkrankung keineswegs auf den Tubenabschnitt beschränkt, sondern sie betrifft in der Regel das ganze Mittelohr. Die Tubenkatarrhe lassen sich daher im allgemeinen von den Mittelohrkatarrhen selten klinisch abtrennen und man ist nur dann berechtigt von „Tubenkatarrhen" zu sprechen, wenn durch den Symptomenkomplex die Lokalisation des Katarrhs auf den Tubenkanal ohne Mitbeteiligung der Trommelhöhle am Krankheitsprozeß festgestellt werden kann.

Trommelfellbefund: Der Trommelfellbefund bei den serösschleimigen Mittelohrkatarrhen zeigt große Varietäten, welche von der Dauer der Affektion, von der Durchscheinbarkeit der Membran, von der Menge, Beschaffenheit und Farbe des ausgeschiedenen Sekretes und von dem Grade der Blutfüllung der Trommelhöhlenschleimhaut abhängen.

Bei durchscheinendem Trommelfelle läßt sich die Ansammlung serösen oder schleimigen Exsudats in der Trommelhöhle durch einen

Fig. 133.

Ansammlung flüssigen Exsudats im unteren Abschnitte der Trommelhöhle durch eine schillernde Linie markirt. Von einem jungen Manne, im Verlaufe eines starken Schnupfens. Heilung durch Lufteintreibungen nach meinem Verfahren.

Fig. 134.

Ansammlung von Exsudat im unteren Trommelhöhlenabschnitte. Die Niveaulinie wellig gekrümmt. Von einer 50jährigen syphilitischen Frau. Entfernung des Exsudats durch die Paracentese.

Fig. 135.

Lageveränderung der Niveaulinie des Exsudats bei nach rückwärts geneigtem Kopfe in demselben Falle.

eigentümlichen Trommelfellbefund erkennen, welcher zuerst von mir beobachtet und beschrieben wurde*). Man sieht nämlich bei geringer Sekretansammlung die im unteren Abschnitte der Trommelhöhle angesammelte Flüssigkeit durch das Trommelfell gelblich durchschimmern und vom oberen lufthaltigen Raume der Trommelhöhle sich durch eine scharf markierte Linie am Trommelfelle abgrenzen.

*) Politzer, Diagnose und Therapie der Ansammlung seröser Flüssigkeit in der Trommelhöhle. Wiener med. Wochenschr. 1867. — Über bewegliche Exsudate in der Trommelhöhle. Wiener med. Presse 1869. — Atlas der Beleuchtungsbilder des Trommelfells Taf. II.

Digitized by Google

Diese bald dunkelgraue oder schwarze, bald schimmernd weiße Linie (Fig. 133) am Trommelfelle ist entweder konkav (Fig. 133), konvex oder wellig (Fig. 134), oder sie bildet ein Dreieck (Fig. 136), dessen Spitze gegen den Umbo gerichtet ist. Häufig ist die Niveaulinie nur vor dem Hammergriff (Fig. 137) oder nur hinter diesem sichtbar, oder es kommen bei einer gewissen Beleuchtung eine Anzahl unregelmäßiger Linien zum Vorschein, welche nach kurzer Zeit ihre Lage ändern oder ganz verschwinden. Die Farbe des Trommelfells ist unterhalb der Niveaulinie gesättigt, gelblich, oberhalb der Linie lichtgrau. Im allgemeinen ist die gelbliche Farbe des durchschimmernden Sekretes stärker ausgesprochen bei den serösen und sirupartigen, als bei den visziden, schleimigen Sekreten.

Bei Ansammlung seröser Flüssigkeit ändert die am Trommelfelle sichtbare Niveaulinie bei Neigung des Kopfes nach vorn oder nach hinten bald mehr, bald weniger rasch ihre Lage, indem die Flüssigkeit bei veränderter Kopfstellung gegen die jeweiligen tiefsten Stellen der Trommelhöhle abfließt (Fig. 135). Bei zähen, schleimigen Sekreten hingegen, sowie bei sehr geringen Flüssigkeitsmengen bleibt die Niveaulinie in der Regel unverändert.

Fig. 136.

Ansammlung einer geringen Exsudatmenge im unteren Trommelhöhlenraume. Das Exsudatniveau ist durch zwei am Griffe zusammenstoßende Linien begrenzt. Von einem Manne mit akutem Nasenrachenkatarrh. Heilung in 3 Tagen, nach Anwendung meines Verfahrens.

Fig. 137.

Ansammlung einer größeren Exsudatmenge. Die Niveaulinie ist nur vor dem Griffe sichtbar. Von einem Manne mit chronischem Nasenrachenkatarrh. Entfernung des Exsudats durch die Paracentese des Trommelfells.

Ist in der Trommelhöhle kopiöses Sekret angesammelt, so fehlt eine Niveaulinie am Trommelfelle und das Sekret ist bloß durch die eigentümlich gelbliche, grünlichgelbe oder rötlichgelbe Farbe erkennbar. Die gelbe Farbe, welche am deutlichsten bei Sonnenbeleuchtung hervortritt, ist am stärksten hinter dem Umbo ausgeprägt und so charakteristisch, daß man bei einiger Übung aus ihr allein die Diagnose auf Ansammlung seröser oder schleimiger Sekrete in der Trommelhöhle stellen kann. Nicht selten kommt eine Niveaulinie am Trommelfelle erst nach einer Lufteintreibung in die Trommelhöhle zum Vorschein. Bei allen diesen Befunden zeigt das Trommelfell einen tiefgesättigten Farbenton, der Glanz der Membran ist erhöht und der Hammergriff ungleich schärfer markiert als im normalen Zustande.

Bei Ansammlung seröser Flüssigkeit in der Trommelhöhle kommen nach einer Lufteintreibung per tubam infolge der Schaumbildung eine Anzahl von schwarzen oder schimmernden Konturen begrenzter Ringe am Trommelfelle zum Vorschein (Fig. 138), welche bei dünnflüssigem Sekrete eine lebhafte Bewegung zeigen und ihren Ort rasch wechseln. Zuweilen sieht man unmittelbar nach der Lufteintreibung am vorderen unteren Rande des Sehfeldes eine oder mehrere Luftblasen, welche bald langsam, bald rasch über das Sehfeld in die Höhe steigen. Wird

Digitized by Google

das eingezogene, jedoch durchschimmernde Trommelfell nach der Lufteintreibung matt, grau und undurchsichtig, so werden Sekret und Luftblasen unsichtbar, wie ja überhaupt selbst kopiöse Sekrete sich der Diagnose durch die Okularinspektion entziehen, wenn nach längerem Bestande des Katarrhs das Trommelfell trüb und undurchsichtig ist.

Die Wölbung des Trommelfells bei den serös-schleimigen Katarrhen zeigt bei rezenten Fällen selten eine bemerkenswerte Abweichung von der Norm. Bei länger bestehenden, mit Unwegsamkeit des Tubenkanals ver-

Fig. 138.

Schaumiges Sekret in der Trommelhöhle nach einer Lufteintreibung bei Ansammlung seröser Flüssigkeit. Von einem Kranken mit akutem Nasenrachenkatarrh.

Fig. 139.

Trommelfellbefund bei Tuben-Trommelhöhlenkatarrh. Starke Einwärtswölbung des Trommelfells. Von einem Knaben mit hochgradiger Schwerhörigkeit, welcher nach mehrwöchentlicher Anwendung der Lufteintreibungen nach meinem Verfahren geheilt wurde.

bundenen Katarrhen hingegen wird die Membran durch den überwiegenden äußeren Luftdruck nach innen gedrängt. Der Hammergriff erscheint nach innen und hinten geneigt, scheinbar verkürzt, während der kurze Fortsatz und die hintere Trommelfellfalte nach außen stark vorspringen (Fig. 139 und 140). Der kurze Hammerfortsatz

Fig. 140.

Trommelfellbefund von einem 30jährigen Manne, bei welchem infolge eines Schnupfens seit 2 Monaten Mittelohrkatarrh mit starker Schwellung der Tubenschleimhaut bestand, Farbe des nach innen gewölbten Trommelfells grauviolett. Beseitigung der hochgradigen Hörstörung nach dreiwöchentlicher Behandlung mittels Lufteintreibungen nach meinem Verfahren.

Fig. 141.

Trommelfellbefund bei demselben Kranken unmittelbar nach der Lufteintreibung.

ist als prominenter, dreikantiger, spitzer Zapfen, die hintere Falte als weißliche oder sehnig graue, scharfkantige Leiste sichtbar, die bald gerade gestreckt, bald bogenförmig nach hinten und unten zieht und mit dem Hammergriffe einen spitzen Winkel bildet. Bei den höchsten Graden der Einwärtswölbung des Trommelfells kann der infolge der Horizontalstellung perspektivisch verkürzte Hammergriff durch die hintere Hälfte des Trommelfells vollständig maskiert und unsichtbar werden.

Digitized by Google

Die Einwärtswölbung des Trommelfells ist selten eine gleichmäßige. Da der mittlere Abschnitt der Membran dem äußeren Luftdrucke stärker nachgibt, als deren resistenter peripherer Teil, so entsteht im vorderen unteren Abschnitte eine Knickung, die ich zuerst als periphere Knickung des Trommelfells beschrieben und die durch einen am vorderen unteren Quadranten sichtbaren linearen Glanzstreifen kenntlich wird (Fig. 139). Neben diesem findet man vor dem Umbo einen kleinen unregelmäßigen oder einen schmalen, langegezogenen Lichtreflex. Die Farbe des Trommelfells ist in chronischen Fällen häufig ein düsteres, gesättigtes Grau (gelbgrau bei vorhandenem Exsudate), welchem, je nach der Intensität der durchschimmernden Röte der inneren Trommelhöhlenwand, ein violetter oder rötlicher Farbenton beigemischt ist.

Nach längerem Bestande des Katarrhs kommt es häufig zu allgemeiner oder partieller Atrophie und zu umschriebenen Einsenkungen am Trommelfelle, häufiger an seiner hinteren, seltener an seiner vorderen Hälfte. Diese Atrophie kann nach Ablauf des Katarrhs ohne jedwede Hörstörung fortbestehen. Die partiellen Atrophien erscheinen als abgegrenzte oder verwaschene, unregelmäßige Vertiefungen, mit einem oder mehreren Lichtreflexen an der tiefsten Stelle, und zeigen viel Ähnlichkeit mit den Trommelfellnarben. Bei allgemeiner Atrophie zeigt das mehr oder weniger eingesunkene Trommelfell eine Anzahl von der Peripherie gegen den Hammergriff radiär verlaufender, linearer Lichtreflexe, von Faltenbildungen des atrophischen Trommelfells herrührend. Wird die atrophische, hintere Trommelfellpartie so stark nach innen gedrängt, daß sie mit Teilen der inneren Trommelhöhlenwand in Berührung kommt, so sieht man hinter dem Hammergriff den langen Amboßschenkel und den hinteren Schenkel des Steigbügels als eine knochengelbe, winklig gekrümmte Erhabenheit vorspringen (Fig. 142). Berührt endlich das Trommelfell auch das Promontorium, so ist dieses als eine gelblich glänzende Prominenz kenntlich, hinter welcher sich die Nische des runden Fensters als Einsenkung markiert.

Bei Impermeabilität der Ohrtrompete zeigt das mit dem pneumatischen Trichter untersuchte Trommelfell nur eine sehr geringe, nach der Luftdusche jedoch eine viel größere Beweglichkeit als im normalen Zustande.

Eine auffällige Veränderung zeigt der Trommelfellbefund bei Einwärtswölbungen der Membran unmittelbar nach einer Lufteintreibung. Der Hammergriff (Fig. 140) kehrt nahezu in seine frühere Stellung zurück (Fig. 141); seine Gefäße werden stark injiziert*), der kurze Hammerfortsatz ist weit weniger vorspringend und die früher stark ausgeprägte hintere Trommelfellfalte fast vollständig ausgeglichen. Der Hammergriff liegt nahezu unsichtbar in dem durch die Ausbauchung des Trommelfells stark vertieften Sulcus malleolaris (Fig. 141). Partielle Einsenkungen am Trommelfelle wölben sich blasenförmig nach außen vor und man sieht nicht selten in ihrem unteren Abschnitte das aus der Trommelhöhle in die Blase hineingedrängte Sekret gelblich durchschimmern. Bei Kontakt der atrophischen hinteren Trommelfellpartie (Fig. 142) mit dem Amboß-Stapesgelenk und dem Promontorium werden diese unmittelbar nach der Lufteintreibung unsichtbar und es wird nun an Stelle der früheren Einsenkung eine, den hinteren Abschnitt des Sehfeldes einnehmende, graugelbe, rundliche oder

*) Durch die rasche Änderung in der Stellung der Membran und des Hammergriffs wird infolge der plötzlichen Knickung der vom Gehörgange zum Trommelfelle hinziehenden Gefäße eine vorübergehende Stauung in den Venen des Hammergriffs erzeugt.

Digitized by Google

ovale blasenförmige Vortreibung sichtbar (Fig. 143), welche den Hammergriff entweder vollständig oder teilweise überwölbt. Die Dauer solcher Vorwölbungen ist indes nur eine kurze, da infolge der bald eintretenden Luftverdünnung in der Trommelhöhle die atrophischen Stellen wieder einsinken.

Zu den Mittelohrkatarrhen zählt jene Gruppe entzündlicher Katarrhe, bei der die serös-schleimige Exsudation unter mehr oder weniger ausgesprochenen reaktiven Symptomen erfolgt. Die Ohraffektion entwickelt sich im Verlaufe eines Katarrhs oder bei Influenza und beginnt meist mit lanzinierenden, zeitweilig unterbrochenen Schmerzen, starker Hyperämie der Hammergriffgefäße und des äußeren Gehörgangs, welcher bald die Exsudation eines durchscheinenden Exsudats folgt. Bei dieser Form, welche zwischen Katarrh und akuter Mittelohrentzündung steht, wird das Trommelfell

Fig. 142.

Trommelfellbefund von einem 17jährigen jungen Manne, der seit 8 Jahren an chronischem Mittelohrkatarrh litt. Nasenrachenkatarrh mit starker Schwellung der Tubenschleimhaut, fast normale Hörweite nach einer Lufteintreibung nach meinem Verfahren.

Fig. 143.

Trommelfellbefund von demselben Kranken, unmittelbar nach der Lufteintreibung.

Fig. 144.

Halbkugelige Ausbauchung der hinteren, oberen Partie des Trommelfells durch gelbliches Exsudat. Von einem Manne, bei welchem es während eines Schnupfens unter geringer Reaktion zur katarrhalischen Ausscheidung im Mittelohre kam. Heilung nach 2 Wochen durch Lufteintreibungen nach meinem Verfahren.

entweder in seiner Totalität oder partiell vorgebaucht. Im letzteren Falle sieht man den hinteren, oberen Quadranten der Membran kugelig vorgebaucht (Fig. 144). Der Befund zeigt viel Ähnlichkeit mit den serösen Blasen bei der akuten Myringitis, unterscheidet sich aber von dieser dadurch, daß beim entzündlichen Katarrh die Vorbauchung mit der Trommelhöhle kommuniziert. Diese Kommunikation ist nach einer Luftdusche durch den Kontrast der grauen und gelben Farbe kenntlich, welche Luft und Sekret in der Vorwölbung deutlich zeigen. Diese Form des Katarrhs heilt rascher als die gewöhnlichen Katarrhe, doch kann sich aus ihr eine akute eitrige Mittelohrentzündung entwickeln.

**Symptome.** Die Mittelohrkatarrhe verlaufen in der Regel ohne Schmerz, nur selten werden im Beginne und beim entzündlichen Katarrh (entzündlicher Hydrops, Zaufal) fliegende Stiche empfunden. Häufiger hingegen besteht, namentlich bei rezenten Katarrhen, ein Gefühl von Vollsein, Verlegtsein und Druck im Ohre, ähnlich der Empfindung, wenn nach einem Bade Wasser im Ohre zurückgeblieben ist. Dieses besonders bei Schwellungen an der pharyngealen Mündung der Ohrtrompete markant zu Tage tretende lästige Symptom steht nach meinen Beobachtungen mit dem Grade der Schwellung und Impermeabilität der Ohrtrompete im umgekehrten Verhältnisse, so zwar, daß je geringer die Schwellung und Hörstörung, desto stärker das Gefühl des Vollseins, welches bei vollständiger Unwegsamkeit der Ohrtrompete

Digitized by Google

und bedeutender Hörstörung gewöhnlich fehlt. Das zur Beseitigung dieser Empfindungen häufig geübte Rütteln mit dem in den Gehörgang eingeführten Finger ist sehr nachteilig.

Ein nicht konstantes, jedoch diagnostisch wichtiges Symptom, auf welches ich zuerst hingewiesen habe, ist das bei veränderter Kopfstellung wahrnehmbare Gefühl eines sich im Ohre hin und her bewegenden Körpers. Es entspricht häufig der bei der Inspektion des Trommelfells sichtbaren Bewegung des Sekretes in der Trommelhöhle.

Subjektive Gehörsempfindungen sind bei den sekretorischen Katarrhen nicht konstant und meist intermittierend. Sie treten oft plötzlich bei stärkeren, mit rascher Abnahme des Gehörs verbundenen Nachschüben auf, um ebenso rasch beim Eintritt einer spontanen oder durch die Behandlung herbeigeführten Hörverbesserung wieder zu schwinden. Häufig wird unmittelbar nach einer Lufteintreibung in die Trommelhöhle, infolge der Verringerung des Labyrinthdruckes, das Sausen entweder merklich abgeschwächt oder ganz beseitigt. Wo subjektive Geräusche längere Zeit, und trotz der zur Herstellung der Tubenpassage eingeleiteten Behandlung ununterbrochen fortbestehen, gestaltet sich die Prognose ungünstig, insofern sie als Begleitsymptom dauernder Veränderungen an den Labyrinthfenstern oder einer Komplikation mit Labyrintherkrankung anzusehen sind. Ich sah indessen Fälle, bei denen nach monatelanger Dauer des Katarrhs konstante subjektive Geräusche schwanden. Bei durch Rachensyphilis bedingten Mittelohrkatarrhen beobachtete ich öfters konstante Ohrgeräusche. Häufig wird bei Katarrhen ein Knacken und Schnalzen im Ohre empfunden, welches sich besonders beim Kauen und Schlingen bemerkbar macht und mit Bewegung im Tubenkanale zusammenhängt.

Zu den lästigsten Symptomen zählt die Resonanz der eigenen Stimme (Autophonie), welche bei einseitigen Affektionen und bei Katarrhen geringeren Grades stärker hervortritt als bei doppelseitigen Erkrankungen (Gruber). Das Symptom ist so lästig, daß die Kranken jede Konversation meiden. Oft schwindet die Autophonie während der Behandlung, selten bleibt sie nach erfolgter Heilung noch durch einige Zeit zurück.

Unter den subjektiven Symptomen tritt in einzelnen Fällen ein Gefühl von Schwere und Eingenommenheit des Kopfes stark in den Vordergrund. Erwachsene klagen über lästigen Druck im Kopfe und über Unfähigkeit zu geistigen Arbeiten; bei Kindern äußern sich die Symptome mehr durch Mißmut und Übellaunigkeit, durch Unlust zum Lernen und Gedächtnisschwäche (Guyes Aprosexia). Diese Kopfsymptome schwinden meist überraschend schnell nach mehrmaliger Anwendung meines Verfahrens oder der Luftdusche durch den Katheter. Über das Auftreten von Delirien, Tobsuchts- und epileptiformen Anfällen bei einfachen Mittelohrkatarrhen liegen nur vereinzelte Beobachtungen vor (Noquet, Vacher), die insofern von Interesse sind, als ihr Zusammenhang mit dem Mittelohrkatarrh durch ihr Schwinden nach erfolgreicher Behandlung des Katarrhs erwiesen ist.

Hörstörungen. Die Hörstörungen bei den sekretorischen Mittelohrkatarrhen sind durch die abnorme Spannung des Trommelfells und der Knöchelchen und durch das angesammelte Exsudat im Mittelohre bedingt. Ist das Sekret dünnflüssig, so tritt bei Neigung des Kopfes nach vorn öfters eine auffällige Hörverbesserung ein, während bei Neigung des Kopfes nach rückwärts die Hörweite abnimmt. Es beruht dies auf dem Ab- und Zufließen der Flüssigkeit von und gegen die beiden Labyrinthfenster. Charakteristisch für diese Form sind die bedeutenden Schwankungen der Hörweite, wodurch sie sich von den vorgeschrittenen Formen der katarrhalischen Adhäsivprozesse und der Otosklerose unterscheiden. Von Einfluß auf die wechselnde Hörweite sind ver-



Digitized by Google

schiedene innere und äußere Einflüsse. Im Herbst und im Winter an feuchten, nebeligen Tagen ist die Schwerhörigkeit in der Regel bedeutender als im Sommer und bei trockenem Wetter. Jeder Temperaturwechsel, übermäßiger Genuß alkoholischer Getränke, insbesondere aber hinzutretende oder exazerbierende Nasenrachenkatarrhe können eine plötzliche Verschlimmerung bewirken.

Häufig tritt eine plötzliche Hörverbesserung mit der Empfindung eines Knalls im Ohre ein, insbesondere in Fällen, in denen nach langdauernder Tubenverstopfung durch Abnahme der Schwellung oder infolge Ausstoßung eines Schleimpfropfen aus der Tuba die Luft plötzlich in die Trommelhöhle eindringt. Dieser jähe Wechsel im Hören ist in manchen Fällen mit einer vorübergehenden, schmerzhaften Empfindlichkeit gegen Geräusche verbunden. Ebenso kann eine plötzliche Hörabnahme mit dem Gefühle des Zuklappens oder einer sich vorschiebenden Wand im Ohre eintreten. Besserhören im Geräusche kommt auch bei dieser Form des Katarrhs vor (Roosa, Bürkner), jedoch weit seltener als bei der Otosklerose.

Die Perzeption der Uhr und des Hörmessers durch die Kopfknochen ist immer erhalten, nicht selten sogar verstärkt. Nur bei den mit Labyrinthsyphilis komplizierten Mittelohrkatarrhen, seltener bei Influenza, Typhus und anderen Infektionskrankheiten, kann die Perzeption durch die Kopfknochen fehlen. Wo keine Infektionskrankheit vorliegt, möchte ich auf dieses Symptom speziell bei jugendlichen Individuen Gewicht legen, da ich zu wiederholten Malen daraus den Verdacht auf Syphilis schöpfte, welcher durch die genaue Untersuchung des Falles bestätigt wurde. Im allgemeinen ist bei Katarrhen mit merklicher Hörstörung die untere Tongrenze in die Höhe gerückt und die Perzeptionsdauer durch die ganze Tonreihe hindurch in der Luftleitung verkürzt. Beim Weberschen Versuch wird die Stimmgabel in der Regel gegen das erkrankte oder schwerhörigere, nur ausnahmsweise gegen das besserhörende Ohr lateralisiert. Bei Komplikation mit Labyrinthsyphilis geht die Tonempfindung meist gegen das normale oder besserhörende Ohr. Bei leichten, einseitigen Katarrhen, ferner bei Intumeszenzen am Ostium pharyng. tubae mit sonst negativem Befunde wird die Stimmgabel in der Regel mit großer Sicherheit gegen das kranke Ohr lateralisiert. Der Rinnesche Versuch ist bei geringgradiger Hörstörung positiv, bei hochgradigerer Schwerhörigkeit meist negativ, mit verlängerter Perzeptionsdauer durch die Kopfknochen (Schwabach).

Die Ergebnisse der Auskultation bei den sekretorischen Mittelohrkatarrhen wurden bereits S. 109 besprochen.

**Verlauf und Ausgänge.** Die sekretorischen Mittelohrkatarrhe zeigen im allgemeinen einen protrahierten Verlauf. Am raschesten heilen die rezenten, genuinen oder im Verlaufe eines akuten Schnupfens entstandenen Katarrhe, indem sie spontan oder nach kurzer Behandlung binnen wenigen Tagen, häufig jedoch erst nach Wochen zurückgehen. Einen protrahierteren Verlauf nehmen die Katarrhe bei den akuten Exanthemen, bei Influenza, Typhus, bei lymphatischen, anämischen, herabgekommenen Individuen und bei chronischen Nasenrachenaffektionen.

Der Ausgang der rezenten Katarrhe ist Heilung oder Übergang in den chronischen Katarrh, seltener in die akute eitrige Mittelohrentzündung mit Perforation des Trommelfells. Ausgang in letale Meningitis wurde bisher nur in vereinzelten Fällen beobachtet.

Die chronischen Katarrhe zeigen einen unbestimmten Verlauf. Der Übergang rezenter Katarrhe in den chronischen Zustand wird besonders durch die Neigung der Mittelohr-

Digitized by Google

katarrhe zu Rezidiven begünstigt. Nach Ablauf eines Katarrhs bleibt die Mittelohrschleimhaut noch lange gegen schädliche Einflüsse so empfindlich, daß eine leichte Erkältung, ein kaltes Bad, ein stärkerer Schnupfen hinreicht, um eine erneuerte Exsudation im Mittelohre hervorzurufen. Es gehört nun zu den Eigentümlichkeiten solcher Rückfälle, daß der erneuerte Prozeß die vorausgegangenen Katarrhe an Dauer übertrifft, bis schließlich nach öfteren Rezidiven der Katarrh persistent wird und Veränderungen im Mittelohre sich entwickeln, welche eine vollständige Restitution ausschließen. Besonders häufig sind Rückfälle bei Kindern, die entweder zeitweilig wiederkehrenden oder dauernden Katarrhen des Nasenrachenraums mit adenoiden Vegetationen und Hypertrophie der Tonsillen unterworfen sind. Diese Rezidiven bei Kindern treten gewöhnlich im Frühjahre und im Herbste, seltener im Winter auf, gehen dann gewöhnlich im Sommer ganz oder teilweise zurück, um im nächsten Herbste wiederzukehren. In dieser Weise können Mittelohrkatarrhe oft bis zum 14.—16. Lebensjahre regelmäßig rezidivieren, nach welcher Zeit die Rückfälle ganz aufhören oder doch seltener eintreten.

Aber auch bei Erwachsenen üben die chronischen Nasenrachenkatarrhe und die aus ihnen hervorgehenden Veränderungen im Nasenrachenraume einen wichtigen Einfluß auf die Chronizität, auf Verlauf und Ausgang der Mittelohrkatarrhe.

Auch die Veränderungen in der Ohrtrompete sind für den Verlauf der Mittelohrkatarrhe von Belang, insofern als selbst nach vollständiger Entfernung des Sekretes aus dem Mittelohre und nach Rückkehr der Hörfunktion zur Norm eine bleibende Heilung nicht zu erwarten ist, solange die normale Wegsamkeit des Tubenkanals nicht hergestellt wird. Bei der Behandlung der Mittelohrkatarrhe ist daher in erster Reihe die Herstellung der Tubenpassage anzustreben, doch kommen in der Praxis Fälle zur Beobachtung, bei denen trotz längerer Lokalbehandlung keine Besserung eintritt, bei denen aber nach mehrwöchentlicher oder mehrmonatlicher Pause Spontanheilung erfolgt.

In prognostischer und therapeutischer Beziehung ist es wichtig, den Sitz der Tubenschwellung kennen zu lernen. Während eine durch Intumeszenz am Tubenostium bedingte Unwegsamkeit des Kanals in kurzer Zeit spontan schwinden oder durch geeignete Behandlung beseitigt werden kann, erfordern die tief in den Kanal sich erstreckenden, durch Hypertrophie der Nasenrachenschleimhaut bedingten Tubenschwellungen eine längerdauernde Behandlung. Nach Hartmann kann eine auf das Tubenostium lokalisierte Schwellung angenommen werden, wenn die Lufteintreibung nach meinem Verfahren erst bei hohem Drucke, beim Katheterismus jedoch schon bei leichterem Drucke gelingt. Ist beim Katheterismus ein hoher Druck erforderlich, dann wird man auf eine diffuse, auf den ganzen Tubenkanal sich erstreckende Schwellung schließen können.

Die Qualität des ausgeschiedenen Sekretes steht im wichtigen Zusammenhang mit dem Verlauf der sekretorischen Mittelohrkatarrhe. Seröse Transsudate werden ungleich rascher resorbiert und viel leichter aus der Trommelhöhle entfernt als die zähen, sirupartigen, fadenziehenden Schleimmassen. Daß durch längere Stagnation des Schleims schädliche Folgezustände für das Hörvermögen sich entwickeln können, ist außer Zweifel. Die im Verlaufe chronischer Katarrhe, namentlich bei Kindern auftretenden akuten Mittelohreiterungen hängen zweifelsohne öfters mit bakterieller Infektion der Sekrete im Mittelohre zusammen. Die

Digitized by Google

nicht zur Resorption gelangten Sekrete rufen durch längeren Kontakt mit der Schleimhaut einen dauernden, hyperämischen Zustand hervor, welcher zur Zellenwucherung und zur adhäsiven Bindegewebsneubildung im Mittelohre führen kann.

Von den Allgemeinerkrankungen, welche auf den Verlauf und die Ausgänge des Katarrhs ungünstig einwirken, sind zu erwähnen: Skrofulose, Tuberkulose, Morbus Brigthii, Anämie, Marasmus, alle erschöpfenden Krankheiten und Kachexien, durch welche die Ernährung des Gesamtorganismus herabgesetzt wird. Rezente syphilitische Mittelohrkatarrhe zeigen selbst bei Komplikation mit Labyrinthsyphilis einen relativ günstigen Verlauf.

Allein auch bei gesunder Körperkonstitution kann sich zuweilen schon nach kurzer Dauer des Mittelohrkatarrhs, namentlich aber nach öfteren Rezidiven, ein Adhäsivprozeß im Mittelohre entwickeln. Während erfahrungsgemäß manche, selbst durch viele Jahre bestehende Katarrhe sich vollständig zurückbilden, somit durch lange Zeit einen gutartigen Charakter bewahren, sehen wir anderseits schon nach kurzem Bestande eines oft geringfügigen Katarrhs Veränderungen im Mittelohre entstehen, welche die Hörfunktion bleibend herabsetzen.

**Diagnose.** Die Diagnose der sekretorischen Mittelohrkatarrhe ergibt sich aus dem durch die Okularinspektion gewonnenen Nachweise des durchschimmernden Sekrets im Mittelohre und aus dem früher geschilderten, durch die Wölbungsanomalien bedingten Trommelfellbefunde. Bei Trübung des Trommelfells, welche das Durchschimmern des Sekrets behindert, und bei nicht ausgesprochenen Veränderungen am Trommelfelle kann nur aus den Ergebnissen der Auskultation, aus den starken Schwankungen der Hörweite, aus der eklatanten Hörverbesserung nach der Lufteintreibung, auf Sekretansammlung im Mittelohre geschlossen werden. Der bestimmte Nachweis des Sekrets im Mittelohre kann jedoch nur durch die Paracentese des Trommelfells geliefert werden.

**Prognose.** Die Prognose der Mittelohrkatarrhe gestaltet sich am günstigsten bei den rezenten, genuinen Formen und bei sonst gesunden Individuen, ferner bei Kranken, die sich unter günstigen Lebensverhältnissen befinden. Sie ist günstiger bei seröser als bei schleimiger Sekretion, besser bei rasch wiederhergestellter Wegsamkeit des Tubenkanals als bei Fortdauer der Tubenschwellung. Prognostisch günstige Zeichen sind die bedeutende Zunahme der Hörweite nach Wegsammachung der Ohrtrompete oder nach Entfernung der Sekrete aus dem Mittelohre. Bei gleichzeitigen Nasenrachenaffektionen ist die Prognose günstiger bei einfachen, leicht heilbaren Schwellungen der Nasenschleimhaut, als bei chronischer Hypertrophie derselben. Eine relativ günstige Prognose liefern die auf den Tubenkanal lokalisierten Katarrhe, welche nicht mit hartnäckigen Nasenrachenaffektionen kompliziert sind.

Als prognostisch ungünstige Momente für den Verlauf der sekretorischen Mittelohrkatarrhe sind hervorzuheben: öftere Rezidive oder lange Dauer des Katarrhs, geringe Hörzunahme nach Wegsammachung der Ohrtrompete, herabgesetzte und verkürzte Perzeption durch die Kopfknochen, hartnäckige Formen von Nebenhöhlenempyemen und von Ozäna und behinderte Aktion der Tubenmuskeln (Lähmung des Gaumensegels, Wolfsrachen), kontinuierliche subjektive Geräusche, hohes Alter, hereditäre Anlage, ungünstige Lebensverhältnisse, das Bestehen eines mit Anämie und Kachexie verbundenen Allgemeinleidens, übermäßiger Genuß alkoholischer Getränke und leidenschaftliches Rauchen.

**Therapie.** Bei der Behandlung der sekretorischen Mittelohrkatarrhe ist vor allem die Herstellung der Weg-

Digitized by Google

samkeit der Ohrtrompete, die Entfernung der Sekrete aus der Trommelhöhle und die Beseitigung der Schwellung und Sekretion an der Tuben-Trommelhöhlenschleimhaut anzustreben. Nebstbei muß auf die gleichzeitig bestehende Nasenrachenaffektion, auf den Zustand des Gesamtorganismus sowie auf die Lebensverhältnisse des Individuums Rücksicht genommen werden. Als therapeutische Behelfe kommen in erster Reihe in Betracht:

1. Lufteintreibungen in das Mittelohr. Bei den sekretorischen Mittelohrkatarrhen werden durch Lufteintreibungen nach dem vom Verfasser angegebenen Verfahren die günstigsten Heilresultate erzielt. Insbesondere hat sich dieses Verfahren bei den so häufigen Tuben-Trommelhöhlenkatarrhen der Kinder als unentbehrlich erwiesen. Die eklatanteste und nachhaltigste Hörverbesserung bewirkt das Verfahren mit dem Schlingakte. (Über die zur Anwendung kommenden Modifikationen des Verfahrens vgl. S. 118.)

Wo wegen großer Widerstände im Tubenkanal die Herstellung der Tubenpassage bei meinem Verfahren nicht gelingt, wird man zum Katheter greifen. Oft genügt in solchen Fällen die einmalige Luftdusche mit dem Katheter, um den Widerstand im Tubenkanal so zu verringern, daß im weiteren Verlaufe die Behandlung durch Lufteintreibungen nach meinem Verfahren mit Erfolg fortgesetzt werden kann. Die Luftdusche mit dem Katheter ist überhaupt kontraindiziert, wenn bei Anwendung meines Verfahrens die Luft kräftig in das Mittelohr eindringt, weil erfahrungsgemäß durch den wiederholten unmittelbaren Kontakt des harten Katheterschnabels mit der erkrankten Tubenschleimhaut Schwellung und Sekretion im Mittelohre gesteigert werden.

Die Luftdusche bewirkt bei den sekretorischen Katarrhen eine eklatante Hörverbesserung. Bei Katarrhen leichteren Grades ist die Hörzunahme eine länger anhaltende. Bei starker Tubenschwellung hingegen und bei kopiösem, zähem Sekrete schwindet die Hörverbesserung rasch wieder. Gewöhnlich werden die größeren Schwankungen im Beginne der Behandlung stärker, im weiteren Verlaufe immer geringer. Eine konstante Zunahme der Hörweite ohne Rückfall läßt auf eine Abnahme des Katarrhs schließen, während das baldige Schwinden der Hörverbesserung als Symptom der Fortdauer des Katarrhs oder von Ansammlung zähen, schleimigen Sekretes anzusehen ist.

Einen günstigen Einfluß üben die Lufteintreibungen auf die die Tuben-Trommelhöhlenkatarrhe begleitenden Kopfsymptome. Sie beseitigen oft überraschend schnell den lästigen Druck, Schwere, Wüstsein im Kopfe. Am auffälligsten äußert sich die Wirkung der Lufteintreibungen bei Kindern, bei welchen nicht nur die Verstimmung, die üble Laune und die Aprosexie (Guye), sondern auch das schlechte Aussehen und die kränkliche Gesichtsfarbe nach kurzer Zeit schwinden.

Die Lufteintreibungen sind täglich fortzusetzen, wenn die erzielte Hörverbesserung nach 24 Stunden zum großen Teile wieder schwindet. Ergibt die mehrtägige Behandlung eine stetige Zunahme der Hörweite, so wird das Verfahren jeden zweiten, dann jeden dritten Tag wiederholt und bei fortschreitender Besserung endlich nur einmal in der Woche angewendet, bis keine Hörschwankungen mehr nachweisbar sind.

Durch die methodische Anwendung der Lufteintreibungen nach meinem Verfahren wird bei den rezenten, wie chronischen Katarrhen sowohl bei Kindern wie bei Erwachsenen, ohne anderweitige lokale Behandlung, ungleich rascher und häufiger Heilung erzielt, als durch den Katheterismus, eine Tatsache, die durch die Erfahrung zur Genüge bestätigt wurde.

Digitized by Google

In allen Fällen, in denen der Mittelohrkatarrh mit Einziehung des Trommelfells verbunden ist, wird unmittelbar nach der Lufteintreibung die Luftverdünnung im äußeren Gehörgange (S. 126) vorgenommen. Durch Kombination beider Methoden wird der Effekt der Behandlung, sowohl in Bezug auf Hörverbesserung als auch auf die Verminderung der subjektiven Geräusche und der lästigen Kopfsymptome wesentlich erhöht.

2. Mechanische Entfernung der Sekrete aus dem Mittelohre. Die mechanische Entfernung der Sekrete aus dem Mittelohre ist angezeigt bei kopiöser Ansammlung seröser Flüssigkeit und bei zähem, schleimigem Sekrete in der Trommelhöhle.



Fig. 145.
Stellbare Lanzennadel mit Metallhandgriff.

Seröse Flüssigkeiten im Mittelohre werden ganz oder teilweise dadurch entfernt, daß man, bei starker Neigung des Kopfes nach vorn und nach der entgegengesetzten Seite, eine Lufteintreibung nach meinem Verfahren vornimmt, wobei durch Eröffnung des Tubenkanals das seröse oder sirupartige Sekret in den Rachenraum, zuweilen sogar durch die entgegengesetzte Nasenöffnung abfließt (s. S. 92). Die Abnahme der Sekretmenge in der Trommelhöhle läßt sich durch die Trommelfellinspektion dadurch nachweisen, daß der gelbe Reflex hinter dem Trommelfelle schwindet oder die früher hochgestandene Niveaulinie des Sekrets tiefer herabsinkt.

Die Paracentese des Trommelfells behufs Entfernung von serösem Transsudat oder von Schleimmassen aus der Trommelhöhle, schon von Itard, Busson, Frank, Bonnafont und Philippeaux ausgeführt, von Schwartze wieder in die Praxis eingeführt, ist indiziert, wenn nach mehrtägigen Lufteintreibungen keine Abnahme der ausgeschiedenen Sekrete bemerkbar ist und wenn, selbst bei nicht nachweisbarem Sekrete, die unmittelbar nach der Lufteintreibung eingetretene Hörverbesserung bis zum nächsten oder zweiten Tage zum großen Teile wieder schwindet. Ich wende aber die Paracentese auch dort an, wo bei der ersten otoskopischen Untersuchung das seröse oder schleimige Sekret sich als kopiös erweist, weil dadurch die Behandlungsdauer wesentlich abgekürzt wird*).

Die Paracentese des Trommelfells, eine einfache, leicht ausführbare Operation, die jeder praktische Arzt beherrschen soll, wird mit einer 6 cm langen, gegen den Griff knieförmig gebogenen, zweischneidigen, durch eine Schraube verstellbaren sterilisierten Lanzennadel ausgeführt (Fig. 145). Vor jeder Operation hat man sich durch die Lupe von dem Intaktsein der Nadelspitze zu überzeugen. Wo der Gehörgang Ceruminalsekret enthält, ist es rätlich, dieses durch Ausspritzen zu entfernen und den Ohrkanal durch Eingießen von Perhydrol (5:50) oder von Karbolspiritus (1:40) zu desinfizieren. Bei reinem, trockenem Gehörgange halte ich die Desinfektion vor der Paracentese für überflüssig.

*) Diagnose und Therapie der Ansammlung seröser Flüssigkeit in der Trommelhöhle. Wiener med. Wochenschr. 1867, und: Über bewegliche Exsudate in der Trommelhöhle. Med. Presse 1869.

Digitized by Google

Nur bei besonders ängstlichen und empfindlichen Kranken kann das Trommelfell durch Einlegen eines in einer Mischung von Kokain, Acid. phenic. und Menthol getauchten Wattekügelchens anästhesiert werden.

Die geeignetste Stelle für den Einschnitt am Trommelfelle ist dessen hinterer, unterer Quadrant, weil dieser leicht erreichbar ist und von der inneren Trommelhöhlenwand weiter absteht als die unmittelbar hinter dem Umbo gelegene Partie der Membran. Bei geringer Wölbung der vorderen Gehörgangswand kann auch der vordere untere Quadrant (Fig. 146 und 147) als Operationsstelle gewählt werden. Bei starker Vorwölbung der Membran wird die höchste Stelle der Vorbauchung durchtrennt. Die Richtung des Einschnitts am Trommelfelle ist ohne Einfluß auf die Dauer der Vernarbung. Für Mindergeübte schlägt Bing den Horizontalschnitt vor, weil durch diesen die Gehörgangswände weniger leicht verletzt werden als beim Vertikalschnitte. Jansen bildet durch eine bogenförmige Inzision am

Fig. 146.
Vertikalschnitt vor und unter dem Hammergriffe.

Fig. 147.
Horizontalschnitt im vorderen, unteren Quadranten.

hinteren Trommelfellrande einen Lappen, um die Öffnung länger offen zu halten.

Die an meiner Klinik geübte Operation wird folgendermaßen ausgeführt: Der Kopf des sitzenden Kranken wird durch einen Gehilfen fixiert und das Trommelfell, nach Einführung eines möglichst kurzen und weiten Trichters in den Gehörgang, mittels des am Stirnbande befestigten Reflexspiegels beleuchtet.

Während man nun mit Daumen und Zeigefinger der linken Hand den Trichter im Gehörgange feststellt, führt man, bei genauer Fixierung der zum Einschnitte bestimmten Stelle, die mit Daumen, Zeige- und Mittelfinger der Rechten am Griffe gefaßte Lanzennadel durch den Gehörgang bis in die unmittelbare Nähe des Trommelfells, durchtrennt die Schichten desselben durch rasches Einsenken der Lanzenspitze und erweitert beim Entfernen der Nadel die Stichöffnung auf 2—3 mm. Die Öffnung ist eher zu groß als zu klein anzulegen, weil zähe Schleimmassen kleine Öffnungen schwer oder gar nicht passieren. Die im ganzen wenig schmerzhafte Operation muß bei Kindern und ängstlichen Kranken ziemlich schnell, aber stets ohne Überhastung ausgeführt werden, weil durch das rasche Hineinfahren mif dem Instrumente, wobei das Auge der Lanzenspitze nicht folgen kann, statt des Trommelfells der Gehörgang angestochen werden könnte. Die Verletzung der Promontoriumschleimhaut mit der Nadel bleibt ohne nachteilige Folgen. Die bisher nur in einigen Fällen beobachtete Verletzung des Bulbus venae jugular. (Ludewig, Hildebrandt, Gruber, Seligmann, Max), bei Dehiszenz des Trommelhöhlenbodens, verlief nach rasch vorgenommener Tamponade ohne nachteilige Folgen. Der von Brieger mitgeteilte, durch Pyämie tödlich verlaufende Fall dürfte vereinzelt dastehen. Wo bei der Spiegeluntersuchung eine Vorwölbung des Bulb. venae jugular. gegen die Trommelhöhle vermutet

Digitized by Google

wird (s. S. 86), soll nach Gomperz stets der Horizontalschnitt oberhalb der blauen Transparenz gemacht werden.

Unmittelbar nach der Operation sieht man in der leicht klaffenden Schnittöffnung eine schwache Pulsation der Flüssigkeit oder eine deutliche Bewegung derselben beim Sprechen und beim Schlingen. Nur selten tritt ein Tröpfchen Flüssigkeit durch die Öffnung an die äußere Fläche des Trommelfells hervor; hingegen sieht man öfters bei serösem Sekrete, während des Schlingakts, mehrere von außen durch die Schnittöffnung eintretende Luftblasen hinter dem Trommelfelle in die Höhe steigen. Zuweilen ist während des Schlingens objektiv ein knackendes Geräusch im Ohre hörbar, wobei die Wundränder auseinanderweichen.

Die Entfernung des Sekretes aus der Trommelhöhle wird unmittelbar nach der Paracentese durch eine kräftige Lufteintreibung nach meinem Verfahren bewerkstelligt; dadurch gelangt erst die Operation zur vollen Geltung. Nur bei starken Schwellungen im Tubenkanale, ferner bei Insuffizienz und Parese der Gaumen-Tubenmuskulatur ist man genötigt, die Luft durch den Katheter in die Trommelhöhle zu pressen. Ausnahmsweise wird das Sekret durch kräftiges Schneuzen leichter in den Gehörgang getrieben, als durch mein Verfahren und den Katheterismus. Rohrer empfiehlt vor der Lufteintreibung die Desinfektion des Nasenrachenraumes mit einer verdünnten (1 : 10) Lösung von Perhydrol.

Zur vollständigen Herausbeförderung der Sekrete aus der Trommelhöhle wird die Lufteintreibung 3—4mal hintereinander wiederholt. Luft und Sekret treten bei dünnflüssiger Beschaffenheit desselben mit starkem Rasseln, bei zähen Schleimmassen ohne Geräusch oder mit einem Schnarren in den Gehörgang. Das Trommelfell erscheint darauf entweder von schaumiger Flüssigkeit oder von einer gelben oder farblosen Schleimmasse bedeckt. Bei geringer Quantität zähen Schleimes tritt die Luft durch die Paracentesenöffnung durch, ohne das Exsudat mitzunehmen. Bei größeren Exsudatmassen hinwieder, besonders wenn die Schnittöffnung im Trommelfelle zu klein ausfiel, wird der Schleim in der Paracentesenöffnung eingeklemmt, wobei der vorgetriebene Schleimtropfen in Form einer gelbgrünen Perle am Trommelfelle sichtbar wird.

Außer der Luftdusche bediene ich mich zur gründlichen Herausbeförderung der Sekrete aus der Trommelhöhle noch der wiederholten Luftverdünnung im äußeren Gehörgange (S. 126). Bei dieser Manipulation lasse ich den Kopf des Patienten stark nach vorn neigen, wodurch auch Sekret aus dem Antrum mast. und den Warzenzellen in den Gehörgang aspiriert wird. Die Luftverdünnung wird auch mit Erfolg angewendet, wenn der Katheterismus wegen Verbildungen im Nasenrachenraume oder wegen Strikturen und Verwachsungen des Tubenkanals nicht ausführbar ist. Häufig gelang es mir, durch Luftverdünnung im Gehörgange die Sekrete vollständiger aus der Trommelhöhle herauszubefördern, wenn wiederholte Luftverdichtung im äußeren Gehörgange vorausging. Gelingt es auch hierdurch nicht, zähe Sekrete aus der Trommelhöhle in den Gehörgang zu schaffen, so empfiehlt es sich, durch eine kräftige Luftverdichtung im äußeren Gehörgange den Schleim durch den Tubenkanal in den Rachenraum zu pressen. Bei Einklemmung eines Schleimpfropfes in einer zu kleinen Paracentesenöffnung muß der Trommelfellschnitt erweitert werden.

Das herausbeförderte dünnflüssige Sekret fließt bei Neigung des Kopfes zum Teil durch den Gehörgang ab, nicht selten jedoch wird seröses Sekret teilweise wieder in die Trommelhöhle zurück aspiriert. Um dies zu verhindern, schiebe ich vor der zweiten oder dritten Lufteintreibung ein steriles Wattekügelchen bis zur Paracentesenöffnung vor, welches das ausgetretene Sekret einsaugt. Zäher Schleim kann durch mehrmaliges kräftiges Einblasen

Digitized by Google

von Luft in den äußeren Gehörgang mittels eines Ballons entfernt werden. Ausspritzungen des Gehörgangs sind wegen der Gefahr einer Infektion zu vermeiden.

Die zur Verflüssigung zäher Schleimmassen noch hie und da empfohlenen Injektionen von Kochsalz- und Sodalösungen durch den Katheter, sowie das forcierte Durchspritzen der Trommelhöhle vom äußeren Gehörgange aus mittels einer Spritze, deren olivenförmiger Ansatz luftdicht in die äußere Ohröffnung eingefügt wird, rufen nicht selten eine reaktive eitrige Mittelohrentzündung hervor. Ich muß mich daher gegen dieses in seinen Wirkungen unberechenbare Verfahren aussprechen.

Unmittelbar nach der Paracentese tritt vor der Luftdusche infolge der Entspannung des Trommelfells eine auffällige Hörverbesserung ein, welche nach Entfernung der Sekrete aus der Trommelhöhle noch zunimmt.

Die Verklebung der Schnittränder erfolgt meist schon in den ersten 24 Stunden, selten erst nach 2—3 Tagen. Zuweilen ist die Operation von einem, mehrere Tage anhaltenden, serösen oder sirupähnlichen Ausfluß begleitet. Konsekutive Entzündungen des Trommelfells und der Mittelohrschleimhaut, von Schwartze in 25 Proz., von Christineck sogar in 41 Proz. der Fälle beobachtet, habe ich bei den von mir operierten Fällen äußerst selten (1 : 300) gesehen, trotzdem an meiner Klinik die Paracentese häufig im Winter an ambulatorischen Kranken ausgeführt wurde. Ich führe dieses günstige Resultat darauf zurück, daß ich Ausspritzungen und Durchspülungen des Mittelohrs vermeide.

Nach der Paracentese ist die äußere Ohröffnung durch 24 Stunden mit einem sterilen Gazestreifen geschlossen zu halten. Am Tage der Operation ist jede schwere Arbeit, der Genuß geistiger Getränke, rascher Temperaturwechsel und der Aufenthalt in dunstigen, rauchigen Lokalitäten zu vermeiden.

Die nach der Paracentese am Trommelfelle sichtbare Hyperämie, Ecchymosen und Trübung schwinden nach kurzer Zeit gänzlich; nur selten bleibt ein narbiges Grübchen an der paracentesierten Stelle oder eine partielle Atrophie am Trommelfelle zurück.

Was den Erfolg der Paracentese anlangt, so erfolgt bei mehr als einem Dritteile der Fälle schon nach einmaliger Operation vollständige Heilung. Es sind dies zumeist die rezenten Katarrhe, bei denen der Exsudationsprozeß schon vor der Paracentese abgelaufen und die Schwerhörigkeit nur durch die mechanische Wirkung des Sekretes verursacht war.

Hingegen bleibt die Paracentese ohne nachhaltigen Erfolg, wenn bei gleichzeitiger Unwegsamkeit der Ohrtrompete die Exsudation im Mittelohre noch fortbesteht. Es kommt dann in kurzer Zeit zu abermaliger Sekretansammlung in der Trommelhöhle, welche mehrmalige Wiederholung der Paracentese erfordert. Bei Sekretansammlung infolge von Tubenatresie und Facialparalyse muß die Paracentese wegen des nur temporären Erfolges Jahre hindurch zeitweilig wiederholt werden.

Zur Hintanhaltung erneuter Sekretansammlungen nach der Paracentese ist die Ohrtrompete durch die Luftdusche wegsam zu erhalten. Demnach müssen die Lufteintreibungen noch mehrere Wochen oder Monate hindurch, anfangs 2—3mal wöchentlich, später alle 8—14 Tage einmal, bis zur gänzlichen Heilung fortgesetzt werden.

Die nach Entfernung der Sekrete zurückbleibenden Hörstörungen werden entweder durch die andauernde Schwellung der Tuben-Trommelhöhlenschleimhaut oder durch Spannungsanomalien am Trommelfelle, endlich durch bleibende Gewebsveränderungen bedingt, welche oft genug schon im sekretorischen Stadium des Katarrhs zu bindegewebigen Adhäsionen und zur Starrheit der Gelenke der Gehörknöchelchen führen. Tubenschwellungen werden am sichersten durch die Auskultation beim Katheterismus oder durch Bougierung er-

Digitized by Google

kannt. Auf Hörstörung durch Spannungsanomalien im Schallleitungsapparate kann geschlossen werden, wenn der Tubenkanal wegsam ist, keine Sekretion im Mittelohre mehr besteht und trotzdem die nach fortgesetzten Lufteintreibungen eintretende eklatante Hörverbesserung mit dem Zurücksinken des Trommelfells immer wieder schwindet. Das Vorhandensein adhäsiver Veränderungen in der Trommelhöhle endlich darf als wahrscheinlich angenommen werden, wenn nach Entfernung der Sekrete sowohl, als auch nach wiederholten Lufteintreibungen keine merkliche Hörverbesserung eintritt. Bestehen noch außerdem kontinuierliche subjektive Geräusche, welche nach der Paracentese nicht schwinden, so ist es kaum zweifelhaft, daß es sich im gegebenen Falle um Veränderungen in den Nischen der Labyrinthfenster handelt.

Die nach Entfernung der Sekrete zurückbleibenden Schwellungen der Tubenschleimhaut bilden sich entweder spontan oder nach fortgesetzten Lufteintreibungen zurück. Nur bei hartnäckiger Fortdauer des Katarrhs ist die Applikation von Arzneistoffen auf die geschwellte Schleimhaut am Platze. Injektionen medikamentöser Solutionen in die Trommelhöhle sind bei den sekretorischen Formen des Mittelohrkatarrhs, besonders bei noch bestehender Sekretansammlung in der Trommelhöhle nur selten von Nutzen, wohl aber beobachtet man häufig nach intratympanalen Injektionen eine merkliche Verschlimmerung. Hingegen erweist sich oft bei hartnäckigen Tubenschwellungen die auf den Tubenkanal lokalisierte Applikation medikamentöser Flüssigkeiten als sehr wirksam. Um das Medikament bloß in die Tuba gelangen zu lassen, ohne daß dasselbe auch in die Trommelhöhle eindringt, genügt es, nach einer Lufteintreibung 8—10 Tropfen der Solution mittels einer Pravazschen Spritze in den Katheter gelangen zu lassen, dann den Kopf seitlich und etwas nach rückwärts zu neigen, wobei die Flüssigkeit aus dem Katheter in den Tubenkanal abfließt. In dieser Weise lassen sich zur Beseitigung der Tubenschwellung konzentriertere Lösungen von Zincum sulfur. (0,2 : 10), Liquor Burowii (1 : 5), schwache Tanninlösungen (1—2 Proz.), einige Tropfen (5—10) von Vaselin. liquid. sterilisat. (Delstanche) in die Ohrtrompete bringen. Letzteres in Verbindung mit Zinc olein. vasog. (0,3 : 30,0) fand ich wirksam bei starken Tubenschwellungen. In hartnäckigen Fällen erweisen sich manchmal die Adstringentien erst dann wirksam, wenn ihrer Anwendung eine mehrmalige Einflößung einer Lösung von Salmiak (1 : 10—20) oder Soda bicarbonica (3 : 10—20) vorausging. Wasser- und Salmiakdämpfe, von v. Tröltsch und Bürkner besonders empfohlen, bewirken nur ausnahmsweise eine Abschwellung der Tubenschleimhaut. Wirksamer sind Terpentindämpfe (Oleum terebinth.), welche aus einem Fläschchen in den Ballon aspiriert und durch den Katheter in das Mittelohr gepreßt werden. Bronner (Arch. of Otology 1891, Bd. 20) empfiehlt Dämpfe von Ol. Eucalypti und Menthol, Mader eine Mischung von Ol. pini und Menthol. Das letztgenannte Mittel fand ich bei starker Schwellung der Tubenschleimhaut oft sehr wirksam. Hartmann läßt bei hartnäckigen Tubenschwellungen einige Tropfen Jodglyzerin (Jod. pur. 0,3, Kali hydrojod. 3,0, Glycerin. pur. 10,0—20,0) durch den Katheter in den Tubenkanal einfließen. Bei starker Schleimsekretion im Tubenkanal aspiriere ich vor Luftdusche und Injektion den Schleim mittels Ballons in den Katheter.

Die Applikation medikamentöser Flüssigkeiten auf die Tubenschleimhaut erweist sich am wirksamsten, wenn sie abwechselnd mit Lufteintreibungen nach meinem Verfahren oder mit dem Katheter (an einem Tage die Injektion, am anderen Tage die Lufteintreibung) angewendet wird. Die Hörverbesserung ist in der Regel erst nach der mit der Einspritzung alternierenden Lufteintreibung bemerkbar. Wo Injektionen un-

Digitized by Google

günstig wirken, muß man zur ausschließlichen Anwendung der Lufteintreibungen zurückkehren.

Gegen hartnäckige Tubenschwellungen, bei denen die Luft nur unter starkem Widerstande in die Trommelhöhle gepreßt werden kann, empfiehlt sich die Einführung medikamentöser Bougies in den Tubenkanal. Ich wende am häufigsten Darmsaiten (dünnste Violinsaite) an, welche mit einer konzentrierten Lösung von Argentum nitricum (1 : 10) imprägniert, getrocknet, durch den Katheter bis zum Isthmus tubae vorgeschoben und 3—5 Minuten liegen gelassen werden. Oft wird schon nach 3—4maliger Einführung der Darmsaite (jeden zweiten oder dritten Tag) die Tubenpassage für die Lufteintreibung nach meinem Verfahren wegsam. Zu langes Liegenbleiben der lapisierten Darmsaite im Tubenkanale kann zur reaktiven Mittelohrentzündung führen. Die Wirkung der von Thost empfohlenen Adrenalinbougies erwies sich mir als rasch vorübergehend. Bei länger dauernden Tubenschwellungen habe ich auch die Massage (durch 2—3 Minuten) der unterhalb der Ohrmuschel, zwischen dem aufsteigenden Aste des Unterkiefers und dem Warzenfortsatze gelegenen seitlichen Halsgegend mit Vorteil geübt.

Bei hartnäckigen Katarrhen werden außerdem energische Schwitzkuren (Schwartze, Schubert, Field, Kretschman) warm empfohlen. Heißluftbehandlung rühmen Alt und Lermoyez.

Hartnäckige, jeder Lokalbehandlung trotzende Tuben-Trommelhöhlenkatarrhe sah ich öfters erst heilen, wenn die Kranken beim Eintritte der wärmeren Jahreszeit Aufenthalt auf dem Lande oder in einer Alpengegend nahmen.

Bei der Behandlung der sekretorischen Mittelohrkatarrhe darf, wie ich zuerst hervorgehoben habe, die Behandlungsdauer nicht über einen bestimmten Zeitpunkt hinaus verlängert werden. Da hier dieselben Regeln zu gelten haben, wie bei der Behandlung der katarrhalischen Adhäsivprozesse (trockene Katarrhe) im Mittelohre, so verweise ich auf das Kapitel „Therapie“ im folgenden Abschnitte. Ebendort soll die Nachbehandlung, die Berücksichtigung der Lebensverhältnisse, die Diät u. s. w., und in einem besonderen Abschnitte die Therapie der die Mittelohrkatarrhe begleitenden Nasenrachenaffektionen besprochen werden.

### b) Die katarrhalischen Adhäsivprozesse im Mittelohre.

(Chronischer Mittelohrkatarrh. — Syn.: Otitis media catarrhalis chronica.)

Es wurde schon früher hervorgehoben, daß eine scharfe Trennung der sekretorischen Mittelohrkatarrhe von den aus diesen hervorgehenden Adhäsivprozessen nicht durchführbar ist, weil die zur bleibenden Hörstörung führenden Gewebsveränderungen häufig schon während des sekretorischen Stadiums des Katarrhs zur vollen Entwicklung kommen und bei manchen Formen des Mittelohrkatarrhs Sekretion und Bindegewebsneubildung nahezu gleichzeitig auftreten.

Hieraus ergibt sich, daß in der zu schildernden Gruppe von Adhäsivprozessen im Mittelohre eine Reihe mannigfaltiger Formen von Mittelohrerkrankungen zusammengefaßt wurde, welche sowohl in ihren anatomischen wie klinischen Beziehungen verschiedene Varianten zeigen.

**Pathologisch-anatomische Veränderungen.** Die pathologisch-anatomischen Veränderungen bei den katarrhalischen Adhäsivprozessen sind entweder über die ganze Mittelohrschleimhaut verbreitet oder nur auf umschriebene Stellen der Trommelhöhle begrenzt.

Digitized by Google

Die Strukturveränderungen in der Schleimhaut bestehen in Massenzunahme durch Rundzellenwucherung und in teilweiser oder gänzlicher Umwandlung der rundzelligen Elemente in faseriges Bindegewebe. Die Bindegewebsneubildung kann persistieren oder durch Schrumpfung, Verkalkung und Verknöcherung zur Fixierung der Gehörknöchelchen führen.

In Fällen, in denen Sekretion und Gewebsneubildung nebeneinander bestehen, erscheint die hyperämische, ungleichmäßig aufgewulstete Schleimhaut gelbrot oder blaurot gefärbt, serös oder sulzig infiltriert, schwammig, leicht verschiebbar, ihre Oberfläche uneben, drusig oder zottig. Infolge dieser exzessiven Schleimhautwulstung sind die Vertiefungen der Trommelhöhle, namentlich die Nischen des ovalen und des runden Fensters, sowie der Attik der Trommelhöhle mit zum Teile neugebildetem, sukkulentem Bindegewebe ausgefüllt, welches den Stapes und den Hammer-Amboßkörper allseitig einhüllt. Zuweilen findet man auch das Antrum mast. und die Warzenzellen mit demselben lockeren Bindegewebe erfüllt. Die Beweglichkeit der Gehörknöchelchen ist vermindert, das Hammer-Amboßgelenk öfters ankylotisch verwachsen. Die Massenzunahme der Schleimhaut wird zum Teile durch Rundzellenwucherung und Schwellung der schleimgewebigen Grundsubstanz, teilweise aber auch durch Neubildung von faserigem Bindegewebe bedingt. Durch fettigen Zerfall der Rundzellen kann es hier noch zur teilweisen Rückbildung der krankhaften Veränderungen in der Mittelohrschleimhaut kommen.

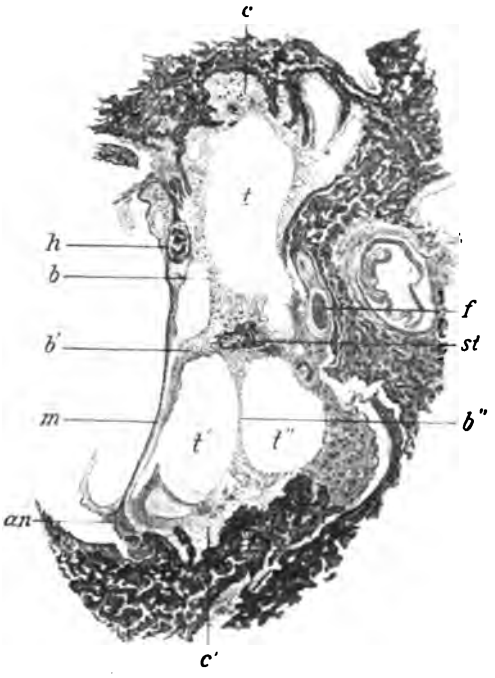


Fig. 148.

Durchschnitt durch die Trommelhöhle eines schwerhörigen Mannes. h = Hammergriff. m = Trommelfell. an = Annulus tendin. st = Stapesköpfchen. f = N. facialis. b b' b'' = Bindegewebsbrücken in der Trommelhöhle. t t' t'' = durch die membranösen Brücken getrennte Räume der Trommelhöhle.
Nach einem Präparate meiner Sammlung.

In anderen Fällen, in denen die Sekretion gänzlich aufgehört und bereits eine vollständige Umwandlung der Gewebsneubildung in faseriges Bindegewebe stattgefunden hat, findet man die meist glatte Schleimhaut um das Mehrfache verdickt, blaß, sehniggrau getrübt, starr, mit der Unterlage fest zusammenhängend, wenig verschiebbar. Die Verdichtung und Starrheit betrifft nicht nur die Trommelhöhlenauskleidung, sondern häufig auch die zu den Knöchelchen hinziehenden Schleimhautduplikaturen und Ligamente und die Überzüge der Gelenkskapseln. Die Verdickung ist gewöhnlich am stärksten an jenen Stellen ausgesprochen, wo die Gehörknöchelchen die Trommelhöhlenwände berühren. Nur selten kommt es zur partiellen Verkalkung und zur Bildung von osteoidem Gewebe (Wendt) in der Schleimhaut. Ob sich die hier geschilderten Prozesse an der Mittelohrschleimhaut, ohne vorherige Sekretion, durch eine chronische interstitielle Entzündung entwickeln, ist noch klinisch und anatomisch zu erweisen.

Noch in einer anderen Reihe von Fällen findet man die Trommelhöhle von zahlreichen, vielfach sich kreuzenden, membranösen Strängen, Bändern und Falten durchsetzt, welche das Trommelfell, die Gehörknöchelchen und die Tensorsehne untereinander und mit den Trommelhöhlenwänden abnorm verbinden und die Trommelhöhle in zwei oder mehrere Räume teilen (Fig. 148).

Digitized by Google

Diese Stränge entwickeln sich seltener als primäre pathologische Bildungen*), sondern sie sind, wie ich an einer größeren Serie von Präparaten gezeigt habe**), öfter als durch den katarrhalischen Mittelohrprozeß verdickte Bänder und Falten anzusehen, welche so häufig im normalen Zustande als Residuen des fötalen Schleimhautpolsters in der Trommelhöhle angetroffen werden (Fig. 148). Die aus den normalen Falten hervorgegangenen, sowie die pathologischen Strangbildungen werden zuweilen durch Einlagerung von Kalksalzen und inkrustierten sternförmigen Körperchen (de Rossi) zu knochenartigen Balken umgewandelt (Toynbee und v. Tröltsch). Ferner findet man umschriebene oder ausgedehnte Adhäsionen zwischen Trommelfell und innerer Trommelhöhlenwand und zuweilen eine partielle oder vollständige Verödung des Attik oder des ganzen Trommelhöhlenraums durch Umwandlung der exzessiv gewucherten Schleimhaut in faseriges Bindegewebe und

**Fig. 149.**

**Verwachsung der Stapesschenkel mit der unteren Wand des Pelvis ovalis, von dem linken Ohre einer links seit 20, rechts seit 10 Jahren allmählich taub gewordenen, im Versorgungshause verstorbenen 48jährigen Frau. Mikroskopischer Schnitt durch den Pelvis ovalis und die Stapesschenkel. p = Pelvis ovalis. o = obere Wand der Fensternische. n = in faseriges Bindegewebe umgewandelte Schleimhaut der unteren Wand der Nische. st st = Durchschnitte der in dichtes, faseriges Bindegewebe eingehüllten und fixierten Stapesschenkel. Nach einem Präparate meiner Sammlung.**

durch allseitige Verwachsung desselben mit dem Schleimhautüberzuge des Trommelfells und der Gehörknöchelchen. Einmal fand ich im neugebildeten Bindegewebe im Attik Inseln von Fettgewebe abgelagert.

Durch die im vorhergehenden geschilderten Veränderungen in der Trommelhöhle wird die Schwingbarkeit des Schalleitungsapparats in verschiedenem Grade beeinträchtigt. Die stärksten Schalleitungshindernisse entstehen durch unmittelbare Verwachsung der Knöchelchen mit den Trommelhöhlenwänden und durch Ankylosierung der die Knöchelchen verbindenden Gelenke. Die Anlötung wird durch straffes Fasergewebe (Ankylosis membranacea s. spuria) oder durch verknöcherndes Bindegewebe vermittelt (Ankylosis ossea s. vera. Frey). Die Ankylose betrifft entweder sämtliche Gehörknöchelchen oder es kann jedes derselben isoliert mit der Trommelhöhlenwand verwachsen. Demnach findet man den Hammerkopf allein oder gleichzeitig auch den Amboßkörper an das Tegmen tymp. oder an die äußere Trommelhöhlenwand angelötet. Mehrere Male fand ich bei angeborener Taubheit den nach hinten ver-

*) Clarence J. Blake, Reduplications of mucous membrane in the normal tympanic cavity, their clinical importance. The Archives of Otology. Vol. XIX. 4. 1890.

**) A. Politzer, Sur les changements anatomiques des processus adhésifs de l'oreille moyenne et leur diagnostic. Congrès internat. de Médecine. Madrid 1903.

Digitized by Google

zogenen langen Amboßschenkel und den Stapes mit der hinteren Trommelhöhlenwand ankylotisch verbunden.

Zu den folgenschwersten Ausgängen der katarrhalischen Adhäsivprozesse im Mittelohr zählt die bindegewebige oder knöcherne Verwachsung der Stapesschenkel mit den Wänden der Nische des Vorhoffensters. Die Verwachsung betrifft den Stapes allein oder sie ist mit Fixierung des Hammers und Amboßes, mit Adhäsionen zwischen Trommelfell, Gehörknöchelchen und innerer Trommelhöhlenwand, mit Bildung von Strängen und Brücken in der Trommelhöhle und mit Verdickung und Verkalkung der Membran des runden Fensters kombiniert.

Die Verwachsung der Stapesschenkel erfolgt nach meinen Beobachtungen am häufigsten mit der unteren (Fig. 149), seltener mit der vorderen oder hinteren Wand der Fensternische (Fig. 150). Bei einem angeblich taubgeborenen

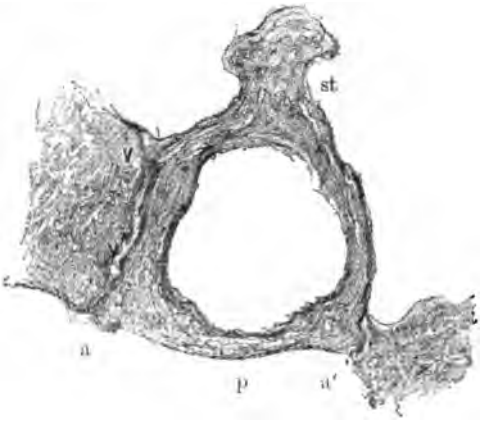


Fig. 150.

Horizontalschnitt durch die Nische des ovalen Fensters und durch den Stapes, von einem 77jährigen, nahezu tauben Manne. Verwachsung des hinteren Stapesschenkels mit der entsprechenden Nischenwand. p = Basis stapedis. st = Capitulum stapedis. a a' = Stapedio-Vestibulargelenk. v = Adhärenz des Crus post. stapedis mit der hinteren Nischenwand. Nach einem Präparate meiner Sammlung.

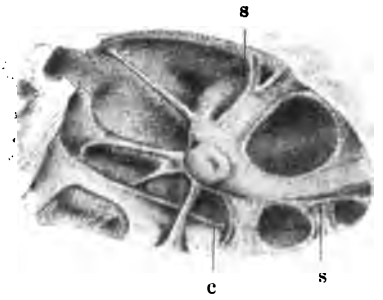


Fig. 151.

Nische des ovalen Fensters mit den Stapesschenkeln eines normalen Gehörorgans vom Erwachsenen. Bändriges Netzwerk von den Stapesschenkeln zu den Nischenwänden hinziehend. c = Capitulum stapedis. s s = Crura stapedis.

Individuum fand ich Schenkel und Köpfchen des Stapes an die obere Wand der Nische angelötet.

Die Verlötung der Stapesschenkel mit den Nischenwänden wird durch eine angeborene Enge der Nische des ovalen Fensters und durch das Vorhandensein jener faden- oder bandförmigen Stränge begünstigt, die man nicht selten als Residuen aus dem fötalen Leben in der Trommelhöhle und in der Nische des ovalen Fensters in großer Anzahl findet und welche die Steigbügelschenkel wie ein dichtes Netzwerk umgeben (Fig. 151). Selbst dort, wo diese Fäden und Schleimhautbrücken zu fehlen scheinen, ergibt die genaue Untersuchung einzelne Schleimhautbrücken, welche die Nischenwand mit den Stapesschenkeln verbinden (Gradenigo). Je inniger sich der schon im normalen Zustande oft vorkommende Kontakt der Schenkel mit der Wand der Nische gestaltet, desto leichter wird es bei einer sich hier etablierenden Entzündung zur Anlötung der Stapesschenkel kommen (Politzer, Gradenigo)*).

Nicht minder wichtig sind die pathologischen Veränderungen an der Fenestra cochleae (rotunda). Auch hier findet man öfter in der zur Fenstermembran führenden Nische normalerweise einzelne Fäden oder ein faseriges Balkenwerk ausgespannt, welches bei chronischen Katarrhen die Grundlage von die Fensternische ausfüllenden Bindegewebsmassen bildet. Nebst diesen ergaben

*) Congrès otologique. Bruxelles 1888.

Digitized by Google

meine Untersuchungen (l. c.) am häufigsten den Überzug der Membran verdickt (Fig. 152), mit zottigen Wucherungen besetzt, die Nische stark verengt oder verschlossen. In zwei Fällen war die Fensternische mit Fettgewebe erfüllt, ein Befund, der auch von Siebenmann bestätigt wurde. Verkalkung und Verknöcherung der Fenestr. cochleae wurde in einzelnen Fällen von Toynbee und v. Tröltsch beobachtet.

Außer den Veränderungen an der Stapedio-Vestibularverbindung findet man zuweilen bei den Adhäsivprozessen im Mittelohre auch Veränderungen an den anderen Gelenken der Gehörknöchelchen. Als solche wären anzuführen: Verdickung des Schleimhautüberzuges des Hammer-Amboßgelenks, Ankylose des Hammer-Amboßgelenks (Toynbee, Zaufal, v. Tröltsch, Hugo Frey), bei welcher, wie ich histologisch nachgewiesen habe, die durch Kalksalze inkrustierten knorpeligen Gelenksflächen mit dem Meniscus und untereinander verwachsen. Ankylose des Amboß-Stapesgelenks wurde von Toynbee unter 1149 Sektionen nur zweimal beobachtet.

Die pathologischen Veränderungen in der Ohrtrompete führen bei den diffusen, insbesondere bei den mit chronischen Nasenrachenaffektionen verbundenen Formen durch Hypertrophie und Schrumpfung des submukösen Bindegewebes der Tubenschleimhaut bald zu mäßiger, bald zu starker Verengerung des Tubenkanals. Kirchner fand in einem Falle Divertikelbildung am Boden der Ohrtrompete. Bei meinen Untersuchungen fand ich mehrere Male die Schleimhaut von einem mehrschichtigen, von Fetttröpfchen durchsetzten Zylinder- oder Pflasterepithel bedeckt, das submuköse Bindegewebe verdickt, das Drüsenlager an einzelnen Stellen hypertrophiert, an anderen atrophisch, einmal ganz fehlend, die Schleimhaut drusig, papillär oder glatt, den Knorpel von Fetttröpfchen und Pigment durchsetzt.

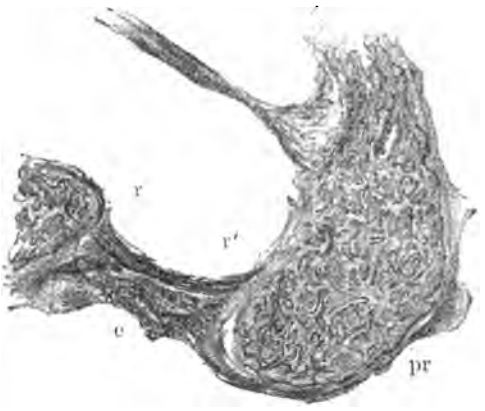


Fig. 152.

Frontalschnitt durch die Nische des runden Fensters von einer 80jährigen Frau. Verdickung und Hypertrophie des Schleimhautüberzuges der Fenestra cochleae infolge chronischen Mittelohrkatarrhs. pr = Promontorium. r r' = Membrana fenest. rotundae. e = hypertrophischer Schleimhautüberzug der Membr. fenestr. rotundae. Nach einem Präparate meiner Sammlung.

Die Veränderungen in den Muskeln der Ohrtrompete sind insofern von Belang, als durch deren verringerte Aktionsfähigkeit die für die Hörfunktion nötige Ventilation des Mittelohrs gestört wird (Weber-Liel). Außer den durch Diphtherie und Facialparalysen bedingten Lähmungszuständen sind hervorzuheben, die fettige Entartung der Rachentubenmuskulatur, welche man bei alten Personen und bei langwierigen Katarrhen des Nasenrachenraumes findet, ferner die Atrophie und schwielige Schrumpfung der Muskeln als Folgezustände ulzerativer Prozesse (Syphilis, Skrofulose) an der Nasenrachenschleimhaut und die behinderte Aktion der Muskeln bei Gaumendefekten, bei Wolfsrachen und bei Verwachsungen des Gaumensegels mit den Rachenwänden.

Als krankhafte Veränderungen in den Binnenmuskeln des Ohres sind zu verzeichnen Verfettung, Atrophie und schwielige oder kolloide Entartung (Moos), welche sich teils durch die Entzündung der benachbarten Mittelohrschleimhaut, teils durch die aufgehobene Aktion der Muskeln infolge von Verlötung der Knöchelchen mit den Trommelhöhlenwänden entwickeln. Häufig jedoch konnte ich selbst bei langwieriger Stapesankylose keine Veränderungen in den Binnenmuskeln des Ohres nachweisen.

Daß bei den katarrhalischen Adhäsivprozessen sich analoge Veränderungen in der Labyrinthkapsel entwickeln können wie bei der typischen Otosklerose, habe ich in meiner Arbeit „Über primäre Erkrankung der Labyrinthkapsel" (Zeitschr. f. Ohrenheilk. 25) anatomisch erwiesen (Mischformen). Die diese Mittelohrprozesse

Digitized by Google

komplizierenden pathologischen Veränderungen im Labyrinthe werden in dem betreffenden Abschnitt besprochen werden.

Von den die chronischen katarrhalischen Adhäsivprozesse begleitenden Veränderungen im Labyrinthe und im Hörnerven, auf welche wir später noch zurückkommen, seien hier nur die amyloide Degeneration der Nervenausbreitung des Acusticus Voltolni) und die Pigmentablagerungen in der Schnecke hervorgehoben.

**Ätiologie und Vorkommen.** Als die häufigsten Ursachen, durch welche bei bestehenden Mittelohrkatarrhen die Entwicklung katarrhalischer Adhäsivprozesse im Mittelohre begünstigt wird, sind anzuführen:

1. Öftere Rezidive des sekretorischen Mittelohrkatarrhs. 2. Chronische Affektionen des Nasenrachenraumes und Ozäna, durch welche die Rückbildung der Mittelohrkatarrhe hintangehalten wird. 3. Paresen und Paralysen der Gaumentubenmuskulatur bei Faciallähmungen und nach Diphtherie, ferner Verfettung und Atrophie der Tubenmuskeln, durch welche die für die Funktion des Gehörorgans nötige Ventilation des Mittelohrs behindert wird*). 4. Erkrankungen des Gesamtorganismus, insbesondere lymphatische Konstitution, Tuberkulose, Syphilis, Morbus Brightii, chronischer Rheumatismus, Anämie und Marasmus. 5. Gravidität und Puerperium. 6. Hereditäre Anlage. 7. Äußere Schädlichkeiten: wie: Öftere Erkältung, der längere Aufenthalt in einem kalten, feuchten Klima, ungünstige Berufs- und Wohnungsverhältnisse. 8. Übermäßiger Genuß alkoholischer Getränke und exzessives Tabakrauchen. (Delie.)

Die katarrhalischen Adhäsivprozesse im Mittelohre kommen am häufigsten in den mittleren Lebensjahren und im höheren Alter vor, seltener bei Kindern und jugendlichen Individuen, bei denen die sekretorische Form des Katarrhs vorwaltet. Die im Kindesalter sich entwickelnden katarrhalischen Adhäsivprozesse im Mittelohre sind auf allgemeine Ernährungsstörungen, besonders hereditäre Syphilis, lymphatische Konstitution, Anämie oder auf erbliche Anlage zurückzuführen. Bei den hier genannten Konstitutionsanomalien im Kindesalter wird die Gefahr der Chronizität der Katarrhe durch die so häufigen Nasenrachenkatarrhe verschärft. Die im mittleren Lebensalter zur Beobachtung kommenden Adhäsivprozesse sind häufig Folgezustände von Mittelohrkatarrhen, die aus dem Kindesalter datieren.

Die Erkrankung betrifft gewöhnlich beide Gehörorgane; seltener bleibt sie während des ganzen Lebens auf ein Ohr beschränkt. Bei beiderseitiger Affektion zeigt die Mittelohrerkrankung gewöhnlich denselben Charakter. Zuweilen sind auf einem Ohre die Symptome eines sekretorischen Katarrhs ausgeprägt, während auf dem anderen Ohre bereits ein Adhäsivprozeß besteht.

**Trommelfellbefunde.** Die diagnostisch wichtigsten Merkmale am Trommelfelle bei den katarrhalischen Adhäsivprozessen sind Trübungen und Retraktionen der Membran. Die Trübungen sind partielle oder totale. Die partiellen Trübungen erscheinen als sehnig-graue, streifige oder fleckige, begrenzte oder verwaschene Opazitäten, zwischen denen die normalen oder weniger getrübten Partien des Trommelfells als dunkle, scheinbar tiefer liegende Flecke sichtbar sind. Größe

*) Nach Royet ist die Verwachsung der Ohrtrompete mit der hinteren Pharynxwand eine häufige Ursache adhäsiver Veränderungen in der Trommelhöhle.

Digitized by Google

und Form dieser Trübungen variieren mannigfach. Eine häufige Form ist eine hinter dem Hammergriff gelegene, halbmondförmige, milchglasähnliche oder sehniggraue, an den Rändern verwaschene Trübung (Fig. 153). Ebenso häufig findet man periphere, weißgraue, mit dem Arcus senilis der Hornhaut vergleichbare, zirkuläre Opazitäten, welche durch Verdickung der Schleimhautfläche an der Peripherie des Trommelfells und durch Trübung des Annulus tendinosus entstehen. Seltenere Befunde bei diesen Mittelohrprozessen sind Kalkablagerungen als kreideweiße, scharf begrenzte, zwischen Hammergriff und Peripherie gelegene Flecke am Trommelfelle. Am häufigsten findet man sie vor dem Hammergriffe, seltener hinter ihm, in Form eines mit der Konvexität gegen die Peripherie gerichteten Halbmondes (Fig. 154). Zuweilen sitzen die Kalkflecke vor und hinter dem Hammergriff, oder sein unteres Ende ist von einer hufeisenförmigen Kalkeinlagerung umgeben (Fig. 155).

Fig. 153.

Halbmondförmige Trübung hinter dem Hammergriffe von einer 38jährigen Frau. Dauer der Ohrerkrankung 6 Jahre, seit 3 Jahren starke Verschlimmerung. Hörmesser = 1. Kontakt. Sprache = 10 cm. Perzeption durch die Kopfknochen erhalten. Die Stimmgabel wird vom Scheitel gegen das erkrankte Ohr lateralisiert.

Fig. 154.

Halbmondförmige Kalkablagerung vor dem Hammergriff von einem 88jährigen Manne.

Fig. 155.

Hufeisenförmige Kalkablagerung im Trommelfelle von einer 30jährigen Frau. Dauer des Ohrenleidens 10 Jahre. Sausen selten. Hörm. = 30 cm. Sprache = 3 m.

Bei den totalen Trübungen erscheint das Trommelfell bald ungleichmäßig fleckiggrau, bald gleichmäßig bläulichweiß wie eine angehauchte Glasfläche, bald als eine undurchsichtige, milchglasähnliche, saturiert weißgraue Membran, auf welcher sich die stärker hervortretende, hintere Trommelfellfalte deutlich markiert. Exzessive Verdickung des Trommelfells oder Verwachsung desselben mit der inneren Trommelhöhlenwand verleiht der Membran das Aussehen einer gelblichen Pergamentplatte. Bei starker Hyperämie des die Adhärenz bewirkenden Bindegewebes, bietet das Trommelfell ein rotgraues oder blaugraues Aussehen dar. Der Hammergriff ist oft verwaschen, scheinbar verbreitert, selten durch Injektion seines Gefäßbündels gerötet, die Nabeltrübung vergrößert, der Lichtfleck bald normal, bald unregelmäßig verwaschen, bei Einziehung des Trommelfells stark verschmälert und verlängert (Bezold), selten verkürzt oder ganz fehlend.

Das Trommelfell erscheint bald mehr, bald minder, stark nach innen gezogen, der Hammergriff perspektivisch verkürzt, nach innen, hinten und oben gerückt, durch das hintere Trommelfellsegment teilweise verdeckt, der kurze Hammerfortsatz und die von ihm in gerader Richtung nach hinten oder bogenförmig nach unten ziehende Trommelfellfalte (Fig. 156) stark vorspringend*). Oft ziehen vom Proc. brevis gegen den Rivinischen Ausschnitt

*) In seltenen Fällen sieht man, wie Bing zuerst beobachtet hat, unterhalb der hinteren Trommelfellfalte eine zweite Falte, welche von der Mitte des Hammergriffs gegen die hintere Trommelfellperipherie hinzieht.



Digitized by Google

zwei kurze Falten, welche die eingesunkene oder mit dem Hammerhalse verwachsene Membrana flaccida (Zaufal) und die sichtbare obere Fläche des kurzen Fortsatzes zwischen sich fassen. Das Trommelfell ist entweder verdickt oder atrophisch, gefaltet mit mehreren den Falten entsprechenden, radiär angeordneten linearen Lichtreflexen.

Nebstdem kommen nicht selten umschriebene, den Trommelfellnarben ähnliche Einsenkungen am Trommelfelle vor, welche

Fig. 156.

Einziehung des Trommelfells, perspektivische Verkürzung des Hammergriffs, bogenförmig vorspringende hintere Trommelfellfalte. Von einer seit 7 Jahren an chronischem Mittelohrkatarrh leidenden Frau. Hörm. = 4 cm, Sprache = 2 m. Rinne negativ.

Fig. 157.

Umschriebene Einsenkungen im vorderen, unteren Quadranten des linken Trommelfells von einem 12jährigen skrofulösen Mädchen, bei welchem sich die Veränderungen am Trommelfelle während der mehrjährigen Krankenbeobachtung entwickelt hatten.

durch partielle Atrophie (Fig. 157) oder durch bändrige oder unmittelbare Verwachsung des Trommelfells mit der inneren Trommelhöhlenwand bedingt sind (Fig. 158). Sie sind charakterisiert als runde oder ovale, von getrübten oder verdickten Trommelfell-

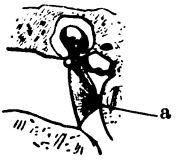


Fig. 158.

Umschriebene Verwachsung des Trommelfells mit dem Promontorium unterhalb des Hammergriffs. a = Adhäsionsstelle am Promontorium. Nach einem jetzt im Müttermuseum in Philadelphia befindlichen Präparate meiner Sammlung.

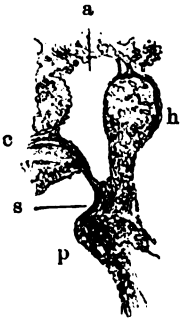


Fig. 159.

Durchschnitt durch den Hammer und den äußeren Attik der Trommelhöhle. h = Hammerkopf. p = Proc. brevis. a = äußerer Attik. s = Membr. Shrapnelli mit dem Hammerhalse verwachsen. c = Gefäßkanal vom äußeren Attik in den Gehörgang führend. Nach einem Präparate meiner Sammlung.

partien begrenzte Grübchen (Fig. 157) oder als ausgedehnte, meist hinter dem Hammergriff gelegene Einsenkungen, welche mit der inneren Trommelhöhlenwand in Berührung kommen und die Umrisse des Amboß-Stapesgelenks hervortreten lassen. Bei Verwachsung der Membrana flaccida mit dem Hammerhalse sieht man oberhalb des Proc. brevis eine ausgeprägte grubige Vertiefung, in deren Grunde die Umrisse des Hammerhalses hervortreten (Fig. 159). Unbeweglichkeit der Membr. flaccida bei der pneumatischen Untersuchung läßt

Digitized by Google

auf Verwachsung derselben mit dem Hammerhalse schließen (Walb). Zuweilen findet man atrophische Stellen des Trommelfells im hinteren, oberen Quadranten nach außen vorgebaucht (Politzer, Gomperz).

**Subjektive Symptome.** Subjektive Geräusche sind bei dieser Form ungleich häufiger als bei den sekretorischen Katarrhen. Die Geräusche sind intermittierend, öfters jedoch auch andauernd. Kontinuierliche Geräusche lassen mit Wahrscheinlichkeit auf eine Mitbeteiligung des Labyrinths schließen. In lästiger Weise steigern sich die Geräusche bei schlechtem Wetter, nach dem Genusse alkoholischer Getränke, beim Eintritt eines starken Schnupfens, nach anstrengender geistiger Arbeit und nervöser Erregung, nach starker Ermüdung und körperlichem Unwohlsein, während der Gravidität u. s. w. Manchmal verbreiten sich die anfallsweise auftretenden subjektiven Gehörsempfindungen im ganzen Kopfe. Kinder klagen nur selten über subjektive Geräusche. Wo nach der Luftdusche oder nach Luftverdünnung im äußeren Gehörgange ein völliges Aufhören oder eine Abschwächung der subjektiven Geräusche erfolgt, kann dies auf eine Verminderung des durch den Adhäsivprozeß bewirkten intralabyrinthären Druckes bezogen werden.

Schmerzempfindungen im Ohre sind bei den Adhäsivprozessen im ganzen selten und entweder neuralgischer Natur oder die Folge interkurrierender, reaktiver Entzündungen. In letzterem Falle sind stets Hyperämien und Entzündungserscheinungen am Trommelfelle nachweisbar. Häufig beobachtet man eine mit der Hörstörung im umgekehrten Verhältnisse stehende Empfindlichkeit gegen Geräusche (Hyperaesthesia acustica), besonders gegen schrille Töne, Musik und zu lautes Sprechen.

Außer den subjektiven Geräuschen treten öfters als auffällige Symptome in den Vordergrund: starke Eingenommenheit und das Gefühl von Schwere und Druck im Kopfe, Betäubung und Schwindel. Das letztere Symptom, die Folge einer plötzlichen Drucksteigerung oder einer kongestionären Hyperämie im Labyrinthe, tritt manchmal anfallsweise mit Übelkeiten, Erbrechen, taumelndem Gange, starker Steigerung des Ohrensausens und plötzlicher, oft bleibender Verschlechterung des Gehörs auf (Menière scher Symptomenkomplex), oder der Anfall ist weniger intensiv, von geringer Dauer und verschwindet ohne schlimme Nachwirkung. Psychische Depression, Trägheit im Denken (v. Tröltsch), Aprosexie (Guye) und Gedächtnisschwäche sind bei den hier in Rede stehenden Mittelohrerkrankungen nicht selten.

**Hörstörungen.** Der Grad der Hörstörung ist meist von der Größe des Schalleitungshindernisses und von den gleichzeitigen Veränderungen im Labyrinthe abhängig. Starke Schwankungen der Hörweite, namentlich auffällige Hörzunahme, sind hier seltener als bei den sekretorischen Katarrhen. Die meisten Kranken hören des Morgens besser als des Abends. Vorübergehende bedeutende Hörstörung beobachtet man häufig beim Kauen. Witterungs- und Temperaturverhältnisse üben öfters Einfluß auf die Hörfähigkeit. Nach Urbantschitsch sinkt die Hörfähigkeit auf einem Ohre binnen eines gewissen Zeitraums herab, während sie sich auf dem anderen Ohre entsprechend steigert (alternierende Schwerhörigkeit). Gemütsaffekte, körper-

Digitized by Google

liches Unwohlsein, allgemeine Erkrankungen wirken in der Regel verschlimmernd auf das Gehör.

Am auffälligsten macht sich die Schwerhörigkeit für das Sprachverständnis bemerkbar, während oft sehr schwache Geräusche, z. B. das Fallen einer Nadel, deutlich wahrgenommen werden. Ebenso hören hochgradig Schwerhörige oft Musik und Gesang aus nicht zu großer Entfernung ziemlich gut. Bei höheren Graden der Hörstörung werden tiefe Töne und das Pianissimo nicht mehr gehört.

Besserhören im Geräusche ist bei den Adhäsivprozessen nicht selten, keineswegs aber so häufig wie bei der Otosklerose.

Die Knochenleitung für Uhr und Hörmesser kann normal sein, öfters jedoch ist sie vermindert oder ganz aufgehoben, besonders bei Individuen, bei denen die Ohraffektion aus der Kindheit datiert, ferner bei veralteten, mit Labyrinthaffektion komplizierten Fällen, bei herabgekommenen, anämischen, kachektischen Individuen, bei Syphilis und im hohen Alter. Die Funktionsprüfung mittels Stimmgabeln ergibt im allgemeinen die bei der Schilderung der Mittelohrkatarrhe namhaft gemachten Resultate in erhöhtem Maße (siehe Diagnose).

Bezüglich der Auskultationserscheinungen bei den Ahäsivprozessen sei auf die ausführlichen Mitteilungen im Allgemeinen Teile (S. 108) verwiesen.

Die Abnahme der Hörfunktion bei den katarrhalischen Adhäsivprozessen ist selten eine gleichmäßige. Man beobachtet vielmehr sehr häufig während des Verlaufs kürzere oder längere Intervalle, in denen die Hörstörung stationär bleibt oder kaum merklich zunimmt. Einem solchen Stillstande kann eine allmähliche oder stoßweise Verschlimmerung folgen, bis entweder die Schwerhörigkeit für immer einen kaum veränderlichen Grad erreicht hat oder vollständige Taubheit eintritt. Progressive Zunahme der Schwerhörigkeit wie bei der typischen Otosklerose wird auch hier oft beobachtet. Totale Ertaubung ist jedoch im ganzen selten. Sie entwickelt sich entweder allmählich und ohne auffällige Symptome oder plötzlich durch Hinzutreten einer Labyrinthaffektion mit starken subjektiven Geräuschen, Schwindel und Eingenommenheit des Kopfes, manchmal jedoch ohne irgendwelche Nebenerscheinungen. Als die häufigsten Ursachen solcher bleibenden oder vorübergehenden Ertaubungen habe ich verzeichnet: Erkältungen, zu starke Schalleinwirkung, Schädelerschütterungen, Gemütsaffekte, Exzesse, Hirn- und Rückenmarkskrankheiten, Syphilis und hohes Alter.

Als besonders wichtig für die Entwicklung hochgradiger Hörstörungen bei den adhäsiven Mittelohrprozessen möchte ich noch die Tatsache hervorheben, daß bei einseitiger hochgradiger Hörstörung die Disposition zur Erkrankung des anderen, normalen Ohres bedeutend erhöht ist. Die Erfahrung zeigt nun, daß, wenn bei einseitiger hochgradiger Schwerhörigkeit das zweite, bisher normale Ohr auch erkrankt, dann die Gehörsabnahme an diesem Ohre keine allmähliche, sondern meist eine rapide ist, und daß nicht selten das später ergriffene Ohr binnen kurzem viel schwerhöriger wird als das andere, schon seit Jahren erkrankte.

Im Gegensatze zur überwiegenden Mehrzahl der Fälle mit stationärer oder stetig zunehmender Schwerhörigkeit kommen manchmal auch Kranke zur Beobachtung, bei denen selbst nach langer resultatloser Lokalbehandlung spontan eine dauernde oder vorübergehende auffällige Hörverbesserung eintritt. Dies beruht wohl meist auf der normalen Rückkehr der Tubenpassage oder auf dem Schwinden einer Spannungsanomalie. Die Erfahrung zeigt auch, daß langdauernde chronische Mittelohrkatarrhe mit vollständiger Restitution des Gehörs spontan heilen können, eine Tatsache, die beweist, daß chronische Katarrhe der Mittelohrschleimhaut nicht

Digitized by Google

immer adhäsive Gewebsveränderungen im Mittelohre veranlassen. Schließlich sei noch erwähnt, daß im Verlaufe chronischer Katarrhe interkurrierend eine seröse oder schleimige Exsudation im Mittelohre erfolgen kann, und daß bisweilen zum chronischen Katarrh eine akute, reaktive Mittelohrentzündung oder eine akute, perforative Mittelohreiterung hinzutritt, welche während ihres Bestehens eine bleibende oder temporäre Hörverschlimmerung zur Folge hat. Nur ausnahmsweise beobachtet man nach Ablauf reaktiver Entzündungen eine merkliche Hörverbesserung.

**Diagnose.** Die Diagnose der katarrhalischen Adhäsivprozesse im Mittelohre unterliegt keiner Schwierigkeit, wenn die otoskopische Untersuchung die geschilderten Trommelfellbefunde ergibt. Diese im Zusammenhange mit dem Verlaufe, den subjektiven Erscheinungen, den Ergebnissen der Hörprüfung und der Auskultation beim Catheterismus tubae werden in den meisten Fällen das Vorhandensein pathologischer Veränderungen am Schallleitungsapparate als Grundlage der Hörstörung annehmen lassen.

Außer dem charakteristischen Trommelfellbefunde sind die Ergebnisse der Stimmgabelprüfung ausschlaggebend für die Diagnose. Der Webersche Versuch ist bei einseitiger Affektion nur dann entscheidend für die Diagnose eines Adhäsivprozesses im Mittelohre, wenn die Perzeption gegen das erkrankte Ohr lateralisiert wird. Bei schon vorgeschrittener beiderseitiger Schwerhörigkeit ist der Webersche Versuch von geringerem diagnostischen Wert als der Rinnesche Versuch. Eklatanter negativer Rinne bei gleichzeitigem Ausfall der tiefen Töne und verlängerter Dauer der Stimmgabelperzeption durch die Kopfknochen (Schwabach) sind die sichersten diagnostischen Merkmale eines Schalleitungshindernisses im Mittelohre. Ist die Mittelohraffektion mit vorgeschrittener Labyrintherkrankung kompliziert, so liefert auch der Rinne kein bestimmtes Resultat, da die Stimmgabel dann oft ebenso rasch vor dem Ohre als am Warzenfortsatze abklingt. Stark verkürzter Schwabach (bei Personen unter 60 Jahren) macht eine Komplikation mit Labyrintherkrankung wahrscheinlich. Hohe Töne werden relativ besser gehört als tiefe, doch ist die Perzeptionsfähigkeit für die höchsten noch perzipierbaren Töne oft herabgesetzt.

Adhäsionen zwischen Trommelfell und innerer Trommelhöhlenwand, sowie Spannungsanomalien am Schalleitungsapparat werden durch die Inspektion des Trommelfells während einer Lufteintreibung und durch die hierauf folgende Untersuchung mit dem Siegleschen Trichter diagnostiziert. Verdünnte Trommelfellpartien, welche der inneren Trommelhöhlenwand oder dem Amboß-Stapesgelenk nur anliegen, wölben sich nach einer Lufteintreibung blasenförmig vor und zeigen eine starke Beweglichkeit bei Prüfung mit dem Siegleschen Trichter. Die vorgebauchten Partien verharren entweder einige Zeit in dieser Stellung oder sie sinken rasch wieder zurück. Ebenso beobachtet man häufig, daß das stark nach innen gewölbte Trommelfell nach einer Lufteintreibung in seiner Totalität rasch zurücksinkt. Bei vorhandener Synechie jedoch bleiben die eingesunkenen adhärenten Stellen sowohl bei Lufteintreibungen als auch bei Prüfung mit dem pneumatischen Trichter unverändert. Brückenförmige Stränge zwischen Trommelfell und innerer Trommelhöhlenwand sind indes durch diese Methode nicht zu diagnostizieren, weil sie, wie ich mich durch die Untersuchung an der Leiche überzeugen konnte, noch einen gewissen Grad von Dehnbarkeit besitzen und überhaupt oft keine der Adhärenz entsprechende Einziehung am Trommelfelle bewirken.

Die Spannungsanomalien des Trommelfells lassen sich durch die Inspektion allein nicht feststellen. Denn scheinbar ganz normale Trommelfelle erweisen sich bei der pneumatischen Untersuchung bald abnorm gespannt, bald stark atrophisch und sehr beweglich. Desgleichen findet man

Digitized by Google

öfters ein stark getrübtes, eingezogenes, scheinbar verdicktes Trommelfell bei Prüfung mit dem pneumatischen Trichter hochgradig erschlafft. Da das normale Trommelfell individuell verschiedene Spannungsgrade aufweist, so kann nur bei auffällig geringer Beweglichkeit der Membran oder einzelner Teile derselben auf eine straffe Spannung, anderseits nur bei exzessiver Beweglichkeit auf eine Erschlaffung des Trommelfells geschlossen werden. Eine ausgesprochene Beweglichkeit des Hammergriffs schließt eine Ankylose dieses Knöchelchens und auch des Amboßes aus. Bei Ankylose des Amboßes ist auch die Beweglichkeit des Hammers herabgesetzt. Spannungsänderungen am Trommelfelle innerhalb gewisser Grenzen können ohne merkliche Funktionsstörung bestehen.

In einer ansehnlichen Anzahl von Fällen, bei denen pathologische Veränderungen am Trommelfelle und verminderte Wegsamkeit des Tubenkanals bestehen, der progressive Verlauf, die subjektiven Symptome und das Hörprüfungsresultat mit denen bei der typischen Otosklerose übereinstimmen, bleibt die Diagnose „Otosklerose", wie sie von den Praktikern häufig gestellt wird, doch nur eine Wahrscheinlichkeitsdiagnose, die sich auf die Tatsache stützt, daß neben adhäsiven Veränderungen in der Trommelhöhle auch otosklerotische Veränderungen in der Labyrinthkapsel gefunden wurden. Solche Mischformen dürften wohl häufiger vorkommen, als nach dem jetzigen Stande unserer anatomischen Kenntnisse scheinen mag. Sie entziehen sich aber jetzt noch der sicheren Diagnose, weil auch die auf das Mittelohr lokalisierten katarrhalischen Veränderungen häufig dasselbe klinische Bild zeigen. Es bedarf eben noch zahlreicher anatomischer und klinischer Beobachtungen, um diese Prozesse diagnostisch differenzieren zu können.

**Prognose.** Da wir es bei dieser Krankheitsform mit organisierten Krankheitsprodukten im Mittelohr zu tun haben, so ist eine vollständige Rückkehr zur Norm ausgeschlossen. Die Prognose kann sich nur darauf beschränken, im gegebenen Falle aus der Art des Krankheitsverlaufs und aus dem objektiven Prüfungsergebnisse zu schließen, ob die Hörstörung im weiteren Verlaufe nur langsam zunehmen werde, oder ob eine rasche Abnahme der Hörfunktion zu erwarten ist.

Die Prognose kann als eine relativ günstige bezeichnet werden, wenn trotz langer Krankheitsdauer die Hörstörung noch keine hochgradige ist, wenn keine subjektiven Geräusche bestehen oder diese nur zeitweilig empfunden werden, wenn trotz der langen Dauer der Mittelohrerkrankung die Perzeptionsfähigkeit des Hörnerven durch die Kopfknochen nicht vermindert ist und wenn nach der Lufteintreibung in das Mittelohr eine merkliche Hörverbesserung und eine Verminderung der subjektiven Geräusche beobachtet wird.

Die Prognose ist hingegen ungünstig, wo sich schon nach kurzer Krankheitsdauer eine bedeutende Hörstörung entwickelt hat, wo die subjektiven Geräusche ununterbrochen andauern, die Perzeptionsfähigkeit durch die Kopfknochen entweder verringert oder ganz geschwunden ist und durch Lufteintreibungen in das Mittelohr keine oder nur eine geringe Zunahme der Hörweite erfolgt. Eine rapide Abnahme der Hörfunktion läßt sich insbesondere dort erwarten, wo schon bei kurzer Krankheitsdauer die Perzeption durch die Kopfknochen schwindet. Die Prognose ist ferner ungünstig bei älteren Personen, bei lymphatischen Individuen, bei Anämie, Tuberkulose, Marasmus, Kachexien, bei zweifellos hereditärer Anlage und bei dauernd schädlichen Einflüssen, welche äußere Lebensverhältnisse, Beruf und Beschäftigung auf den Krankheitsverlauf üben.

**Therapie.** Die Aufgabe der Therapie bei den katarrhalischen Adhäsiv-

Digitized by Google

prozessen besteht darin, nicht nur das Hörvermögen bis zum erreichbaren Grade zu verbessern, sondern auch dem raschen Fortschreiten des Krankheitsprozesses Einhalt zu tun. Nebstdem ist die Milderung der quälenden subjektiven Geräusche, sowie der mit dem Ohrenleiden einhergehenden lästigen Kopfsymptome anzustreben.

Lufteintreibungen. Die Lufteintreibungen in das Mittelohr bei den katarrhalischen Adhäsivprozessen leisten in Bezug auf Hörverbesserung weit weniger als bei den sekretorischen Katarrhen. Die relativ günstigsten Resultate erzielt man durch mein Verfahren, vorausgesetzt, daß die Tubenpassage nicht in solchem Grade verengt ist, daß die Luft nicht mit genügender Kraft in das Mittelohr eindringen kann. Minder günstig wirken bei für mein Verfahren wegsamem Tubenkanal die Lufteintreibungen durch den Katheter. Nur bei erheblicher Verengerung der Ohrtrompete wird nach der Luftdusche mit dem Katheter nicht nur eine bedeutendere Hörverbesserung, sondern auch eine größere subjektive Erleichterung herbeigeführt. Die Stärke des anzuwendenden Luftdrucks muß auch bei diesen Prozessen nach den Hindernissen in der Ohrtrompete und nach dem Spannungsgrade des Trommelfells reguliert werden.

Tritt unmittelbar nach der Lufteintreibung eine beträchtliche Zunahme der Hörweite ein, so läßt sich im allgemeinen ein günstigeres therapeutisches Resultat der Behandlung vorhersagen. Die Hörverbesserung nach der Luftdusche schwindet in den meisten Fällen zum Teile schon nach 24 Stunden; erst nach wiederholter Anwendung der Lufteintreibungen wird häufig eine stabilere Hörverbesserung beobachtet. Die Lufteintreibungen dürfen nur jeden zweiten oder dritten Tag vorgenommen werden. Im großen und ganzen jedoch beschränken wir uns bei den Adhäsivprozessen nur selten auf die Luftdusche, welche durch Kombination mit Einführung von Arzneistoffen in die Trommelhöhle per tubam und mit der Pneumomassage im äußeren Gehörgange bessere therapeutische Resultate liefert.

Über die Resultate der Behandlung der chronischen Mittelohrkatarrhe durch komprimierte Luft in den sogenannten pneumatischen Kabinetten gehen die Angaben sehr auseinander. v. Tröltsch und Magnus (Archiv f. Ohrenheilk. Bd. I) sprechen dieser Heilmethode jeden Wert ab. In der Mehrzahl der von mir beobachteten Fälle ließ sich die Wirkung der Luftverdichtung pneumatischer Kabinette deshalb nicht beurteilen, weil nach Angabe der Kranken daselbst gleichzeitig auch die Lufteintreibungen nach meinem Verfahren gemacht wurden. In Fällen, in denen der Kranke nur der Wirkung der komprimierten Luft im Kabinette ausgesetzt wurde, war der Effekt geringer als bei Anwendung meines Verfahrens oder des Katheterismus. Nur einigemal konnte ich nach einer pneumatischen Kur eine bedeutende Hörverbesserung nachweisen, wo früher die lokale Behandlung resultatlos geblieben war. Gomperz beobachtete Verschlimmerung nach der pneumatischen Kur.

Lokale medikamentöse Behandlung. Die bei den Adhäsivprozessen angewendeten Arzneistoffe werden entweder in Dampfform oder als Lösungen in das Mittelohr eingeleitet. Ihre Wirkung läßt sich auf folgende Momente zurückführen:

1. Da die Einleitung von Dämpfen, sowie die Injektion geringer Flüssigkeitsmengen in das Mittelohr stets unter einem bestimmten Luftdrucke geschieht, so wird die erzielte Hörverbesserung zum großen Teile auf Rechnung der gleichzeitig wirkenden Luftströme zu bringen sein.

2. Die in das Mittelohr eingeführten Arzneistoffe bewirken eine mehr oder minder starke, reaktive Reizung, durch welche die straff gewordenen bändrigen Verbindungen der Gehörknöchelchen gelockert und durch die nachfolgenden Lufteintreibungen umso leichter gedehnt werden.

3. In Fällen, in denen noch eine durch Rundzelleninfiltration bedingte

Digitized by Google

Schwellung der Mittelohrschleimhaut besteht, können die nichtorganisierten, zelligen Elemente durch den Reiz des Arzneistoffes teilweise zerfallen und resorbiert werden.

Injektionen medikamentöser Lösungen*) in das Mittelohr per tubam kommen bei dieser Krankheitsform häufiger zur Anwendung als die früher benützte Einleitung von Dämpfen. Ich beschränke mich zur Injektion auf wenige Mittel, die ich als die relativ besten erprobt habe. Es sind dies das Natrium bicarb. und das Pilocarpin. muriat. Das Natrium bicarb. (Rp. Natr. bicarb. 0,5, Aq. dest. 10,0, Glycerin. pur. 2,0, 8—10 Tropfen lauwarm zu injizieren) bewirkt nach der Injektion nur selten ein leichtes, kurzdauerndes Brennen. Das Pilocarpin. muriat. in 1—2prozentiger Lösung zu 5 bis 6 Tropfen injiziert, wende ich mit Vorliebe bei den mit Schwellung des Tubenkanals verbundenen Mittelohrkatarrhen an. In dieser Quantität bewirkt es weder Salivation noch Schweiß. Anstatt des von Ch. Delstanche empfohlenen Vaselin. liquid. sterilis., welches absolut reaktionslos wirkt, wende ich bei den mit Tubenschwellung verbundenen Katarrhen eine Lösung von Zinc. olein. vasogenat. (0,3 : 30,0, 15 Tropfen zu injizieren) an. Bei ausgesprochen syphilitischen Mittelohraffektionen mit oder ohne Komplikation einer Labyrintherkrankung benütze ich Lösungen von Kali hydrojod. (2,0 : 20,0, 10—12 Tropfen), deren Anwendung jedoch stets mit einer allgemeinen antiluetischen Behandlung kombiniert werden muß. Bei Neigung zu Jodschnupfen oder Angina muß von Jodkaliinjektionen Umgang genommen werden. Bei starker Verengerung des Tubenkanals muß der Injektion die Erweiterung der Ohrtrompete durch entsprechende Bougies vorangehen. (Siehe den Abschnitt: Verengerungen des Tubenkanals.)

Von den zahlreichen zur Injektion in das Mittelohr empfohlenen Solutionen sind zu erwähnen: Kali caust. 1 : 400 (Pappenheim, Schwartze); Lithium carb. 0,1 : 300 (v. Tröltsch), Salmiak 0,5 : 40,0; Chlornatrium 0,5 : 15,0; Chloralhydrat 1,0 : 30,0 gegen subjektive Geräusche (Lucae, Wreden); Acid. acetic. oder Acid. lactic. 1—5 Tropfen auf 40,0 Wasser; Acid. muriat. 1—3 Tropfen auf 40,0 Wasser. Die stärkste Reaktion wird durch Lösungen von Kali und Natr. caust., der Essigsäure, des Nitr. argent., des Salmiaks, des Chlornatriums und des Cupr. sulf. (de Rossi) beobachtet.

Injektionen reizender Arzneistoffe, welche eine stärkere Reaktion hervorrufen, sind zu vermeiden. Die Erfahrung zeigt, daß bisweilen nach solchen, durch die Einspritzung bewirkten reaktiven Entzündungen eine kurzdauernde merkliche Hörverbesserung eintritt, der jedoch in der Mehrzahl der Fälle später eine auffällige Verschlimmerung folgt.

Die Einleitung medikamentöser Dämpfe in das Mittelohr zur Behandlung chronischer Mittelohrkatarrhe ist jetzt weniger üblich als in früherer Zeit. Auch sie bewirken eine bald mehr, bald weniger ausgesprochene Reizung der Mittelohrschleimhaut, wodurch der Effekt der Lufteintreibungen erhöht wird. Die Frage, ob Injektionen oder Dämpfe bessere Heilresultate ergeben, ist dahin zu beantworten, daß in manchen Fällen Injektionen, in anderen Dämpfe günstiger wirken. Im allgemeinen wird gegenwärtig die bequemere, weniger zeitraubende und den Kranken meist weniger lästige Methode der Injektion der Einleitung von Dämpfen vorgezogen. Immerhin aber wird man dort, wo sich die ersten Injektionen als unwirksam oder sogar nachteilig erweisen, die Einleitung von Dämpfen versuchen, nach deren Anwendung man bisweilen bessere Resultate erzielt.

Ich beschränke mich gegenwärtig auf die Anwendung von Salmiak- und Terpentindämpfen (Ol. terebinthin. 15,0, Mentholi. 1,0). Günstige Erfolge sah ich ferner bei Katarrhen mit kontinuierlichen subjektiven Geräuschen von der Einleitung von Dämpfen des Jodäthyl (Burckhardt-

*) Vgl. Technik der Injektionen S. 110.

Digitized by Google

Merian), des Essigäthers oder einer Mischung von Chloräthyl, Äther acet. ana 5,0, Tinct. jod. 0,2, welche ich abwechselnd mit Injektionen anwende.

Von den früher zur Behandlung der chronischen Mittelohraffektionen benützten Dämpfen wurden als besonders wirksam gerühmt: Wasserdämpfe, Salmiakdämpfe, Joddämpfe (Delstanche), Dämpfe der Essigsäure, des Acetons, des Acid. pyrolignosum und des Teers (Bonnafont), die Kohlensäure (Ruete), der Sauerstoff (Cozzolino) und das Wasserstoffgas (Löwenberg).

Statt des in den letzten Jahren von verschiedenen Seiten zur subkutanen Injektion empfohlenen reizenden Thiosinamins (15 Prozent) wurde in neuerer Zeit das sterile Fibrolysin Mercks angewendet. Von dieser Lösung wird anfangs eine halbe, später eine ganze 1½ ccm haltende Phiole am Oberarm, Nacken oder Warzenfortsatz injiziert. Siebenmann, der die angeblich günstigen Resultate in Bezug auf das verwendete Krankenmaterial nicht für einwandfrei hielt, hat an seiner Klinik durch Dr. Mögerle an einer größeren Reihe eigens hierzu ausgewählter Fälle das Fibrolysin systematisch prüfen lassen, ohne daß der geringste Erfolg erzielt worden wäre. Wird ja bei manchen Fällen von chronischem Mittelohrkatarrh bei jeder Art von Behandlung, aber auch spontan zeitweilig eine merkliche Hörverbesserung beobachtet.

Die örtliche Behandlung der namentlich mit Einziehung des Trommelfells verbundenen Adhäsivprozesse wird durch die Luftverdünnung im äußeren Gehörgange (S. 127) in günstiger Weise unterstützt. Sie bewirkt nicht nur häufig eine auffällige Hörverbesserung, sondern sie mildert die subjektiven Geräusche und beseitigt die lästigen Kopfsymptome (Schwabach, Zeitschr. f. Ohrenheilk. 39). Wo das Trommelfell weder retrahiert noch atrophisch ist, sondern neben der Trübung eine verminderte Beweglichkeit zeigt, ist die Pneumomassage mit dem Masseur Delstanche oder mit dem elektromotorischen Apparate (S. 128) angezeigt. Druckstärke und Dauer der Pneumomassage sind indes stets nach dem Resultate in jedem speziellen Falle zu bemessen. Wo durch sie die Ohrgeräusche dauernd verstärkt und die Hörfähigkeit herabgesetzt wird — wie dies nicht selten der Fall ist —, muß von der weiteren Anwendung dieser Prozedur Abstand genommen werden. Nicht selten fand ich die Massage mit dem Masseur Delstanche wirksamer als die des elektromotorischen Apparates. Bleibt die Pneumomassage ohne Wirkung, so kann die Lucaesche Drucksonde versucht werden. Über die von Lucae für manche Fälle empfohlene Wasserdruckmassage besitze ich keine Erfahrung.

Das Resultat der lokalen Behandlung hängt von der anatomischen Grundlage der Hörstörung ab. Im allgemeinen wird man ein besseres Resultat erwarten dürfen in Fällen, bei denen die Schwerhörigkeit keine hochgradige ist und nach den ersten Lufteintreibungen eine merkliche Hörzunahme erfolgt, als dort, wo die Hörfunktion schon bedeutend herabgesetzt ist, und durch die Wegsammachung der Ohrtrompete keine oder nur eine geringe Änderung der Hörfähigkeit eintritt. Stets jedoch muß man mit der Prognose in Bezug auf das zu erzielende therapeutische Resultat sehr vorsichtig sein, da man manchmal in scheinbar günstigen Fällen nur wenig erreicht und umgekehrt bei anscheinend schweren Formen zuweilen eine überraschende Hörverbesserung eintritt. Ebenso beobachtet man öfters bei beiderseitigem Katarrh — gegen die anfängliche Voraussetzung — die Hörfähigkeit des schwerhörigen Ohres durch die Behandlung so gebessert, daß sie diejenige des früher besser hörenden Ohres noch übertrifft. Eine vollständige Taubheit für das Sprachverständnis schließt die Möglichkeit einer Hörverbesserung nicht aus, da ich oft genug bei beiderseitiger Ohrerkrankung mit Sprachtaubheit einer Seite durch die Behandlung eine Hörweite bis zu 1 m auf dem sprachtauben Ohre beobachtet habe.

Die Dauer der Behandlung ist für das Heilresultat von großer Wichtigkeit. Zu lange Behandlungsdauer führt in den meisten

Digitized by Google

Fällen eine Verschlimmerung herbei. Die Behandlung darf demnach nur so lange fortgesetzt werden, als die Hörprüfung noch eine Zunahme der Hörweite ergibt. Macht sich nach mehrwöchentlicher Behandlung ein Stillstand in der Hörzunahme bemerkbar, so muß die Behandlung sistiert werden, weil im entgegengesetzten Falle die früher erzielte Hörverbesserung rasch wieder schwindet. Der Zeitraum, binnen welchem das erreichbare Resultat herbeigeführt wird, ist sehr verschieden; er variiert in den meisten Fällen zwischen 2 und 6 Wochen; doch kommen, wenn auch selten, Fälle vor, bei denen erst nach einer Behandlung von 3—4 Monaten und darüber das Maximum der Hörzunahme erreicht wird.

Die Steigerung der Hörfähigkeit während der Behandlung ist am auffälligsten in den ersten 6—8 Tagen, während im weiteren Verlaufe die Hördistanz nur allmählich zunimmt. Seltener tritt die Besserung erst im späteren Stadium der Behandlung ein. Mit der Hörzunahme macht sich häufig eine günstige Wirkung der Lokalbehandlung auf die subjektiven Geräusche und auf die lästigen Kopfsymptome bemerkbar. Öfters jedoch bleiben trotz der Hörverbesserung die Ohrgeräusche unverändert, und ebenso beobachtet man zuweilen bei unveränderter Hörstörung als einzige Wirkung der örtlichen Behandlung ein Schwinden der Kopfsymptome und der psychischen Depression.

Ich habe früher hervorgehoben, daß bei einseitiger hochgradiger Schwerhörigkeit die Disposition zur Erkrankung des normalen Ohres bedeutend erhöht wird. Hieraus ergibt sich die Wichtigkeit einer zeitweiligen Behandlung einseitiger Mittelohraffektionen. Gelingt es, das Hörvermögen des kranken Ohres zu bessern und die Entwicklung einer vollständigen Taubheit hintanzuhalten, so wird das normale Ohr nicht so leicht ergriffen, als wenn man den Prozeß am erkrankten Ohre sich selbst überläßt, bis dessen Hörfunktion erloschen ist.

Die aus der Behandlung resultierende Hörverbesserung bei den katarrhalischen Adhäsivprozessen ist nur selten eine stabile oder langdauernde. In der Mehrzahl der Fälle ist schon mehrere Monate nach der Behandlung eine Abnahme der Hörweite bemerkbar. Es ist daher in den meisten Fällen nötig, eine zeitweilige Nachbehandlung einzuleiten, um dem raschen Fortschreiten des Krankheitsprozesses entgegenzuwirken. Die Nachbehandlung besteht entweder in der zeitweiligen Wiederholung der geschilderten Behandlungsmethode, bei welcher Injektionen und Lufteintreibungen alternierend zur Anwendung kommen, oder darin, daß man sich von Zeit zu Zeit auf die ausschließliche Anwendung von Lufteintreibungen beschränkt. Die Erfahrung zeigt in der Tat, daß in vielen Fällen mit stetig fortschreitender Abnahme der Hörfunktion, durch eine jährlich ein- bis zweimalige Wiederholung der Behandlung durch mehrere Wochen, entweder ein stationärer Zustand in der Hörfähigkeit oder ein minder rasches Fortschreiten des Krankheitsprozesses bewirkt wird.

Zur Nachbehandlung empfiehlt sich für viele Fälle das vom Verfasser angegebene Verfahren der Lufteintreibung in das Mittelohr. In Ermangelung eines Arztes kann der Kranke — nach vorheriger genauer Unterweisung — das Verfahren selbst ausführen. Doch muß auf die Tatsache hingewiesen werden, daß ununterbrochen tägliche Lufteintreibungen eine Verschlimmerung bewirken können. Das Verfahren darf daher nur 2—3mal wöchentlich angewendet werden und nach je 3—4wöchiger Anwendung müssen Pausen von 2—3 Monaten folgen; zeigt sich wieder eine Verminderung der Hörfähigkeit, so werden die Lufteintreibungen in derselben Weise wiederholt.

Gegen den noch jetzt von manchen Ohrenärzten zur Nachbehandlung empfohlenen Valsalvaschen Versuch muß ich mich, gestützt auf zahlreiche Erfahrungen, ablehnend aussprechen (siehe S. 93). Da das bequem ausführbare Ex-

Digitized by Google

periment eine momentane Hörverbesserung bewirkt, so pressen die Kranken oft unzähligemale im Tage die Luft in die Trommelhöhle. Je öfter aber der Valsalvasche Versuch ausgeführt wird, desto geringer wird die Zunahme der Hörweite und desto kürzer ist die Dauer der Hörverbesserung, bis nach längerem Mißbrauche dieses Versuchs hochgradige Schwerhörigkeit eintritt. Es ist daher Aufgabe des Arztes, den Patienten auf die nachteiligen Folgen des Mißbrauchs des Valsalvaschen Versuchs aufmerksam zu machen. In gleicher Weise muß vor dem Mißbrauche der zu häufigen Anwendung des Katheterismus, der Lufteintreibungen nach meinem Verfahren, sowie der Luftverdünnung im äußeren Gehörgange und der Pneumomassage des Trommelfells gewarnt werden.

**Die Verengerungen des Tubenkanals und ihre Behandlung.** Die bei Mittelohrkatarrhen entstehenden Verengerungen des Tubenkanals werden entweder durch Schwellung und Auflockerung der Schleimhaut bedingt, oder es kommt infolge des Katarrhs zu Bindegewebsneubildung im submukösen Stratum, welche durch Schrumpfung zur Strikturierung des Kanals führt. Letztere sind als die eigentlichen, organischen Strikturen des Tubenkanals zu bezeichnen.

Die durch Schwellung bedingten Verengerungen des Tubenkanals kommen am häufigsten bei den vom Nasenrachenraume fortgepflanzten Tubentrommelhöhlenkatarrhen, zuweilen aber auch bei den genuinen Mittelohrkatarrhen vor. Die bindegewebigen Strikturen sind in der Regel die Folge langdauernder chronischer Mittelohrkatarrhe, die mit chronischen, hypertrophierenden Katarrhen des Nasenrachenraumes oder mit Ozäna zusammenhängen. Außerdem kann der Tubenkanal durch Druck von außen her, den Neubildungen im Nasenrachenraume und an der Schädelbasis auf ihn ausüben, verengt werden und ebenso kann eine relative Verengerung mit Unwegsamkeit durch zu Krusten eingedickte Schleimpfröpfe (Löwenberg) im Tubenkanale entstehen.

Der Sitz der Verengerung ist häufiger im knorpeligen als im knöchernen Teile. Der knöcherne Abschnitt kann durch Hyperostose seiner Wandungen, durch starke Vorbauchung seiner vorderen, unteren Wand von seiten des carotischen Kanals, durch geräumige Entwicklung des Canal. pro tens. tymp. auf Kosten der knöchernen Tuba (Zuckerkandl), durch Schleimhautwucherung, Granulationsbildung und Narben am Ost. tymp. verengt oder obliteriert werden. Im knorpeligen Teile ist es der in der Nähe der Vereinigungsstelle des knorpeligen mit dem knöchernen Teile gelegene Isthmus, an dem die Striktur am stärksten ausgeprägt ist, weniger stark am unteren Abschnitt der Ohrtrompete und am Ost. pharyng. tubae. Außer der Intumeszenz der Schleimhaut bewirken noch die drusige Hypertrophie derselben, die Falten und Granulationsbildung an der Schleimhaut Verengerung des Tubenkanals. Die als Folgezustände dieser Prozesse sich entwickelnden bindegewebigen Strikturen sitzen gewöhnlich im mittleren Abschnitte des knorpeligen Teiles, in der Nähe des Isthmus, häufig am Isthmus selbst, weit seltener im unteren Abschnitte, wo sich Strikturierungen durch Rhinosklerom (Gruber, Juffinger, Löwi) und infolge ulzerativer Prozesse entwickeln, welche durch syphilitische oder variolöse Geschwürsbildung des Nasenrachenraumes auf den Tubenkanal übergreifen. Atresien am Ost. pharyng. tubae und im knorpeligen Abschnitt (Lindenbaum, Gruber, Hartmann, Dennert) sind selten, häufiger fand ich sie am Ost. tymp. tubae bei chronischen Mittelohreiterungen infolge vorausgegangener Granulationsbildung.

Der Trommelfellbefund bei Verengerung der Ohrtrompete ergibt die früher geschilderten Details der Retraktion des Trommelfells. Bisweilen jedoch zeigt das Trommelfell bei hochgradigen Tubenstrikturen keine Wölbungsänderung.

Die Lufteintreibung in das Mittelohr stößt auf starken Widerstand. Der Valsalvasche Versuch und das Verfahren des Verfassers gelingen nur selten; letzteres ausnahmsweise, wo die Luft beim Katheterismus nicht in die Trommelhöhle dringt.

Digitized by Google

Die Auskultation bei den durch Schwellung bedingten Verengerungen des Tubenkanals ergibt ein ungleichmäßig scharfes und hohes oder ein unterbrochenes, holperiges und knatterndes, zuweilen mit Schleimrasseln kombiniertes Geräusch. Bei den bindegewebigen Strikturen hingegen fehlt oft jedes Geräusch oder es ist undeutlich, kaum vernehmbar, beim Schlingakte unverändert. Auch entstehen zuweilen beim Durchtritte der Luft durch die verengte Stelle sehr hohe, zischende, pfeifende und klappende Geräusche.

Die Verengerungen des Tubenkanals werden in der Regel von hochgradiger Schwerhörigkeit und starken subjektiven Geräuschen begleitet, doch können letztere selbst bei hochgradigen Strikturen fehlen. Ein Gefühl von Vollsein und Druck im Ohre kommt bei den eigentlichen Strikturen nur selten, öfter hingegen bei den leichteren Schwellungsgraden am Ost. pharyng. tubae vor. Lästige Kopfsymptome und zeitweilige Schwindelanfälle sind bei den organischen Strikturen häufig.

Die **Diagnose** der Striktur ergibt sich aus dem starken Widerstande beim Lufteinpressen in die Trommelhöhle während des Katheterismus, aus den abnormen Auskultationsgeräuschen und aus dem mangelnden Einflusse des Schlingakts auf das Auskultationsgeräusch. Wichtigen Aufschluß über die Wegsamkeit der Tuba gibt uns die Bougierung, doch dürfen Hindernisse beim Bougieren für sich allein nicht als absolut sicheres Zeichen der Striktur gelten, da die Bougiespitze auch bei angeborener winkeliger Knickung des Tubenkanals oder durch Faltenbildungen in der Tuba, in der Vorwärtsbewegung gehemmt werden kann, während die Auskultation gleichzeitig ein vollkommen freies Einströmungsgeräusch aufweist. Bei den meisten Mittelohrkatarrhen ohne Verengerung des Tubenkanals, ja selbst im normalen Zustande beobachtet man nach der Bougierung ein freieres Einströmungsgeräusch als vor der Bougierung. Die Auskultation ergibt daher nur dann einen wichtigen Anhaltspunkt für die Diagnose der Tubenstriktur, wenn nach der Bougierung ein auffällig freieres und breiteres Einströmungsgeräusch beim Katheterismus wahrnehmbar ist, wenn somit eine große Differenz zwischen dem Einströmungsgeräusche vor und nach der Bougierung konstatiert werden kann.

Zum Nachweise von Schwellungsstrikturen empfiehlt es sich, 3—4 Tropfen einer Kokain-Adrenalinlösung in die Ohrtrompete zu injizieren und einige Minuten später das Auskultationsergebnis zu prüfen; strömt hiernach Luft beim Katheterismus auffallend stärker ein, so spricht dies für eine Schwellungsstriktur. Zuweilen erfolgt eine rasche Abschwellung nach Einblasung von Menthol dämpfen.

Die **Behandlung** der Tubenverengerung hängt davon ab, ob eine Schwellungs- oder eine organische Striktur vorliegt und bis zu welchem Grade der Tubenkanal verengt ist. Indem wir bezüglich der Lokalbehandlung der Schwellungsstrikturen auf die frühere Schilderung (S. 266) verweisen, möchte ich hier auf Grundlage einer großen Erfahrung hervorheben, daß in vielen Fällen ohne jeden weiteren Eingriff, nur durch die Luftdusche nach meinem Verfahren eine bleibende Erweiterung erzielt wird, nachweisbar dadurch, daß das bei den ersten Untersuchungen wahrnehmbare hohe und reibende Einströmungsgeräusch im weiteren Verlaufe der Behandlung einem freien, breiten Auskultationsgeräusche Platz macht.

Hartnäckige Schwellungsstrikturen werden wohl manchmal nach mehrmaliger Bougierung und darauffolgender Luftdusche durch den Katheter oder nach meinem Verfahren beseitigt, dagegen tritt in anderen Fällen durch den mechanischen Reiz der Bougie unmittelbar nach deren Einführung eine vermehrte Schwellung und eine entschiedene Verschlimmerung ein.

Wo trotz wiederholter Luftdusche beim Katheterismus die Erscheinungen der Verengerung fortbestehen oder wo gleich bei der ersten Untersuchung eine

Digitized by Google

organische Tubenstriktur erkannt wird, ist die Bougierung der Ohrtrompete zur Vervollständigung der Diagnose und zur mechanischen Erweiterung des Tubenkanals angezeigt.

Zur Bougierung der Ohrtrompete bediene ich mich gegenwärtig der bräunlichen, aus dem Darme des Seidenwurms (Crin de Florence) gefertigten Bougies*), welche konisch zulaufend, an der Spitze mit einem dünnen Lacküberzuge sorgfältig abgerundet und leicht geknöpft, bei einer entsprechenden Schmiegsamkeit doch genügende Resistenz besitzen, um bei Strikturen mäßigen Grades den Tubenkanal zu passieren. Bei hochgradigen Verengerungen genügen diese Bougies nur selten, da sie an der Striktur angelangt, sich umbiegen und in den Rachen zurückgleiten. Bei stärkeren Strikturen wende ich daher die von Dr. Suarez di Mendoza angegebenen und von Mathieu in Paris verfertigten Fischbeinbougies an, welche sich, gut geglättet, infolge ihrer größeren Resistenz besser durch die verengte Stelle schieben lassen**). Die Spitze ist konisch, olivenförmig oder zylindrisch. Jede Serie enthält 11 Bougies, deren Durchmesser an der Spitze von 0,4 mm, 0,5, 0,6, 0,7 u. s. w. bis 1,0 mm zunimmt. Diese Anzahl genügt zur progressiven Erweiterung der Striktur. Zelluloidbougies werden nach längerem Gebrauche brüchig. Darmsaiten eignen sich wegen ihrer starken Quellung zur raschen Erweiterung von Strikturen, ferner als medikamentöse Bougies, zu welchem Zwecke deren Endstück in Lösungen von Adrenalin (Thost) oder Argent. nitric. mazeriert und sorgfältig getrocknet wird. Marshall empfiehlt Bougies, die mit dreiprozentigem Argent.-nitric.-Lanolin bestrichen sind. Laminariabougies, die hinter der Striktur kolbenförmig aufquellen und deshalb beim Herausziehen die Schleimhaut verletzen oder abbrechen können, wende ich nicht mehr an.

Bei der Bougierung des Tubenkanals sind folgende Kautelen zu beobachten: Man bediene sich eines kurzen Katheters mit etwas längerem und stärker gekrümmtem Schnabel, damit seine Spitze möglichst tief in den Tubenkanal vordringe. Dadurch wird das Zurückgleiten der Bougie in den Schlund sicherer hintangehalten. Um die strikturierte Stelle zu passieren, muß die vor der Einführung in Vaselinöl getauchte Bougiespitze bis zum Ostium tymp. tubae, somit $1^1/_2$—2 cm über die Kathetermündung hinaus vorgeschoben werden. Mehrere mit Tinte oder Farbe angebrachte Zeichen am hinteren Ende der Bougie dienen dazu, ihr Vordringen zu kontrollieren und die Länge des über die Katheterspitze vorragenden Stückes zu bestimmen. Der Katheter wird in seiner Lage durch die Bougie festgehalten.

Das Vorschieben der Bougiespitze in die Trommelhöhle ist unnütz und kann beim Gebrauche resistenter Bougies zur Durchbohrung des stark retrahierten Trommelfells führen, wobei das Instrument im äußeren Gehörgange zum Vorschein kommt (Voltolini).

Der Widerstand, den die in den Tubenkanal vorgeschobene Bougie findet, wird bei geringgradiger Verengerung leicht überwunden. Ist die strikturierte Stelle kurz, so passiert die Bougie oft mit einem Ruck die engste Stelle. Begreift jedoch die Striktur eine größere Strecke des Kanals, so macht sich beim Vordringen der Bougie ein bedeutender Widerstand bemerkbar, der nur dann ohne Gefahr überwunden werden kann, wenn die Bougie mit großer Vorsicht allmählich und mit zeitweiligem Rotieren um die Achse vorgeschoben wird. In solchen Fällen ist es manchmal erst nach 4—5 Sitzungen möglich, durch sorgfältiges Vordringen über die verengte Stelle hinauszukommen. Beim Durchführen der Bougiespitze durch den Tubenkanal klagen die Kranken über ein Stechen im Ohre, zuweilen in den Zähnen und im Hinterkopfe (v. Tröltsch), während in den Fällen, in denen die Spitze der Bougie durch Umbiegen in den Schlund zurückgleitet, ein Stechen in der seitlichen

*) Fabriziert von Laserre, Benos et Chardin in Paris.

**) Das vollständige Bougieetui von Suarez di Mendoza ist durch Mathieu in Paris zu beziehen.

Digitized by Google

Halsgegend empfunden wird. Durch forcierte Bougierung kann die Tubenschleimhaut verletzt und nach der hiernach geübten Lufteintreibung ein submuköses Emphysem (S. 106) erzeugt werden (Guye).

Um eine Erweiterung der strikturierten Stelle zu bewirken, muß die Bougie 5—10—15 Minuten liegen bleiben. Beim Vorschieben, häufiger noch beim Herausziehen der Bougie, ist beim Auskultieren ein knackendes Geräusch hörbar, welches — wenn auch nicht immer — doch meist als Zeichen der gelungenen Bougierung angesehen werden kann.

Läßt sich nach wiederholter Bougierung keine merkliche Erweiterung des Tubenkanals nachweisen, so empfiehlt Suarez di Mendoza die progressive, kontinuierliche Dilatation des Tubenkanals mittels der sogenannten Bougie à demeure. Hierzu bedient man sich eines der Länge nach aus zwei Teilen bestehenden Metallkatheters, welche nach Einführung der Bougie nacheinander entfernt werden. Das aus der Nasenöffnung vorstehende Stück der Bougie wird knapp am Naseneingange abgeschnitten und bleibt bis 24 Stunden im Tubenkanale*).

Die aus der Ohrtrompete entfernten biegsamen Bougies zeigen nicht selten an ihrem Ende eine der Form und Richtung der Striktur entsprechende *s*-förmige Verbiegung. Bei dem unmittelbar nach der Entfernung der Bougie angewandten Katheterismus dringt die Luft mit viel breiterem Strome in die Trommelhöhle ein als vorher. Hierauf erfolgt nicht selten eine auffällige subjektive Erleichterung, eine Verminderung der subjektiven Geräusche und eine bedeutende Hörverbesserung. Bei so günstigem Resultate nach den ersten Versuchen ist es stets angezeigt, die Manipulation 2—3mal wöchentlich durch Einführung von progressiv stärkeren Bougies zu wiederholen (E. Menière) und die Dilatation so lange fortzusetzen, bis die Luft beim Katheterismus oder bei meinem Verfahren ohne merklichen Widerstand in die Trommelhöhle eindringt.

Die Heilresultate der mechanischen Dilatation der bindegewebigen Strikturen des Tubenkanals sind im allgemeinen wenig befriedigend. Fälle von eklatanter und bleibender Hörverbesserung, bei denen sich nach Jahren keine erneute Verengerung nachweisen läßt, sind sehr selten und es ist wahrscheinlich, daß es sich bei den in der Literatur mitgeteilten Fällen von geheilter Tubenverengerung nicht immer um eine bindegewebige Strikturierung, sondern um einfache, rückbildungsfähige Schwellungen in der Ohrtrompete gehandelt hat. In der Mehrzahl der Fälle wird schon nach mehreren Monaten die Wiederkehr der Striktur und dementsprechend eine Abnahme der früher erzielten Hörweite und eine Verstärkung der subjektiven Geräusche beobachtet. Werden später die Dilatationsversuche erneuert, so erhält man ein geringeres Heilresultat als bei der ersten Behandlung, wegen der mittlerweile stetig fortschreitenden Gewebsveränderungen in der Trommelhöhle. Trotzdem erachte ich die Einführung der Bougies bei nachweisbarer Tubenverengerung für sehr wichtig, weil sich das Gehör, wenn auch nur vorübergehend, so doch für einige Zeit bessert, die oft unerträglichen subjektiven Geräusche sich mildern und auch dem raschen Fortschreiten des Krankheitsprozesses entgegengewirkt wird. Es darf aber nicht unerwähnt bleiben, daß bei manchen Strikturen trotz fortgesetzter Bougierung die Erweiterung des Tubenkanals nicht gelingt (Falta, Politzer) und daß manchmal trotz gelungener Dilatation weder eine Hörzunahme noch eine Abschwächung der Ohrgeräusche eintritt. Desgleichen beobachtet man in einer nicht geringen Anzahl von Fällen, daß die Bougierung eine Verschlimmerung des Lokalleidens: zunehmende Unwegsamkeit bei organischen Strikturen, Abnahme des Hörvermögens und

*) Contribution à l'étude du diagnostic et du traitement des obstructions de la trompe d'Eustache par le Dr. Suarez di Mendoza, Congrès internat. otolog. Paris 1889.

Digitized by Google

Verstärkung der subjektiven Geräusche bewirkt, bisweilen sogar eine akute Mittelohrentzündung hervorruft. Ich möchte daher die Bougierung nur auf solche Fälle beschränkt wissen, bei denen sich eine auf andere Weise nicht zu beseitigende Tubenverengerung nachweisen läßt.

Von der schon von Weber-Liel gemachten Beobachtung ausgehend, daß die bloße Einführung einer Bougie in den Tubenkanal genügt, um eine vorübergehende Hörverbesserung zu bewirken, schlägt Urbantschitsch die Bougierung auch in den Fällen vor, in denen keine Verengerung des Tubenkanals besteht. Durch Hin- und Herschieben einer geknöpften Bougie (Massage der Ohrtrompete, 1—5 Minuten) tritt bei katarrhalischen Schwellungen sowohl, als auch bei normal wegsamer Tuba öfters eine Hörverbesserung und Verminderung der Geräusche ein. Da diese Besserung jedoch, wie Urbantschitsch hervorhebt, auf einem von den sensitiven Tubenästen auf die akustischen Nervenzentren ausgelösten Reflex beruht, so ist die Wirkung dieser Methode, wie alle derartigen Reflexe, rasch vorübergehend. Dasselbe gilt von der Bougierung der Ohrtrompete, welche mit Vibrationsmassage der zwischen Unterkiefer und Warzenfortsatz gelegenen Partie kombiniert wird. Die von Cumberbatch, Baratoux, Duce, Kenefik u. a. empfohlene elektrolytische Erweiterung der Tubenstriktur hat sich nach den übereinstimmenden Mitteilungen der letzten Zeit als unwirksam erwiesen*).

Die Behandlung der die Mittelohrkatarrhe begleitenden Nasenrachenaffektionen wird in einem speziellen Abschnitte besprochen.

Bei der Behandlung der Mittelohrkatarrhe sind auch die Lebensverhältnisse des Kranken und der Gesundheitszustand des Gesamtorganismus zu berücksichtigen. Es gilt dies ebenso für die chronischen nichteitrigen wie eitrigen Mittelohrprozesse. Zunächst muß der Kranke den durch Beruf und Beschäftigung oder durch ungünstige Wohnungsverhältnisse (feuchte und dumpfe Wohnungen) bedingten schädlichen Einflüssen, soweit dies möglich ist, entzogen werden. Häufiges Lüften der Wohnräume, Vermeiden des Aufenthaltes in dunstigen, rauchigen Lokalitäten, Bewegung in freier Luft bei günstiger Witterung ist dem Kranken eindringlichst zu empfehlen. Die Diät ist nach den individuellen Verhältnissen zu regeln, insbesondere Wein und Bier auf ein mäßiges Quantum zu beschränken und das Rauchen auf ein geringes Maß herabzusetzen, namentlich wenn durch die erwähnten Genußmittel Schwerhörigkeit und Ohrensausen nachweisbar verschlimmert werden. Lauwarme Vollbäder, 1—2mal wöchentlich, wirken oft sehr günstig auf den Verlauf sekretorischer Katarrhe; sie üben bei den chronischen adhäsiven Formen während der lokalen Behandlung öfters einen günstigen Einfluß, wahrscheinlich infolge der durch die Wärme hervorgerufenen Lockerung der Gewebe. Hingegen bewirken kalte Bäder und Seebäder nicht selten eine Verschlimmerung des Zustandes und die Kranken sind namentlich auf die schädliche Wirkung der kalten Duschen auf den Kopf und des Untertauchens im Bade aufmerksam zu machen. Bei den katarrhalischen Adhäsivprozessen ist der schädliche Einfluß der hydropathischen Behandlung jedoch keineswegs so häufig, als allgemein angenommen wird, da in manchen Fällen Seebäder und Kaltwasserkuren eine günstige Wirkung auf Gehör und subjektive Geräusche üben (Winternitz). Eine nachweisbar schädliche Wirkung auf das Hörorgan üben Kaltwasserkuren bei anämischen, dekrepiden Individuen und bei der Otosklerose.

Von günstigem Einfluß auf den Verlauf der sekretorischen Katarrhe ist Luftveränderung und Aufenthalt in waldiger Gegend oder in den Alpen. Nicht selten konnte ich bei Kranken, die Monate hindurch resultatlos behandelt wurden, vollständige Heilung nach mehrwöchigem Aufenthalt in den Alpen beobachten. Höhenluft ist manchmal selbst bei chronischen Fällen von überraschend günstiger Wirkung. Bei hartnäckigen Fällen, insbesondere bei schwächlichen, anämischen und skrofulösen Indi-

*) Vgl. Hopkins. Medical News. 83.

Digitized by Google

viduen ist es daher empfehlenswert, die Kranken in eine waldreiche Gegend oder in die Berge zu schicken. Bei vorgeschrittenen Adhäsivprozessen haben Luftveränderung und Klimawechsel keinen so auffälligen Einfluß auf den Verlauf des Ohrenleidens; immerhin aber ist auch in diesen Fällen ein Aufenthalt in den milderen, südlichen Klimaten angezeigt, besonders wenn sie den im Norden häufigen Nasenrachenkatarrhen unterworfen sind. Nach Zeroni verdient die klimatische Behandlung größere Berücksichtigung, als dies bisher der Fall war.

Besteht ein konstitutionelles Leiden, so gestaltet sich das Resultat günstiger, wenn mit dem Landaufenthalte eine Trink- und Badekur verbunden wird. Für Kranke mit lymphatischer Konstitution eignen sich die Sol- und Jodbäder von Ischl, Kreuznach, Hall (Jodbad in Oberösterreich), Lippik (Jodbad in Kroatien), Iwonicz (Galizien), Bourbonne, für anämische Individuen die eisenhaltigen Quellen von Franzensbad, Marienbad, Spaa, Pyrmont, Szliács (Ungarn), ferner die arsen-eisenhaltigen Wässer von Roncegno, Levico und die Guberquelle; bei Unterleibsstauungen Kissingen, Karlsbad, Vichy; bei Rheumatismus und Gicht Karlsbad, Wiesbaden (Pagenstecher), bei konstitutioneller Syphilis ebenfalls die genannten Jodbäder, ferner die Schwefelquellen von Baden bei Wien, Aachen, Pistyan (Ungarn).

Interne und externe Behandlung. Die innerliche Behandlung der Adhäsivprozesse, auf welche einzelne Ohrenärzte großes Gewicht legen, ist nur von geringem Wert, wenn man von den Fällen absieht, in denen gleichzeitig ein konstitutionelles Allgemeinleiden besteht. Hier läßt sich bisweilen die günstige Wirkung der internen Behandlung auf den Verlauf der Ohraffektion nicht in Abrede stellen. Bei allgemeiner Syphilis ist die örtliche Behandlung der Ohraffektion nach Bedarf mit einer Quecksilber- oder Jodkur zu verbinden, bei lymphatischen Individuen ist der innerliche Gebrauch des Jodkali oder des Jodeisens, bei anämischen, herabgekommenen Personen sind leichtlösliche Eisenpräparate (Tinct. ferri aromat. Athenstädt 2—3 Kaffeelöffel täglich, Ferratin) zu verordnen. Die innerliche Behandlung der mit Labyrinthsymptomen einhergehenden katarrhalischen Adhäsivprozesse, sowie die Therapie der diese Prozesse begleitenden subjektiven Geräusche werden bei den Krankheiten des inneren Ohres ihren Platz finden.

Fast durchweg wirkungslos erweisen sich die in der Umgebung des Ohres oder in den äußeren Gehörgang applizierten Arzneistoffe, die Gegenreize am Warzenfortsatze und die noch jetzt vielfach empfohlenen Einpinselungen von Jodtinktur und Einreibungen von Jodsalben in die Haut des Warzenfortsatzes. Letztere können allenfalls bei ausgesprochener Ohrsyphilis versucht werden.

## Operative Behandlung der katarrhalischen Adhäsivprozesse im Mittelohre.

### 1. Die künstliche Perforation des Trommelfells.

**Historisches.** Die Versuche, durch Exzision eines Trommelfellstückes die Schwerhörigkeit zu heilen, datieren bereits aus dem 17. Jahrhundert*). Die ersten wissenschaftlichen Mitteilungen darüber stammen aus dem Anfange des 19. Jahrhunderts, von Himly und Astley Cooper, die unabhängig voneinander die Operation ausführten, und ermuntert durch die anfänglich günstigen Erfolge, sie auch dringend empfohlen hatten. Doch schon nach kurzer Zeit kamen Cooper und Himly zur Überzeugung, daß die Erfolge nur vorübergehend

*) Politzer, Geschichte der Ohrenheilk. Bd. I. S. 336.

Digitized by Google

waren, indem die künstliche Öffnung im Trommelfelle fast immer durch neugebildetes Narbengewebe verschlossen wurde.

Himly gebührt das Verdienst, dem verderblichen Treiben mit dieser, noch lange Zeit nachher in Deutschland und Frankreich zum Nachteile vieler Ohrenkranken geübten Operation eine Schranke gesetzt zu haben, indem er den Nachweis lieferte, daß nur in äußerst seltenen Fällen ein geringer Erfolg erzielt wurde, während bei den meisten Ohrenkranken nach Verwachsung der Trommelfellücke der frühere Grad der Schwerhörigkeit eintrat, häufig ihr sogar eine auffallende Verschlimmerung folgte.

Die Mißerfolge der Operation, die Unmöglichkeit, die Öffnung im Trommelfell offen zu erhalten, waren die Ursache, daß diese Operation später nur selten geübt wurde. Erst im Beginne der Sechzigerjahre wurde sie, ohne neue Versuche, die Trommelfellöffnung offen zu erhalten, wieder hervorgeholt, jedoch mit den von Cooper und Himly gewonnenen negativen Resultaten.

**Indikationen.** Die Anlegung einer Öffnung im Trommelfelle hat den Zweck, die Luftdruckdifferenz zwischen Trommelhöhle und äußerer Atmosphäre auszugleichen und den Schallwellen einen Weg zum Labyrinthe zu bahnen, in allen Fällen, in denen die Schallfortpflanzung vom Trommelfelle zum Steigbügel behindert wird.

Die pathologischen Veränderungen, bei denen die Anlegung einer Öffnung im Trommelfelle angezeigt wäre, wenn es gelänge, diese persistent offen zu erhalten, sind: 1. Abnorme Verdickung des Trommelfells und ausgedehnte, starre Verkalkung desselben. 2. Fixierung des Hammers und Amboßes durch unmittelbare oder bänderige Verwachsung mit den Trommelhöhlenwänden. 3. Starke, nicht zu beseitigende Strikturen und Verwachsungen der Ohrtrompete (Cooper). 4. Intensive und lästige subjektive Geräusche, wenn diese bei Strikturierung des Tubenkanals bestehen und durch Bougierung nicht gemildert werden können.

Durch die künstlich geschaffene Lücke im Trommelfelle können die Schallwellen mit Umgehung des Trommelfells, des Hammers und Amboßes unmittelbar auf die Steigbügelplatte auffallen und so dem Labyrinthe zugeleitet werden. Die Operation kann demnach nur dann von Erfolg begleitet sein, wenn der Steigbügel noch bis zu einem gewissen Grade beweglich, die Membran des runden Fensters nicht verdickt oder verkalkt ist und keine Komplikation mit einer Labyrintherkrankung besteht. Eine genaue Funktionsprüfung vor der Operation, insbesondere intakte Perzeption des Uhrtickens durch die Kopfknochen (Astley-Cooper) und verlängerte Perzeptionsdauer der c-Stimmgabel vom Warzenfortsatze (Schwabach) sind daher eine wichtige Vorbedingung für die Operation. Wo die Perzeption durch die Kopfknochen vermindert ist oder ganz fehlt, ist von der künstlichen Perforation nur wenig Erfolg zu erwarten.

**Operationsmethoden.** Von den zahlreichen älteren Methoden sind die Exzision eines Trommelfellstückes und die Durchätzung der Membran ganz verlassen worden und kommt gegenwärtig, zu diagnostischen Zwecken, nur noch die galvanokaustische Perforation der Membran zur Anwendung. Ein einfacher, winkelig gekrümmter Spitzbrenner genügt, um in einer Sekunde eine hanfkorngroße Öffnung im Trommelfelle herzustellen. Als wichtige Kautelen sind hierbei zu beachten, daß der Brenner im Momente der Schließung des Stromes glühend werde, daß der Strom erst dann geschlossen werde, wenn der Brenner mit dem Trommelfelle in Berührung kommt, und daß das Durchbrennen nur einen kurzen Augenblick dauere, weil sonst ein zu großer Teil des Trommelfells zerstört würde. Dabei ist jeder Druck auf die Membran zu vermeiden, weil dadurch die Spitze des Brenners leicht bis zur inneren Trommelhöhlenwand vordringt und durch Verletzung der Trommelhöhlenschleimhaut eine entzündliche Reaktion hervorgerufen werden kann. Am zweckmäßigsten ist es, den vorderen unteren oder den hinteren unteren Quadranten des Trommelfells als Operationsstelle zu wählen, weil diese von der inneren Trommelhöhlenwand am weitesten abstehen.

Nach Herstellung einer künstlichen Öffnung im Trommelfelle erfolgt nicht selten eine eklatante Hörverbesserung und eine Abschwächung der subjektiven Geräusche, woraus mit Wahrscheinlichkeit auf die Abwesenheit tiefgreifender Veränderungen an den Labyrinthfenstern geschlossen werden kann. Wo nach der Operation keine oder nur eine geringe Hörverbesserung eintritt, lassen sich erhebliche pathologische Veränderungen an den Labyrinthfenstern oder im Labyrinth selbst annehmen.

Der günstige Erfolg der künstlichen Perforation des Trommelfells ist



Digitized by Google

von kurzer Dauer, denn mit nur seltenen Ausnahmen schließt sich die Öffnung binnen kurzem durch Narbengewebe, die Schwerhörigkeit und die Ohrgeräusche erreichen wieder den früheren Grad oder werden noch bedeutender als vor der Operation; nur in einzelnen Fällen bleibt nach dem Verschlusse der Öffnung eine entschiedene Besserung zurück. Mehrere Male sah ich nach längeren Mittelohreiterungen, welche durch die künstliche Perforation des Trommelfells hervorgerufen wurden, die Lücke im Trommelfelle persistent offen bleiben. Auch durch Ablösung des Sehnenringes (Kessel*) an der hinteren Zirkumferenz des Trommelfells und durch Exzision des ganzen Trommelfells mit dem Hammer (Miot**) gelingt es nicht, den Verschluß der Lücke hintanzuhalten und die Regeneration des Trommelfells zu verhindern.

Die bisherigen Versuche, die künstliche Öffnung im Trommelfelle durch Einlegen von Darmsaiten, Fischbeinstäbchen, Bleidrähten und Silberkanülen (Bonnafont), Hartkautschukösen (Politzer), Goldröhrchen (Voltolini) offen zu erhalten, blieben ohne Resultat, da alle Einlagen mit oder ohne eitrige Entzündung ausgestoßen werden, worauf die Trommelfellücke vernarbt.

Die Lösung des Problems, die künstliche Öffnung im Trommelfelle persistent zu erhalten, wäre für die Behandlung der Hörstörungen bei den katarrhalischen Adhäsivprozessen eine lohnende Aufgabe. Trotz der bisher mißlungenen Versuche dürfte es den fortgesetzten Bestrebungen in dieser Richtung doch gelingen, ein Verfahren zum Offenhalten einer künstlichen Perforation im Trommelfelle zu erfinden. Diese Voraussetzung gründet sich auf die Tatsache, daß sehr häufig die durch Mittelohreiterungen entstandenen Öffnungen im Trommelfelle durch Überhäutung ihrer Wundränder während des ganzen Lebens persistieren, ja sogar trotz Auffrischung der Perforationsränder nicht zum Verschlusse gebracht werden können. Das angestrebte Ziel, den Verschluß der künstlichen Öffnung zu verhindern, würde somit erreicht werden können, wenn es gelänge, dieselben Verhältnisse herbeizuführen, welche in pathologischen Fällen das Offenbleiben der Perforationsöffnung bedingen. Nach meinen Untersuchungen ist es zweifellos, daß dies durch Hinüberwachsen der Epidermis der äußeren Trommelfellfläche über den Perforationsrand in die Trommelhöhle bewirkt wird.

### 2. Die Durchtrennung der hinteren Trommelfellfalte.

Die Durchtrennung der hinteren Trommelfellfalte, von mir***) (1871) und Lucae†) empfohlen, ist bei jenen Formen der katarrhalischen Adhäsivprozesse im Mittelohre angezeigt, bei denen am Trommelfelle die objektiven Merkmale der abnormen Retraktion ausgesprochen sind (S. 254) und nach einer Lufteintreibung eine kurzdauernde Hörverbesserung erfolgt. Ist dieser Trommelfellbefund mit hochgradiger Hörstörung und starken subjektiven Geräuschen verbunden, welche durch die geschilderten Behandlungsmethoden nicht gebessert werden können, so ist die Durchtrennung der hinteren Trommelfellfalte angezeigt. Durch diesen operativen Eingriff wird die straffe Spannung des für die Schalleitung wichtigen hinteren, oberen Quadranten des Trommelfells beseitigt, wodurch auch der Hammergriff eine größere Beweglichkeit erlangt.

Fig. 160.

**Operation.** Zur Durchtrennung der hinteren Trommelfellfalte bediene ich mich eines an der Spitze abgerundeten, scharfschneidigen, zum Griffe winklig gestellten Messerchens (Fig. 161) oder der Lanzennadel. Der Schnitt wird senkrecht auf die Längsrichtung der Falte von oben nach unten geführt. Die geeignetste Einschnittstelle ist knapp hinter dem kurzen Fortsatze oder die Mitte zwischen diesem und dem peripheren Ende der Trommelfellfalte (Fig. 160). Die Durchtrennung der Falte ist in der Regel mit einem knirschenden Geräusche verbunden, die Wundränder weichen auseinander und der nach innen gerückte Hammergriff nimmt eine mehr senkrechte Stellung an. Die nach der Operation eintretende leichte Blutung muß durch Ein-

*) Österr. ärztl. Vereinszeitg. 1879.
**) Revue de laryngologie, Bd. XVII. 1896.
***) Über Trommelfellnarben. Wiener med. Wochenschr. 1871.
†) Langenbecks Archiv f. Chirurgie, Bd. XIII.

Digitized by Google

schieben kleiner Wattepfröpfe gestillt werden. Nur selten tritt infolge der Durchtrennung der Chorda tymp. eine stets vorübergehende Geschmackslähmung an der betreffenden Zungenhälfte ein.

— **Operationsresultate.** Am auffälligsten macht sich die Wirkung der Operation auf die Verminderung der subjektiven Geräusche geltend. Die Hörzunahme beträgt zuweilen 4—5 m für die Konversationssprache. Wo nach der Operation keine Hörverbesserung eintritt, muß auf ein starkes Schalleitungshindernis an der Kette der Gehörknöchelchen oder an den Labyrinthfenstern geschlossen werden.

Was das Operationsresultat anlangt, so habe ich nicht selten dort, wo nach der Operation eine eklatante Hörverbesserung und eine Verminderung der subjektiven Geräusche eintrat, schon nach mehreren Monaten ein allmähliches Zurückgehen auf die frühere Grenze der Hörweite und eine Verstärkung der Ohrgeräusche beobachtet. Jahre andauerndes günstiges Resultat konnte ich nur bei einer geringen Anzahl von Fällen verzeichnen.

Hier wäre noch die von mir wiederholt mit Erfolg ausgeführte Durchtrennung des Ligament. mallei ant. zu erwähnen. Ich fand nämlich bei meinen experimentellen Untersuchungen zur Bestimmung der Spannungsverhältnisse des Schalleitungsapparates, daß sowohl nach der Durchschneidung der Tensorsehne als auch nach der Durchtrennung des Amboß-Steigbügelgelenks und der Haltbänder des Hammers, der nach außen gedrängte Hammergriff noch immer stark nach innen zu federt. Erst wenn das Lig. mall. ant. (vorderer Teil des Achsenbandes) durchtrennt wird, hört das Federn des Hammergriffs nach innen fast ganz auf. Da sich hieraus der wichtige Einfluß des Lig. mall. ant. auf die Stellung des Griffs und die Spannung des Trommelfells ergibt, so ist es angezeigt, in Fällen, in denen eine starke Retraktion des Trommelfells besteht und nach wiederholten Lufteintreibungen eine auffällige, jedoch kurz dauernde Besserung eintritt, die Durchschneidung des genannten Bandes vorzunehmen. Die leicht ausführbare und gefahrlose Operation wird mit einem schmalen, leicht gekrümmten, an der Spitze und der konkaven Seite schneidenden Messerchen (Fig. 161) in der Weise ausgeführt, daß dasselbe nach Durchschneidung der vorderen Trommelfellfalte, knapp vor dem kurzen Fortsatze 2 mm tief gegen die Trommelhöhle vorgeschoben wird, worauf man das Band durch eine von unten nach oben bis in den Rivinischen Ausschnitt geführte Inzision durchtrennt. Das Ergebnis der Operation war in mehreren Fällen sofortige Abnahme der subjektiven Geräusche und bedeutende, andauernde Hörverbesserung für Hörmesser und Sprache, doch beobachtete ich bei einigen Fällen nur einen vorübergehenden Erfolg.

Fig. 161.

Die bei übermäßiger Spannung und Verdichtung des Trommelfells empfohlene multiple Inzision hat fast immer nur einen temporären Nutzen; selten bleibt längere Zeit nach der Operation eine geringfügige Besserung zurück (Stetter, Arch. f. Ohrenheilk. 1892). Hingegen sah ich bei atrophisch verdünnten, eingesunkenen Trommelfellen nach den zuerst von mir empfohlenen, multiplen Inzisionen der erschlafften Partien eine bleibende Hörverbesserung, häufig jedoch ist auch der günstige Erfolg dieses Verfahrens vorübergehend.

### 3. Die Tenotomie des M. tensor tympani und des M. stapedii.

Die Durchschneidung der Sehne des Trommelfellspanners, von Hyrtl in dessen topographischer Anatomie 1847 vorgeschlagen, wurde am Lebenden zuerst von Weber-Liel 1868 ausgeführt. Die Operation hat den Zweck, die durch Verkürzung der Tensorsehne bedingte übermäßige Spannung des Trommelfells und der Gelenke der Gehörknöchelchen zu beseitigen (Walb, Schwartzes Handbuch d. Ohrenheilk. 1893).

Wir besitzen bis jetzt keine objektiven Merkmale für die Diagnose einer Verkürzung der Tensorsehne. Als das wichtigste objektive Symptom wird das bekannte charakteristische Bild der starken Retraktion des Trommelfells (Fig. 130 u. 140) angesehen. Dieser Trommelfellbefund findet sich aber auch bei Unwegsamkeit der Ohrtrompete, bei Verwachsung des Trommelfells mit der inneren Trommelhöhlen-

Digitized by Google

wand und bei bänderiger Verwachsung des Hammer-Amboßgelenks mit der äußeren Trommelhöhlenwand, ohne daß eine gleichzeitige sekundäre Retraktion der Tensorsehne mit Sicherheit zu erschließen wäre.

Ebensowenig kann die bei hochgradiger Schwerhörigkeit zuweilen durch eine Lufteintreibung erzielte, jedoch nach einigen Minuten, sogar binnen wenigen Sekunden wieder schwindende, auffällige Hörverbesserung für die Diagnose der Verkürzung der Tensorsehne verwertet werden, da eine rapide Gehörsabnahme nach der Lufteintreibung auch durch Dehnung und darauffolgende rasche Retraktion der obenerwähnten bänderigen Adhäsionen hervorgerufen werden kann. Aus demselben Grunde darf auch die Abschwächung der subjektiven Geräusche oder die Beseitigung des Schwindelgefühls durch Luftverdünnung im äußeren Gehörgange bei vorhandener Retraktion des Trommelfells nicht als Symptom der Verkürzung der Tensorsehne angesehen werden, da derselbe Effekt auch bei Retraktion des Trommelfells durch bänderige Adhäsionen beobachtet wird.

Hieraus ergibt sich, daß die Indikationen für die Durchtrennung der Tensorsehne noch sehr schwankend sind, da oft neben solchen Verkürzungen der Tensorsehne Schalleitungshindernisse an den Gehörknöchelchen und an den Labyrinthfenstern bestehen (Schwartze), auf welche die Durchtrennung der Tensorsehne ohne Einfluß bleibt. Die Tenotomie des Tensor tymp. kann daher nur als ein versuchsweiser Eingriff ausgeführt werden, dessen Ergebnis sich nie vorhersagen läßt.

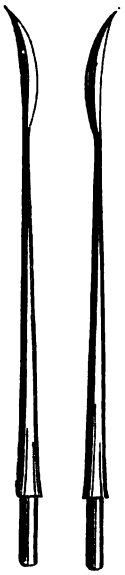

Fig. 162.

Hartmanns Tenotom für das rechte und linke Ohr. (Handgriff hierzu s. S. 262.)

Operation. Die Durchtrennung der Tensorsehne wird von manchen vor dem Hammergriffe, von anderen hinter demselben ausgeführt. Die Wahl der letztgenannten Stelle bietet ungleich größere Sicherheit für das Gelingen der Operation.

Schwartze benützt ein nach der Fläche gekrümmtes, vorn abgerundetes Messerchen, welches, hinter dem Hammergriffe in die Trommelhöhle eingeführt, die Sehne von oben nach unten durchschneidet, ein Verfahren, welches schwieriger ist, als die Durchtrennung von unten nach oben. Das Tenotom von Hartmann, das praktischeste unter allen Instrumenten (Fig. 162), besteht aus einem nach der Fläche und nach der Kante gekrümmten Messerchen, dessen Spitze die obere Kante um 1 mm überragt.

Um ein Urteil über den Erfolg der Operation zu erlangen, empfiehlt es sich, vorerst das hintere Trommelfellsegment ca. 1 mm hinter dem oberen Abschnitte des Hammergriffs zu durchtrennen und hierauf die Änderung der Hörweite und der subjektiven Geräusche zu konstatieren. Erst dann wird das Hartmannsche Tenotom durch dieselbe Inzisionsöffnung 3 mm weit gegen die Trommelhöhle vorgeschoben, wodurch das Instrument zwischen Hammergriff und langem Amboßschenkel unter die Sehne zu liegen kommt. Durch leichte Senkung des Griffs wird die schneidende Spitze des Tenotoms so weit gegen den oberen Trommelhöhlenraum gedrängt, daß das Instrument beim Zurückziehen die Sehne mit einem deutlichen knirschenden Geräusche durchschneidet. Die Operation ist zuweilen von einem stärkeren Bluterguß in die Trommelhöhle gefolgt, welcher nach einigen Wochen resorbiert wird. Eine Durchtrennung der Chorda tymp., mit meist vorübergehender Geschmacksalteration, ist nicht immer zu vermeiden.

Operationsresultate. Unmittelbar nach der Operation nimmt der Hammergriff eine mehr vertikale Stellung ein. Wo er nach der Tenotomie seine Lage nicht ändert, muß auf eine bindegewebige Fixierung des Hammerkopfes geschlossen werden.

Als eine unmittelbare Wirkung der Tenotomie wird nach den übereinstimmenden Angaben von Pomeroy, Bertolet, Orne Green, Kessel und Cholewa eine Verminderung der Ohrgeräusche angegeben. Die Mehrzahl der mitgeteilten Fälle kann aber nicht als beweisend für den Effekt der Tenotomie angesehen werden, weil man es unterließ, vor der Tenotomie die Wirkung der Trommelfellinzision und der Plikotomie allein auf die Ohrgeräusche zu beobachten.

Weit geringer ist der Einfluß der Tenotomie auf das Gehör. Auffällige Hörverbesserung wurde nur selten verzeichnet. In den meisten

Digitized by Google

Fällen bleibt die Hörweite unverändert oder die Zunahme ist nur eine geringfügige, doch wurde auch eine entschiedene Verschlimmerung nach der Operation beobachtet.

Diese in den Achtzigerjahren des vorigen Jahrhunderts mit großer Emphase eingeführte Operation ist wegen ihrer Mißerfolge fast ganz wieder verlassen worden. Daß es einzelne Fälle gibt, in denen die Tenotomie von Nutzen sein kann, ist nicht zu bezweifeln. Als solche möchte ich die mit Reizerscheinungen des Labyrinths verlaufenden Mittelohrkatarrhe mit starker Einwärtswölbung des Trommelfells bezeichnen, bei denen nach resultatloser Lokalbehandlung die Tenotomie der Tensorsehne versucht werden kann. In zwei von mir beobachteten Fällen mit schweren Menière schen Symptomen und starker Retraktion des Trommelfells wurde nach der Tenotomie des Tensors der Schwindel beseitigt und das Hörvermögen bedeutend gebessert. Lacourret*) beschreibt einen Fall von Krampf des Tensor tymp. mit häufigen Schwindelanfällen, welche durch ein knackendes Geräusch eingeleitet wurden. Das Leiden soll durch die Tenotomie der Tensorsehne geheilt worden sein.

Für die Tenotomie des Stapedius bei den nichtperforativen Mittelohrprozessen lassen sich, nach dem heutigen Stande unserer Wissenschaft, keine Indikationen aufstellen, und alles was bisher darüber gesagt wurde, beruht auf hypothetischen Voraussetzungen. Hingegen leistet die Operation, wie wir später sehen werden, nach abgelaufenen Mittelohreiterungen, wo die Stapediussehne in den Bereich narbiger Verdickungen der Mittelohrschleimhaut einbezogen wurde, zuweilen gute Dienste.

Die in früheren Jahren bei den nichteitrigen Mittelohrprozessen vielfach ausgeführten operativen Eingriffe: die Mobilisation des Stapes, die Synechotomie der Stapesschenkel und die Exzision des ganzen Trommelfells mit dem Hammer und Amboß, haben die an sie geknüpften Erwartungen nicht erfüllt und die ihnen zugeschriebenen Erfolge sind auf ein Minimum zusammengeschrumpft. Da diese Eingriffe von den Klinikern als praktisch wertlos erkannt wurden, so glaube ich auf eine detaillierte Schilderung ihrer technischen Ausführung an dieser Stelle umsomehr verzichten zu können, als die intratympanalen Operationen bei den Adhäsivprozessen nach Ablauf chronischer Mittelohreiterungen, bei denen einzelne operative Verfahren in Bezug auf Hörverbesserung ein günstiges Resultat ergeben, näher berücksichtigt werden.

## Die typische Otosklerose**)

Lange bevor die anatomische Grundlage dieser eigenartigen Krankheitsform erkannt wurde, sind von autoritativer Seite gegen die Anreihung der mit progressiver Schwerhörigkeit verlaufenden, sogenannten trockenen Mittel-

*) Vertige auriculaire et spasme du muscle tenseur. Revue hebdom. de laryng. etc. 1896.

**) Diese Ohraffektion, die in ihrer typischen Form wegen ihres prägnanten anatomischen Charakters aus der Gruppe der Mittelohrkatarrhe ausgeschieden werden muß, wurde bisher irrtümlich als „trockener Mittelohrkatarrh", Otitis media catarrhal. sicca, „Proliferous inflammation of the middle ear" (Roosa), „Otite med. iperplastica" (De Rossi) bezeichnet. Siebenmann, der sich ebenfalls für die primäre Natur der Erkrankung der Labyrinthkapsel ausspricht, und dessen einschlägige histologische Untersuchungen volle Anerkennung verdienen, hat für diese Krankheitsform „Spongiosierung der Labyrinthkapsel" vorgeschlagen. Diese anatomische Bezeichnung kann für die typische Otosklerose nicht aufrechterhalten werden, da ja analoge Veränderungen auch bei den adhäsiven Mittelohrprozessen vorkommen. Zudem entspricht der anatomische Befund bei der Otosklerose nicht ganz dem der normalen Spongiosa. Ebensowenig ist die von Weber-Liel und Lucae gewählte symptomatische Benennung „Progressive Schwerhörigkeit" haltbar, da diese auch bei der von Manasse beschriebenen „nervösen progressiven Schwerhörigkeit" beobachtet wird.

Da sich der Terminus „Otosklerose" schon in der Otiatrie eingebürgert hat, möchte ich demnach diese Bezeichnung nur auf die hier zu schildernde, klinisch scharf markierte typische Erkrankungsform beschränkt wissen.

Digitized by Google

ohrkatarrhe an die eigentlichen katarrhalischen Prozesse des Mittelohres Bedenken erhoben worden. v. Tröltsch war es, der es zuerst ausgesprochen, daß durch eine Erweiterung unserer anatomischen Kenntnisse diese Krankheitsform eine gesonderte Stellung in der Reihe der Ohrerkrankungen erlangen dürfte. In früheren Publikationen*) habe ich darauf hingewiesen, daß jene Form der progressiven Schwerhörigkeit, die von ihren Anfängen an ohne katarrhalische Symptome verläuft, als eine eigenartige Erkrankung des Gehörorgans angesehen werden muß, welche einen von den aus den Katarrhen hervorgegangenen Adhäsivprozessen wesentlich verschiedenen Charakter zeigt.

Erst in den letzten Jahren hat die pathologische Anatomie das Wesen dieser Krankheit einigermaßen aufgehellt. Eine ansehnliche Anzahl von Krankheitsfällen, welche ich im Wiener allgemeinen Versorgungshause Jahre hindurch klinisch zu beobachten und deren Gehörorgane post mortem zu untersuchen Gelegenheit hatte, ergaben als zweifelloses Resultat, daß sehr oft in Fällen, die wir vermöge ihres klinischen Verlaufes gewohnt sind zu den chronischen, trockenen Mittelohrkatarrhen zu rechnen, das pathologisch-anatomische Substrat nicht in einer Erkrankung der Mittelohrschleimhaut, sondern in einer primären Erkrankung der Labyrinthkapsel zu suchen ist.

In der älteren Literatur finden sich mehrere Befunde verzeichnet, welche zweifellos zur Gruppe der primären Erkrankung der Labyrinthkapsel zu rechnen sind, anatomisch jedoch anders gedeutet wurden. So beschreibt Toynbee in seinem „Catalogue" (1837) eine Verdickung der ankylosierten Stapesplatte und Überwucherung der vorderen zwei Dritteile derselben durch eine von der Vestibularfläche des Labyrinths ausgehende elfenbeinartige Knochenmasse. Moos schildert einen zu Lebzeiten beobachteten Fall von Stapesankylose durch Umwucherung von Knochensubstanz von der Promontorialwand her, mit schlitzförmiger Verengerung des inneren Gehörganges ohne Veränderung der Schleimhaut.

Im Jahre 1889**) habe ich einen Befund von Auflagerung neugebildeter Knochensubstanz auf die Innenfläche des Stapes und die Umgebung der Fenestra ovalis beschrieben und 1893***) 3 Fälle von Taubheit erwähnt, bei denen der Stapes durch eine Hyperostose am Promontorium im Pelvis ovalis fixiert wurde, und die sich als zur Gruppe der primären Erkrankung der Labyrinthkapsel gehörig erwiesen.

Katz†) schildert einen Fall von Stapesankylose, die er als das Resultat einer selbständigen Entzündung des Ligamentum orbiculare stapedis ansieht, von welchem die Erkrankung auf den Knorpel und Knochen übergriff. Habermann††) hält die Veränderungen in der Labyrinthkapsel für einen Folgezustand der Entzündung der Trommelhöhlenschleimhaut und des Periostes.

Im Frühjahr 1893 war ich in der Lage, Herrn Prof. Weichselbaum die mikroskopischen Präparate von 8 während des Lebens beobachteten Fällen mit zirkumskripter Knochenwucherung und Texturveränderung an der Labyrinthkapsel zu demonstrieren und im Sommer in einem auf dem Panamerikanischen Kongreß in Washington gehaltenen Vortrage auf Grund von 10 Beobachtungen meine Ansichten über die Natur dieser Krankheitsform darzulegen. Mit Hinzurechnung weiterer Beobachtungen und Sektionsbefunde beläuft sich die Zahl meiner einschlägigen Beobachtungen auf 18 post mortem beobachtete Fälle.

Schließlich ist noch ein von Bezold-Scheibe im Herbst 1893 (Zeitschr. f. Ohrenheilk. Bd. 24) publizierter Fall zu erwähnen, betreffend eine 65jährige, seit 38 Jahren nach Typhus schwerhörig gewordene Frau, bei welcher sich eine knöcherne Stapesankylose, bedingt durch eine entzündliche Erkrankung des Knochens in der Umgebung der Stapesplatte vorfand, welche nach Bezold und Scheibe, wenn nicht vom Knochen selbst, wahrscheinlich vom Periost der Nische des ovalen Fensters ausging.

*) Lehrbuch, 3. Aufl., 235.
**) Lehrbuch, 2. Aufl., S. 233.
***) Lehrbuch, 3. Aufl., S. 239.
†) Deutsche med. Wochenschr. 1890.
††) Schwartzes Handbuch, S. 249.

Digitized by Google

Spätere, sehr lehrreiche anatomisch-histologische Befunde zur Otosklerose lieferten Siebenmann, Manasse, E. Hartmann, Jörgen Möller, G. Brühl, Stilling, Lindt u. a. (Siehe Literatur am Schlusse dieses Abschnittes.)

### Pathologisch-anatomische Veränderungen*).

Der makroskopische Befund bei den von mir untersuchten Fällen, von denen hier nur einige der markantesten abgebildet werden sollen, war verschieden. An mehreren Präparaten fand ich am Promontorium in der Nähe der Nische der Fenestra vestibuli bald mehr, bald weniger scharf ausgeprägte, kleinlinsengroße, knöcherne Protuberanzen, welche von ihrer Umgebung durch ihre blaßgelbe oder rötliche Farbe abstachen. In anderen Fällen war die ganze Nische der Fenestra vestibuli durch Knochenwucherung verengt und der Stapes in der verengten Nische fest eingemauert, das Promontorium aufgetrieben, die Nische des runden Fensters schlitzförmig verengt. An der Mehrzahl der Präparate zeigte die Trommelhöhlenschleimhaut nicht die geringste Abweichung von der Norm. In 2 Fällen war die Trommelhöhlenschleimhaut wie bei den ka-

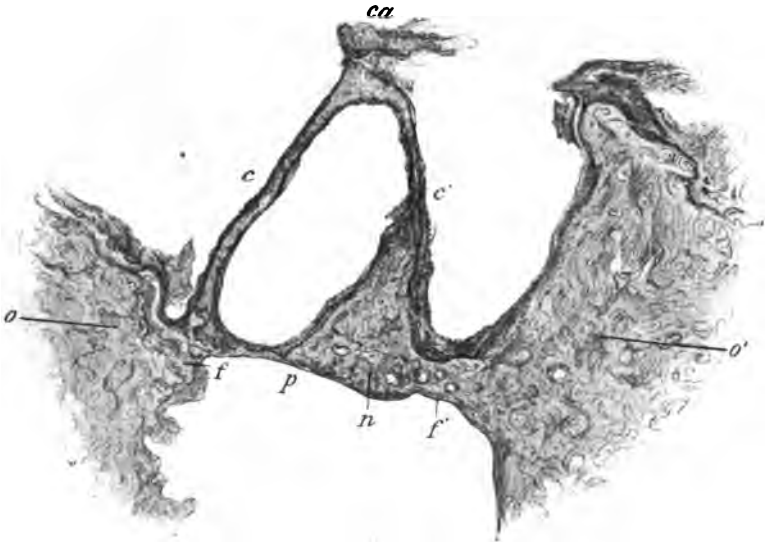


Fig. 163.

tarrhalischen Adhäsivprozessen verdickt, grau getrübt, die Vertiefungen und Nischen der Trommelhöhle, besonders der Attik und die Fensternischen von verdickten Bindegewebsbrücken durchsetzt.

An Durchschnitten der dekalzinierten Präparate war der Befund in den verschiedenen Stadien des Prozesses sehr variabel. An einer Reihe von Präparaten fand sich in der Nähe der Fenestra vestibuli eine scharf abgegrenzte, umschriebene Knochenneubildung in der Labyrinthkapsel, welche sich vom normalen Knochengewebe durch die saturierte Karminfärbung und durch starke Erweiterung der Knochenräume und der Haversschen Kanäle differenziert. Durch die Knochenneubildung ist ein Teil des Ligament. orbic. stapedis verdrängt und der entsprechende Rand der Stapesplatte mit der Knochenwucherung fest verbunden. In einem anderen Falle (Fig. 163) sieht man die Knochenneubildung (c p f) gegen die Fenestra vestibuli schon so weit vordringen, daß sie bereits den durch die Fußplatte des Steigbügels und den vorderen Stapesschenkel gebildeten Winkel (n) ausfüllt. In einem anderen Falle (Fig. 164), wo der Prozeß weiter vorgeschritten war, ist am vorderen Abschnitte

*) Vgl. A. Politzer, Über primäre Erkrankung der knöchernen Labyrinthkapsel. Zeitschr. f. Ohrenheilk. Bd. 25.

Digitized by Google

der Fenestra vestibuli eine scharf begrenzte, die ganze Dicke der Labyrinthwand einnehmende Knocheninsel (o o') sichtbar, welche das Ringband des Stapes verdrängt hat, und am hinteren Abschnitt der Fenestra vestib. eine Knochenneubildung von derselben Struktur ((k k'), welche, in die Fossula fenestr. vestib. hineinwuchernd, die äußere Fläche der Stapesplatte (p) überwachsen hat, ohne den entgegengesetzten Rand der Fenestra vestibuli zu erreichen.

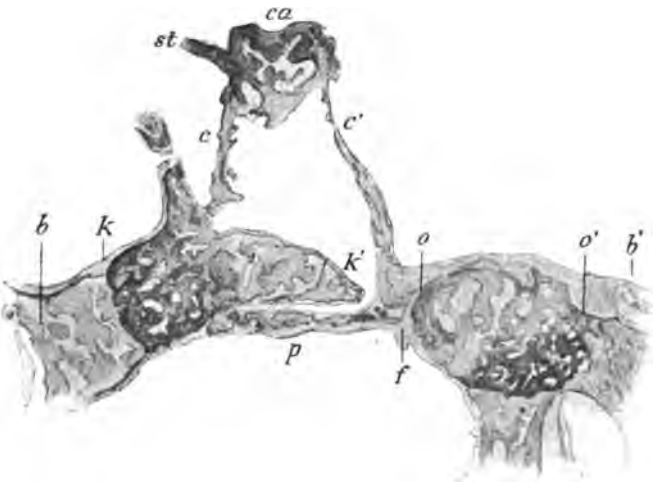


Fig. 164.

In den Fällen endlich, in denen die anatomischen Veränderungen am weitesten vorgeschritten waren, fand sich die ganze Fossula fenestr. vestib. durch eine den Stapes verdrängende Knochenmasse ausgefüllt oder

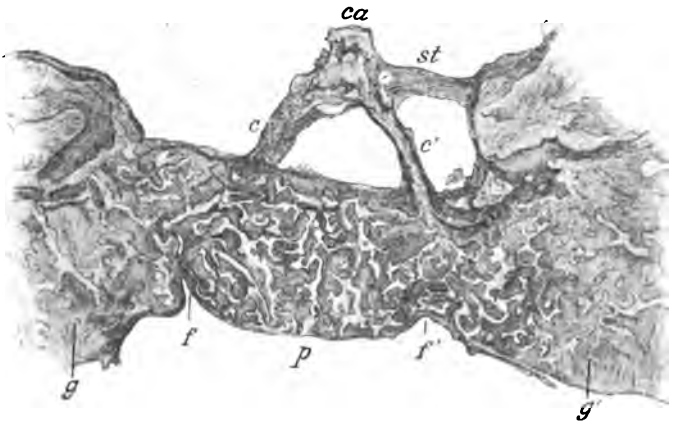


Fig. 165.

(Fig. 165 f f') durch eine dicke neugebildete Knochenmasse verschlossen, welche ohne Begrenzung in die pathologisch veränderte Labyrinthkapsel (g g') übergeht. Die Grenze der früheren Stapesplatte ist durch die an der Vestibularseite ausgeprägten Einschnitte (f f') angedeutet. In der die Fenestra vestibuli und den inneren Abschnitt der Nische ausfüllenden neugebildeten Knochensubstanz sind die Stapesplatte und der innere Abschnitt der Stapesschenkel unter-

Digitized by Google

gegangen. Der äußere, noch übrig gebliebene Teil der Steigbügelschenkel (c c') geht unmittelbar in die neugebildete Knochenmasse über. Die Knochenerkrankung breitet sich auf einen großen Teil der Labyrinthkapsel aus. Am linken Ohre desselben Individuums ist die Fenestra vestibuli ebenfalls durch neugebildete Knochenmasse verschlossen. Die Knochenneubildung erstreckt sich aber hier auch auf die Schnecke (Fig. 166), deren Scala tympani durch eine neugebildete, mit der Labyrinthkapsel zusammenhängende, dichte Knochenmasse (st) ausgefüllt ist, die bis an die untere Fläche der Lamina spiralis reicht. Von den bei der Otosklerose bisher nachgewiesenen pathologischen Veränderungen im Labyrinthe sind zu erwähnen Knochenneubildung, Atrophie des Cortischen Organs (Politzer), Atrophie des Acusticus in der Schnecke und des Ganglienlagers im Ganglion spirale (Bezold, Scheibe, Habermann), Atrophie des Acusticusstammes (Brühl).

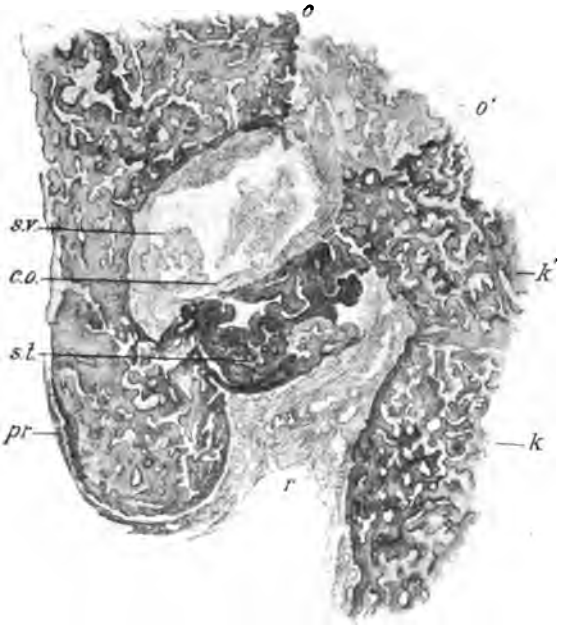


Fig. 166.

In den von mir histologisch untersuchten Fällen handelt es sich somit um eine in der Labyrinthkapsel sich entwickelnde Knochenneubildung und Knochenwucherung, welche histologisch die Charaktere eines aus einer chronischen Ostitis hervorgegangenen, vaskularisierten jungen Knochens zeigt, welcher das normale Knochengewebe der Labyrinthkapsel verdrängt.

Das neugebildete Knochengewebe zeichnet sich durch die enorme Weite der Knochenräume und der Haversschen Kanäle aus. Die Knochenräume sind von zellenreichem Bindegewebe ausgefüllt, welches bald größere, bald kleinere Blutgefäße umschließt. Nebstdem fand ich mehrere Male neben den Blutgefäßen zerstreute Osteoblasten und Osteoklasten. Die Knochenkörperchen im pathologischen Gewebe erscheinen zahlreicher und dichter gedrängt als im normalen.

Meiner Ansicht, daß bei der typischen Otosklerose die Knochenerkrankung primär in der Labyrinthkapsel entsteht, schließen sich auf Grund klinisch-anatomischer Untersuchungen Siebenmann, E. Hartmann, Jörgen Möller u. a. an. Dagegen behaupten Habermann, Katz, Schilling und Lucae, der selbst über keine anatomischen Untersuchungen verfügt, daß die Erkrankung von der Schleimhaut resp. von der Periostlage des Mittelohrs ausgehe. Für die typische Form der Otosklerose muß dies entschieden in Abrede gestellt werden, weil erstens in keinem Falle, bei dem der Sitz der Erkrankung die Promontorialwand war, das Fortschreiten des Prozesses von den der Periostlage näher-

Digitized by Google

gelegenen Teilen gegen die tieferen Schichten gesehen wurde, die Knochenerkrankung vielmehr dort, wo sie nicht als zirkumskripte Insel in der Labyrinthkapsel vorkommt, sich auf die ganze Dicke der Promontorialwand erstreckt. Zweitens weil von mir, Jörgen Möller und Lindt zirkumskripte, scharfbegrenzte, neugebildete Knochenherde in der Labyrinthkapsel gefunden wurden, zwischen denen und dem Periost eine normale Knochenlage bestand. Manasse fand in einem Falle beiderseits einen isolierten neugebildeten Knochenherd im inneren Gehörgange. Drittens fand ich bei der histologischen Untersuchung der typischen Formen nicht die geringsten Veränderungen in der Mittelohrschleimhaut und in deren Periostlage *).

Daß auch bei nichteitrigen Adhäsivprozessen im Mittelohre analoge Veränderungen in der Labyrinthkapsel vorkommen können, haben meine eigenen und die Untersuchungen von Manasse, Habermann u. a. gezeigt. Ob sie die Folge der Mittelohrerkrankung sind, müssen erst zahlreiche anatomische und klinische Untersuchungen zeigen. Manasse und Habermann haben in einigen Fällen von chronischen Mittelohreiterungen analoge Knochenveränderungen in der Labyrinthkapsel gesehen. Daß es sich hier nicht um einen Folgezustand der Mittelohreiterung, sondern um eine von dieser unabhängigen Kombination — Auftreten einer Mittelohreiterung bei einem an Otosklerose leidenden Individuum — handelt, ergibt sich daraus, daß ich in den zahlreichen von mir histologisch untersuchten Fällen von chronischer Mittelohreiterung kein einziges Mal eine solche Veränderung in der Labyrinthkapsel sah.

**Ätiologie und Vorkommen.** Eine hervorragende Rolle in der Ätiologie der Otosklerose spielt nach der klinischen Beobachtung die Heredität. Sie kann überall als ursächliches Moment angenommen werden, wo mehrere Mitglieder einer Familie von einer unter den charakteristischen Symptomen der Otosklerose sich entwickelnden Hörstörung befallen werden. Einen eklatanten Beweis hierfür liefern die Beobachtungen Körners und Hammerschlags. In den von ihnen mitgeteilten Stammbäumen von 5 Familien kamen 43 Fälle von Otosklerose vor. Körner geht jedoch zu weit, wenn er auf Grund der Weißmannschen Determinantenlehre die Otosklerose im allgemeinen auf hereditäre Disposition zurückführt. Ihr Zusammenhang mit Gicht (Toynbee, Buck) wird besonders von den englischen Ohrenärzten angenommen. Gegen die Annahme einer uratischen Diathese als ätiologisches Moment werden neuerdings Zweifel erhoben (Alt, Monatschr. f. Ohrenheilk. 1907). Nicht selten wird sie als Folgezustand konstitutioneller Syphilis beobachtet. Die Ansicht Habermanns, daß die Knochenerkrankung in der Labyrinthkapsel ein Folgezustand erworbener und hereditärer Syphilis sei, wird von Körner mit Erfolg bekämpft. Bemerkenswert ist ihr häufiges Zusammentreffen mit Ozäna. Mehrmals konnte ich ihre Anfänge im Puerperium beobachten, eine Koinzidenz, die auch von Habermann (l. c.) bestätigt wird. Nicht erwiesen ist ihr Zusammenhang mit der universellen Arteriosklerose (Maupetit). Lafitte-Dumont und Maupetit fanden bei der typischen Otosklerose den Blutdruck um 5—11 mm erhöht (Arteriosklerose). In einer großen Anzahl von Fällen ist indes ein ätiologisches Moment der Otosklerose nicht zu ermitteln. Nach Walb**) wird die Entwicklung der Otosklerose durch Anämie, Gemütsaffekte und Nervosität begünstigt. Bei jugendlichen Individuen sind als begünstigende Momente Skrofulose und Rhachitis anzuführen.

**Vorkommen.** Die Otosklerose kommt in jedem Lebensalter, besonders häufig bei älteren Personen vor. Oft genug jedoch fand ich sie klinisch aus-

*) Der Annahme, daß eine Erkrankung der Mittelohrschleimhaut, die so schwere und tiefgreifende Veränderung im Knochengewebe der Labyrinthkapsel herbeiführt, sich so vollständig zurückbilden könne, daß keine Spur einer pathologischen Veränderung in ihr zurückbleibt, wird wohl kein pathologischer Anatom beipflichten.

**) Schwartzes Handbuch der Ohrenheilkunde.

Digitized by Google

geprägt bei jugendlichen ganz gesunden hereditär veranlagten Individuen, doch auch ohne nachweisbare erbliche Disposition. Bei der hereditären Form sind oft schon im Alter von 10—15 Jahren die Symptome dieser Ohraffektion scharf markiert. Nach meinen Beobachtungen überwiegt das weibliche Geschlecht um ein geringes*).

Trommelfellbefund. Bei der typischen Form der Otosklerose erscheint das Trommelfell vollkommen normal. Ein wichtiger, jedoch nicht konstanter Befund ist ein rötlicher Schimmer hinter dem Umbo (Schwartze), welcher meiner Ansicht nach von der die Otosklerose begleitenden Blutfüllung der knöchernen Promontorialwand herrührt; bisweilen ist die durchschimmernde rosige Rötung der Promontorialwand über das ganze Trommelfell ausgebreitet, ungleichmäßig saturiert, ihre Intensität wechselnd (Heine). In manchen Fällen fand ich sie bei sehr vorgeschrittener Hörstörung, in anderen wieder in den ersten Anfängen der Erkrankung. Wo bei diesem Trommelfellbefund bei vorgeschrittener progressiver Hörstörung der Rinne positiv ist, spricht dies für die nervöse progressive Schwerhörigkeit Manasses; bei geringgradiger Hörstörung kann ein otosklerotischer Prozeß ohne Beteiligung des Stapedio-Vestibulargelenks nicht ausgeschlossen werden. Bei alten Individuen findet man nicht selten das Trommelfell matt, glanzlos und atrophisch. Der äußere Gehörgang ist sekretlos und trocken, blaß. In mehreren Fällen war der Gehörgang hyperostotisch verengt, woraus auf eine ausgedehnte Hyperostose des Schläfebeins geschlossen wurde.

Subjektive Symptome. Das häufigste und quälendste Symptom der Otosklerose sind die subjektiven Geräusche. Nur selten bleiben die Kranken davon verschont. Die Geräusche sind fast stets kontinuierlich. Nach Zwaardemaker haben sie öfters einen hohen Charakter. Bei keiner Erkrankungsform des Gehörorgans erreichen sie eine solche Intensität wie bei der Otosklerose. Während manche Kranke sich an die anfangs lästigen Gehörsempfindungen allmählich gewöhnen, verursachen sie in anderen Fällen selbst nach vieljähriger Dauer die unerträglichsten Qualen, welche den Kranken in einen betäubten, oft psychisch deprimierten Zustand versetzen und ihm jeden Lebensgenuß rauben. Am lästigsten werden die Geräusche von nervösen, hysterischen, anämischen und in ihrer Ernährung herabgekommenen Individuen empfunden. Besonders peinlich sind die in das Innere des Kopfes lokalisierten Geräusche. Mit der Zunahme der Schwerhörigkeit nehmen auch die Geräusche an Intensität zu. Während sie manchmal nach vollständiger Ertaubung ungeschwächt fortdauern, hört in anderen Fällen beim Eintritt vollkommener Taubheit jede subjektive Gehörsempfindung auf. Hyperaesthesia acustica ist sehr häufig.

Intermittierende Schmerzempfindungen: Stechen, Reißen in der Tiefe des Ohres wird nur von wenigen, im Beginne der Erkrankung angegeben. Schwere, Eingenommenheit des Kopfes, Gedächtnisschwäche, psychische Depression und anfallsweise auftretender Schwindel sind öftere Begleitsymptome der Otosklerose. Die bei dieser Krankheitsform sich entwickelnde Neurasthenie, sowie andere Neurosen werden in vielen Fällen unstreitig durch die Ohraffektion hervorgerufen**). Bing fand, daß an Otosklerose leidende Personen fast nie schwitzen.

Hörstörungen. Der Grad der Hörstörung hängt von der Größe

*) Nach den zeitgenössischen Mitteilungen über den progressiven Verlauf des Ohrenleidens Beethovens dürfte die Taubheit des großen Tondichters wahrscheinlich durch Otosklerose bedingt gewesen sein.

**) Vgl. Cozzolino, Über Otoneurasthenie. Verhandl. d. internat. med. Kongresses in Rom 1894.

Digitized by Google

des Schalleitungshindernisses am Stapes und von den bereits eingetretenen Veränderungen im Labyrinthe ab. Charakteristisch für diese Form ist die progressive Zunahme der Schwerhörigkeit. Anfangs geringfügig, nimmt die Schwerhörigkeit oft erst nach Jahren allmählich zu. Witterungs- und Temperaturverhältnisse üben nur einen geringen Einfluß auf die Hörfähigkeit, hingegen wird durch Unwohlsein, Ermüdung, geistige Anstrengung (Toynbee), Gemütsaffekte, Mißbrauch von Tabak und Alkohol u. s. w. eine auffällige, meist temporäre Verschlimmerung hervorgerufen. Nasenrachenkatarrhe, interkurrierende katarrhalische oder eitrige Mittelohrentzündungen können das Hörvermögen temporär oder bleibend herabsetzen.

Wie bei den katarrhalischen Adhäsivprozessen macht sich auch hier die Schwerhörigkeit für das Sprachverständnis besonders störend im Verkehre bemerkbar. Solange das Labyrinth nicht in Mitleidenschaft gezogen ist, werden Musik und Gesang, selbst bei vorgeschrittener Hörstörung für die Sprache, noch ziemlich gut gehört. Hingegen werden bei den mit Labyrinthaffektion komplizierten Formen die musikalischen Töne falsch und verworren wahrgenommen, so daß selbst musikalische Personen Opern und Konzerte meiden*).

Ein namentlich bei dieser Gruppe, zuweilen aber auch bei Schalleitungshindernissen anderer Art, häufig beobachtetes Symptom ist die Paracusis Willisii, d. i. das Besserhören im Geräusche, im Fahren und bei starker Musik. Während diese Erscheinung von Löwenberg und Urbantschitsch auf die durch die Erschütterung hervorgerufene erhöhte Erregbarkeit des N. acusticus zurückgeführt wird, bin ich der Ansicht, daß das Besserhören im Geräusche hauptsächlich durch die Erschütterung der in ihren Gelenken starr gewordenen Gehörknöchelchen bedingt ist, indem die durch die Erschütterung aus der Gleichgewichtslage gebrachten Knöchelchen geeigneter für die Fortleitung des Schalles werden. Daß gleichzeitig auch die Endigungen des Acusticus aus der Gleichgewichtslage gebracht und dadurch vom Schalle leichter erregt werden, habe ich schon früher hervorgehoben. Ich habe zuerst den experimentellen Nachweis geliefert, daß bei fast zwei Dritteilen der Fälle, bei welchen infolge von Mittelohraffektionen ein Schalleitungshindernis besteht, durch Aufsetzen einer schwingenden, tiefen Stimmgabel auf den Scheitel eine mehr oder weniger auffällige Hörzunahme bewirkt wird. Diese Hörverbesserung tritt nach meinen Versuchen auch in manchen Fällen ein, wenn die Schädelknochen nicht durch einen tönenden Körper, sondern durch tonlose, rasch aufeinanderfolgende Bewegungen eines Körpers erschüttert werden. Hier kann also von der Einwirkung eines Tones oder Geräusches auf den N. acusticus keine Rede sein. Für die von mir vertretene Ansicht spricht ferner der Umstand, daß bei den evident nachweisbaren Fällen von nervöser Schwerhörigkeit (ohne Mittelohraffektion) die Paracusis Willisii nicht beobachtet wurde, eine Tatsache, die auch von Roosa (Arch. of Otology Vol. XII 1883) und Lucae bestätigt wird.

Die Perzeption der Uhr und des Hörmessers durch die Luftleitung ist entsprechend der Hörstörung für die Sprache stark herabgesetzt. Nur selten sah ich eine auffallend große Hörweite für die Uhr bei vorgeschrittener Schwerhörigkeit für die Sprache (Roosa, Amer. Journ. of med. science 1877). Die Perzeptionsgrenze der Töne der unteren Skala ist dem Grade der Hörstörung entsprechend stark nach oben gerückt, hingegen werden Töne der Galtonpfeife. zuweilen bis nahe zur oberen Grenze perzipiert. Häufig aber ist auch die obere Perzeptionsgrenze eingeengt (Möller) und man findet zuweilen bei Prüfung mit der Galtonpfeife Tonlücken. Die Kopfknochenleitung für Uhr und Hörmesser ist bei hochgradiger Hörstörung, auch bei negativem Rinne und verlängertem Schwabach, oft herabgesetzt oder ganz aufgehoben. Durch den Weberschen Versuch erhält man bei beiderseitiger Affektion nur dann ein positives Resultat, wenn zwischen der Hörfähigkeit beider Ohren eine große Differenz besteht. Der Rinnesche Versuch ist in den ersten Anfängen der Erkrankung, solange die Hörstörung noch eine geringfügige ist, positiv; bei vorgeschrittener Hörstörung, ebenso wie beim Gellèschen Versuch, stets negativ. Es ist dies eines der wich-

*) Vgl. Heimann, Über progressiv fortschreitende Schwerhörigkeit. Wiener klin. Rundschau 1898.

Digitized by Google

tigsten diagnostischen Merkmale der typischen Otosklerose. Bei totaler Ertaubung ist das Ergebnis des Rinneschen Versuchs oft zweifelhaft. Wo während des Verlaufs ein allmähliches Erlöschen der Knochenperzeption für Uhr und Hörmesser und die Stimmgabelprüfung neben negativem Rinne verkürzte Kopfknochenleitung ergibt, kann auf eine Miterkrankung des schallperzipierenden Apparates geschlossen werden.

**Verlauf und Ausgänge.** Die Otosklerose beginnt häufig mit schwachen, allmählich sich zu großer Intensität steigernden subjektiven Geräuschen, welche oft lange ohne merkliche Hörstörung bestehen und als sogenanntes nervöses Ohrensausen gedeutet werden, bis sich nach Monaten oder Jahren die ersten Anfänge der Hörabnahme zeigen. Indessen sind die Fälle nicht selten, in denen subjektive Geräusche und Hörstörung gleichzeitig auftreten oder wo sich die Ohrgeräusche erst später zur Schwerhörigkeit hinzugesellen. Die Affektion ist in der Regel beiderseitig; selten bleibt sie für immer auf ein Ohr lokalisiert. Wo ein Ohr erkrankt, wird gewöhnlich auch das andere Ohr nach Monaten oder erst nach Jahren mitergriffen.

Die ersten Anfänge der Ohraffektion werden gewöhnlich übersehen, da die Kranken oft erst zur Kenntnis ihres Ohrenleidens gelangen, wenn sich die Hörstörung im gewöhnlichen Verkehre bemerkbar macht. Die progressiv fortschreitende Hörstörung ist scheinbar von stationären Pausen unterbrochen und zeigt nur geringe Schwankungen. Doch gibt es Kranke, bei denen die Schwerhörigkeit Jahre hindurch stationär bleibt, oder wo nach langer stationärer Schwerhörigkeit eine plötzliche Verschlimmerung eintritt. Detonationen und Schädeltraumen können rapide Abnahme des Gehörs oder plötzliche Ertaubung bewirken.

Während manchmal die Otosklerose erst nach vielen Jahren (20—30) mit hochgradiger Schwerhörigkeit abschließt, macht die Hörstörung in anderen Fällen so rapide Fortschritte, daß schon nach einigen Monaten die Konversation in der Nähe erschwert ist. Bei diesen schlimmen Formen ergibt die Funktionsprüfung in der Regel eine frühzeitige Komplikation der Otosklerose mit Veränderungen im Hörnervenapparate (Schwinden der Perzeption des Uhrtickens und verkürzte Perzeptionsdauer der Stimmgabel durch die Kopfknochen). Dieser rapide Verlauf wird vorzugsweise bei konstitutioneller oder hereditärer Syphilis, Skrofulose, Tuberkulose und Anämie, beobachtet. Bei Frauen tritt nach jedem Puerperium eine auffällige Verschlimmerung ein.

**Diagnose.** Die Diagnose der Otosklerose ist in den typischen Formen dieser Ohraffektion bei vorgeschrittener Hörstörung mit voller Sicherheit zu stellen. Findet man bei progressiver Schwerhörigkeit das Trommelfell normal, mit oder ohne durchschimmernde Rötung der inneren Trommelhöhlenwand, den Eustachschen Kanal beim Katheterismus normal wegsam, Rinne negativ, tiefe Töne ausfallend, die Perzeption hoher Töne bis nahe zur oberen Grenze vorhanden, so kann die Diagnose mit voller Bestimmtheit auf die typische Form der Otosklerose mit primärem Sitz in der Labyrinthkapsel gestellt werden. Der Ansicht Lucaes (Progressive Schwerhörigkeit, Berlin 1907), daß die Otosklerose von den katarrhalischen Adhäsivprozessen im Mittelohre klinisch nicht getrennt werden könne, muß daher entschieden widersprochen werden. Im Initialstadium der Affektion, wo die Hörstörung noch eine geringfügige ist und das vorwaltende Symptom die subjektiven Geräusche sind, bleibt die Diagnose zwischen Otosklerose und nervöser Hörstörung unentschieden. Nur bei hereditärer Anlage kann in solchen Fällen die Entwicklung der Otosklerose mit Wahrscheinlichkeit vorhergesagt werden.

Bezüglich der Diagnose der Mischformen von Adhäsivprozessen im Mittelohre mit otosklerotischen Veränderungen in der Labyrinthkapsel verweise ich auf das früher (S. 278) Gesagte.

Digitized by Google

**Prognose.** Diese gestaltet sich besonders ungünstig bei den hereditären Formen, bei konstitutioneller und hereditärer Syphilis und bei rapider Entwicklung der Hörstörung, ferner bei frühzeitigem Schwinden der Perzeption des Uhrtickens und Verkürzung der Perzeptionsdauer der Stimmgabel durch die Kopfknochen nach kurzer Dauer der Erkrankung, und bei konstanten intensiven subjektiven Geräuschen. Eine günstigere Prognose in Bezug auf nicht rasches Fortschreiten der Hörstörung gestatten die Fälle, bei denen schon nach längerer Dauer der Affektion die Hörstörung noch eine mäßige ist, die Perzeption des Uhrtickens durch die Kopfknochen erhalten und der Schwabach sche Versuch verlängert ist.

**Therapie.** Die Therapie der typischen Otosklerose muß im Hinblick auf die anatomischen Veränderungen in der Labyrinthkapsel und auf die Ausgänge des Krankheitsprozesses als eine nahezu erfolglose angesehen werden. Trotz der großen Fortschritte, welche die Therapie der Ohrenkrankheiten in der Neuzeit aufzuweisen hat, stehen wir gerade diesen Prozessen gegenüber ebenso machtlos da wie früher.

Bei der typischen Form der Otosklerose hat sich die lokale Behandlung durch die Ohrtrompete als unwirksam, in manchen Fällen sogar als nachteilig erwiesen. Hingegen wird in den ersten Stadien dieses Prozesses und wo die Beweglichkeit der Stapesplatte im ovalen Fenster durch die Knochenwucherung noch nicht stark behindert ist, durch die Pneumomassage im äußeren Gehörgange eine auffälligere Hörverbesserung erzielt als durch Lufteintreibungen per tubam. Die Massage darf jedoch nur durch ½—1 Minute und nur 2—3mal wöchentlich durch 4—5 Wochen geübt werden, nach welchen eine mehrmonatliche Pause folgen muß. Die Vibrationen sind in schneller Folge, aber mit geringer Amplitude und mit einem Kolbenausschlag von 1 bis höchstens 4 mm anzuwenden. Bezüglich der Druckstärke und Dauer der Massage gilt das bei den katarrhalischen Adhäsivprozessen hierüber Gesagte (S. 281). Zu lang dauernde und zu häufige Massage bewirkt verstärktes Ohrensausen und Hörverschlimmerung.

Obschon die durch die Massage erzielte Hörverbesserung bei der Otosklerose ebenso wie die der Drucksonde nur eine vorübergehende ist, so darf doch der Wert einer zeitweiligen, wenn auch nur vorübergehenden Hörzunahme nicht unterschätzt werden, zumal mit dieser oft eine Verminderung der Ohrgeräusche und der die Otosklerose begleitenden lästigen Kopfsymptome Hand in Hand geht. Auf das Fortschreiten des Prozesses hat die Massage keinen Einfluß, ebenso ist es klar, daß bei vorgeschrittener Otosklerose mit ankylotischer Fixierung des Stapes die Massage wirkungslos bleiben muß.

Die Tatsache, daß bei Knochenaffektionen der interne Gebrauch des Jodkali oder Jodnatrium sich als wirksam erweist, veranlaßte mich in Fällen mit nicht vorgeschrittener Otosklerose das Jodnatrium (½—1 g pro die) durch 25—30 Tage 2—3mal jährlich zu verordnen. Die Resultate waren insoferne zufriedenstellend, als in einer Reihe von Fällen, in denen die Hörstörung noch keinen hohen Grad erreicht hatte, durch den zeitweiligen Gebrauch des Jodnatrium das rasche Fortschreiten des Prozesses aufgehalten wurde. Bei vorgeschrittener Fixierung des Stapes bleibt jede Therapie erfolglos. Dem in neuerer Zeit als Ersatz für Jodkali empfohlenen Sajodin (2—4 g pro die, in Tabletten zu 0,5 g) sollen die unangenehmen Nebenwirkungen des Jodkali abgehen. Dasselbe gilt von dem in letzter Zeit empfohlenen Jodglydin.

Der interne Jodgebrauch ist beim Eintritt von Pulsbeschleunigung, Schlaflosigkeit, eines Jodschnupfens oder bei auffälliger Gewichtsabnahme zu unterbrechen.

Die von Siebenmann (l. c.) vorgeschlagene Phosphortherapie (Phosphor. 0,1, Ol. jecor. Aselli 100,0, täglich 1 Eßlöffel), auch von Scheibe und

Digitized by Google

Sporleder empfohlen, hat nach Beobachtungen anderer keinen Einfluß auf das Fortschreiten des Prozesses.

Das Thyreoidin hat sich nach den an meiner Klinik von Hammerschlag ausgeführten Versuchen als wirkungslos erwiesen. Nach längerem Gebrauche dieses Mittels wurden manchmal Schwindel, Schlaflosigkeit und unerträgliche subjektive Geräusche beobachtet.

Höhenklima, Seeluft und verschiedene Badeprozeduren gewähren nach meiner Erfahrung bei den typischen Formen keine Besserung. Am besten befinden sich solche Kranke in einem in geschützter Lage und mäßiger Höhe gelegenen Luftkurort.

Was die Behandlung jener Fälle betrifft, bei denen die progressive Hörstörung unter Symptomen der Otosklerose verläuft, der Trommelfellbefund und die Schwellung oder Verengerung des Tubenkanals jedoch das Vorhandensein pathologischer Veränderungen im Mittelohre annehmen lassen, so werden hier dieselben Gesichtspunkte zu gelten haben, wie bei der Behandlung der katarrhalischen Adhäsivprozesse, auf die wir hiermit verweisen (S. 278).

Die Extraktion des Stapes bei der Otosklerose basiert auf den von Flourens, Kessel, Ricardo Botey, Grunert, Garnault, Faraciu. a. ausgeführten Versuchen an Vögeln und Kaninchen, welche nach Entfernung der Columella (resp. des Stapes) aus der Fenestra vestibuli und nach dem Abfließen der Perilymphe aus dem Labyrinthe taub wurden, nach mehreren Tagen oder Wochen jedoch wieder Schallempfindung zeigten. Die anatomische Untersuchung ergab, daß die Fenestra vestibuli wieder durch eine neugebildete Membran verschlossen wurde.

Die Extraktion des Steigbügels ist eine leicht ausführbare Operation, wenn die Stapesplatte in der Fenestra vestibuli beweglich ist. Aber auch in diesem Falle bleiben häufig Fragmente der den Rand der Stapesplatte überziehenden Knorpellage im ovalen Fenster zurück*). Ist hingegen der Stapes in der Fenestra vestibuli partiell oder total ankylosiert, so werden selbst bei den vorsichtigsten Traktionen die Steigbügelschenkel abgebrochen. Die für solche Fälle vorgeschlagene Umschneidung und Auslösung der ankylotischen Stapesplatte ohne Schädigung des Labyrinthinhaltes dürfte kaum je gelingen, weil die Ebene der Fenestra vestibuli so stark zur Gehörgangsachse geneigt ist, daß das Operationsfeld nicht übersehen werden kann.

Durch ein Verfahren aber, bei welchem Partikel der abgebrochenen Stapesplatte in den Vorhof gelangen müssen, könnte eine eitrige Labyrinthentzündung hervorgerufen werden, welche die Endausbreitung des Acusticus vernichten würde.

Die Technik der Operation besteht in der Herstellung einer Trommelfellücke im hinteren oberen Quadranten des Trommelfells, durch welche hindurch das Amboß-Stapesgelenk sichtbar wird, in der Durchtrennung des Amboß-Stapesgelenks und der Stapediussehne und der Extraktion des Stapes mittels eines zartgebauten Häkchens.

Nach der in der Narkose ausgeführten Operation stellt sich häufig heftiger Schwindel ein**), der nach einigen Tagen schwindet. In mehreren Fällen wurde nach der Operation eine vorübergehende Mittelohreiterung beobachtet***).

Die Stapesextraktion bei den nichteitrigen Adhäsivprozessen und bei der Otosklerose hat sich nach den im Laufe der Jahre gemachten Erfahrungen als ein therapeutisch nutzloser Eingriff erwiesen. In den meisten Fällen folgt der Operation eine starke Hörverschlimmerung bis zur Ertaubung. Dieses ungünstige Resultat der operativen Extraktion des Stapes bei der Otosklerose kann nach den vorliegenden anatomischen Befunden nicht überraschen, wenn man erwägt, daß selbst durch die frühzeitige Extraktion des Steigbügels die fortschreitende Knochenwucherung in der Labyrinthkapsel und der Verschluß der Fenestra vestibuli nicht hintangehalten werden kann.

Das ungünstige Urteil über den Wert der Stapesextraktion bei den nichteitrigen Mittelohrprozessen und bei der Otosklerose wurde von C. J. Blake†) in Boston, unter dessen Kontrolle die größte Zahl der Stapesextrakationen aus-

*) Meine Versuche an Kaninchen ergaben, daß bei der Extraktion fast immer Fragmente der Stapesplatte im ovalen Fenster haften bleiben. In einem Falle sah ich eine vom zurückbleibenden Plattenrand ausgehende Regeneration der Stapesplatte.

**) Dench, New York med. Journal 1891.

***) L. Jack, Transactions of the american Otological Society 1892 und 1893 und Boston med. and surg. Journal 1895.

†) Transactions of the american Otological Society XXVI. Ann. meeting Vol. V. 1893. Bericht des intern. med. Kongresses in Rom 1894.

Digitized by Google

geführt wurden, von Prof. Knapp (Intern. otolog. Kongreß London 1899), Grunert*) und Panse**) bestätigt***).

Es muß aber schon hier hervorgehoben werden, daß nach abgelaufenen Mittelohreiterungen, wo wesentlich andere anatomische Verhältnisse bestehen, die Stapesextraktion zuweilen mit Erfolg ausgeführt werden kann, und ich verweise auf den Abschnitt „Operative Eingriffe nach abgelaufenen Mittelohreiterungen".

Literatur: Jörgen Möller, VII. congrès internat. d'otol. Bordeaux 1904 und Nordisk medicinsk. Arkiv Abt. I. 1905. — Lermoyez et M. Boulay, Thérapeutique des maladies de l'oreille. II. Paris 1901. — G. Gradenigo: Patologia e terapia dell'orechio etc. Torino 1903. — Ricardo Botey, Tratado de oto-rino-laringologia. Barcelona 1904. — Chr. Watson, Lancet, 9. Januar 1904. — Escat, Annales des maladies de l'oreille XXX. 1904. — Viktor Hammerschlag, Wiener klin. Rundschau 1905. — O. Körner, Zeitschr. f. Ohrenheilk. 1905. — G. A. Maupetit, Thèse de Bordeaux 1905. — May o'Collier, Chronic Progressive Deafness. London 1905. — Gustav Brühl, Zeitschr. f. Ohrenheilk. 1905 und Berl. klin. Wochenschr. 1905. — A. Lucae, Die chronische progressive Schwerhörigkeit etc. Berlin 1907. — Eine übersichtliche Darstellung des Gegenstandes liefern: A. Denker, Die Otosklerose. Wiesbaden 1904. — Jörgen Möller, Internationales Zentralbl. f. Ohrenheilk. Bd. IV. Heft 7. — H. Pierce, Archives of Otology 1907. Vol. XXXVI. — Stern, Über Unbeweglichkeit des Steigbügels im ovalen Fenster. Wiesbaden 1903. — Grunert, Archiv f. Ohrenheilk. LX.

## II. Die schleimig-eitrigen Entzündungen der Mittelohrschleimhaut.

### a) Die akute Mittelohrentzündung.

(Otitis media acuta.)

Syn.: Akuter einfacher Mittelohrkatarrh (v. Tröltsch). — Otitis med. acuta simplex. — Otite aigue de la caisse (Bonnafont). — Iperaemia acuta dell' orecchio medio (de Rossi). — Acute catarrhal inflammation of the middle ear (J. Roosa).

Die akute Entzündung der Mittelohrauskleidung ist charakterisiert durch eine unter mehr oder weniger starken Reaktionserscheinungen sich rasch entwickelnde Exsudation, mit Erguß eines anfangs serös-sanguinolenten, dann schleimig-eitrigen oder rein eitrigen Exsudates in den Mittelohrraum, durch gleichzeitige Entzündung des Trommelfells und durch ihren fast typischen, abgegrenzten Verlauf in einem in der Regel kurzen Zeitraume. Die anatomischen Veränderungen kennzeichnen sich im Beginne durch starke Hyperämie, welcher nach kurzer Dauer die Exsudation in das interstitielle Gewebe der Schleimhaut und an deren Oberfläche in den Trommelhöhlenraum folgt. In den zur Sektion gelangenden Fällen von akuter Mittelohrentzündung findet man die Schleimhaut infolge des interstitiellen, serösen, mit Exsudatzellen gemengten Ergusses stark aufgelockert, gewulstet, ecchymosiert, das Epithel trüb, aufgequollen, stellen-

*) Archiv f. Ohrenheilk. Bd. XLI. 1896.

**) Die Schwerhörigkeit durch Starrheit der Paukenfenster. 1897.

***) In einem sehr lesenswerten Artikel (The Practitioner. Mai 1897. S. 494) gibt Cheatle ein Resümee der Ansichten der verschiedenen Autoren über die hier in Rede stehenden intratympanalen Eingriffe.

Digitized by Google

weise abgehoben und abgestoßen. In einer Reihe von mir untersuchter Fälle fand ich die Räume des Maschenwerks im Pelvis ovalis, in der Nische des runden Fensters und im Attic ext. mit eitrigen Exsudatplaques infiltriert. Die pathologischen Veränderungen finden sich in mehr oder weniger ausgesprochenem Grade auch an der Schleimhaut der Eustachschen Ohrtrompete und an der Auskleidung der Warzenzellen.

Der freie Erguß in den Mittelohrraum, welcher im Beginne oft so geringfügig ist, daß nach der Paracentese kein Sekret zum Vorschein kommt, besteht in den ersten Tagen aus einer blutig-serösen Flüssigkeit, welcher nach mehreren Tagen die Ausscheidung eines dicken, trüben, mit Schleim, Eiterzellen und Blutkörperchen gemengten Exsudates folgt. Häufig besteht das Sekret vorwiegend aus Eiterzellen mit nur geringer Beimengung von Schleim. Das Exsudat ist nicht immer dickflüssig, sondern manchmal so starr und zähe, daß es, wie ich wiederholt bei Sektionen sah, nur als zusammenhängende Klümpchen aus den Vertiefungen der Trommelhöhle und den Nischen der Labyrinthfenster entfernt werden kann. In einzelnen Fällen, besonders bei Influenza, Skorbut, Diabetes, wird ein vorwaltend hämorrhagisches Exsudat (Otitis media haemorrhagica) geliefert.

In den meisten Lehrbüchern wird die Otitis media acuta als eine mit den rezenten, serös-schleimigen Katarrhen zusammengehörige Krankheitsform behandelt. Wenn wir aber die wesentlichen Unterschiede der Otitis media acuta und der rezenten Katarrhe zusammenfassen, so finden wir bei letzteren das Trommelfell nur wenig verändert, durchscheinend, ohne Injektion oder mit nur geringer Gefäßentwicklung, bei der akuten Mittelohrentzündung intensive Hyperämie, Entzündung und Exsudation an der Membran mit vollständiger Trübung derselben; an der Trommelhöhlenschleimhaut bei den Katarrhen nur mäßige, bei der Otitis acuta sehr starke Blutüberfüllung; das Exsudat beim Katarrh nur eine klare seröse Flüssigkeit oder eine durchsichtige, colloide Schleimmasse, bei der Otitis med. acuta ein trüber, mit massenhaften Eiterzellen gemischter Schleim oder eine eitrige Flüssigkeit; beim Katarrh meist keine oder nur geringe Reaktionserscheinungen, bei der Otitis med. acuta starke Reaktion mit stürmischen Symptomen; bei den Katarrhen protrahierter Verlauf, bei der akuten Otitis rascher Ablauf des Entzündungsprozesses; bei den Katarrhen schwierige Resorption der Sekrete, bei der akuten Otitis, namentlich nach Wegsammachung der Ohrtrompete, rasche Aufsaugung des Exsudats — Unterschiede, welche, abgesehen von den Übergängen, beiden Formen einen eigentümlichen Charakter verleihen, der auch auf die einzuschlagende Therapie einen bestimmenden Einfluß übt.

**Ätiologie und Vorkommen.** Als die häufigsten Gelegenheitsursachen der akuten Entzündung der Mittelohrauskleidung sind anzuführen: atmosphärische Einflüsse, Durchnässung, kalte Bäder und Seebäder, Nasenrachenkatarrhe, Scarlatina, Masern, Variola, Typhus, Influenza, Erysipel, Pneumonie, Bronchialkatarrh und chronische (serös-schleimige) Mittelohrkatarrhe. Außerdem können Mittelohrentzündungen durch die Webersche Nasendusche (Roosa, Heßler) und alle mit stärkerem Seitendrucke angewandten Injektionen in den Nasenrachenraum, durch Hinaufziehen und Durchfließen von kalten Flüssigkeiten durch die Nase (Bezold), durch operative Eingriffe im Nasenrachenraume, besonders durch die in einzelnen Fällen notwendige Tamponade und die galvanokaustischen Eingriffe an der Nasenschleimhaut hervorgerufen werden.



Digitized by Google

Die Lehre von der Ätiologie und pathologischen Anatomie der Otitis med. acuta ist durch die bakteriologischen Untersuchungsergebnisse in den letzten Dezennien in eine neue Phase getreten, indem es durch die Untersuchungen von Zaufal, Moos, Weichselbaum, Rohrer, Chatellier, Gradenigo und Bordoni-Uffreduzzi, Maggiora, Lermoyez, Leutert, Brieger, Nadoleczny, Scheibe, Lauffs, Hasslauer, Kümmel, Süpfle, Neumann, Ruttin u. a. nunmehr erwiesen ist, daß die Otitis med. acuta eine Infektionskrankheit mikroparasitären Ursprungs ist*). Doch muß nachdrücklich betont werden, daß die akute Mittelohrentzündung in bakteriologischer Hinsicht keinen ätiologisch-einheitlichen Krankheitsprozeß darstellt, daß vielmehr verschiedene Mikroorganismenarten den gleichen pathogenetischen Effekt auf das Mittelohr ausüben können.

Bei weitem am häufigsten wurde bei der Otitis med. acuta im Mittelohrsekret der Streptococcus pyogenes als Erreger der akuten Mittelohrentzündung (Kümmel, Süpfle, Neumann und Ruttin), bei Kindern häufig auch der Diplococcus pneumoniae (Fränkel-Weichselbaum) nachgewiesen. Nebstdem wurden im Sekrete der Staphylococcus pyogenes albus und aureus, seltener der Bacillus pyocyaneus, der Pneumoniebacillus (Friedländer), der Streptococcus mucosus (Neumann-Ruttin), das Bacterium coli (Stern**), Gasser, Siegfried Weiß), der Meningococcus intracellularis Weichselbaum-Jäger bei epidemischer Cerebrospinalmeningitis (Frohman, Schiff, Netter), der Diphtheriebacillus bei Mittelohrdiphtherie (M. Wolf), Tuberkelbazillen, Gonokokken (Haug, Flesch, Reinhard), der Typhusbacillus im Mittelohre einer Typhusleiche (Preysing) und Influenzabazillen (Scheibe) gefunden. Im Mittelohrsekrete erscheinen in Reinkulturen am häufigsten Streptococcus pyogenes, Diplococcus pneumoniae und Streptococcus mucosus; Staphylokokken meist in Mischkultur und zwar mit Streptococcus pyogenes. (Neumann-Ruttin.)

Über die Rolle der Staphylokokken herrscht noch nicht volle Übereinstimmung. Während sie von manchen Forschern als primäre Entzündungserreger angesehen werden, wird ihnen von anderen (Pes und Gradenigo***) nur eine sekundäre Bedeutung bei der eitrigen Otitis media beigemessen. Sicher ist, daß sie im Verlaufe einer Mittelohreiterung die primären Erreger ablösen können (Gradenigo, Zaufal, Roskin). Nach Lermoyez und Helme (Annal. d. mal. de l'oreille 1895) ist die Otitis med. acuta stets monobazillären Ursprungs. Die sekundäre Infektion durch die Staphylokokken erfolge erst im späteren Verlaufe durch Einwanderung dieser Organismen per tubam oder durch den äußeren Gehörgang.

Über die klinischen Eigenschaften der einzelnen Mikroorganismen sind die Ansichten der einzelnen Autoren auseinandergehend. Nach Leutert (Archiv f. Ohrenheilk. Bd. XLVI u. XLVII) unterscheidet sich die durch den Diplococcus pneumoniae hervorgerufene Mittelohreiterung von der reinen Streptokokkenotitis durch den rapiden Verlauf, die öftere Ausdehnung über das Mittelohrgebiet und die häufigen Komplikationen mit Warzenfortsatz- und Extraduralabszessen, die nach den Erfahrungen an meiner Klinik oft erst nach längerer Latenzperiode bei bereits ausgeheiltem Mittelohr manifest werden. Auch der Bacillus pyocyaneus kann intrakranielle Komplikationen hervorrufen, wie Voß in einem Falle durch Agglutination zweifellos feststellte. Gradenigo hält übereinstimmend mit Nadoleczny (l. c. S. 227) den Streptococcus für den Erreger der schweren Formen der genuinen Otitis, doch kann dieser nach Nadoleczny auch leichte Otitiden hervorrufen. Nach Zaufal und Gradenigo ist bei den Extraduralabszessen der Pneumococcus vorherrschend. Jacobson (Lehrb. d. Ohrenheilk. S. 182) spricht sich dahin aus, daß die verschiedenartigsten schweren

*) Die ausführliche Literatur bis 1899 findet sich in: Leutert, Archiv f. Ohrenheilk. Bd. XLVI u. XLVII. Von den neueren Arbeiten verdient die von Kümmel, „Bakteriologie der akuten Mittelohrentzündung" und die einschlägigen Mitteilungen von Denker, Kobrak, Wittmaack, H. Neumann (Verh. d. Deutschen otolog. Gesellschaft in Bremen 1907) und die Monographie Gomperz' (l. c.) erwähnt zu werden.

**) Zeitschr. f. Ohrenheilk. Bd. XXVI.

***) Archiv f. Ohrenheilk. Bd. XXXVIII.

Digitized by Google

Komplikationen der eitrigen Mittelohrentzündung von jedem der als Erreger der Otitis med. auftretenden Mikroorganismen hervorgerufen werden können. Coussien*) hält die monobakteriellen Infektionen für die prognostisch günstigen. Polybakterielle, resp. sekundäre Infektion ist nach ihm ein Hauptmoment für die längere Dauer einer akuten Eiterung eventuell für ihr Chronischwerden. Nach den an unserer Klinik gemachten Erfahrungen können wir diese Angabe bestätigen.

Die Invasion der pathogenen Mikroorganismen in das Mittelohr erfolgt am häufigsten von dem katarrhalisch erkrankten Nasenrachenraume aus direkt durch den Tubenkanal in die Trommelhöhle (Rohrer, Morphologie der Bakterien etc. 1889). Ihre Einwanderung in die Trommelhöhle wird wahrscheinlich dadurch begünstigt, daß die abwehrende, gegen den Rachenraum gerichtete Flimmerbewegung im Tubenkanale**) durch Einwirkung einer äußeren Schädlichkeit (Erkältung) vernichtet wird. Die eingedrungenen Mikroorganismen können daselbst lange Zeit wirkungslos bleiben, ja sogar ihre Vitalität vollkommen einbüßen. Wird jedoch durch Einwirkung einer äußeren Schädlichkeit (Erkältung, Trauma etc.) eine Ernährungsstörung in der Schleimhaut hervorgerufen, wodurch sie ihre bakterizide Wirkung einbüßt, so wird durch günstige Wachstumsbedingungen der Mikroorganismen eine akute, exsudative Entzündung im Mittelohre herbeigeführt. Die indirekte Einwanderung längs der Lymphspalten erfolgt nach Moos bei Scarlatina und bei Nekrose des Rachenteils der Tuba. Seltenere Invasionswege der Mikroorganismen in das Mittelohr sind a) der Durchtritt aus dem Blute durch die Gefäßwände (hämatogene Infektion), wie bei Endocarditis (Trautmann) und bei Diphtherie (Moos), b) die Einwanderung durch das vorher perforierte Trommelfell (Moos, Walb) vom äußeren Gehörgange aus.

Die akute Mittelohrentzündung tritt häufiger im Kindesalter als bei Erwachsenen auf; sie wird in unserem Klima öfter im Frühjahre und im Herbste als im Sommer und im Winter beobachtet. Ihr häufiges Vorkommen bei Grippe- und Influenzaepidemien ist bekannt. In der Mehrzahl der Fälle wird nur ein Ohr von der Entzündung befallen, seltener beide Ohren gleichzeitig oder hintereinander.

**Trommelfellbefund.** Das Trommelfell zeigt bei geringen Graden der Entzündung starke Injektion, besonders an der Peripherie, in der Umgebung des kurzen Fortsatzes und längs des Hammergriffs. Die zwischen Griff und Peripherie gelegenen Teile erscheinen glanzlos grau und gestichelt, bei Ansammlung von Exsudat in der Trommelhöhle gelblich verfärbt***). Nur selten ist in diesem Stadium die radiäre Anordnung der Blutgefäße sichtbar. Zuweilen entstehen im Beginne, besonders bei der Influenza-Otitis, punktförmige oder flächenartige Ecchymosen am Trommelfelle.

Bei höheren Graden der Entzündung erscheint das ganze Trommelfell gleichmäßig scharlachrot, livid oder, bei vorwiegender Injektion der Schleimhautschichte, glänzend wie eine Kupferplatte. Dieser im Beginne kurzdauernde Befund schwindet indes sehr rasch infolge der baldigen Durchfeuchtung der äußeren Epidermislage. Durch Aufquellen derselben wird die Membran schmutzig aschgrau oder violettgrau, die Epidermis ist durch zahlreiche, sich kreuzende, dunkle Risse zerklüftet, der Hammergriff unsichtbar, während der kurze Fortsatz inmitten der grauroten Fläche nur noch als gelbweißer Knoten unterschieden werden kann.

Die entzündliche Infiltration des Trommelfells ist häufig nur auf den hinteren, oberen Abschnitt der Membran begrenzt, welcher (Fig. 167) in Form einer blauroten, höckerigen, den

*) Annal. des maladies de l'oreille etc. 1902.

**) Kreidl fand durch Versuche an Fröschen, daß die Flimmerbewegung im Tubenkanal von der Trommelhöhle gegen den Rachenraum gerichtet ist.

***) Vgl. Politzer, Atlas der Beleuchtungsbilder des Trommelfells. 1896. Taf. V. 2.

Digitized by Google

Hammergriff bedeckenden, einer polypösen Wucherung ähnlichen Geschwulst gegen den Gehörgang vorgebaucht wird, während die vordere, oft wenig veränderte Partie der Membran viel tiefer liegt. Zuweilen kommt es, wie bei der akuten Myringitis, im Beginne der Entzündung zur Bildung einer oder mehrerer seröser oder hämorrhagischer Blasen, welche nach kurzer Dauer platzen und ihren Inhalt in den Gehörgang entleeren. Die bei Influenza-Otitis entstehenden hämorrhagischen Blasen sitzen am hinteren, oberen Trommelfellsegmente und hängen bisweilen mit einer hämorrhagischen Blase im Gehörgange zusammen. Interlamelläre Abszesse (Eysell) sind bei dieser Form selten. In einzelnen, subakuten Fällen sieht man, bei noch teilweise durchscheinendem Trommelfelle, das im unteren Trommelhöhlenraume lagernde graugelbe Exsudat, wie beim Hypopyum, durchschimmern. Bisweilen entwickelt sich ohne Kontinuitätsstörung eine rasch vorübergehende serös-hämorrhagische Sekretion an der äußeren Fläche des Trommelfells oder es kommt zu einer kurz dauernden, mit blutig-serösem Aus-

Fig. 167.

Blaurote, höckerige Geschwulst an der hinteren, oberen Hälfte des Trommelfells. Ecchymosen. Befund bei einem 47jährigen Manne, 16 Stunden nach Beginn der Entzündung, Höhepunkt der Entzündung und Rückgang der Geschwulst am 5. Tage. Heilung nach 14 Tagen.

Fig. 168.

Kugelige Vorbauchung im hinteren, oberen Quadranten des Trommelfells; im Grunde der Geschwulst schimmert, durch eine nach oben konkave Linie begrenzt, gelblich grünes Exsudat durch. Befund bei einem 30jährigen Mädchen am 2. Tage der Erkrankung. Nach Ablauf blieb die hintere Partie der Membran verdünnt.

Fig. 169.

Beutelförmig vorgebauchte, den Hammergriff deckende Geschwulst, vom hinteren, oberen Teile der Membran ausgehend, der untere Teil des Beutels enthält nach einer Lufteintreibung gelbgrünes, trübes Exsudat. Befund bei einem jungen Manne am 3. Tage nach Beginn der Entzündung. Heilung nach 3 Wochen.

flusse einhergehenden Perforation der Membran, nach deren Verschluß der weitere klinische Verlauf der einfachen, akuten Mittelohrentzündung entspricht.

Als seltenere, jedoch klinisch interessante Trommelfellbefunde bei der akuten Mittelohrentzündung sind die im hinteren, oberen Quadranten der Membran hervorhängenden, mit der Trommelhöhle kommunizierenden Exsudatsäcke zu erwähnen. Sie erscheinen (Fig. 168 u. 169) auf dem geröteten und geschwellten Trommelfelle als schlaffe, kugelige oder beutelförmige, grünliche oder gelbgraue Ausstülpungen, deren Kommunikation mit der Trommelhöhle dadurch nachweisbar ist, daß nach einer Lufteintreibung das aus der Trommelhöhle in den Sack getriebene Exsudat sich durch eine Niveaulinie von der im oberen Teile des Sackes befindlichen Luft abgrenzt.

Diese herniösen Vorstülpungen des Trommelfells bei der Otitis med. acuta kommen öfters bei Erwachsenen als bei Kindern vor. Sie entwickeln sich oft sehr rasch an früher normalen Trommelfellen, am häufigsten aber bei Individuen, bei denen infolge bestehender oder abgelaufener Mittelohrkatarrhe eine Atrophie der hinteren oberen Partie des Trommelfells besteht. In den letzteren Fällen bleibt nach Ablauf der akuten Entzündung fast immer eine Einsenkung der hinteren Trommelfellpartie zurück, welche mit dem Amboß-Stapesgelenk in Berührung tritt.

**Symptome.** Die Krankheit beginnt in der Regel mit stechenden, reißenden, gegen den Scheitel, Hals und Zähne ausstrahlenden Ohr-

Digitized by Google

schmerzen, denen zuweilen ein Gefühl von Verlegtsein im Ohre oder heftiger Kopfschmerz vorausgeht. Bei Erwachsenen erreichen die Schmerzen selten jenen hohen Grad wie bei Kindern, bei denen die häufig als Otalgie oder Ohrenzwang bezeichnete Affektion nur das Begleitsymptom einer akuten Entzündung des Mittelohrs ist. Der Schmerz ist selten kontinuierlich, sondern intermittierend und steigert sich besonders des Abends und in der Nacht, während er im Verlaufe des Tages remittiert. Die Remissionen sind bei Kindern vollständiger als bei Erwachsenen. Husten, Räuspern, Schlucken und Aufstoßen steigern gewöhnlich den Schmerz. Spontaner Schmerz und Druckempfindlichkeit am Warzenfortsatze kommen bei Erwachsenen am häufigsten während der Influenza-Otitis, seltener bei den genuinen Formen vor. Hingegen ist die der Ohrtrompete entsprechende Region unterhalb der Ohrmuschel fast konstant beim Drucke schmerzhaft. Bei Kindern besteht häufig eine große Druckempfindlichkeit der ganzen äußeren Ohrgegend. Bei Erwachsenen sah ich wiederholt Komplikation mit einer Trigeminus- oder einer Cervicooccipitalneuralgie. Letztere kann bei oberflächlicher Beobachtung einen Warzenfortsatzabszeß vortäuschen. Die Krankheit verläuft bei Erwachsenen oft fieberlos; zuweilen jedoch werden im Beginne und bis zur Acme des Prozesses meist Abends nach vorhergehendem Frösteln Temperatursteigerungen bis über 38° beobachtet. Bei Kindern in den ersten Lebensjahren wird das hohe Fieber (über 40°) zuweilen von Erbrechen, Delirien und Konvulsionen begleitet.

Die die akute Mittelohrentzündung häufig begleitenden subjektiven Geräusche: Läuten, Zischen, Pfeifen, Sausen zeigen öfters einen pulsierenden Charakter und entspricht dieser Empfindung — wie ich dies zuerst für das nichtperforierte Trommelfell nachwies — eine sichtbare pulsierende Bewegung einzelner Lichtpunkte oder eines ganzen Stückes des vorgebauchten Trommelfells. Das frühzeitige Aufhören der Geräusche im Verlaufe der Entzündung ist als günstiges, die ununterbrochene Fortdauer nach dem Ablaufe als ungünstiges Symptom zu betrachten.

Nebstdem wird häufig über ein Gefühl von Schwere und Eingenommenheit des Kopfes und über Resonanz der eigenen Stimme geklagt. Das letztere Symptom dauert oft bis zum Ablaufe der Entzündung fort. Geschmacksalterationen an der betreffenden Zungenseite (Urbantschitsch) werden nur bei Geschmacksversuchen konstatiert. Leichte, vorübergehende Fazialparesen habe ich in mehreren Fällen beobachtet.

An der Grenze zwischen den sekretorischen Mittelohrkatarrhen und der Otitis med. acuta stehen jene keineswegs seltenen subakuten Entzündungen, welche unter geringen Reaktionserscheinungen, ohne Fieber und fast ohne Störung des Allgemeinbefindens unter Ausscheidung eines schleimigeitrigen Exsudates verlaufen*). Das stark getrübte, gelbgraue Trommelfell mit dem vertieften Umbo und der stärkeren Vorbauchung der zwischen Peri-

*) Görke (Verhandl. d. Deutschen Otol. Gesellsch. 1904) fand bei Sektionen Erwachsener auffallend häufig entzündliches Exsudat im Mittelohre, ohne Trommelfellperforation, bei an anderen Krankheiten verstorbenen Individuen und ist der Ansicht, daß solche Exsudationen häufig in den letzten Tagen oder Wochen des Lebens entstehen.

Digitized by Google

pherie und Hammer gelegenen Partien zeigt eine meist länger dauernde radiäre Gefäßinjektion. Diese durch einen protrahierten Verlauf charakterisierte Form kommt bei lymphatischen, dyskrasischen und tuberkulösen Individuen vor. Bei gesunden jugendlichen Individuen tritt diese Form im Anschlusse an einen länger bestandenen sekretorischen Mittelohrkatarrh auf.

Hörstörungen: Im ersten Stadium der Entzündung (Fluxion), in welchem die Schmerzen an Intensität zunehmen, ist die Hörstörung nur eine mäßige. Erst im folgenden Stadium der Exsudation nimmt infolge der Exsudatansammlung in der Trommelhöhle und der starken Schwellung der Tuben-Trommelhöhlenschleimhaut die Schwerhörigkeit in hohem Grade zu, während gleichzeitig bei Abnahme der Hyperämie am Trommelfelle die Schmerzen nachlassen.

Die Perzeption der Uhr oder des Hörmessers durch die Kopfknochen ist in der Regel normal; nur bei gleichzeitiger Hyperämie und bei stark erhöhtem Labyrinthdrucke, ferner bei sekundärer Syphilis, bei Phthisikern und bei dekrepiden Individuen kann sie vorübergehend herabgesetzt sein oder ganz fehlen. Bei einseitiger Affektion wird die Stimmgabel mit nur seltenen Ausnahmen gegen das erkrankte Ohr lateralisiert.

Fig. 170.

Radiäre Gefäßentwicklung am Trommelfelle, bei einem Manne am 8. Tage nach Beginn der Entzündung. Aufhellung des Trommelfells und Rückkehr zur Norm in der 4. Woche.

Fig. 171.

Radiäre Gefäßinjektion des Trommelfells. Befund bei einer 38jährigen Frau am 9. Tage nach Beginn der Entzündung; Trommelfell am Ende der 4. Woche normal.

Die Auskultationsgeräusche (S. 108) variieren nach der Beschaffenheit des Sekrets und dem Grade der Tubenschwellung. Je dünnflüssiger das Exsudat, desto deutlicher kommen die Rasselgeräusche zur Wahrnehmung, bei zähem oder starrem Exsudat und bei starker Schwellung des Tubenkanals erscheint das Einströmungsgeräusch rauh, scharf und holperig.

**Verlauf, Dauer und Ausgänge.** Verlauf und Dauer der akuten Mittelohrentzündung hängen von der Intensität des Prozesses, der Krankheitsursache und dem Allgemeinzustande des Individuums ab*). Bei genuinen Entzündungen und gesunder Körperkonstitution variiert die Dauer der schmerzhaften Fluxion von einigen Stunden bis zu 8 Tagen und darüber. Durchschnittlich erreichen die Schmerzen am 3. und 4. Tage ihren Höhepunkt, worauf sie mit dem Eintritte der Exsudation nachlassen. Wiederholte Exazerbationen der Entzündung mit gleichzeitiger Temperaturerhöhung und Steigerung der Schmerzen sind während des Verlaufes nicht selten. Bei regelmäßigem Verlauf erfolgt mit dem Schwinden des Schmer-

*) Nach Kümmel (Verhandl. d. Deutschen Otol. Gesellsch. 1906) hängt der klinische Verlauf nicht allein von der Art und Virulenz der Entzündungserreger, sondern von der anatomischen Beschaffenheit des erkrankten Mittelohrapparates ab, d. h. ob es sich um einen epitympanalen oder mesotympanalen Typus der Erkrankung handelt.

Digitized by Google

zes eine merkliche Hörabnahme, welche bis zur Rückkehr der normalen Hörfunktion mehr oder weniger auffällige Schwankungen zeigt.

Mit dem Nachlassen der Schmerzen schwindet auch in der Regel die diffuse Hyperämie und die Schwellung am Trommelfelle, die Membran erscheint gelbgrau oder bleigrau, der kurze Hammerfortsatz tritt deutlicher hervor, während der Griff von dem noch immer stark injizierten Gefäßbündel bedeckt wird. Gleichzeitig kommen bald nur einzelne, bald in größerer Anzahl scharf markierte Gefäßäste am Trommelfelle zum Vorschein, welche (Fig. 170 und 171) als leichtgeschlängelte Reiserchen von dem stark injizierten, peripheren Gefäßkranze gegen das Zentrum und den Hammergriff hinziehen. Diese Gefäßinjektion am Trommelfelle nimmt in dem Maße ab, als die Aufsaugung des Exsudats in der Trommelhöhle fortschreitet. Gleichzeitig kehrt mit der Rückbildung des Entzündungsprozesses der Glanz des Trommelfells allmählich wieder zurück, der Hammergriff wird sichtbar, das grau getrübte Trommelfell hellt sich auf und gewinnt in der Regel mit der Herstellung des Hörvermögens sein früheres normales Aussehen wieder. Zuweilen bleiben nach öfteren Rezidiven partielle und diffuse Trübungen, Kalkflecke, zirkumskripte Atrophien und partielle Einziehungen am Trommelfelle zurück. Daß der Verlauf auch durch das rechtzeitige Eingreifen einer rationellen Therapie beeinflußt wird, bedarf keiner weiteren Ausführung.

Die Dauer der akuten Mittelohrentzündung bis zur vollständigen Rückkehr zur Norm variiert bei normalem Verlaufe von einigen Tagen (leichte Formen) bis 3 Wochen und darüber. Im allgemeinen gestaltet sich der Krankheitsverlauf günstiger im Sommer als im Herbste und im Winter. Bei gesunden Individuen erfolgt unter günstigen äußeren Verhältnissen ein rascher Ablauf des Prozesses, während die Entzündung bei schwächlichen, anämischen Personen, bei akuten Exanthemen, Influenza, Typhus, bei lymphatischen und tuberkulösen Individuen oder bei rezidivierender Otitis media einen protrahierten Verlauf zeigt. Nicht selten kommt es zu schmerzhafter Exazerbation infolge äußerer Schädlichkeiten oder Diätfehler (Alkoholica), beim Erysipel, bei interkurrierendem Nasenrachenkatarrh, zuweilen aber auch ohne nachweisbare Ursache. Derartige Rückfälle können sich öfters wiederholen und ich möchte insbesondere bei dieser Entzündungsform dem Schwinden des Schmerzes oder seinem Wiederauftreten eine prognostische Bedeutung beilegen, insofern man erst mit dem Nachlassen der Schmerzen eine entschiedene Abnahme der Entzündung erwarten kann, während die Wiederkehr des Schmerzes fast immer auf eine abermalige Steigerung des Entzündungsprozesses hindeutet. Nach der Influenza-Otitis bleibt infolge einer gleichzeitigen Neuritis cochlearis oft ein hartnäckiges Ohrensausen zurück, welches entweder nach mehreren Monaten schwindet oder den Vorläufer einer progressiven Schwerhörigkeit bildet.

In den letzten Jahren habe ich nach abgelaufenen Influenza-Otitiden häufig anfallsweise auftretende Neuralgien beobachtet, die nach dem Gebrauche von Natr. salicyl. (1 g pro die) schwanden. Charakteristisch für diese Neuralgien ist ein Schmerzpunkt am Tuber parietale. (Hammerschlag.)

Der Ausgang der akuten Mittelohrentzündung ist: 1. Heilung, 2. akute, eitrige Mittelohrentzündung mit Perforation des Trommelfells, 3. Übergang in die chronische Form des sekre-

Digitized by Google

torischen Mittelohrkatarrhs, welcher sich entweder zurückbildet oder zu adhäsiven Veränderungen am Schalleitungsapparate führt, 4. Ausbreitung der Entzündung auf die Hohlräume des Warzenfortsatzes mit Abszeßbildung in demselben, 5. Übergreifen des Prozesses auf die Schädelhöhle und die benachbarten Hirnblutleiter. Diese häufiger bei den perforativen Mittelohreiterungen beobachteten Komplikationen kommen ohne nachweisbare Läsion der Knochenwände, durch Fortwanderung der Entzündungserreger durch die Blut- und Lymphbahnen oder längs der bindegewebigen Spalträume zwischen Mittelohr und Schädelhöhle zu stande. 6. Letaler Ausgang durch eine vom Mittelohre ausgehende septische Allgemeininfektion ohne Erkrankung der Hirnsinus (Otitis media septica).

Nach Ablauf der akuten Mittelohrentzündung bleibt noch längere Zeit eine Disposition zu Rezidiven zurück. Bei Kindern insbesondere wiederholt sich die Entzündung oft mehrere Jahre hindurch fast regelmäßig im Frühling und im Herbst, während eines starken Schnupfens oder einer Angina catarrhalis. Solche Rückfälle können mit Heilung ablaufen, häufig jedoch wird durch wiederholte Rezidive eine die Schwingbarkeit der Knöchelchen beeinträchtigende Bindegewebswucherung in der Mittelohrschleimhaut erzeugt, welche eine Restitution des Hörvermögens ausschließt.

**Diagnose.** Die Diagnose unterliegt keiner Schwierigkeit, wenn man die Dauer der Erkrankung, den charakteristischen Trommelfellbefund und die geschilderten Symptome im Zusammenhange berücksichtigt. Eine Verwechslung mit Myringitis acuta wäre nur im Krankheitsbeginne möglich, solange die Hörstörung noch eine geringfügige ist (S. 237). Bei der primären Myringitis schwindet der Schmerz sofort nach der Eruption, während er bei der akuten Otitis länger dauert. Auch läßt sich bis zu dem Zeitpunkte, in welchem die Entzündung den Höhepunkt erreicht, nicht immer bestimmen, ob der Prozeß ohne Läsion des Trommelfells ablaufen oder ob ein Durchbruch des Trommelfells erfolgen wird.

**Prognose.** Diese gestaltet sich günstig bei den genuinen Entzündungen, bei gesunden Individuen und bei günstigen Lebensverhältnissen; ungünstiger bei dyskrasischen Individuen, bei Diabetikern*) und nach öfteren Rezidiven, ferner bei Personen, die während der Erkrankung den äußeren Schädlichkeiten nicht entzogen werden können.

**Therapie.** Die Behandlung der akuten Mittelohrentzündung ist im Beginne eine palliative und es ist in diesem Stadium vorzugsweise die Beseitigung oder Linderung der Schmerzen anzustreben.

Bei den leichteren, mit mäßigen und intermittierenden Schmerzen verbundenen Mittelohrentzündungen wirken narkotische Einreibungen in der Umgebung des Ohres ((2—3stündlich), schmerzstillend. Heftige, anfallsweise auftretende Schmerzen werden am raschesten beseitigt durch Einlegen eines in warmes Wasser oder in verdünnte Burowsche Lösung (Argill. acet.) getauchten Wattebäuschchens in den Anfangsteil des äußeren Gehörgangs oder einer Wattekugel, welche in 5—6 Tropfen eines stark erwärmten narkotischen Öls

*) Daniel Kaufmann, Vorstand der Abteilung für Ohrenkranke am Franz-Josephs-Ambulatorium, beobachtete bei einer Anzahl von Diabetikern günstigen Verlauf auch der perforativen Form der akuten Otitis media.

Digitized by Google

(Ol. olivarum oder Ol. hyoscyam. press. 10,0, Morph. phthalic. 0,2) getaucht ist. Zur raschen Linderung von Schmerzanfällen werden ferner Opiumsalben oder eine Mischung von Ol. olivarum mit Chloroform zu gleichen Teilen verwendet, von welcher 20—30 Tropfen auf ein handtellergroßes, die Ohrgegend bedeckendes Stück Watte geträufelt werden. Rasch schmerzlindernd wirken die von Bendelak Hewetson und Morpurgo vorgeschlagenen lauwarmen Eingießungen einer Karbol-Glyzerinlösung in den Gehörgang (10 Proz.). Gradenigo und Pes ziehen schwache 1—2prozentige wässerige Karbollösungen vor, denen 1 Proz. Kochsalz zugesetzt wird. Erweisen sich letztere als unwirksam, so kann die Eingießung von 5—6 Tropfen einer 5prozentigen Kokainlösung in die Nasenhöhle bei nach der entgegengesetzten Seite geneigtem Kopfe versucht werden, wobei einige Tropfen der Flüssigkeit in die Pharyngealmündung der Ohrtrompete gelangen.

Besonders günstig gegen Schmerzanfälle erweisen sich feuchtwarme Umschläge auf die Ohrgegend. Ein leichtes, mehrfach zusammengelegtes, in lauwarmes Wasser oder in eine laue Mischung von Tinct. opii (2,00 auf 200,00 Aqu. fontis) oder verdünnte (5: 25) Burowsche Lösung getauchtes Linnen von der Größe eines Handtellers auf die Ohrgegend gelegt, mit Wachstaffet bedeckt, mit einem trockenen Tuche verbunden und 3—4mal im Tage gewechselt, leistet oft vorzügliche Dienste. Nebstdem verordne ich häufig bei hartnäckigen Schmerzen, und zwar bei jeder Art entzündlicher Ohraffektionen, mit sehr gutem Erfolge Einhüllungen des ganzen Kopfes in ein in warmes Wasser getauchtes Linnen, welche 2—3mal täglich wiederholt werden müssen. Zuweilen werden warme Umschläge nicht vertragen, in welchem Falle kalte Umschläge oft überraschend günstig wirken. Die in neuerer Zeit als schmerzstillend empfohlene Biersche Stauungsbinde hat sich in meiner Praxis nur in wenigen Fällen bewährt. Dasselbe gilt von der in letzter Zeit angewendeten Klappschen Saugglocke. Innerlich erweisen sich Pyramidon (0,3 pro dosi) und bei gleichzeitigem Fieber Phenacetin (0,25—1,50 pro die) in 2stündlichen Intervallen als schmerzstillend.

Wird durch nächtliche Schmerzen der Schlaf gestört, so ist die innerliche Anwendung eines Narkoticums angezeigt. Man verabreiche entweder Acet. morphii zu 0,01—0,02 g für die Nacht oder, falls dieses nicht gut vertragen wird, Chloralhydrat 1,50—2,50 g in Solution, Sulfonal (1—2 g) (nur kurze Zeit anzuwenden) oder Veronal (1 g). Nur selten ist man genötigt, bei dieser Entzündungsform zu subkutanen Morphiuminjektionen zu greifen (am Nacken oder am Arme der erkrankten Seite). Bei Idiosynkrasie gegen Morphin wendet man mit Vorteil subkutane Antipyrininjektionen an (Antipyrin. aqu. destill. ana 10) $^1/_4$ bis $^1/_2$ Spritze in der Nähe des Ohres zu injizieren (Fränkel).

Die früher bei akuten Mittelohrprozessen häufigen Blutentziehungen mittels Blutegel oder Heurteloup wende ich jetzt nur selten und nur in den ersten zwei Tagen bei heftigen Schmerzen und Temperatursteigerung an. Sie haben wohl keinen Einfluß auf den Entzündungsprozeß selbst, doch werden in manchen Fällen durch die Blutentziehung die heftigen Schmerzen herabgesetzt oder ganz beseitigt. Zu diesem Zweck werden die Blutegel vor dem Tragus angesetzt, weil an dieser Stelle die venösen Gefäße verlaufen, in welche die Trommelhöhlenvenen einmünden. Die Zahl der Blutegel schwankt von 1 bei Kindern, zu 2—4 bei erwach-

Digitized by Google

senen, kräftigen Individuen. Bei Anämie sind lokale Blutentleerungen kontraindiziert. Um das Hineinschlüpfen des Blutegels oder das Hineinfließen von Blut in den Gehörgang zu verhindern, muß dieser mit Watte verstopft werden. Wo es sich um eine rasche Depletion der Gefäße handelt und die entzogene Blutquantität genau kontrolliert werden soll, ist stets der Heurteloupsche Apparat den Blutegeln vorzuziehen.

Bei kaltem und stürmischem Wetter soll der Kranke selbst bei fieberlosem Verlaufe vor Ablauf der Reaktionserscheinungen das Zimmer nicht verlassen. Ist Fieber vorhanden, so muß der Kranke das Bett hüten. Zur Beförderung der Transpiration, durch welche die Schmerzen rasch gelindert werden, läßt man eine Tasse Tee oder einen Aufguß von Lindenblüte trinken, dessen Wirkung durch Zusatz eines Löffels von Spirit. Mindereri gesteigert wird. (Rp. Infus. flor. tiliae 10,0, Aqu. dest. s. 150,0, Spirit. Mindereri 5,0, Syr. cort. aurant. 50,0. S. Stündlich 2 Eßlöffel z. n.) Schweißbefördernd wirken auch die Salizylpräparate, besonders das Sallol (0,3—0,5), Aspirin (1,0), das Salipyrin (1,0 dreimal innerhalb 6 Stunden). Im Reaktionsstadium muß die Diät restringiert und der Genuß alkoholischer Getränke, sowie das Rauchen untersagt werden. Ist die Otitis med. mit Angina catarrhalis kombiniert, so ist ein adstringierendes Gurgelwasser (Althäadekokt mit Alaun und Zusatz von Tinct. opii) am Platze. Warme Vollbäder bewirken eine Zunahme der Schmerzen. Ableitungen auf den Darmkanal (Calomel) bewirken oft rasche Erleichterung.

Die Paracentese des Trommelfells (S. 262) bei der akuten Mittelohrentzündung ist nur dann angezeigt, wenn bei konstatierter Exsudatansammlung im Mittelohre trotz jeder lokalen Medikation die heftigen Schmerzen, mit oder ohne Fieber, andauern. Sie ist ferner indiziert, wenn die Otitis med. von Erbrechen, Konvulsionen, Delirien begleitet ist, ferner bei pulsierenden Schmerzen (Brieger) und bei spontaner Schmerzhaftigkeit oder Druckempfindlichkeit am Warzenfortsatze. Nach Heimann*) soll die Paracentese innerhalb der ersten vierundzwanzig Stunden nicht vorgenommen werden, da der Übergang in die perforative eitrige Otitis, wenn ein solcher erfolgt, sich zwischen dem dritten und fünften Tage ausbildet. Eine nachhaltigere Anästhesie des Trommelfells erzielt man durch Betupfen mit der schon früher (S. 263) erwähnten Mischung von Menthol, Acid. carbolic. und Kokain (Bonin) oder noch besser durch Einlegen von in Adrenalin getränkter Watte.

Durch die Paracentese werden die Schmerzen wohl oft rasch beseitigt, doch remittieren sie zuweilen trotz des nun eingetretenen Sekretabflusses. Nach frühzeitiger Paracentese stellt sich ein blutig-seröser Ausfluß ein, dem nach kurzer Zeit eine schleimig-eitrige oder eitrige Sekretion folgt. Bei starrem Exsudate beginnt der Sekretabfluß erst 1—2 Tage nach der Operation. Bei lymphatischen, tuberkulösen und herabgekommenen Individuen sah ich nach der Paracentese oft die langwierigsten chronischen Mittelohreiterungen mit ihren Folgezuständen sich entwickeln.

Bei den leichteren Formen der akuten Mittelohrentzündung ist die Paracentese des Trommelfells kontraindiziert, weil ich zu wiederholten Malen bei beiderseitiger Affektion, nach der Trommelfellparacentese auf einem Ohre, die Entstehung eines langwierigen schleimig-eitrigen Ausflusses beobachtet habe, während auf dem nicht paracentesierten Ohre die Heilung und vollständige Herstellung des Hörvermögens durch Lufteintreibungen nach meinem Verfahren viel früher erfolgte.

Die die akute Mittelohrentzündung begleitenden Hörstörungen werden am raschesten durch Lufteintreibungen in das Mittelohr nach meinem Verfahren beseitigt. Im Beginne der Erkrankung,

*) Comptes rendus du XIV. Congr. intern. de médecine, Madrid 1903.

Digitized by Google

während des schmerzhaften Reaktionstadiums sind Lufteintreibungen nicht am Platze, weil durch die plötzliche Druckerhöhung in der Trommelhöhle der entzündliche Reiz und der Schmerz gesteigert werden. Mit dem Nachlassen der Schmerzen und der raschen Abnahme des Gehörs jedoch muß man sogleich, zur Herstellung der Tubenpassage und zur Fortschaffung, resp. Resorption der ausgeschiedenen Exsudate, mit den Lufteintreibungen beginnen. Zur Reinigung der einzutreibenden Luft empfiehlt es sich, diese durch ein Stück an die Ballonmündung angelegter Brunsscher Watte in den Ballon zu aspirieren.

In der großen Mehrzahl der Fälle wird durch dieses Verfahren allein die Aufsaugung der Exsudate und vollständige Heilung erzielt (vgl. S. 92). Anfangs sind nur schwache Druckstärken mit dem Ballon (S. 117) angezeigt. Ich wende in den letzten Jahren bei dieser Form der Mittelohrentzündung fast ausschließlich mein Verfahren mit der scharfen Inspiration (S. 119) an. Nur bei stärkeren Widerständen in der Ohrtrompete, oder wo das Verfahren mit der scharfen Inspiration versagt, sind kräftige Lufteintreibungen durch das Verfahren mit dem Schlingakte am Platze.

Die in neuerer Zeit aufgestellte Behauptung, daß bei intaktem Trommelfelle durch Lufteintreibung nach meinem Verfahren infektiöse Schleimpartikel aus dem Nasenrachenraume in die Trommelhöhle geschleudert und daß hierdurch eine Otitis med. acuta hervorgerufen werden könne, entbehrt jeder tatsächlichen Grundlage.

Da es sich bei den Lufteintreibungen nach meinem Verfahren bei intaktem Trommelfelle nicht um eine Luftströmung im Mittelohre wie beim Katheterismus, sondern um eine Verdichtung der Luftsäule in der Trommelhöhle handelt, so werden die im Nasenrachenraume oder im Ostium pharyngeum tubae lagernden Sekrete nur so weit im Tubenkanale vordringen, als durch das Ausweichen des Trommelfells gegen den Gehörgang der Raum im Mittelohre vergrößert wurde. Von einem Hineinschleudern infektiöser Partikel aus dem Rachenraume in die Trommelhöhle kann bei dieser Methode schon aus physikalischen Gründen keine Rede sein. Hingegen können beim Catheterismus tubae viel leichter Schleimpartikel in die Trommelhöhle gelangen. Gegen die von Bürkner angeregte Einschränkung meines Verfahrens, welche einen Rückschritt in der Therapie der Mittelohraffektionen bedeuten würde, ist daher mit Recht in den letzten Jahren von autoritativer Seite Einsprache erhoben worden.

Wo die Luft nach meinem Verfahren mit genügender Kraft in die Trommelhöhle getrieben werden kann, ist der Katheterismus kontraindiziert, weil durch die unmittelbare Berührung des Instruments mit der entzündeten Tubenschleimhaut die Schwellung vermehrt und durch die Fortpflanzung des mechanischen Reizes von der Ohrtrompete auf die Trommelhöhle die Entzündung hier gesteigert wird. Nur in den seltenen Fällen von starker Tubenschwellung mit Unwegsamkeit des Tubenkanals wird man zum Katheterismus greifen müssen.

Die oft unmittelbar nach der Lufteintreibung eintretende eklatante Hörverbesserung geht bei ungeschwächter Exsudation schon am nächsten Tage teilweise wieder verloren. Erst wenn die nach der Luftdusche erzielte Hörverbesserung nach 24 Stunden nahezu konstant anhält, ja, wie es zuweilen vorkommt, sogar noch zunimmt, ist man zu dem Schlusse berechtigt, daß die Exsudation in der Abnahme begriffen ist. Von diesem Zeitpunkte an werden die Lufteintreibungen nicht mehr täglich, sondern nur jeden zweiten, später jeden dritten Tag, endlich durch einige Zeit

Digitized by Google

nur wöchentlich einmal vorgenommen, bis die Hörprüfung normale Hörfunktion ergibt.

Einspritzungen medikamentöser Solutionen mittels Katheters per tubam in die Trommelhöhle sind bei dieser Entzündungsform geradezu schädlich; sie verzögern nicht nur den Ablauf der Entzündung, sondern verursachen häufig eine Steigerung der Exsudation und der entzündlichen Symptome.

Als resorptionsbefördernd wird nach Ablauf des Reaktionstadiums die Massage der vorderen Ohrgegend und des Warzenfortsatzes empfohlen (Zaufal). Die anfangs schwächeren, später immer kräftigeren Striche von oben nach abwärts werden zweimal täglich durch 4—5 Wochen wiederholt. Einen auffälligen Einfluß der Massage auf den Verlauf des Prozesses konnte ich nicht konstatieren.

Die Behandlung der die akute Mittelohrentzündung begleitenden Nasenrachenaffektionen wird in einem speziellen Abschnitte besprochen werden.

### b) Die akute, eitrige Mittelohrentzündung.

Syn.: Otitis media acuta suppurativa seu perforativa. — Antrotympanitis der älteren Autoren. — Periostitis auris med. (Rau). — Akuter eitriger Ohrkatarrh (v. Tröltsch). — Acute suppuration of the middle ear (Roosa). — Otite media piogenica a forma acuta (De Rossi).

Die akute, eitrige Mittelohrentzündung ist charakterisiert durch eine meist unter heftigen Reaktionssymptomen auftretende Hyperämie, Schwellung und Zellinfiltration an der Mittelohrschleimhaut, welche zum raschen Ergusse eines purulenten Exsudats und zur Perforation des entzündeten Trommelfells führt. Die anatomischen Veränderungen an der Mittelohrschleimhaut und die im Sekrete nachweisbaren Entzündungserreger sind dieselben wie bei der akuten Mittelohrentzündung. Im allgemeinen jedoch sind die entzündlichen Veränderungen an der Schleimhaut bei der suppurativen Form viel intensiver ausgeprägt, der Erguß ist kopiöser und enthält größere Mengen von Eiterzellen. Diese Entzündungsform unterscheidet sich daher von der Otitis media acuta nur durch die Verschiedenheit des klinischen Bildes und des Verlaufes nach dem Eintritt der Trommelfellperforation.

Die pathologischen Veränderungen sind fast immer über die ganze Mittelohrschleimhaut ausgebreitet. Selbst dort, wo in vivo keine Reizerscheinungen im Proc. mast. bestanden, fand ich immer post mortem eitriges Exsudat im Antrum und in den Warzenzellen. Das Labyrinth bleibt meist intakt, zuweilen kommt es vermittels der anastomotischen Verbindungen zwischen dem mittleren und inneren Ohre zu starker Hyperämie, zur serösen Durchfeuchtung der Labyrinthgebilde, selten, besonders bei Infektionskrankheiten, zur eitrigen Entzündung des Labyrinths mit oder ohne Durchbruch der Labyrinthfenster.

**Ätiologie und Vorkommen.** Die akute, eitrige Mittelohrentzündung wird durch dieselben Ursachen wie die ohne Perforation des Trommelfells verlaufende akute Mittelohrentzündung hervorgerufen. Auch hier sind äußere Einflüsse, Erkältungen, akute Nasenrachenkatarrhe, Scarlatina, Morbillen, Variola, Typhus, Diphtherie, Pneumonie, Influenza, Erysipel, Keuchhusten und Puerperium als ursächliche Momente zu verzeichnen.

Digitized by Google

Auf traumatischem Wege entsteht die akute Mittelohreiterung zuweilen nach Rupturen, nach der Paracentese oder nach anderweitigen Operationen am Trommelfelle, sodann nach Gewalteinwirkungen auf den Schädel und das Gehörorgan durch einen Schlag oder Fall, durch gewaltsame Extraktionsversuche bei Fremdkörpern im Ohre und durch Verbrühungen und Verätzungen des Ohres. Zuweilen werden akute Mittelohreiterungen durch die Webersche Nasendusche, durch kalte Fluß- und Seebäder, durch Hinaufziehen von Flüssigkeiten in die Nase hervorgerufen.

Die akute, eitrige Mittelohrentzündung tritt häufiger im Kindesalter als bei Erwachsenen auf, sie wird öfters im Frühjahre und im Herbste als im Sommer und im Winter beobachtet. Als besonders häufige Komplikation wird sie bei Influenzaepidemien verzeichnet. Klimatische Verhältnisse scheinen auf die Häufigkeit der genuinen eitrigen Mittelohrentzündung keinen wesentlichen Einfluß zu üben, wofür die Mitteilungen Knapps sprechen (Zeitschr. f. Ohrenheilk. Bd. VIII), der wie Bürkner einen ziemlich gleichen Prozentsatz (6—7 Proz.) für die amerikanischen wie für die europäischen Ohrenheilanstalten berechnet hat. Bei den genuinen und den traumatischen Formen tritt die Entzündung häufiger auf einem Ohre, bei den scarlatinösen, morbillösen und typhösen Formen häufiger auf beiden Ohren auf.

**Trommelfellbefunde.** Die entzündlichen Veränderungen am Trommelfelle vor dem Durchbruche des Trommelfells sind intensiver ausgeprägt als bei den ohne Perforation verlaufenden akuten Mittelohrentzündungen.

Im Beginne der Entzündung erscheint das Trommelfell am oberen Abschnitte und längs des Hammergriffs injiziert und der knöcherne Gehörgang diffus gerötet. Oft findet man schon nach mehrstündiger Dauer die Membran gleichmäßig scharlachrot oder livid, ecchymosiert, geschwellt, am hinteren oder vorderen Segmente eine perlartig glänzende seröse Blase; bei der Influenza-Otitis mit Extravasaten oder hämorrhagischen Blasen bedeckt. Das hintere Trommelfellsegment ist stärker vorgebaucht, von zerklüfteter Epidermis überzogen, serös durchfeuchtet, zuweilen leicht sezernierend. Die an der Oberfläche des Trommelfells zerstreuten Lichtreflexe zeigen, wie ich zuerst beobachtete, öfters schon vor dem Durchbruche der Membran, deutliche Pulsation. Bisweilen sieht man eine pulsatorische Bewegung eines Teiles des hinteren Trommelfellsegmentes.

In anderen Fällen entsteht an dem anfangs diffus geröteten, lividen Trommelfelle, meist an dessen hinterem Segmente, durch Eiteransammlung in der Trommelhöhle eine gelbliche Verfärbung an der am stärksten vorgewölbten Partie oder es bildet sich eine das hintere Trommelfellsegment einnehmende, zugespitzte gelbliche Erhabenheit, an welcher in der Regel nach kurzer Zeit der Durchbruch des Trommelfells erfolgt*).

Interlamelläre Abszesse, als hirse- bis hanfkorngroße, gelbgrüne, von einem lividen Hofe umgebene Prominenzen, sind bei dieser Form gewiß häufiger als angenommen wird, doch ist man wegen des bald an dieser Stelle erfolgenden Durchbruchs nur selten in der Lage, ihre Entstehung klinisch zu beobachten. Ihr Sitz ist entweder das hintere Trommelfellsegment oder die Umgebung des Umbo. Hier sah ich sie wiederholt bei der Otitis med. supp. der Diabetiker (Fig. 172).

Der Durchbruch erfolgt entweder an der Stelle eines solchen Abszesses (Fig. 172) oder an der am stärksten vorgewölbten, oft gelbgrünlich verfärbten

*) Vgl. Politzer, Atlas Taf. V, 17—19.

Digitized by Google

Partie des Trommelfells. Häufig jedoch ist man selbst bei kurz vor Eintritt der Perforation vorgenommener Untersuchung nicht imstande, zu bestimmen, an welcher Stelle der Durchbruch stattfinden wird, da er nicht selten bei stark vorgebauchtem hinteren Segmente im vorderen, unteren Abschnitt erfolgt. Der knöcherne Gehörgang ist fast immer stark injiziert, geschwellt, seine Oberhaut zuweilen durch seröse Infiltration oder durch Blasenbildung (Bing) mazeriert und abgehoben und die Abgrenzung zwischen ihm und der Membr. tymp. verwaschen. Die im weiteren Verlaufe auftretende Schwellung und Senkung der hinteren, oberen Gehörgangswand ist häufig als Symptom einer eitrigen Entzündung und Abszeßbildung in den Warzenzellen anzusehen.

Wesentlich verändert ist der Befund nach dem Eintritte der Trommelfellperforation. Die Gehörgangswand ist geschwellt, feucht, mit Fetzen abgestoßener Oberhaut bedeckt. Das mit schleimig-eitrigem Sekrete und mazerierter Epidermis belegte Trommelfell erscheint

Fig. 172.

Hirsekorngroßer Abszeß in der Mitte des Trommelfells, 6 Stunden nach Beginn der Entzündung: Perforation der Membran an derselben Stelle am folgenden Tage. Hörweite vor dem Durchbruche: Hörm. = $\frac{1}{3}$ m, Flüstersprache = 2 m. Von einem 30jährigen Diabetiker.

Fig. 173.

Zitzenförmige Vorbauchung der hinteren Trommelfellpartie, an deren Spitze die Perforationsöffnung sitzt, bei einer 28jährigen Frau. Befund in der 4. Woche der Erkrankung, Abszeß im Proc. mast. Aufmeißelung des Warzenfortsatzes, 5 Tage nach der Operation die Zitze am Trommelfelle geschwunden. Heilung.

nach dem Ausspritzen stellenweise von der Oberhaut entblößt, stark gerötet, livid, abgeflacht oder höckerig und uneben, die Grenze zwischen Membran und Gehörgang verwaschen. Der Hammergriff ist selten, der kurze Fortsatz nur manchmal zu sehen. Die Durchbruchstelle befindet sich meist zwischen Griff und Sehnenring; öfter vor als hinter dem Hammer (Wilde, Bing). Die Perforation ist indes häufig gar nicht auffindbar oder nur durch eine kleine, von Sekret gefüllte Vertiefung mit pulsierendem Lichtreflexe angedeutet. Oft wird die Durchbruchstelle erst dann sichtbar, wenn bei einer Lufteintreibung in das Mittelohr die Perforationsränder auseinanderweichen oder während einer Luftverdünnung im Gehörgange durch den Siegleschen Trichter ein Eitertropfen an der Perforationsstelle hervortritt. Bisweilen erscheint bei mäßiger Absonderung die Perforationslücke als eine nadelstich- oder mohnkorngroße, scharfbegrenzte, schwarze Öffnung (Fig. 174), in welcher zeitweilig ein pulsierendes Tröpfchen oder Luftbläschen zum Vorschein kommt. Meist wird das Trommelfell nur an einer Stelle perforiert. Doppelte oder mehrfache Perforationen (Bing) kommen in der Regel nur bei tuberkulösen Individuen vor (s. Atlas Taf. VI, 8 und Taf. VIII, 27 und 28).

Manchmal sitzt, wie ich zuerst beobachtete, die Perforationsöffnung an der Spitze einer zitzenförmigen Erhabenheit der hinteren Partie des Trommelfells, aus welcher bisweilen beim Valsalvaschen Versuch ein Eitertröpfchen, jedoch keine Luft hervortritt*)

*) Vgl. Politzer, Atlas Taf. VI, 10—12.

Digitized by Google

(Fig. 173). Die Perforationsöffnung an der höchsten Stelle der Zitze bildet die Ausmündung eines in der Prominenz verlaufenden, mit der Trommelhöhle kommunizierenden Kanals. Granulationswucherung in diesen Vorbauchungen, von Katz histologisch untersucht, ist nicht selten (Bezold). Diese Form der Trommelfellperforation ist nach meinen Beobachtungen häufig mit Empyem im Warzenfortsatze kombiniert und die Mittelohreiterung häufig eine äußerst hartnäckige.

Die Größe der Perforationsöffnung bei den genuinen Otitiden übersteigt selten die eines Hanfkorns, bei den infolge von Infektionskrankheiten auftretenden Otitiden hingegen und bei Zerfall von Tuberkelknötchen kommt es oft schon nach einigen Tagen zur raschen Schmelzung des Trommelfellgewebes und zu ausgedehnten Substanzverlusten am Trommelfelle. — Perforation der Membr. Shrapnelli wurde bei akuten Mittelohreiterungen nur selten beobachtet.

Beschaffenheit des Sekretes. Das Sekret erscheint anfangs nicht immer eitrig, sondern als rötliches Serum oder als eine klare, gelbe, viszide Flüssigkeit, welche erst nach mehreren Tagen einen eitrigen oder schleimigen Charakter annimmt. Das rein eitrige Sekret verteilt sich gleichmäßig im Spülwasser, während das schleimige Sekret fadenziehende Flocken und zackige Klumpen bildet. Die Menge des Sekretes ist manchmal sehr gering, während in anderen Fällen die Absonderung so rapid vor sich geht, daß nach dem Ausspritzen oder Abtupfen das ganze Sehfeld wieder von Sekret überströmt wird. Während des Verlaufs kann einem schleimigen Sekret die Absonderung eines dünnflüssigen, schleimfreien Eiters folgen und umgekehrt. Diese Tatsache verdient insofern Berücksichtigung, als nach meinen Beobachtungen die blennorrhoischen Formen der suppurativen Mittelohrentzündung sich stets hartnäckiger erweisen als die rein eitrigen. Hämorrhagisches Sekret kommt bei kachektischen Individuen, bei Leukämie, traumatischen Entzündungen (Truckenbrod), Morbus Brightii und bei Endocarditis infolge von Rachendiphtherie vor. Nach Haug (Deutsche med. Wochenschr. 1896) treten Blutungen im Gehörorgane öfters als Frühsymptom der Nephritis auf.

Fig. 174.
Mohnkorngroße Perforationsöffnung hinter dem Umbo in der 4. Woche der Erkrankung. Der Durchbruch erfolgte am 8. Tage. Hörm. = 2 cm, Spr. = 1/2 m. 65jähriger Mann.

**Symptome.** Die eitrige Mittelohrentzündung beginnt mit stechenden, reißenden, bohrenden, klopfenden Schmerzen im Ohre, welche gegen Scheitel, Hinterhaupt, Zähne und Schulter ausstrahlen und gewöhnlich einen höheren Grad erreichen als bei der akuten Mittelohrentzündung. Die Schmerzäußerungen sind bei Kindern ungleich intensiver als bei Erwachsenen. Bisweilen geht dem Schmerze ein Gefühl von Verlegtsein des Ohres oder heftiger Kopfschmerz voraus. Die nur selten vollständig remittierenden Schmerzen werden gegen Abend und in der Nacht stärker, während sie gegen Morgen gewöhnlich so nachlassen, daß die Kranken mehrere Stunden ununterbrochen schlafen. Husten, Niesen, Räuspern, Schlucken, körperliche Anstrengung oder Gemütsaffekte vermehren ihn in der Regel in hohem Grade. Reizung der Conjunctiva der betreffenden Seite, Ödem der Augenlider und Lichtscheu kommen selten und nur bei hochgradigen Entzündungen vor dem Durchbruche des Trommelfells vor. Bisweilen ist die Entzündung mit einer nach Ablauf der Eiterung sich zurückbildenden Fazialislähmung (Schwartze) oder mit einer durch eine gleichzeitige Affektion des Ganglion Gasseri bedingten Trigeminusneuralgie, noch seltener mit einer Cervico-

Digitized by Google

Occipitalneuralgie kompliziert (Moos, Politzer). Manchmal findet man schmerzhafte Punkte im Trigeminusgebiete, besonders am Scheitel. Über Abducenslähmungen bei akuten Otitiden liegen interessante Beobachtungen von Török, Jaques (Nancy), Gradenigo, Poli, Rimini, Baurovitz, Çitelli, Ricci, Mongardi und Geronzi vor.

Subjektive Geräusche sind nicht konstant. Sie scheinen teils durch Steigerung des Labyrinthdruckes, teils durch gleichzeitige Hyperämie im Labyrinthe zu entstehen; die Hörempfindungen werden als Rauschen, Brausen, Zischen, Klopfen und Hämmern mit pulsierendem Charakter empfunden. Die Pulsation entspricht häufig, jedoch nicht immer, der am Trommelfelle sichtbaren rhythmischen Bewegung. Autophonie kommt bei dieser Form oft vor.

Die akute, eitrige Mittelohrentzündung ist öfters mit heftigem Fieber, Eingenommenheit des Kopfes, seltener mit Schwindel und Ohnmachtsanfällen verbunden. Bisweilen setzt die Erkrankung mit Schüttelfrost (Brieger) und Erbrechen ein.

Schwere Kopfsymptome und hohes Fieber werden namentlich bei Kindern in den ersten Lebensjahren, insbesondere bei den im Verlaufe von Infektionskrankheiten auftretenden Otitiden, häufig beobachtet*). Weniger stürmisch sind die Symptome im allgemeinen bei Erwachsenen. Zuweilen verlaufen die heftigsten Mittelohrentzündungen ohne die geringste Störung des Sensoriums. Manchmal jedoch erreicht, besonders bei der unter pyämischen Erscheinungen verlaufenden Otitis media septica**), die Temperaturerhöhung, die Pulsfrequenz und die Eingenommenheit des Kopfes einen sehr hohen Grad (Schwabach). Äußerst selten stellen sich bei nervösen Individuen oder infolge von Hirnkongestionen und Meningealreizung rasch vorübergehende Bewußtlosigkeit, Delirien, Konvulsionen und Arhythmie ein.

Hörstörungen. Im Beginne der Entzündung ist die Hörstörung oft eine geringfügige; doch tritt wegen der rapid erfolgenden Exsudation sehr bald hochgradige Schwerhörigkeit ein. Nach erfolgter Perforation und Abfluß des Sekretes nimmt gewöhnlich die Hörweite etwas zu, bleibt aber im weiteren Verlaufe, je nach der variablen Menge des Sekretes, der Zu- und Abnahme der Schwellung, stets wechselnd. Totale Ertaubung wird nur bei der Panotitis, bei Übergreifen auf das Labyrinth beobachtet.

Die Perzeption des Uhrtickens oder des Hörmessers durch die Kopfknochen ist in der Regel erhalten, ausnahmsweise schwindet sie vor dem Durchbruche des Trommelfells, um nach erfolgter Perforation wiederzukehren. Dasselbe gilt vom Weberschen Versuch. Nur bei den im Kindesalter auftretenden schweren, skarlatinösen oder diphtheritischen Formen, in denen die Acusticusausbreitung durch eine gleichzeitige Exsudation oder durch Einwanderung von Mikroorganismen (Moos) desorganisiert, oder die Labyrinthkapsel durch akute Karies oder Arrosion der Labyrinthfenster

*) Vgl. den Abschnitt „Die Mittelohrentzündungen im Säuglings- und im Kindesalter".

**) Vgl. Kümmel, W,. Vom Ohr ausgehende septische Allgemeininfektionen. Mitt. aus d. Grenz. d. Med. u. Chir., Jena 1907, und Dunn, Arch. of Otology, Dec. 1906.

Digitized by Google

eröffnet wird, endlich bei syphilitischen Entzündungen erlischt die Perzeptionsfähigkeit vollständig. Beim Weberschen Versuch wird bei einseitiger Ohraffektion die Stimmgabel auf dem affizierten Ohre perzipiert. Der Rinnesche Versuch ist entweder negativ oder ergibt kein bestimmtes Resultat.

**Verlauf und Ausgänge.** Der Verlauf der akuten, eitrigen Mittelohrentzündung ist wesentlich von der Ursache, der Intensität des Prozesses, der Körperkonstitution des Individuums und von den äußeren Verhältnissen, in welchen sich der Kranke befindet, sowie von dem Zeitpunkte des Eingreifens einer rationellen Therapie abhängig. Der Zeitraum vom Beginne der Entzündung bis zum Eintritte der Perforation schwankt bei den genuinen Formen und hängt teils von der variablen Resistenzfähigkeit des entzündlich erweichten Trommelfells gegen den Druck des angesammelten Sekrets, teils von der langsamer oder rascher sich vollziehenden nekrotischen Schmelzung des Trommelfellgewebes ab. Am raschesten erfolgt der Durchbruch bei den Streptokokken-Otitiden. Während man zuweilen schon einige Stunden nach Beginn des Prozesses das Trommelfell perforiert findet, erfolgt in der Regel der Durchbruch erst am 3. oder 4. Tage, bei protrahierten Entzündungen manchmal erst nach 2—3 Wochen. Bei den infektiösen Formen, besonders bei den scarlatinösen, morbillösen und Influenza-Otitiden kommt es nach kurzem Bestande der Entzündung zum Durchbruch des Trommelfells.

Mit dem Eintritte der Perforation, welche zuweilen von dem Gefühle des Platzens einer Blase begleitet wird, und dem darauf folgenden reichlichen Ausflusse hören die Schmerzen sofort oder allmählich auf. Nur ausnahmsweise dauern sie, wahrscheinlich infolge einer gleichzeitigen entzündlichen Reizung der tieferen Periostalschichten der Mittelohrschleimhaut, oder bei gleichzeitiger Abszeßbildung im Warzenfortsatze, nach dem Durchbruche des Trommelfells mit ununterbrochener Heftigkeit fort. Mit dem Beginne des Ausflusses schwindet in der Regel das Fieber und es tritt eine Remission der Kopfsymptome, zuweilen auch der subjektiven Geräusche ein. Nur bei nervösen, kachektischen, und tuberkulösen Individuen, bei Influenza, Diabetes, bei den scarlatinös-diphtheritischen Formen und bei Lues dauern die Kopfsymptome und die Ohrgeräusche häufig noch längere Zeit mit derselben Intensität an.

In den ersten Tagen nach der Perforation ist die Sekretion gewöhnlich sehr kopiös. Anfangs blutig-serös, wird das Sekret schon nach einigen Tagen durch Beimengung reichlicherer Zellelemente opaker, eitrig. Die Abnahme des Entzündungsprozesses bei den genuinen Formen kennzeichnet sich schon in der zweiten Woche der Erkrankung durch die allmähliche Verminderung des später mehr schleimigen Ausflusses und durch das Schwächerwerden oder Aufhören der sichtbaren Pulsation am Trommelfelle. In dem Maße, als die Sekretion abnimmt, macht sich auch infolge der Abschwellung der Mittelohrschleimhaut eine Zunahme der Hörweite bemerkbar. Endlich sistiert nach verschieden langer Dauer die im letzten Stadium des Ausflusses oft glashelle schleimige Sekretion, worauf in der Regel die Perforationsöffnung durch neugebildetes Gewebe geschlossen wird. Die Vernarbung geschieht entweder allmählich oder so rasch, daß die



Digitized by Google

Öffnung über Nacht verwächst, während noch am Tage vorher, bei ziemlich kopiöser Absonderung, die Luft beim Valsalvaschen Versuche mit starkem Rasselgeräusche durchtrat.

Nach dem Verschlusse der Perforationsöffnung findet man das Trommelfell graurot, matt, und nur den kurzen Fortsatz deutlich markiert. Die Perforationsstelle ist durch eine gelbgraue, etwas vertiefte Narbe angedeutet, zu welcher manchmal mehrere kleine Gefäßreiserchen von der Trommelfellperipherie hinziehen (Fig. 175). Häufig jedoch ist die vernarbte Partie nicht mehr zu unterscheiden. Im weiteren Verlaufe schwindet die diffuse Rötung, es kommen radiäre Gefäßreiserchen zum Vorschein, der Hammer wird sichtbar und schließlich schwindet die Gefäßinjektion vollständig und es kehrt der Glanz und die Durchsichtigkeit des Trommelfells so vollständig zurück, daß oft keine Spur des vorangegangenen Entzündungsprozesses am Trommelfelle bemerkbar ist. Bei Perforationen mit zitzenförmiger Vorwölbung sieht man nach Verschluß der Perforationsöffnung oft noch längere Zeit eine leichte Prominenz am Trommelfelle. Nur ausnahmsweise persistiert bei den genuinen Formen nach dem Aufhören der Eiterung die Lücke im Trommelfelle. Öfters bleiben Trübungen, Kalkeinlagerungen, Narben und partielle Atrophien zurück, ohne daß diese Veränderungen immer mit einer Hörstörung verbunden wären.

Fig. 175.

Befund am Trommelfelle in Fig. 174 am Ende der 6. Woche. Seit 14 Tagen hat die Otorrhoe aufgehört. Die Perforationsöffnung ist durch eine gelbgraue, etwas vertiefte Narbe geschlossen, zu welcher mehrere Gefäßreiserchen von der Trommelfellperipherie hinziehen. Hörw.: Hörm. = 10 cm, Spr. = 8 m.

Die Hörfunktion kehrt selbst bei normalem Verlaufe erst mehrere Wochen nach dem Verschlusse der Perforationsöffnung wieder; im Sommer stets rascher als im Winter.

Die Dauer der Eiterung bis zum Verschlusse der Perforationsöffnung variiert bei den genuinen Formen zwischen 10 und 20 Tagen. Es kommen indes Fälle vor, bei denen die Sekretion schon nach 2—3tägiger Dauer sistiert, während sie in anderen Fällen erst nach Wochen oder Monaten aufhört.

Einen unregelmäßigen, protrahierten Verlauf nimmt häufig die akute, eitrige Mittelohrentzündung bei Scarlatina, Typhus, schweren Puerperien, bei der Influenza-Otitis, Diabetes, Erysipel, dann bei lymphatischen, tuberkulösen und kachektischen Individuen, ferner bei Komplikation mit Otitis externa, bei Entzündung und Abszeßbildung im Warzenfortsatze, endlich in Fällen, in denen die Perforationsöffnung an der Spitze einer zitzenförmigen Erhabenheit des Trommelfells sitzt (Fig. 173) oder in denen Granulationen am Trommelfelle, am Perforationsrande oder in der Trommelhöhle aufschießen und die Trommelhöhlenschleimhaut durch die Perforationsöffnung prolabiert.

Der unregelmäßige Verlauf ist charakterisiert durch die häufige Wiederkehr der Schmerzanfälle, durch Zunahme des bereits verminderten Ausflusses und durch seine lange Dauer. Am auffälligsten treten die Exazerbationssymptome hervor bei gleichzeitiger Entzündung des Warzenfortsatzes oder bei frühzeitiger Verklebung der Perforationsränder. In letzterem Falle schwinden die wiederkehrenden, oft furibunden Schmerzen erst dann, wenn die Öffnung durch die Paracentese wiederhergestellt wird oder die verklebten Wundränder durch das angesammelte Sekret auseinandergedrängt werden und dadurch das Hindernis des Ausflusses

Digitized by Google

beseitigt worden ist. Als besonders schwere Symptome sind zu betrachten Meningealreizung, pyämisches Fieber, Delirien, Konvulsionen und Paralysen.

Der **Ausgang** der akuten, eitrigen Mittelohrentzündung ist:

1. Heilung mit vollständiger Restitution des Hörvermögens, welche bei den genuinen Formen in der Regel binnen 3—4 Wochen, nicht selten jedoch erst nach mehreren Monaten erfolgt. — 2. Übergang der eitrigen Entzündung in den serös-schleimigen Katarrh, nach Vernarbung der Perforationsöffnung. — 3. Hörstörungen nach Schließung der Trommelfellücke infolge bindegewebiger Adhäsionen in der Trommelhöhle. Diesen Ausgang beobachtet man am häufigsten bei lymphatischen, kachektischen, syphilitischen oder kränklichen, mit chronischen Nasenrachenkatarrhen und Ozäna behafteten Individuen. — 4. Bleibende Hörstörungen infolge ausgedehnter Substanzverluste am Trommelfelle mit oder ohne Karies oder Exfoliation der Gehörknöchelchen, ferner infolge konsekutiver Exsudation im Labyrinthe (Panotitis), welche die Funktion des Acusticus oft ganz vernichten. Diese Folgezustände kommen am häufigsten bei den scarlatinösen und scarlatinös-diphtheritischen Mittelohreiterungen vor. — 5. Mitbeteiligung des Warzenfortsatzes (siehe Erkrankungen des Warzenfortsatzes). — 6. Karies und Nekrose der Trommelhöhlenwände und der Gehörknöchelchen mit Exfoliation derselben. Diesen Ausgang beobachtet man am häufigsten bei den scarlatinös-diphtheritischen Otitiden, seltener bei Morbillen, Typhus und Tuberkulose. — 7. Labyrintheiterung infolge von Durchbruch der Labyrinthfenster. — 8. Letaler Ausgang bei noch intaktem Trommelfelle oder nach erfolgter Perforation der Membran durch Meningitis, Extraduralabszeß, Hirnabszeß, Sinusthrombose oder unter den Erscheinungen einer allgemeinen Sepsis, endlich durch Anätzung der Carotis*). — 9. Ausgang in die chronische Mittelohreiterung, welche im folgenden Abschnitte zur Darstellung kommt.

**Diagnose.** Die Differentialdiagnose zwischen Otitis media acuta und Otitis media perforativa ist im Anfangstadium des Prozesses eine sehr schwierige, weil die Entzündung nicht selten selbst bei sehr intensiven Symptomen sich ohne Perforation zurückbildet, während anderseits bei geringfügigen objektiven und subjektiven Erscheinungen der Durchbruch des Trommelfells erfolgt. Nur bei starker Geschwulstbildung am Trommelfelle, bei welcher der gelbgrüne Eiter durchschimmert oder wo die Vorbauchung sich zu einer Pustel zuspitzt, kann der bevorstehende Eintritt der Perforation mit größter Wahrscheinlichkeit vorausgesagt werden.

Nach dem Eintritte der Perforation wird die Diagnose der akuten Mittelohreiterung gestellt: 1. durch die Okularinspektion, indem die Perforationsöffnung entweder sofort oder während des Durchpressens der Luft durch die Trommelhöhle sichtbar wird; 2. bei nicht sichtbarer Perforationsöffnung durch das allmähliche oder rasche Hervorquellen eines Eitertropfens an einer Stelle des Trommel-

*) Siehe den Abschnitt „Intrakranielle Erkrankungen otitischen Ursprungs".

Digitized by Google

fells. In manchen Fällen wird das Hervortreten des Eiters durch eine Luftverdünnung im Gehörgange mittels des pneumatischen Trichters bewirkt; 3. durch die Auskultation, bei welcher man das Durchzischen und Rasseln der durch die Perforationsöffnung entweichenden Luft wahrnimmt. Dieser Behelf ist insbesondere in den Fällen von Wert, in denen die Perforationsöffnung durch die Wölbung der vorderen, unteren Gehörgangswand maskiert wird oder die profuse Eiterung die Besichtigung des Trommelfells überhaupt nicht gestattet. In den seltenen Fällen, in denen ein die Trommelfellschichten in schiefer Richtung durchsetzender Perforationskanal besteht, dringt die Luft bei schwächerem Drucke leichter durch die Perforationsöffnung als bei höheren Druckstärken; 4. durch Luftverdichtung im äußeren Gehörgange, wobei die durch die Ohrtrompete in den Rachenraum entweichende Luft mittels des in die Nasenöffnung eingefügten diagnostischen Schlauchs auskultiert wird (siehe S. 126). Diese Methode findet besonders dann Anwendung, wenn die Inspektion des Trommelfells und die Auskultation des äußeren Gehörgangs kein Resultat liefern.

**Prognose.** Die Prognose der akuten, eitrigen Mittelohrentzündung gestaltet sich günstig bei den genuinen oder durch Fortpflanzung eines Nasenrachenkatarrhs auf das Mittelohr entstandenen Otitiden, bei gesunden, kräftigen Individuen und wenn der Kranke sich in günstigen Verhältnissen befindet. Als prognostisch günstige Momente während des Verlaufs sind anzusehen: der Durchbruch in den ersten Tagen der Erkrankung, das baldige Nachlassen der Schmerzen, das Fehlen von Reizungserscheinungen im Warzenfortsatze, die frühzeitige Abnahme der Sekretion und der Pulsation am Trommelfelle und endlich die stetige Zunahme der Hörweite während der Dauer der Absonderung. Ungünstig gestaltet sich hingegen die Prognose bei lymphatischen, tuberkulösen, syphilitischen Individuen, bei Diabetikern (Kuhn), bei kachektischen, herabgekommenen Personen, bei sexuellen Störungen, bei Kranken im hohen Alter (Heine*), ferner bei Mittelohreiterungen im Verlaufe von Scarlatina und der scarlatinösen Diphtheritis, Typhus und Morbillen und bei chronischen Empyemen der Nebenhöhlen der Nase. In allen diesen Fällen tritt selten vollständige Heilung ein, vielmehr sind es gerade diese ursächlichen Momente, welche den Übergang der akuten in die chronische Mittelohreiterung bedingen.

Prognostisch ungünstige Symptome während des Verlaufs sind: die Fortdauer oder häufige Wiederkehr der Schmerzen, die anhaltende profuse Absonderung nach mehrwöchentlicher Dauer der Krankheit, welche auf die Anwesenheit eines Warzenfortsatzabszesses hindeutet, oder Blutungen aus dem Ohre; ferner ununterbrochene subjektive Geräusche, die rasche Schmelzung des Trommelfellgewebes und die rapide Vergrößerung der Perforationsöffnung, die Entstehung von Granulationen am Trommelfelle und in der Trommelhöhle, die Ausstoßung eines oder mehrerer Gehörknöchelchen, das Auftreten von Schwellungen im knöchernen Gehörgange, schmerzhafte Schwellung am Warzenfortsatze, starke Drüseninfiltration an der seitlichen Halsgegend mit Vereiterung des Drüsengewebes und funktionelle Störungen im Bereiche des N. facialis.

*) Berl. klin. Wochenschr. 1900.

Digitized by Google

Nur äußerst selten tritt auch dann noch, trotz Komplikation mit Pyämie und Metastasen, Meningealsymptomen, Paresen und Paralysen, vollständige Heilung ein (Politzer, Reinhard).

Auch die bakteriologische Forschung der letzten Jahre hat einige für die Prognose verwertbare Gesichtspunkte ergeben:

Die Diplokokken-Otitiden — Pneumococcus (Leutert), Streptococcus mucosus (Neumann-Ruttin) — haben im allgemeinen die Tendenz, in der Trommelhöhle rasch abzuheilen, sich aber während eines nun folgenden Latenzstadiums in die Umgebung (Warzenfortsatz, Schädelgruben u. s. w.) auszubreiten und hier von neuem aufzuflackern.

Die virulenten Streptokokken-Otitiden führen, besonders bei günstigen anatomischen Bedingungen, rascher zu intrakraniellen Komplikationen. Den Mischinfektionen wird eine gewisse Neigung zur Chronizität zugeschrieben, nach Leutert insbesondere, wenn der Staphylococcus pyogenes dabei beteiligt ist.

## Die akute Entzündung des äußeren Attik der Trommelhöhle.

Das Vorkommen zirkumskripter, akuter Entzündungen im Attik (Blake), speziell in dem von mir als äußerer Attik bezeichneten Abschnitt (S. 27), ist durch die klinische Beobachtung sichergestellt. Ihr Vorkommen ist indes sehr selten. Das Exsudat wird teils in den Prussakschen Raum (Fig. 176 e″), teils in die zwischen Hammer-Amboßkörper und äußerer Trommelhöhlenwand durch Schleimhautfalten gebildeten Räume (Fig. 176 e e′) ergossen. Die beistehende Abbildung, dem Präparate einer diffusen, akuten Entzündung der Trommelhöhle entnommen, gibt ein klares anatomisches Bild der Exsudation im äußeren Attik. Zuweilen greift die Entzündung auf die benachbarte hintere Trommelfelltasche über, in welchem Falle auch der hintere, obere Quadrant des Trommelfells geschwellt und vorgebaucht wird.

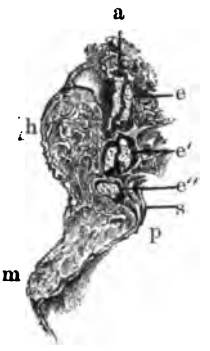


Fig. 176.

Frontalschnitt durch den Hammer und den äußeren Attik des linken Ohres einer 91jährigen, in den letzten Lebenstagen an eitriger Mittelohrentzündung erkrankten Frau. h = Hammer. a = äußerer Attik. p = Process. brevis mallei. m = Manubrium mallei. s = Membrana Shrapnelli. e e′ = Exsudatplaques im äußeren Attik. e″ = Exsudat im Prussakschen Raume. Nach einem Präparate meiner Sammlung.

**Ätiologie.** Die isolierte akute Exsudation im äußeren Attik kann durch dieselben Ursachen hervorgerufen werden, wie die Otitis media acuta. Am häufigsten beobachtete ich sie bei akuten Nasenrachenkatarrhen und bei akuten Exanthemen.

Nach Knapp, der ihr Auftreten nach dem Gebrauche von Seebädern sah, kann die Infektion auch vom äußeren Gehörgange aus stattfinden, eine Ansicht, die auch von Walb vertreten wird. Die Infektion durch den Tubenkanal ist jedoch nach meinen Beobachtungen überwiegend.

**Trommelfellbefunde.** Diese wechseln nach der Intensität des Entzündungsprozesses und nach seinen verschiedenen Stadien. Bei leichteren Graden findet man den oberen Pol des Trommelfells, die Umgebung des Processus brevis des Hammers und die angrenzende Partie der oberen Gehörgangswand intensiv gerötet, leicht geschwellt, während der untere Abschnitt der Membran fast normales Aussehen zeigt. Bei höheren Graden wird die Membrana flaccida ent-

Digitized by Google

weder in Form einer roten oder perlartig glänzenden Blase oder eines vom oberen Pole des Trommelfells bis unterhalb des Umbo herabhängenden Sackes (Fig. 177) vorgebaucht, welcher entweder ohne Durchbruch des Eiters oder nach Perforation des Sackes und Entleerung des Sekretes sich rasch zurückbildet (Fig. 178). Akute Abszesse im Prussakschen Raume, deren Vorkommen von Anderen in Abrede gestellt wird, habe ich in mehreren Fällen beobachtet. Sie erscheinen als runde, hirsekorngroße, gelbgrünliche Blasen, welche nach der Paracentese ein Tröpfchen eitriges Sekret entleeren (Fig. 179)*).

**Symptome, Verlauf und Ausgänge.** Die Erscheinungen bei der akuten Entzündung des äußeren Attik wechseln nach der Intensität des Prozesses. Entzündungen geringeren Grades sind mit mäßigen Schmerzen, schwachen subjektiven Geräuschen, doch öfters mit starkem Gefühl von Druck und Voll-

Fig. 177.

Vom oberen Pole des Trommelfells herabhängender, rotgelber Exsudatsack, den Hammer bedeckend. Befund am 8. Tage der Erkrankung von einem 18jährigen Manne, bei dem unter Symptomen der Otid. med. acuta am 9. Tage der Affektion Otorrhoe eintrat. Hörm. = 18 cm, Flüsterspr. = 4 m.

Fig. 178.

Trommelfellbefund vom selben Individuum am 17. Tage der Erkrankung. Otorrhoe nach 6tägiger Dauer sistiert. Der Exsudatsack bis auf einen kleinen Rest zurückgebildet, Hammergriff zum Teile sichtbar. Hörm. = 1½ m, Flüstersprache = fast normal.

Fig. 179.

Abszeßbildung im Prussakschen Raume mit Vorwölbung der Membr. Shrapnelli von einem 49jährigen Manne am 6. Tage der Erkrankung. Paracentese, kurzdauernde Eiterung, Heilung.

sein im Ohre verbunden. Die Hörabnahme ist auch bei den intensiveren Formen eine geringfügige. Selbst die mit Blasenbildung an der Shrapnellschen Membran verlaufenden Entzündungen sah ich nach wenigen Tagen sich mit Heilung zurückbilden. Unter heftigeren Reaktionserscheinungen verlaufen die Fälle mit sackförmiger Ausbauchung der Membrana flaccida und mit Abszeßbildung im Prussakschen Raum. Der Verlauf ist viel schleppender, doch tritt auch hier meist Heilung ein; nur selten bleiben infolge von Adhäsionen zwischen Hammer-Amboßkörper und der äußeren Nischenwand der Trommelhöhle Hörstörungen zurück. Übergang der akuten Entzündung des äußeren Attik in die chronische, mit Perforation der Membrana Shrapnelli einhergehende Form ist äußerst selten.

Die Diagnose basiert vorzugsweise auf dem Trommelfellbefund, ferner auf der geringfügigen Hörstörung gegenüber der eitrigen Mittelohrentzündung und auf dem raschen Ablauf des Prozesses.

Die Therapie dieser Entzündungsform unterscheidet sich von der Otitis media acuta und suppurativa dadurch, daß die Luftdusche nur dort angezeigt ist, wo während des Verlaufes infolge konsekutiver Schwellung in der Trommelhöhle und im Tubenkanale Schwerhörigkeit eintritt, und daß man bei Perforation der Membrana flaccida und leichtem Ausfluß von Eiter, behufs Aspiration des Sekretes aus dem äußeren Attik, sich auf schwache Luftverdünnung im äußeren Gehörgange, Austupfen des Sekretes

*) Vgl. Politzer, Atlas Taf. V, 12. 13. 28.

Digitized by Google

mit steriler Watte und Eingießen von verdünntem Wasserstoffhyperoxyd beschränkt.

**Therapie der akuten eitrigen Mittelohrentzündung.** Die Behandlung der akuten Mittelohreiterung im Beginne der Erkrankung und vor dem Durchbruche des Trommelfells ist analog der Therapie der akuten Otitis media. Wir verweisen daher, um Wiederholungen zu vermeiden, auf den betreffenden Abschnitt (S. 312).

Erscheint das Trommelfell vor dem Durchbruche stark vorgebaucht oder an einer Stelle gelblich verfärbt, bestehen starke Schmerzen, Fieber, kurz die Erscheinungen der Eiteransammlung in der Trommelhöhle, so muß so früh wie möglich an der am stärksten vorgewölbten Stelle des Trommelfells die Paracentese ausgeführt werden, um dem angesammelten Eiter einen freien Abfluß zu verschaffen. Dadurch werden nicht nur die heftigen Schmerzen rasch gemildert, sondern auch die Gefahr des Übergreifens der Entzündung auf die Schädelhöhle beseitigt. Auch bei nicht stark vorgebauchtem Trommelfelle und nicht erhöhter Körpertemperatur ist die Operation angezeigt, wo Reizerscheinungen am Warzenfortsatze bestehen, da nicht selten durch die frühzeitige Paracentese die Abszeßbildung im Warzenfortsatze hintangehalten wird, ferner dort, wo ununterbrochen die vehementesten, schlafraubenden, durch lokale oder innere Medikation nicht zu mildernde Schmerzen andauern oder Symptome von Meningealreizung auftreten. Endlich ist die Paracentese indiziert bei frühzeitigem Verschlusse der Perforationsöffnung, wenn hiernach heftige Schmerzen und die Erscheinungen von Eiterretention eintreten. (Über Technik der Paracentese und Anästhesierung des Trommelfells S. 262.) Auch Perforationen mit zitzenförmiger Elevation indizieren zuweilen die Spaltung der Zitze durch die Paracentesennadel.

Bei Ausführung der Operation hat man besonders darauf zu achten, daß sämtliche Schichten des stark verdickten Trommelfells durchtrennt und die Schnittöffnung genügend weit angelegt werde. Nach der Paracentese tritt bald ein reichlicher Ausfluß serös-sanguinolenten oder eitrigen Sekrets ein. Wo nach der Paracentese oder nach dem spontanen Durchbruche des Trommelfells die Schmerzen andauern, leisten Eingießungen von 20—25 Tropfen einer Lösung von Acid. boric. 0,5, Cocain. mur. 1,0, Aqu. dest. s. 20,0, 3—4mal täglich nach vorherigem Austupfen des Sekretes, vorzügliche Dienste. Auch in verdünnte Burow-Kokainlösung (Arg. acet. Burowii 3,0, Aqu. dest. s. 30,0, Cocain. mur. 0,6) getauchte längliche Wattebäuschchen in den Gehörgang eingeführt erweisen sich als wirksam. Nebstdem sind feuchtwarme Umschläge, eventuell kalte Umschläge, innerlich Pyramidon (0,3) anzuwenden. Im übrigen sei auf die palliative Behandlung bei der nichtperforativen Form der Otitis med. acuta verwiesen. Bei Eiterstauung infolge von enger Perforationsöffnung muß diese mit der Paracentesennadel erweitert werden. Nach diesem Eingriffe dringt Luft und Sekret während der Luftdusche frei durch die früher verlegte Perforationsöffnung durch*).

*) Jaerschky (Arch. f. physikal.-diätetische Therapie, I. Jahrg., Nr. 7, 1899) empfiehlt bei akuter Mittelohreiterung das Auflegen von Leinwandkompressen (22° stündlich erneuert) auf das Ohr, 3mal täglich Waschungen des Körpers mit

Digitized by Google

Bezüglich der vielfach diskutierten Frage, ob man sich bei akuten Mittelohreiterungen zur Entfernung des Sekretes aus dem Gehörgange der Ausspülungen oder der Trockenbehandlung (Austupfen, Drainage) bedienen soll, möchte ich mich gestützt auf Erfahrung dahin aussprechen, daß zwischen beiden Methoden therapeutisch kein wesentlicher Unterschied besteht. Ausspülungen mit schwachem Wasserstrahl — und es darf nur ein solcher angewendet werden — wirken jedenfalls weniger reizend als das Austupfen des Gehörganges. Bei genuinen Mittelohreiterungen und profuser Sekretion ziehe ich im Beginn die trockene Drainage vor. Bei den scarlatinös-diphtheritischen und morbillösen Otitiden sind nur Ausspülungen am Platze. Diese können nicht umgangen werden, wo wegen profuser Sekretion eine täglich mehrmalige Reinigung angezeigt ist, welche man den Angehörigen des Kranken überlassen muß. Die Einführung des zur Drainage dienenden sterilen Gazestreifens in die Tiefe des Gehörgangs muß von fachkundiger Hand besorgt werden.

Die Anzahl der Ausspülungen mit aufgekochtem Wasser oder mit schwacher Borsäurelösung (27—28° R.) richtet sich nach der Stärke des Ausflusses; bei mäßiger Sekretion genügt eine einmalige Injektion. Nach der Ausspülung wird ein länglicher steriler Wattetampon in den Gehörgang eingeschoben.

Zur Trockenbehandlung werden nach Auftupfen des Sekretes sterile Gazestreifen oder in Borsäurepulver getauchte längliche Wattebäuschchen in den Gehörgang eingeschoben und nach Vollsaugung der Einlagen mehrere Male täglich gewechselt.

Zur gründlichen Entfernung des Sekretes aus der Trommelhöhle eignen sich aus den früher angegebenen Gründen für die große Mehrzahl der Fälle vorzugsweise die Lufteintreibungen nach meinem Verfahren mit dem Schlingakte oder während einer kräftigen Inspiration (siehe S. 119). Ihr therapeutischer Effekt ist größer als der beim Katheterismus, dessen man sich nur in Ausnahmefällen bei starken Widerständen in der Ohrtrompete bedienen darf, weil durch die wiederholte Anwendung des Katheters erfahrungsgemäß die Schwellung und Sekretion im Mittelohre gesteigert wird. Die Anwendung des Katheterismus, wo die Luftdusche nach meinem Verfahren gelingt, ist ein entschiedener Mißgriff. Im allgemeinen wird mit der Luftdusche am 3.—5. Tage nach Eintritt des Ausflusses begonnen und anfangs schwächere, später größere Druckstärken angewendet. Durch die Luftdusche wird in den meisten Fällen eine merkliche Hörverbesserung und eine subjektive Erleichterung erzielt. Bei gleichzeitigem Nasenrachenkatarrh und Sekretansammlung im Nasenrachenraume ist es zweckmäßig, vor der Luftdusche den hinteren Nasenrachenraum durch Kochsalzwasserspray oder durch Einflößen einer 1prozentigen sterilen Salzlösung zu reinigen. Auf durchweg rationeller Grundlage beruht der Vorschlag Vohsens, den Kranken auf die gesunde Seite zu lagern.

Durch diese einfache Behandlung gelingt es bei den genuinen Formen häufig, binnen einigen Tagen vollständige Heilung herbeizuführen. Wo sich trotz Nachlaß der entzündlichen Reaktionssymptome keine Abnahme der Sekretion bemerkbar macht, ist die medikamentöse Behandlung angezeigt.

So erfreulich die Fortschritte sind, welche wir in der Therapie der Ohrkrankheiten zu verzeichnen haben, so sehr ist die Zerfahrenheit zu beklagen,

22° Wasser, Fußbäder von 34°, des Nachts Leibpackung, strenge Bettruhe, vegetabilische Diät und tägliche Politzersche Luftdusche.

Digitized by Google

die die Ansichten der Fachärzte über die Behandlung der akuten, eitrigen Mittelohrentzündung charakterisiert. Während einerseits zur Verhütung gefährlicher Komplikationen und destruktiver Veränderungen im Gehörorgane eine möglichst frühzeitig einzuleitende Lokalbehandlung als wichtigstes Postulat hingestellt wird, werden von anderer Seite Luftdusche, Ausspülungen des Ohres und medikamentöse Behandlung als äußerst nachteilig geschildert und von jeder lokalen Behandlung der akuten Mittelohreiterung abgeraten. Diesem negativen Standpunkte jedoch müssen die positiven Resultate langjähriger Erfahrung nüchterner Beobachter entgegengehalten werden, darin bestehend, daß durch die mechanische Entfernung des im Mittelohre stagnierenden Sekretes und durch eine zweckmäßige antiseptische Medikation nicht nur die Dauer der Eiterung abgekürzt, sondern auch in der Mehrzahl der Fälle die Entstehung gefährlicher Komplikationen hintangehalten wird. Es bedarf nur des Hinweises auf die gegenteilige Erfahrung, nach welcher, selbst bei den genuinen akuten Mittelohreiterungen, die häufigsten Komplikationen bei jenen Kranken eintreten, die oft erst nach 8—14tägiger Krankheitsdauer und darüber zur Beobachtung gelangen. Diese sich selbst überlassenen Prozesse liefern das größte Kontingent für die Eröffnung des Warzenfortsatzes, während bei den in der Privatpraxis frühzeitig zur Behandlung kommenden Fällen Komplikationen weit seltener sind.

Die Ausschaltung der Luftdusche aus der Behandlung der akuten Mittelohreiterung, für welche mehrere Otologen plädieren, würde einen entschiedenen Rückschritt in der Therapie dieser Krankheitsform bedeuten. In erster Reihe aus Erfahrungsgründen, da die mit der Luftdusche behandelten Fälle nach meiner Erfahrung entschieden rascher ausheilen. Die mechanische Herausbeförderung des im Mittelohre sich stauenden Sekretes ist eine wichtige Vorbedingung für die Rückbildung des Entzündungsprozesses in der Schleimhaut, was am sichersten und schonendsten durch die Luftdusche erreicht wird.

Als das wirksamste Mittel bei den akuten eitrigen Mittelohrentzündungen hat sich die von Bezold empfohlene präzipitierte Borsäure, für sich allein oder in Kombination mit Wasserstoffhyperoxyd (Perhydrol Merck), bewährt. Den früher häufig angewendeten Adstringentien gegenüber hat sie den Vorzug, daß die Behandlungsdauer wesentlich abgekürzt wird. Sie wirkt durch ihre antiseptische Eigenschaft sekretionsvermindernd, ohne die erkrankten Gewebe zu reizen (E. de Rossi, Morpurgo).

In den letzten Jahren wende ich mehrere Tage nach erfolgtem Durchbruche des Trommelfells und nach dem Aufhören der Schmerzen, vor der Borsäurebehandlung, das Hydrogen. hyperoxydat. (30 prozentiges Perhydrol Merck 5,0, Aqu. dest. s. 50,0) mit gutem Erfolge an. Nachdem das durch die Luftdusche in den Gehörgang beförderte Sekret ausgespült oder durch Austupfen entfernt wurde, wird der Gehörgang mit der erwärmten Perhydrollösung gefüllt und diese 10 Minuten im Ohre belassen. Die Wirkung ist oft eine überraschende, da schon nach 3—4 Tagen die Sekretion aufhört und die Perforationsöffnung sich schließt. Brühl hält bei Anwendung des Perhydrols das vorherige Ausspritzen für überflüssig.

Wo nach mehrtägiger Anwendung des Wasserstoffhyperoxyds die Sekretion nicht abnimmt, gehe ich zur Borsäurebehandlung über. Nach vorheriger Luftdusche, Ausspülung oder Austrocknung des Gehörgangs wird vorerst der Gehörgang mit der Perhydrollösung gefüllt und bei nach der entgegengesetzten Seite geneigter Kopfstellung die Luftdusche nach meinem Verfahren gemacht. Hierauf wird der Gehörgang wieder ausgetrocknet und eine geringe Quantität der präzipitierten Borsäure mittels eines zweckmäßigen Pulverbläsers so weit in den Gehörgang geblasen, daß das Trommelfell mit einer dünnen Pulverschichte bedeckt wird. Bei geringer Sekretion genügt ein leichtes Anstäuben des Trommelfells.

Digitized by Google

Hierauf wird der Gehörgang mit Brunsscher Watte verstopft und das Pulver bis zum folgenden Tage im Ohre gelassen. Zeigt sich dieses durchfeuchtet, so wird die Anwendung des Perhydrol und der Borsäure wiederholt. In leichteren Fällen genügt die Anwendung der Borsäure allein. Diese Behandlung wird so lange fortgesetzt, bis das Pulver nach 24stündigem Verweilen im Ohre ganz trocken bleibt. In diesem Falle kann mit Wahrscheinlichkeit angenommen werden, daß die Eiterung aufgehört hat. Adstringentien (Zinc. sulf. 0,2 : 20,0, Plumb. acet. 0,1 : 20,0, 15—20 Tropfen 2mal täglich einzuträufeln und ¼ Stunde im Ohre zu belassen) kommen nur in vereinzelten Fällen, nach erfolglosem Gebrauche des Perhydrol und der Borsäure zur Anwendung.

Eine in ihren Resultaten vorzügliche Behandlungsmethode bei hartnäckigen, wochen- oder monatelangen akuten Mittelohreiterungen besteht in Injektionen von warmem sterilisiertem Wasser oder einer schwachen 1prozentigen Borsäurelösung durch den Katheter in das Mittelohr (S. 110). Diese von Saissy und dann von Millingen und Gordon empfohlene Methode leistet vorzügliche Dienste in Fällen von profuser Mittelohreiterung mit Perforation im vorderen Trommelfellsegmente und schleimig-eitrigem Sekrete, wo somit eine starke Beteiligung des Tubenkanals angenommen werden kann. Sie erweist sich aber auch erfolgreich bei jenen hartnäckigen Formen, in welchen sich die Perforationsöffnung an einer zitzenförmigen Elevation des Trommelfells befindet. Der Effekt ist oft überraschend, indem zuweilen unmittelbar nach der Injektion eine subjektive Erleichterung eintritt und die Eiterung nach einigen Tagen merklich abnimmt. Wo nach der Durchspülung Schmerz empfunden wird, muß von der Fortsetzung Abstand genommen werden. Bei zu enger Perforationsöffnung ist diese vor der Durchspülung der Trommelhöhle zu erweitern. Dadurch werden die von anderer Seite gemeldeten üblen Zufälle (Steigerung des Schmerzes, Schwindel) vermieden. Die Anwendung der Bierschen Stauungshyperämie bei den akuten Mittelohreiterungen wird in dem Abschnitte „Akute Mastoiditis“ besprochen werden.

Im Verlaufe akuter Mittelohreiterungen emporschießende Granulationen an den Perforationsrändern oder an der Mittelohrschleimhaut, welche sich bei der Borbehandlung nicht zurückbilden, werden nach vorheriger Einträufelung einer 5—10prozentigen Kokainlösung oder nach Betupfen mit einer befeuchteten, in Kokainpulver getauchten Sonde entweder abgetragen oder durch mehrmaliges Betupfen mit Liqu. ferri sesquichlorat. oder mit 10prozentiger Trichloressigsäure zerstört oder — nach dem Schwinden der Reaktionserscheinungen — durch Einträufelungen von Spirit. vini in progressiv stärkerer Konzentration zum Schrumpfen gebracht. Auch Perforationen mit zitzenförmiger Elevation bilden sich mitunter rasch nach Betupfung mit Trichloressigsäure zurück.

Eine besondere Beachtung ist den im Verlaufe akuter Mittelohreiterungen auftretenden schmerzhaften Entzündungen des Warzenfortsatzes und Erscheinungen intrakranieller Komplikation, insbesondere etwaigen am Augenhintergrunde auftretenden Veränderungen zuzuwenden.

Nach dem Aufhören der Sekretion und dem Verschluß der Perforationsöffnung ist jede fernere Behandlung durch den äußeren Gehörgang zu unterlassen. Man beschränke sich im weiteren Verlaufe gegen die noch bestehende Hörstörung auf die Fortsetzung der Lufteintreibungen nach meinem Verfahren. Diese werden anfangs täglich, später an jedem zweiten Tage und, wenn die Hörweite stetig zunimmt, schließlich nur 1—2mal wöchentlich angewendet, bis die Hörprüfung die vollständige Rückkehr zur Norm ergibt. Manche durch die Behandlung nicht zu beseitigende Hörstörungen schwinden durch Luftveränderung nach einem

Digitized by Google

mehrwöchentlichen Aufenthalte in einer Alpengegend oder nach dem Gebrauche einer einfachen Therme.

Prophylaktisch empfehlenswert ist es, nach Ablauf akuter Mittelohreiterungen wegen der Disposition zu Rezidiven bei kaltem, windigem Wetter den Gehörgang durch Baumwolle zu schützen und dem Kranken der Gebrauch von Dampfbädern oder Duschen des Kopfes, sowie das Untertauchen im Bade zu untersagen. Knapp empfiehlt mehrwöchentliche ärztliche Beobachtung nach Ablauf der Eiterung, da zuweilen latente Herde im Warzenfortsatz zurückbleiben, die erst später manifest werden. Auf die Behandlung der die akuten Mittelohreiterungen begleitenden Nasenrachenaffektionen werden wir in einem speziellen Abschnitte zurückkommen, desgleichen sollen die Eigentümlichkeiten der bei den Infektionskrankheiten auftretenden eitrigen Mittelohrentzündungen gesondert abgehandelt werden.

### Die Otitis media acuta der Säuglinge und im Kindesalter.

Das häufige Vorkommen von Mittelohrentzündungen bei Säuglingen und bei Kindern in den ersten Lebensjahren hat das Interesse der Ohrenärzte und Kliniker in hohem Grade angeregt. Zahlreiche anatomische Befunde in Verbindung mit klinischer Beobachtung, namentlich die Arbeiten von v. Tröltsch*), Wreden**), Wendt***) und Kutscharianz†), Ponfick (Berl. klin Wochenschr. 1897), Aschoff (Zeitschr. f. Ohrenheilk. 1897), Gomperz††), Heerman (Bresgensche Sammlung 1898), Kossel (Charité-Annalen 1893), Göppert (Jahrb. f. Kinderheilk. N. F. Bd. XLV), Rasch (ibidem Bd. XXXVII), Hartmann (Verhandlungen d. deutschen otologischen Gesellsch. 1895 und Moskauer Kongreß 1897), Siegfried Weiß†††) und Preysing*†) haben wesentlich zur Klärung der Ansichten über diese Krankheitsform im frühen Kindesalter beigetragen. Meine Untersuchungen betreffen eine Reihe von im Karolinen-Kinderspital verstorbenen Fällen, deren Gehörorgane mir durch Dr. Siegfried Weiß mit den dazugehörigen klinischen Notizen übermittelt wurden*††). In der Monographie von Gomperz*†††) hat neben kritischer Sichtung der vorhandenen Literatur die Klinik dieser frühzeitigen Erkrankungen die eingehendste Bearbeitung gefunden.

**Pathologisch-anatomische Veränderungen.** Diese zeigen nach der Intensität des Prozesses mannigfache Abstufungen vom einfachen Katarrh bis zur hochgradigen Zellinfiltration bei den purulenten Formen.

In fast allen Fällen findet sich im Mittelohre ein seröser oder sulziger, klebriger, durch Eiterzellen getrübter Inhalt, selten rein eitriges Exsudat. Die Schleimhaut ist entweder gleichmäßig oder ungleichmäßig geschwollen, ödematös, uneben und drusig (Panzer, Mon. f. Ohrenheilk. 1898).

Die mikroskopische Untersuchung der Schleimhaut (Fig. 180) zeigt größere und kleinere halbkugelige, zottenähnliche Erhabenheiten mit stellenweise noch erhaltenem Epithel. Die besonders dem embryonalen Schleimhautpolster entsprechenden Partien der Mucosa sind stark verdickt und in den oberen, gefäßreicheren

*) Verhandl. d. Phys.-med. Gesellsch. in Würzburg 1859, IX.
**) Monatsschr. f. Ohrenheilk. 1868.
***) Archiv f. Heilk. 1873, XIV.
†) Archiv f. Ohrenheilk. 1876, X.
††) Monatsschr. f. Ohrenheilk. 1897.
†††) Zieglers Beitr. zur patholog. Anatomie etc. Bd. XXVII, 1900.
*†) Wiesbaden 1904, Bergmann.
*††) Politzer, Über anatomische Veränderungen im Gehörorgane bei Otitis med. im Kindesalter. Hauptversammlung der Österreichischen Otologischen Gesellschaft. Juni 1900.
*†††) Pathol. u. Ther. d. Mittelohrentz. im Säuglingsalter. Wien 1906, Safar.

Digitized by Google

Schichten von zahlreichen mono- und polynukleären Leukozyten durchsetzt. Diese Zellinfiltration nimmt in den tieferen Schichten der Schleimhaut so ab, daß die dem Knochen aufliegenden fast normale Struktur zeigen (Siegfried Weiß). Diese von der Infiltration frei gebliebene Schichte der Schleimhaut gleicht, wie derselbe Autor hervorhebt, in ihrer Struktur dem embryonalen Schleimgewebe. Der Knochen selbst zeigt mit Ausnahme einer Anhäufung von Rundzellen in den Markräumen der Spongiosa keine Veränderungen. Im Sekrete sowohl, wie auch in den oberflächlichen Schleimhautschichten und in den Blutgefäßen (Weiß) lassen sich bakteriologisch die bei der Otitis med. acuta erwähnten Mikroorganismen nachweisen (Kossel, Weiß, Preysing).

Fig. 180.

Frontalschnitt durch die Trommelhöhle eines an Morbillen verstorbenen Kindes. o = obere, u = untere Trommelhöhlenwand. t = Trommelfell mit dem Durchschnitte des Hammergriffs. n = Nische der Fenestra vestibuli. pr = Promontorium. c = Cochlea. f = Nervus facialis. st = Stapesplatte. p = entzündlich infiltrierte Schleimhaut des Attik mit der inneren Wand verschmolzen. p' = entzündete und aufgewulstete Schleimhaut des Promontoriums. e e' = freies Exsudat in der Trommelhöhle. Nach einem Präparate meiner Sammlung.

Als Erreger der Otit. med. neonatorum sind vorwiegend Pneumokokken, seltener Streptokokken gefunden worden; bei primärer und sekundärer tuberkulöser Entzündung der Tuberkelbacillus. Flesch hat auf die Infektion des Mittelohrs mit dem Gonococcus beim Geburtsakte hingewiesen. Die nichtbazilläre endemische Grippe kann nach Gomperz von der bazillären pandemischen Influenza nur bakteriologisch unterschieden werden.

**Ätiologie und Vorkommen.** Exsudationen im Mittelohre werden bei Säuglingen und Kindern in den ersten Lebensjahren vorzugsweise neben Pädatrophie, bei Bronchopneumonie, Bronchitis, chronischen Darmkatarrhen und im Verlaufe akuter und chronischer Infektionskrankheiten beobachtet. Ihr häufiges Vorkommen bei Morbillen wurde schon von Tobirtz*), Rudolphi**) und Bezold***) durch Sektionen erwiesen. Weiß fand bei mehr als der Hälfte der an Masern erkrankten Kinder Veränderungen am Trommelfelle: Rötung, Trübung und Vorbauchung der intermediären Zone, welche zweifellos auf eine oft symptomlos verlaufende Exsudation im Mittelohre hindeuten. Nadoleczny†) fand bei einer Masernepidemie fast sämtliche davon befallene Kinder des ersten Lebensjahres mit Otitis media behaftet. Gomperz vindiziert der Grippe die häufigste Ursache der Otitiden im Säuglingsalter. Dieser am nächsten kommen der Häufigkeit nach die Masern- und Keuchhusten-Otitiden, seltener die bei Diphtherie und Varicellen und äußerst selten die nach Scarlatina entsprechend dem seltenen Vorkommen dieser Krankheit im Säuglingsalter. Daß auch vom äußeren Gehörgange aus bei Säuglingen eine Infektion stattfinden kann,

*) Archiv f. Kinderkr. 1887, VIII.
**) Zeitschr. f. Ohrenheilk. XXVIII, 3.
***) Münchner med. Wochenschr. 1896. 10/11.
†) Jahrb. f. Kinderheilk. Bd. LX, 12.

Digitized by Google

beweisen die von Pins gemachten Beobachtungen*) über Otitis med. acuta durch Eindringen von Wasser in den äußeren Gehörgang beim Baden der Kinder. Nach Pins sind ferner als häufige Ursache der Otitis die Hustenanfälle und das Erbrechen beim Keuchhusten, wobei durch die Espirationsstöße Schleim in das Mittelohr getrieben wird. Ein prädisponierendes Moment für die häufige Erkrankung der Mittelohrschleimhaut im Säuglingsalter ist der im ersten Lebensjahre noch bestehende embryonale Charakter der Mucosa (S. Weiß).

Während Aschoff die Otitis bei Neugeborenen als Fremdkörperotitis (durch Eindringen von Fruchtwasser und Schleim in die Trommelhöhle während des Geburtsaktes) bezeichnet — die sich nach Gomperz' Untersuchungen auf die ersten zwei Lebenswochen beschränkt —, vertritt Heerman die Ansicht, daß die von ihm als konkomitierend bezeichnete Otitis med. der ersten Lebensjahre von der genuinen Otitis scharf zu trennen, und daß sie die Folge allgemeiner Ernährungstörung und der durch sie bedingten Konsumption der Kräfte sei. Die konkomitierende Otitis med. führt nach Heerman nur selten, die genuine fast stets zur Spontanperforation des Trommelfells. In Bezug auf Ausgang und Komplikationen (Empyem des Antrums, Meningitis, Pyämie) lassen sich jedoch beide Formen voneinander nicht unterscheiden.

Im späteren Kindesalter sind es sodann die mit Tonsillarhypertrophie und adenoiden Vegetationen verbundenen Nasenrachenkatarrhe, welche zu Katarrhen und akuten Entzündungen im Mittelohre Veranlassung geben (Beckman, Verh. d. Deutsch. otolog. Gesellsch. 1895; J. Pollak, Wien. med. Presse 1902).

Die Otitis med. der Säuglinge wird in den meisten Fällen durch Invasion von Mikroorganismen per tubam hervorgerufen (Weichselbaum); nur selten dürfte sie auf dem Wege der Blutbahn — hier allerdings am häufigsten bei der tuberkulösen Infektion — erfolgen. Ihr häufiges Auftreten bei Nasenrachenkatarrhen, adenoiden Vegetationen, Pneumonie, Bronchitis dürfte darauf zurückzuführen sein, daß das Mittelohr beim Kinde wegen der Kürze und Weite der Tuba mit dem Nasenrachenraume in einem innigeren Kontinuitätsverhältnis steht als bei Erwachsenen, daher Katarrhe des Respirationstraktes leichter das Mittelohr ergreifen als bei Erwachsenen.

Kutscharsianz fand in 230 Gehörorganen von Kindern im Alter von wenigen Tagen bis zu 7 Monaten nur 30mal die Trommelhöhle normal. 50 Gehörorgane boten die Merkmale von Katarrh, 150 von eitriger Entzündung. Dasselbe gilt von den Angaben Schwartzes, der in je 5 Leichen Neugeborener 2mal Sekret im Mittelohre fand, und von v. Tröltschs mit demselben Befunde bei 62 Prozent in den ersten Lebensmonaten. Nach Hochsinger, der die schweren mit Trommelfellperforation verlaufenden Formen der Mittelohrentzündung viel häufiger jenseits der Säuglingsperiode beobachtet hat, führt die Coryza syphilitica neonatorum viel seltener als der grippöse Schnupfen zur perforativen Mittelohrentzündung, was darauf zurückzuführen ist, daß die hereditär syphilitische Rhinitis der Säuglinge zunächst nur den vorderen Abschnitt der Nase betrifft.

Daß die Häufigkeit der Mittelohraffektionen mit dem zunehmenden Alter der Kinder stetig abnimmt, aber im schulpflichtigen Alter noch viel beträchtlicher ist als bei Erwachsenen, beweisen die von E. Weil angestellten Untersuchungen der Gehörorgane von 5905 Schulkindern. Er fand Ohraffektionen oder deren Residuen: bei Kindern im Alter von 7 Jahren an 23,6 Prozent, von 8 Jahren 23 Prozent, von 9 Jahren 23,3 Prozent, von 10 Jahren 17 Prozent, von 11—13 Jahren 20 Prozent, im Alter von 14 Jahren nur mehr 11 Prozent, von da bis zum 18. Jahre nur 2,7 Prozent.

**Symptome, Verlauf und Ausgänge.** Sehr häufig, insbesondere bei Katarrhen, bei Pädatrophie, bei schleimig-eitriger Exsudation und selbst bei den Infektionskrankheiten soll nach den Beobachtungen von Göppert, Heerman, Siegfr. Weiß u. a. die Otitis med. der Säuglinge oft

*) Jahrb. f. Kinderheilk. Bd. XXVI.

Digitized by Google

ganz symptomlos verlaufen und hier nur der objektive Befund am Trommelfelle: Hyperämie am Hammergriff und an der Peripherie, radiäre Gefäßinjektion, Trübung und gelbliche Verfärbung der Membran, Vorbauchung der intermediären Zone, ausschlaggebend für die Diagnose sein. Gomperz führt diese angebliche Symptomlosigkeit auf mangelhafte Beobachtung zurück. Solche Kinder sind verstimmt, zeigen verringerten Appetit, Unruhe und Empfindlichkeit bei Berührung der Ohrgegend, an die sie öfters mit den Händchen hinfahren, und leicht erhöhte Temperatur — normal erhebt sie sich im ersten Lebensjahre nicht über 37,15 Mastdarm —, zuweilen Schwellung der periaurikulären Lymphdrüsen. Ponfick beobachtete vor dem Manifestwerden der Otitis Störungen der Darmfunktion.

Bei sonst kräftigen Säuglingen tritt die Affektion oft plötzlich mit Unruhe, unaufhörlichem Schreien, Zittern des Unterkiefers, kontinuierlichem Wetzen des Hinterkopfes am Kissen (Pins) und mit hohem Fieber (39,5—40) auf. Bei einseitiger Affektion beruhigt sich das Kind oft erst dann, wenn es auf die leidende Seite gelegt wird. Aus demselben Grunde nimmt nach Pins und Meißner ein solcher Säugling gewöhnlich nur eine Brust, weil bei entgegengesetzter Lage die Schmerzen sich steigern. Öfters lassen die Kinder bei einseitiger Affektion den Kopf gegen die erkrankte Seite hängen und greifen bei Schmerzanfällen mit der Hand nach dem affizierten Ohre. Die Schmerzen treten oft anfallsweise auf und steigern sich besonders während der Nacht. Die Remissionen sind zuweilen so vollständig, daß auf heftige Schmerzanfälle, während welcher sich die Kleinen vor Schmerz winden und krümmen, stundenlange Pausen folgen, in denen sie munter spielen. Trockene Wärme wirkt merklich beruhigend.

Bei Kindern im ersten Lebensjahre erreichen die Kopfsymptome bei der Otitis med. acuta oft einen so hohen Grad, daß die Erkrankung, die häufig mit heftigem Fieber, Erbrechen, Bewußtlosigkeit und Konvulsionen auftritt, vor dem Durchbruche des Trommelfells das Bild einer Meningealaffektion oder eines mit Hirnsymptomen beginnenden akuten Exanthems darbietet*). Die Cerebralsymptome sind auf die vielfachen, durch die noch nicht vereinigten Suturen vermittelten Gefäßanastomosen zwischen Trommelhöhle und Schädelhöhe des Kindes zurückzuführen (Wagenhäuser).

Unterläßt man es in solchen Fällen, das Trommelfell zu besichtigen, so wird man erst durch den Eintritt eines eitrigen Ausflusses aus dem Ohre und durch das Schwinden der stürmischen Erscheinungen belehrt, daß die Cerebralsymptome von der Ohrerkrankung ausgingen.

Diese Tatsache muß sich der praktische Arzt stets vor Augen halten und man darf es in der Praxis nie versäumen, bei akuten fieberhaften, mit Hirnsymptomen verbundenen Erkrankungen stets auch eine gründliche Untersuchung der Gehörorgane vorzunehmen und sich durch den Trommelfellbefund zu vergewissern, ob die bedrohlichen Symptome vom Ohre ausgehen oder nicht, um durch einen rechtzeitigen therapeutischen Eingriff die Entwicklung gefahrdrohender Komplikationen hintanzuhalten.

Die vielfach verbreitete Ansicht, daß im frühen Kindesalter die Spiegeluntersuchung des Trommelfelles undurchführbar (Wreden, Kossel) oder nur mit den größten Schwierigkeiten verbunden sei (v. Tröltsch, Ponfick), ist unrichtig. Schon Gruber**) wies auf die Möglichkeit solcher Untersuchungen hin und

*) Streckeisen (Bericht über das Kinderspital in Basel, 1864) wies als Ursache der cerebralen Symptome bei Pneumonie, eitrigen Paukenhöhlenkatarrh mit meningitischen Anfängen nach und Steiner (Jahrb. f. Kinderheilk. 1869) bezeichnete dezidiert als eine der Hauptursachen der Gehirnsymptome bei der sogenannten Hirnpneumonie eine gleichzeitige eitrige Mittelohrentzündung.

**) Monatsschrift f. Ohrenheilk. 1868, VI.

Digitized by Google

Gomperz (l. c.) konnte feststellen, daß die Spiegelung des Trommelfells von der 6. Lebenswoche an nur selten, nach Vollendung der 12. Lebenswoche aber fast nie mehr undurchführbar ist. Auch bei Kindern der ersten Lebenswochen gelang Gomperz die Spiegelung in einem sehr ansehnlichen Prozentsatz der Fälle.

Eine auffällige Veränderung zeigt das Krankheitsbild nach dem spontanen Durchbruch des Trommelfells oder nach der Paracentese. Die Schmerzäußerungen hören plötzlich auf, das Fieber schwindet und es tritt ein langanhaltender Schlaf ein. War die Otitis mit Hirnreizung, Konvulsionen und Bewußtlosigkeit verbunden, so schwinden auch diese Symptome oft wie mit einem Schlage. Temperaturen bis 40 Grad dauern bei Infektionskrankheiten oft noch lange nach Eintritt des Ohrenflusses an. Die Symptome der im Höhestadium der akuten Infektionskrankheiten sich entwickelnden eitrigen Otitiden treten gegenüber dem Symptomenkomplex der Allgemeinerkrankung in den Hintergrund, manifestieren sich aber oft genug in sehr auffallenden Temperatursteigerungen und in Verschlimmerungen des Allgemeinbefindens.

Ist schon vor dem Durchbruche des Trommelfells dessen genaue Besichtigung infolge der Schwellung im äußeren Gehörgange, oft auch durch Auflockerung der Epidermis erschwert, so ist dies noch häufiger der Fall nach erfolgter Perforation. Hier wird der ohnehin enge Gehörgang durch Schwellung seiner Auskleidung und durch Mazeration der Epidermis so verengt, daß es mitunter schwierig ist, die Trommelfellperforation zu sehen. Einen sicheren Anhaltspunkt liefert in solchen Fällen das Vorhandensein fadenziehender Schleimflocken im Spülwasser, da diese nur bei Mittelohreiterungen, nie jedoch bei Otitis externa vorkommen, mit welcher die Erkrankung verwechselt werden könnte. Watt beobachtete Fazialiskrämpfe. Fazialislähmungen sind selten, noch seltener Lähmungen des N. abducens (Jaques). Septische Infektion bei Otitis der Säuglinge hat Cozzolino beobachtet (Riv. d. clin. pediatr. Anno II).

Die akute Otitis media mit und ohne Perforation rezidiviert bei Kindern bis zum 12.—15. Lebensjahre sehr häufig, besonders während eines Schnupfens und bei kalter, feuchter Witterung. Öftere Desinfektion des Nasenrachenraums durch zerstäubte sterile Kochsalzlösungen (1—2prozentig) erweist sich wohl bisweilen als wirksam gegen solche Rückfälle, öfter jedoch, insbesondere bei chronischen Affektionen des Nasenrachenraumes, kehren trotzdem die Otitiden nach unregelmäßigen Zeiträumen wieder.

Bezüglich der Ausgänge der Otitis med. infant. muß auf das früher (S. 323) Gesagte verwiesen werden. Daß Spontanheilungen von Katarrhen und eitrigen Entzündungen mit und ohne Perforation vorkommen, ist außer Zweifel. Es kann aber auch als erwiesen gelten, daß manche im späteren Lebensalter zu Tage tretenden Hörstörungen die Folge übersehener oder vernachlässigter Mittelohraffektionen im Kindesalter sind. Da nun Katarrhe und leichtere Otitiden im Gefolge anderer Organerkrankungen oft unter wenig auffallenden Symptomen verlaufen, so sollte der Arzt es nie unterlassen, bei jeder Erkrankung im Kindesalter auch die Gehörorgane in den Bereich seiner Untersuchung zu ziehen.

Es wurde schon früher hervorgehoben, daß die besonders bei Infektionskrankheiten auftretenden eitrigen Otitiden bei Kindern, namentlich die scarlatinös-diphtheritischen und morbillösen Formen, infolge ausgedehnter destruktiver Veränderungen im Mittelohre und Komplikation mit Panotitis ungünstig verlaufen, doch sah ich Fälle, bei denen trotz gänzlichen Verlustes des Trommelfells, nach dem Aufhören der Eiterung eine Hörweite von 8—10 m für Flüstersprache bestand, bei denen somit die beiden Labyrinthfenster intakt blieben.

Empyeme des Warzenfortsatzes im Säuglingsalter sind nach Gomperz relativ selten, da günstigere Verhältnisse für den Eiterabfluß vorliegen, als beim Erwachsenen. Das akute Empyem manifestiert sich oft durch perio-

Digitized by Google

stale Abszesse, die bei dem Umstand, daß die Nahtfuge der Fissura petrosquamosa lange offen bleibt, leicht entstehen. Oft verbergen sich aber die Empyeme hinter unauffälligen Symptomen, die Gomperz detailliert zusammenstellte. Da ist vor allem die profuse, oft sanguinolente schleimigeitrige Absonderung, das rasche Nachquellen des Sekretes in den Gehörgang, die zitzen-, keulen- und pilzförmigen Wucherungen der Trommelhöhlenschleimhaut und die Drüsenschwellungen am Unterkieferwinkel hervorzuheben; bei chronischen Fällen dazu noch fürchterlicher Fötor der profusen Otorrhöe, Zuschwellung des Gehörganges und Fazialislähmungen. Diesen Symptomen entsprechen oft schon große, bis an die Dura reichende, mit Eiter, Granulationen und Sequestern erfüllte Höhlen.

Daß die Otitis media in den ersten Lebensjahren auch einen wichtigen Einfluß auf den Ernährungszustand übt, ist außer Zweifel. Hartmann*) fand, daß gestörte Verdauung und Gewichtsabnahme bei Säuglingen durch Exsudationen im Mittelohre bedingt sein können, daß nach Entleerung des Sekretes durch die Paracentese des Trommelfells die Verdauung gebessert wird und das Körpergewicht wieder zunimmt und daß die Temperatursteigerungen im Laufe einer Darmerkrankung bei Säuglingen durch Hinzutritt einer Mittelohrentzündung hervorgerufen werden können. Hieraus ergibt sich nach Hartmann die Wichtigkeit der Untersuchung der Gehörorgane bei allen mit Temperatursteigerung und Gewichtsabnahme verbundenen Darmerkrankungen der Säuglinge.

Für die Therapie der Katarrhe und Mittelohrentzündungen im Kindesalter gelten im allgemeinen die in den vorhergehenden Abschnitten (S. 281, 312 u. 327) dargelegten Grundsätze. Bezüglich der Lufteintreibungen per tubam muß hervorgehoben werden, daß bei den Hörstörungen infolge sogenannter Tuben-Trommelhöhlenkatarrhe der Kinder vorzugsweise durch sie Heilung erzielt wird. Ihre zeitweilige Anwendung mit schwächeren Druckstärken ist aber auch bei den akuten nichtperforativen und perforativen Otitiden, jedoch nur nach dem Schwinden der Reaktionserscheinungen angezeigt, wofür auch die Erfahrungen Walbs (Verh. d. Deutsch. otolog. Gesellsch., Jena 1895) sprechen. Besonders wirksam erweist sich das von mir angegebene Verfahren bei den suppurativen Formen zur Herausbeförderung stagnierender Sekrete und zur Hörverbesserung. Schlimme Folgen der rationell angewendeten Luftdusche bei Kindern habe ich nie beobachtet.

Gomperz bezeichnet das Politzersche Verfahren als unersetzliches Mittel zur Herstellung der normalen Hörfunktion in den späteren Stadien der Erkrankung. Er konnte nachweisen, daß die im Säuglingsalter mit meinem Verfahren behandelten Kranken in späteren Jahren ein normales Hörvermögen besaßen, während ein großer Prozentsatz der an anderen Orten unter gleichen Verhältnissen ohne Politzersches Verfahren Behandelten an Hörstörungen litten (l. c.).

Bei den eitrigen Mittelohrentzündungen ist in den ersten Tagen nach erfolgtem Durchbruche des Trommelfells der Sekretabfluß so kopiös, daß Ausspritzungen des meist stark verengten Gehörganges nur geringen Nutzen gewähren. Man beschränke sich daher in der ersten Zeit auf häufiges Auftupfen des Sekrets durch Einführung länglicher steriler Wattetampons oder Einlegen von Streifen steriler Gaze, Vioformgaze u. s. w. und Einträufelungen 5prozentiger Perhydrollösungen. Dauert die Schwellung im Gehörgange bei verminderter Sekretion an, so leisten mehrermals im Tage zu wechselnde Einlagen von mit verdünnter essigsaurer Tonerde (Liqu. Burowi 40,0, Solut. aquos. Acidi borici: 100,0) getränkten Bäuschchen in den Gehörgang vorzügliche Dienste (Gomperz). Da sich bei Kindern in den ersten Lebens-

*) Zeitschr. f. Ohrenheilk. Bd. XXXIV.

Digitized by Google

jahren bei akuten, seltener bei chronischen Mittelohreiterungen, an der Ohrmuschel und in der Umgebung des Ohres öfters ein nässendes Ekzem entwickelt, so empfiehlt es sich, zu dessen Verhütung in allen Fällen die Umgebung des Ohres 2—3mal täglich mit Vaselin zu bestreichen.

Bei Eröffnung des Antrum wegen Empyem ist es nach Gomperz empfehlenswert, mit der Narkose, die oft sehr rasch eintritt, erst nach der Vorbereitung des Operationsfeldes zu beginnen; ferner, zur Freilegung des Antrum präparierend vorzugehen, da sonst bei dem weichen Knochen des Säuglings ein unbeabsichtigtes Eindringen in die Schädelhöhle leicht erfolgen kann. Wegen Tiefstandes der mittleren Schädelgrube im ersten Lebensjahre soll die Knochenöffnung nicht zu hoch angelegt werden.

Bei Kindern über 6—7 Jahren ist die Behandlung der Mittelohreiterung von der bei Erwachsenen nicht verschieden.

### c) Die chronische, eitrige Mittelohrentzündung.

Syn.: Otitis media suppurativa s. perforativa chron. — Chronischer, eitriger Ohrkatarrh (v. Tröltsch). — Chronische Mittelohreiterung. — Chronic suppuration of the middle ear (Roosa). — Chronic purulent inflammation of the middle ear (Burnett). — Otite profonde de l'oreille moyenne (Bonnafont). — Otite media piogenica a forma chronica (De Rossi).

Die chronische, eitrige Mittelohrentzündung zählt zu den wichtigsten Erkrankungen des Gehörorgans, nicht nur wegen der Häufigkeit ihres Vorkommens und der durch sie bedingten Hörstörungen, sondern auch wegen der in ihrem Gefolge häufig auftretenden allgemeinen Ernährungsstörungen, vorzugsweise aber wegen der lebensgefährlichen Komplikationen, welche durch Übergreifen der Eiterung auf die Schädelhöhle und die Sinus hervorgerufen werden.

Bei keiner Entzündungsform des Mittelohrs erleidet der Gehörapparat so tiefgreifende Veränderungen wie bei der chronischen Mittelohreiterung. Der Eiterungsprozeß ist nicht nur über das ganze Mittelohr verbreitet, sondern es wird oft genug auch der äußere Gehörgang, das Labyrinth und die Knochenwände des Mittelohrs in Mitleidenschaft gezogen.

Pathologisch-anatomische Veränderungen. Das Epithel der Mittelohrschleimhaut verliert bei den chronischen Mittelohreiterungen häufig seinen flimmernden Charakter, doch sah ich Fälle, bei denen, trotz langjähriger Eiterung, die hypertrophische Schleimhaut von einem mehrschichtigen, sehr hohen, flimmernden Zylinderepithel überkleidet war. Einen epidermidalen Charakter nimmt das Trommelhöhlenepithel vorzugsweise durch Invasion der Epidermis des äußeren Gehörgangs in die Trommelhöhle an (s. Cholesteatom). An mikroskopischen Schnitten erscheint die Mittelohrschleimhaut an einzelnen Stellen ganz von Epithel entblößt, während sie an anderen Partien von einer exzessiv gewucherten, mehrschichtigen, oft pigmentierten, in den obersten Schichten verhornten, von Fettkörnchen durchsetzten Epithellage bedeckt wird.

Die wichtigste Veränderung der Schleimhaut bei der chronischen Mittelohreiterung besteht in Massenzunahme, bedingt durch exzessive Rundzelleninfiltration, Gefäßerweiterung und Gefäßneubildung. Während die Periostallage der Schleimhaut wohl pathologisch verändert wird, jedoch meist erhalten bleibt, wird die subepitheliale Schichte durch Rundzellen so verdrängt, daß an ihre Stelle eine von erweiterten, ausgebuchteten, zum Teile neugebildeten Gefäßen durchzogene, eiternde Granulationsfläche tritt. Die Schleimhaut erscheint hierbei dunkelrot und gelbrot, um das Mehrfache ihres ursprünglichen Durchmessers verdickt, glatt oder drusig, mit mikroskopisch kleinen, zottigen oder pilzförmigen Exkreszenzen besetzt (Fig. 181 zz') und oft so stark wuchernd, daß die pneumatischen Räume des Mittelohrs, die Vertiefungen der Trommelhöhlenwände, zuweilen ein großer Teil des



Digitized by Google

Trommelhöhlenraumes bis zur vollständigen Verödung desselben von der hypertrophierenden Schleimhaut ausgefüllt werden.

Zu den von mir zuerst beschriebenen pathologischen Veränderungen bei chronischen Mittelohreiterungen zählen die erweiterten Lymphgefäße in den tieferen Schichten der Schleimhaut. Sie erscheinen als variköse, eingeschnürte, mit kolbigen, blind endigenden Ausbuchtungen versehene Gefäßbildungen, deren Stämme ein anastomosierendes Netz bilden (Fig. 182).

Ein anderer keineswegs seltener Befund sind die von mir beschriebenen Cysten in der wuchernden Schleimhaut, von denen die in den tieferen Lagen wahrscheinlich durch Abschnürung von buchtigen Lymphräumen entstehen (Fig. 182), während die in den oberflächlichen Granulationschichten ziemlich häufig beobach-

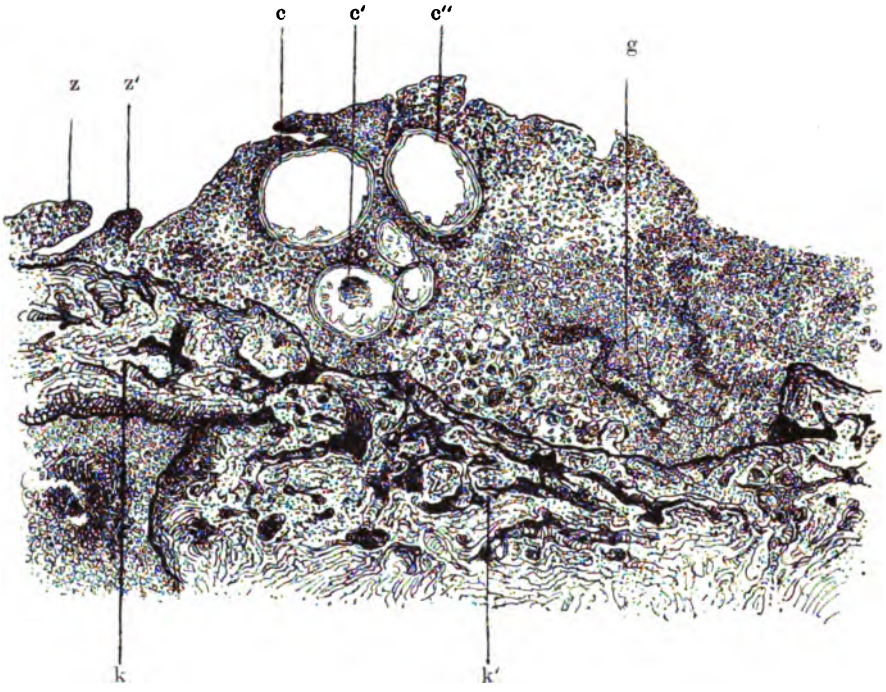


Fig. 181.

Hypertrophie der Mucosa bei Otitis med. suppur. chron. k k' = Durchschnitt der Knochenwand des Promontoriums mit stark erweiterten Gefäß- und Knochenräumen. g = durch Rundzellenwucherung vielfach verdickte Promontoriumschleimhaut, Gefäßentwicklung in der Tiefe. z z' = zottenförmige Wucherungen an der Oberfläche der Schleimhaut. c c' c'' = cystische Räume in der wuchernden Schleimhaut. c' = geschichteter Epithelialklumpen in der Cyste. Von einem 19jährigen, seit der Kindheit an rechtseitiger Mittelohreiterung leidenden, an Osteomyelitis acuta verstorbenen Manne.

teten, mit Epithel ausgekleideten Cysten (Fig. 181 c c' c'') durch Verwachsung papillärer Exkreszenzen zu stande kommen, indem die zwischen den Wucherungen gelegenen Einsenkungen allseitig abgeschlossen werden*).

Die Veränderungen, welche die erkrankte Schleimhaut im Verlaufe chronischer Mittelohreiterungen erfährt, lassen sich in folgendem zusammenfassen: 1. Die gewucherten Rundzellen können durch Fettmetamorphose und Zerfall sich zurückbilden; doch erlangt die Schleimhaut, selbst bei den leichteren Formen, kaum wieder die normale Beschaffenheit, wie nach kurz dauernden, akuten Entzündungen. 2. Es entwickeln sich durch partielle Hyperplasien der Schleimhaut umschriebene Erhebungen in Form von Gra-

*) Vgl. Zeroni, Beitrag zur Kenntnis der Heilungsvorgänge nach der operativen Freilegung der Mittelohrräume. Archiv f. Ohrenheilk. Bd. XLV.

Digitized by Google

nulationen oder von gestielten Neubildungen (Trommelhöhlenpolypen). 3. Es kommt durch Umwandlung der Rundzellenelemente in Spindelzellenzüge zur Bildung eines der Narbenstruktur ähnlichen, straffen Bindegewebes in Form von diffusen, sehnigen Verdickungen der Schleimhaut oder von Brücken und mächtigen Schwarten, welche zu abnormen Verwachsungen zwischen Trommelfell, Gehörknöchelchen und den Trommelhöhlenwänden führen. Diese Bindegewebsneubildungen können entweder persistieren oder es tritt im weiteren Verlaufe Schrumpfung, Verkalkung oder Verknöcherung der Neubildung, seltener Atrophie der Schleimhaut ein. Daß die verdickten Brücken und Falten in vielen Fällen aus den im Normalen in variabler Menge vorkommenden Fäden und Falten in der Trommelhöhle hervorgehen (siehe S. 30), unterliegt keinem Zweifel. 4. Der Eiterungsprozeß führt zum destruktiven Zerfall des Gewebes, zu Geschwürsbildung und Nekrose der Schleimhaut, welche bis auf den darunterliegenden

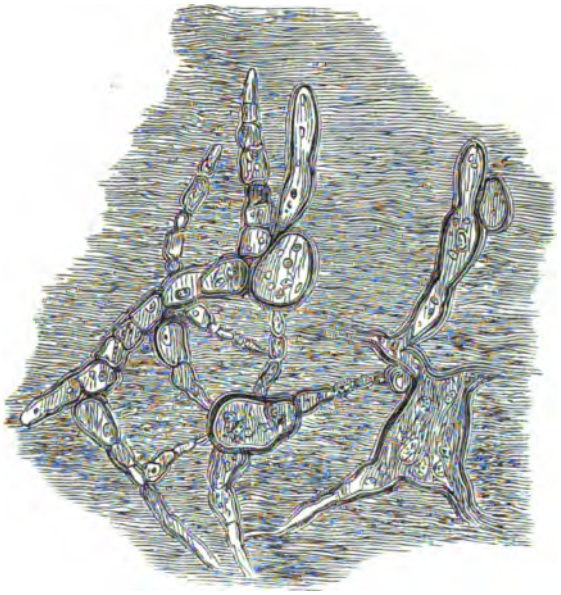

Fig. 182.

Erweitertes Lymphgefäßnetz in den tieferen Schichten des Promontoriumüberzuges von einem 27jährigen, seit der Kindheit an Otorrhöe leidenden Phthisiker. (Rechtes Ohr.) Hartnack Obj. 7.

Knochen verloren geht, wobei die Ulzeration auf den Knochen übergreifen kann. 5. Die Schleimhaut wird unter dem Einflusse der aus dem äußeren Gehörgang in die Trommelhöhle hineinwachsenden Epidermis zur epidermidalen Desquamation angeregt, welche zur Bildung von Cholesteatom im Schläfebeine führt. Durch Schmelzung oder Zerfall der Gelenkskapseln und Haltbänder der Gehörknöchelchen werden diese in ihrer Verbindung so gelockert, daß sie — am häufigsten bei der Mittelohrdiphtherie — ausgestoßen werden.

Die hier angeführten Veränderungen im Mittelohre können in verschiedenen Zeitabschnitten des Eiterungsprozesses nacheinander sich entwickeln oder gleichzeitig nebeneinander bestehen. So findet man in ein und demselben Gehörorgane, neben Granulationsbildung an der Schleimhaut, straffe organisierte Bindegewebsneubildung oder Cholesteatom und an anderen Stellen wieder einen ulzerativen, bis auf den Knochen reichenden Defekt.

Das Trommelfell erleidet bei den chronischen Mittelohreiterungen mannigfache Veränderungen. Während bei den akuten eitrigen Mittelohrentzündungen — die rasche Einschmelzung des Trommelfellgewebes bei Mittelohrdiphtherie und bei Tuberkelbildung im Trommelfelle ausgenommen — nur eine Konti-

Digitized by Google

nuitätstrennung des Trommelfells besteht, haben wir es bei den chronischen Mittelohreiterungen mit einem durch Einschmelzung des Trommelfellgewebes entstandenen Substanzverluste zu tun.

Die Zerstörung betrifft in der Regel den intermediären Teil des Trommelfells. Bei meinen zahlreichen Sektionen fand ich, daß selbst bei sehr ausgedehnten Substanzverlusten zumeist noch der periphere Teil des Trommelfells in Form einer sichelförmigen Leiste erhalten bleibt, welche nicht immer durch den Annulus tendinosus, sondern von dem dichtgedrängten, peripheren Kreisfaserbündel des Trommelfells gebildet wird. Der Trommelfellrest wird entweder durch exzessive Wucherung der Schleimhautschichte mit oder ohne Cystenbildung oder durch gleichmäßige, papilläre oder polypöse Hypertrophie der Cutisschichte (Fig. 183) verdickt, während die Subst. propria entweder unverändert bleibt oder durch Exsudat, Kalkmassen oder die wuchernden Bindegewebselemente der Nachbarschichten teilweise oder ganz verdrängt wird*).

Nach Ablauf der Eiterung werden die Ränder der Perforationsöffnung überhäutet und es bleibt eine persistente Lücke im Trommelfelle zurück oder die Perforationsöffnung schließt sich durch ein zartes und dünnes Narbengewebe, in welchem die elastischen Fasern der Subst. propr. fehlen. Der Trommelfellrest ist entweder durch Bindegewebswucherung verdickt, verkalkt, verknöchert oder atrophisch, seine innere Fläche bald frei von Adhärenzen, bald in verschiedener Ausdehnung mit der inneren Trommelhöhlenwand verwachsen.

Fig. 183.

Zottenförmige Wucherungen an der Cutisschichte eines perforierten Trommelfells. Von einem (im allgemeinen Krankenhause) an konsekutiver Meningitis basilaris verstorbenen tuberkulösen Manne, der seit vielen Jahren an einer profusen Mittelohreiterung litt. c = wuchernde Cutisschichte mit zottenförmigen Erhabenheiten. p = Subst. propr. s = Schleimhautschichte.

Die Schleimhaut der Ohrtrompete ist während der Dauer der Eiterung geschwellt und aufgewulstet; die acinösen Drüsen der Schleimhaut vergrößert, die Acini und deren Ausführungsgänge ausgedehnt, das Epithel fehlend oder geschichtet. Granulations- oder Polypenbildung an der Tubenschleimhaut sind selten. Nach abgelaufener chronischer Eiterung bleibt in den meisten Fällen eine mäßige Verengerung des Tubenkanals zurück, selten wird die Ohrtrompete durch Atrophie des Knorpels und der Knochenwände übermäßig erweitert.

Die pathologischen Vorgänge im Warzenfortsatze sollen in einem besonderen Abschnitte geschildert werden.

Die von der Schleimhaut bedeckten Knochenwände des Mittelohrs zeigen in vielen Fällen keine auffälligen Veränderungen. Zuweilen jedoch findet man die an die Schleimhaut grenzenden Markräume von Rundzellen infiltriert, die Gefäßlücken erweitert, mit einem Worte die Erscheinungen der Knochenentzündung mehr oder weniger stark ausgeprägt. Diese führt entweder zu Massenzunahme des Knochengewebes, zu hyperostotischen Auflagerungen und Osteophytbildungen oder zu Einschmelzung und Atrophie des Knochens, endlich zu Karies und Nekrose des Schläfebeins und der Gehörknöchelchen mit all den Folgezuständen, welche wir später kennen lernen werden. Die in einigen Fällen von Manasse, Scheibe und Haberman beobachteten otosklerotischen Veränderungen können, wegen ihrer allzugroßen Seltenheit, nicht als Folgezustand der Mittelohreiterung angesehen werden (siehe S. 298).

Die histologischen Veränderungen bei Otitis med. suppur. im Kindesalter sind nach meinen Untersuchungen durch papilläre Wucherungen charakterisiert. Die Disposition zu diesen Bildungen ist in dem bei Neugeborenen häufig vorkommenden papillaren Bau der Schleimhaut

*) Vgl. Politzer, Atlas der Beleuchtungsbilder des Trommelfells. S. 25, Fig. 14.

Digitized by Google

zu suchen. Ich fand indes häufig nicht nur gestielte papillare Exkreszenzen, sondern leisten- und kammartige Elevationen an der Mittelohrschleimhaut, welche an der inneren Trommelhöhlenwand vom hinteren Abschnitte der Trommelhöhle gegen das Ost. tymp. tubae zu verliefen. Diese kammartigen Exkreszenzen sitzen nicht selten auf vorspringenden Knochenleisten, welche sich von den Wänden der Trommelhöhle erheben (Fig. 184).

Zuweilen sind die dichtgedrängten Wucherungen in solcher Mächtigkeit vorhanden, daß das Tubenlumen durch sie vollständig verlegt wird. In der Trommelhöhle selbst sind sie am stärksten entwickelt am Promontorium, auf dem Köpfchen des Steigbügels, auf der Sehne des Tensor tympani und an der Innenfläche des Trommelfells in der Umgebung des Hammergriffs. Die Zellen des Warzenfortsatzes sind durchaus von Granulationsgewebe ausgefüllt, das Antrum enthält einen aus Eiterzellen bestehenden Exsudatpfropf.

An anderen Präparaten von an Scharlachdiphtherie erkrankten Kindern fand ich den Attik mit wuchernder Schleimhaut ausgefüllt, welche den Hammer und Amboßkörper einhüllt. Nebstdem sind es die beiden Fensternischen, insbesondere die Nische des Schneckenfensters, welche durch wuchernde Schleimhaut verlegt werden und in denen die aus dem fötalen Schleimhautpolster hervorgegangenen Schleimhautfalten und verästigten Membranen die Grundlage der Wucherungen bilden. Nach Scharlachdiphtherie fand ich den Hammer exfoliiert und den Amboß an die innere Trommelhöhlenwand angelötet.

Die gewucherte Schleimhaut und die papillaren Exkreszenzen bestehen durchweg aus Rundzellen, die bis in die Periostlage der Schleimhaut reichen. Das unmittelbar an die erkrankte Schleimhaut grenzende Knochengewebe ist oft nur wenig verändert; zuweilen findet sich in den benachbarten Knochenräumen gefäßreiches Granulationsgewebe. Am auffälligsten erscheinen Hammer und Amboß in ihrer Struktur verändert, ihre Knochenräume erweitert, mit Rundzellen erfüllt, und zwar an Stellen, wo kein direkter Zusammenhang zwischen der Schleimhautwucherung an der inneren Fläche des Trommelfells und den Knochenräumen im Hammer nachgewiesen werden kann. Die Oberfläche der papillaren Wucherungen ist mit einem sehr mächtigen, flimmernden oder nichtflimmernden Zylinderepithel bedeckt, welches zuweilen höher ist als das normale Epithel der Trommelhöhlenschleimhaut.

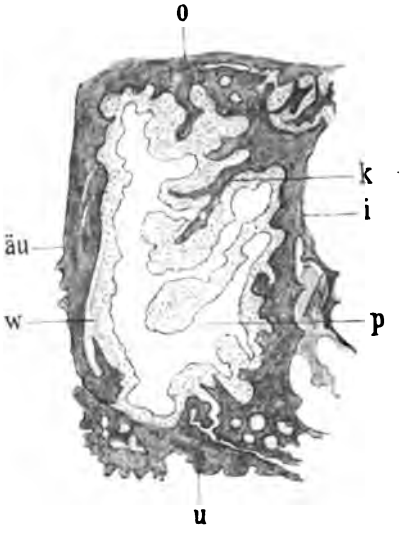


Fig. 184.

Durchschnitt durch den vorderen Teil der Trommelhöhle eines nach Scharlach an chronischer Mittelohreiterung erkrankten 2½jährigen Kindes. o = obere, äu = äußere, u = untere, i = innere Trommelhöhlenwand mit polypösen Wucherungen besetzt. p = gestielte papilläre Wucherung. k = Durchschnitt einer Knochenleiste mit daraufsitzender papillarer Wucherung. Nach einem Präparate meiner Sammlung.

Um eine klarere Übersicht der im Verlaufe der chronischen Mittelohreiterungen sich entwickelnden Veränderungen im Gehörorgane und im Schläfebeine zu gewinnen, erschien es mir zweckmäßig, zunächst die ohne tiefgreifende Komplikationen vor sich gehenden Eiterungsprozesse zu schildern und die Polypenbildungen, sowie die kariösen Erkrankungen und ihre Ausgänge einer gesonderten Darstellung zu unterziehen.

**Ätiologie und Vorkommen.** Der Übergang der akuten Mittelohreiterung in die chronische Form wird teils durch allgemeine und konstitutionelle Erkrankungen: lymphatische Kon-

Digitized by Google

stitution, Tuberkulose, Syphilis, Anämie und Marasmus, teils durch lokale Veränderungen im Gehörorgane und durch Erkrankungen des Nasenrachenraumes veranlaßt.

Von den durch die Infektionskrankheiten bedingten Otitiden gehen am häufigsten die scarlatinösen, diphtheritischen, seltener die typhösen, akuten Mittelohreiterungen in die chronische Form über. Auch schlechte Wohnungs- und Nährverhältnisse bei den ärmeren Volksklassen begünstigen die Chronizität der Mittelohreiterung. Daß diese nicht immer aus einer akuten Entzündung hervorgeht, sondern sich, namentlich bei gewissen Kachexien, auch ohne Reaktionserscheinungen entwickelt, wurde schon früher hervorgehoben. Es unterliegt keinem Zweifel, daß auch durch versäumte oder fehlerhafte Behandlung akute Mittelohreiterungen chronisch werden können.

Über den Einfluß der Mikroorganismen auf die Chronizität der Mittelohreiterungen bestehen nur Vermutungen. Während Lermoyez und Helme (l. c.) die Sekundärinfektion durch Staphylokokken als Ursache der Chronizität ansehen, glauben Gradenigo und Pes (Annales d. Malad. de l'Oreille 1895), daß diese in ungünstigen lokalen und allgemeinen Bedingungen zu suchen sei, eine Ansicht, die auch von Nadoleczny (l. c.) geteilt wird.

Von den lokalen Ursachen der Fortdauer von Mittelohreiterung sind als die wichtigsten hervorzuheben: 1. die im akuten Stadium aufschießenden Granulationen und polypösen Wucherungen an der Trommelhöhlenschleimhaut und am Trommelfelle; 2. Retention und Verkäsung des eitrigen Exsudats in den Ausbuchtungen der Trommelhöhle, des Felsenbeins und in den Zellen des Warzenfortsatzes; 3. ein während des akuten Verlaufes im Warzenfortsatze oder in einer anderen Partie des Schläfebeins sich etablierender kariös-nekrotischer Herd; 4. chronische Entzündung des äußeren Gehörgangs, wenn der Prozeß, wie beim Erysipel oder bei chronischem Ekzem, von hier auf das Mittelohr fortgepflanzt wurde; 5. die chronischen Erkrankungen der Nasenrachenschleimhaut und die Ozäna.

Die chronische eitrige Mittelohrentzündung entwickelt sich häufiger im Kindesalter als bei Erwachsenen. Ein großer Teil der bei Erwachsenen zur Beobachtung kommenden Eiterungsprozesse datiert zweifellos aus der Kindheit.

Beschaffenheit des Sekretes. Das Sekret bei der chronischen Mittelohreiterung ist entweder ein vorwaltend eitriges oder ein blennorrhoisches, selten wird ein durchscheinender, spärliche Eiterzellen enthaltender, kolloider Schleim abgesondert. Die Menge des Sekrets ist bald sehr kopiös, bald so gering, daß es zu dunkelgrünen oder bräunlichen Krusten im Gehörgange und in der Trommelhöhle eintrocknet. Am stärksten ist die Absonderung bei den scarlatinös-diphtheritischen Formen, ferner bei ausgedehnter Granulationsbildung im Mittelohre, bei kariösen Prozessen im Schläfebeine und bei Abszeßbildung in der Umgebung des Ohres. Die gelblichgrüne Farbe des Sekrets wird häufig durch Beimengung von Ceruminalfett, Detritus, Blut, Mikroorganismen (blaugrüner Ohrenfluß) und Arzneistoffen verändert. Der Ausfluß zeigt dann eine rotgelbe, bräunliche, schmutziggraue oder schwärzliche Färbung. Bei Karies ist der Ausfluß häufig dünnflüssig, von fleischwasserähnlicher Beschaffenheit und sehr ätzend. Das Sekret enthält, außer pyogenen Mikroorganismen noch Fäulniskokken und Vibrionen. Nach Lauffs*) kommt bei den mit intrakraniellen Erkrankungen komplizierten hochgradig

*) Archiv f. Ohrenheilk. Bd. LXX.

Digitized by Google

fötiden Eiterungen der Proteus vulgaris vor, entweder allein oder in Mischinfektion mit Strepto-, Staphylo- oder Diplokokken. Der häufig penetrante, üble Geruch des Sekrets wird durch die zersetzende Einwirkung von Fäulniskokken (Löwenberg) und durch die Anwesenheit von Saprophyten (Stern) bedingt. Er ist keineswegs immer ein Symptom von Karies und kommt nicht nur bei vernachlässigten Ohrenflüssen, sondern auch bei sorgfältigster Reinigung des Ohres vor. In letzterem Falle kann, wie ich beobachtete, der nicht zu beseitigende Fötor von zersetztem Sekrete oder von zerfallendem Cholesteatom in einer der Ausspülung unzugänglichen Bucht des Schläfebeins seinen Grund haben und die Indikation für die operative Freilegung der Mittelohrräume abgeben.

**Trommelfellbefunde.** Die Beleuchtungsbilder des Trommelfells bei den chronischen Mittelohreiterungen sind von so großer Mannigfaltigkeit, daß wir uns auf die Schilderung ihrer Haupttypen beschränken müssen. Die richtige Beurteilung der Befunde ist gerade bei dieser Entzündungsform umso wichtiger, als man nicht selten aus der Lage der Perforationsöffnung auf den Sitz der Eiterung im Mittelohre schließen kann.

Wo die Besichtigung des Trommelfells durch angesammeltes Sekret im inneren Abschnitte des Gehörgangs behindert wird, ist dasselbe durch Ausspülung mit lauwarmer, steriler physiologischer Kochsalzlösung oder durch Austupfen zu beseitigen. Eingetrocknete Sekretkrusten müssen mit der Sonde gelockert und mit der Pinzette entfernt werden.

Bei der Ohrspiegeluntersuchung haben wir unser Augenmerk auf den Standort und die Größe der Perforationsöff-

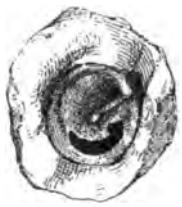

Fig. 185.
Halbmondförmiger Substanzverlust im vorderen, unteren Quadranten des rechten Trommelfells. Nach einem Präparate meiner Sammlung.

Fig. 186.
Herzförmiger Substanzverlust im rechten Trommelfelle. Nach einem Präparate meiner Sammlung.

Fig. 187.
An drei Stellen perforiertes, linkes Trommelfell. Nach einem Präparate meiner Sammlung.

nung, auf die Beschaffenheit des Trommelfellrestes und der inneren Trommelhöhlenwand und endlich auf die gleichzeitigen Veränderungen im äußeren Gehörgange zu richten.

Der Standort des Substanzverlustes ist am häufigsten die vordere untere Partie des Trommelfells und dessen hinterer oberer Quadrant; seltener wird die über dem kurzen Fortsatze liegende Pars flaccida perforiert.

Die Größe der Perforationsöffnung wechselt von der eines Nadelstichs bis zum totalen Defekte des Trommelfells. Sie hängt weder direkt von der Dauer noch von der Intensität des Eiterungsprozesses ab. Die größten Substanzverluste entstehen bei den scarlatinös-diphtheritischen Mittelohreiterungen und bei der tuberkulösen Ulzeration der Mittelohrschleimhaut.

Die Form des Substanzverlustes ist am häufigsten rundlich oder oval, elliptisch, seltener halbmondförmig (Fig. 185) oder eckig. Die unter dem Hammergriffe gelegenen Substanzverluste erhalten durch das Hineinragen des unteren Griffendes in die Perforationslücke eine ausgesprochene Herz- oder Nierenform (Fig. 185, 186, 188). Umriß und Größe der Lücke sind indes, infolge der wechselnden Schwellung der Perforations-

Digitized by Google

ränder, sehr veränderlich. Bei profuser Absonderung sind kleinere Lücken kaum zu entdecken und die Perforationsstelle nur durch eine Vertiefung mit pulsierendem Lichtreflex oder durch das Hervorquellen des Eiters bei Luftverdünnung im Mittelohre erkennbar. Perforationen im vorderen unteren Quadranten des Trommelfells werden häufig durch die gewölbte vordere Gehörgangswand maskiert und sind oft nur durch die bei Luftverdichtung im Mittelohre oder Luftverdünnung im äußeren Gehörgange am vorderen unteren Abschnitte des Sehfeldes hervortretenden Luftblasen nachweisbar.

Fig. 188.

Linkseitige, nierenförmige Perforation von einer seit 3 Jahren an chronischer Mittelohreiterung leidenden, 20jährigen Frau. Mittelohrschleimhaut dunkelrot, das gerötete Trommelfell stellenweise mit grauer Epidermis bedeckt. Hörweite: Hörm. = 25 cm, Spr. = 65 cm.

Fig. 189.

Doppelte Perforation, durch eine am Promontorium sich anheftende Trommelfellbrücke gebildet. Abgelaufene Mittelohreiterung bei einem 23jährigen Mädchen.

In der Regel besteht nur eine Lücke im Trommelfelle; doch findet man zuweilen, besonders bei tuberkulösen Mittelohreiterungen doppelte (Fig. 189, 190, 191) und dreifache Perforationen (Fig. 187) in verschiedenster Form und Größe. Seltener sind die Fälle, in denen die Membran an vier (Bing) oder auch mehreren Stellen perforiert oder wie

Fig. 190.

Doppelte Perforation von einem 37jährigen, seit mehreren Jahren an Otorrhöe leidenden Manne.

Fig. 191.

Linkseitige, doppelte Perforation von einem seit der Kindheit an chronischer Mittelohreiterung leidenden, 17jährigen Mädchen.

bei diphtheritischen und tuberkulösen Mittelohreiterungen durch zahlreiche kleine Lücken siebförmig durchlöchert ist*) (Bonnafont, Schwartze).

Während der Dauer der Mittelohreiterung erscheint der Trommelfellrest durch aufgelagerte Epidermis oder interstitielles Exsudat weißlich, grünlichgelb oder rotgrau und differenziert sich, selbst bei gleichmäßiger Rötung, in den meisten Fällen deutlich von der dunkelroten oder mit Epidermis und Exsudat belegten Schleimhaut der inneren Trommelhöhlenwand, von der er sich häufig durch einen deutlichen Schatten abhebt. Selten ist die Cutisschichte exkoriiert. Der Perforationsrand ist entweder von Sekret

*) Politzer, Atlas d. Beleuchtungsbilder. Taf. VIII, 17—28.

Digitized by Google

bedeckt oder von einer roten Linie umsäumt, zuweilen mit kleinen Wärzchen besetzt. Er steht entweder frei ab von der inneren Trommelhöhlenwand oder kommt mit dieser stellenweise in unmittelbare Berührung. Solche Verlötungen sind häufig die Ursache hartnäckiger Eiterungen, infolge behinderten Eiterabflusses aus einzelnen durch die Adhäsion abgetrennten Partien der Trommelhöhle. Am häufigsten legt sich der hintere Abschnitt des Perforationsrandes am Promontorium an, während der vordere Rand freisteht und einen Schatten auf die tieferliegende innere Trommelhöhlenwand wirft. In einzelnen Fällen sah ich vom freistehenden peripheren Trommelfellreste einen weißlichen oder roten strangförmigen Rest desselben zur inneren Trommelhöhlenwand hinziehen (Fig. 192). Der Hammergriff ist bei kleinen Perforationen wegen der Aufwulstung der Cutisschichte nur selten zu unterscheiden; bei größeren Lücken hingegen, wo das Trommelfellgewebe um den Hammergriff herum zerstört ist, ragt er entweder in seiner ursprünglichen Form und Stellung freistehend in die Perforationslücke hinein (Fig. 194) oder er erscheint um das Mehrfache

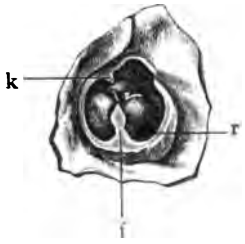


Fig. 192.

Großer Trommelfelldefekt. k = kurzer Hammerfortsatz mit dem Stumpfe des Hammergriffs. f = zungenförmiger Rest des Trommelfells mit dem Promontorium verwachsen. r = rundes Fenster. Nach einem Präparate meiner Sammlung.

Fig. 193.

Zerstörung der unteren Hälfte des Trommelfells mit Bloßlegung des Promontoriums und der Nische des runden Fensters. Das untere Ende des Hammergriffs durch Nekrose zerstört. Von einem 24jährigen Manne, der seit der Kindheit zeitweilig an Otorrhöe leidet. Hörweite: Hörmesser = $^2/_3$ m. Spr. = 2 m.

Fig. 194.

Großer Substanzverlust am rechten Trommelfelle. Unterer Teil des Hammergriffs bloßgelegt und freistehend, im Trommelfellreste eine kleine Lücke (l), Attik mit Bindegewebsmassen ausgefüllt. Nach einem Präparate meiner Sammlung.

seines Durchmessers verdickt, nach innen gezogen, sein unteres Ende mit der inneren Trommelhöhlenwand in Berührung oder endlich durch kariöse Schmelzung seines unteren Endes verkürzt (Fig. 196), manchmal sogar vollständig fehlend (vgl. Politzer, Atlas, Tafel VII und VIII).

Die Veränderungen an der inneren Trommelhöhlenwand sind durch die Inspektion nur dann zu eruieren, wenn die Perforationsöffnung groß genug ist (3—4 mm), um die Trommelhöhle genügend zu beleuchten. Kleinere Öffnungen sind nach Entfernung des Sekretes als schwarze Löcher sichtbar. Bei größeren Lücken erscheint die bloßgelegte Schleimhaut in verschiedenen Nüancen gelbrot, scharlachrot oder blaurot gefärbt, glatt oder chagriniert (Rohrer), stellenweise glänzend, nicht selten von festhaftenden Exsudat- und Epidermisschichten bedeckt. Die Aufwulstung ist entweder so gering, daß die anatomischen Details der inneren Trommelhöhlenwand genau erkennbar sind, oder so stark, daß sämtliche Vertiefungen der Trommelhöhlenwand verstrichen, wobei diese als ebene rote Fläche erscheint und bei exzessiver Massenzunahme sogar über das Niveau der Trommelfellücke hervorwuchert. Zuweilen kommt es zur Bildung von zahlreichen kleinen und größeren, über das ganze Sehfeld verbreiteten oder

Digitized by Google

in Gruppen stehenden Granulationen (Fig. 195 und 196) und Polypen und in einzelnen, sehr seltenen Fällen zu fibrösen, knorpelharten Wucherungen oder hyperostotischen Auflagerungen, welche nach dem Aufhören der Eiterung als gelbe Knoten an der inneren Trommelhöhlenwand zurückbleiben. Bei ausgedehnten Defekten gelingt es auch bei andauernder Sekretion, nach vorn die dunkle Vertiefung der Tympanalmündung

Fig. 195.

Untere Hälfte des linken Trommelfells zerstört; an der dunkelroten inneren Trommelhöhlenwand mehrere kugelige Granulationen. Von einem 24jährigen Manne, der seit seinem 5. Lebensjahre an linkseitigem Ohrenflusse leidet. Hörweite: Hörm. = 0, Spr. = $^1/_3$ m. Im oberen Trommelfellreste ist der verdickte Hammerstumpf erkennbar.

Fig. 196.

Großer Defekt des rechten Trommelfells, von welchem nur an der oberen Peripherie ein verdickter Rest erhalten ist. Gruppen von kleinen Granulationen am Promontorium. Von einem 19jährigen, seit der Kindheit an Ohrenfluß leidenden Mädchen. Zerstörung der Wucherung durch Betupfen mit Liqu. ferri muriat. Sistierung der Otorrhöe. Hörweite: Spr. = 2 m.

der Ohrtrompete, hinter und über dem Hammergriff die Amboß-Stapesverbindung und die Nische des runden Fensters zu sehen.

Nach dem Aufhören der Eiterung treten Umriß und Form des Trommelfellrestes und die Details der inneren Trommelhöhlenwand ungleich schärfer zu Tage. Der Trommelfellrest erscheint grau getrübt,

Fig. 197.

Doppelte Perforation des linken Trommelfells, beide Lücken durch eine schmale Brücke getrennt; vor dem Hammergriffe eine längliche Kalkablagerung. Nach einem Präparate meiner Sammlung.

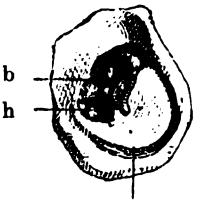


Fig. 198.

Ausgedehnte, sämtliche Schichten durchsetzende Verkalkung des rechten Trommelfells. p = peripherer, nicht verkalkter Teil. h = Perforationsöffnung hinter dem Hammergriffe. Nach einem Präparate meiner Sammlung.

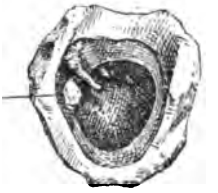


Fig. 199.

Großer Trommelfelldefekt, unteres Hammergriffende bloßgelegt. c = vor dem Hammergriff eine zum Teil in die Lücke frei hineinragende Kalkablagerung. (Linkes Ohr.) Nach einem Präparate meiner Sammlung.

verdickt, von pergamentartigem Aussehen und nicht selten in verschiedener Ausdehnung verkalkt. Die Kalkeinlagerungen erscheinen als scharfbegrenzte kreideweiße oder gelbliche Flecke zwischen dem Hammergriffe und der Peripherie (Fig. 197, 198, 199) und erreichen zuweilen eine so große Ausdehnung, daß fast der ganze Trommelfellrest, bis auf den peripheren Teil des Annulus tendinosus, in eine, sämtliche Schichten durchsetzende, starre Kalkmasse verwandelt wird (Fig. 198). Selten ragt ein Teil der verkalkten Partie frei in die Perforationslücke hinein (Fig. 199).

Digitized by Google

Der Hammergriff ist bei kleineren Perforationen oft unkenntlich in das verdickte Trommelfell eingebettet und nur der kurze Fortsatz durch sein knotiges Vorspringen am vorderen oberen Pole der Membran kenntlich. Manchmal unterscheidet sich der Hammer durch seine gelbliche oder rötliche Färbung von dem verdickten Trommelfellreste. Bei größeren Lücken, bei

Fig. 200.

Kleine Perforation hinter dem Umbo; halbmondförmige Kalkablagerung in der vorderen, unteren Hälfte des Trommelfells. Von einem 16jährigen Mädchen. Otorrhöe angeblich vor 4 Monaten aufgetreten, seit 14 Tagen sistiert. Hörweite: U. = 40 cm. Spr. = 4 m. (Linkes Ohr.)

Fig. 201.

Zentrale Perforation; vor und hinter dem Hammergriffe umschriebene Kalkablagerungen im Trommelfelle. Von einem 17jährigen Mädchen, bei welchem die Mittelohreiterung vor 8 Jahren auftrat. Sistierung der Eiterung seit 2 Jahren. Hörweite: Spr. = $1\frac{1}{2}$ m. (Rechtes Ohr.)

Fig. 202.

Großer Trommelfelldefekt, Hammergriff perspektivisch verkürzt, sein unteres Ende in Berührung mit dem Promontorium. Seit 10 Jahren bestehende, scarlatinöse Mittelohreiterung bei einem 19jährigen jungen Manne. Hörweite: Hörm. = 1 m, Spr. = $1\frac{1}{2}$ m.

denen der Hammergriff zum Teile vom Trommelfellgewebe entblößt ist, behält er selten seine normale Stellung (Fig. 194), sondern erscheint in verschiedenem Grade nach innen und hinten geneigt, perspektivisch verkürzt (Fig. 203) und sein unteres Ende oft mit der inneren Trommelhöhlenwand

Fig. 203.

Ausgedehnter Defekt des rechten Trommelfells. Das untere Griffende ist mit der inneren Trommelhöhlenwand verwachsen. Das runde Stapesköpfchen, die Nische des runden Fensters und die rifflgen Erhabenheiten der unteren Trommelhöhlenwand sichtbar. Scarlat. Mittelohreiterung bis vor 3 Jahren. Von einem 17jährigen Manne. Hörweite: U. = 2 cm, Spr. = $\frac{1}{2}$ m.

Fig. 204.

Defekt der hinteren Hälfte des rechten Trommelfells. Über d. stark prominierenden Promontorium der freiliegende lange Amboßschenkel und der hintere Schenkel des Steigbügels. Von einem 16jährigen jungen Manne, bei dem die eitrige Entzündung vor 2 Jahren nach einem kalten Bade entstand. Hörweite: Hörm. = 1 m, Spr. = nahezu normal.

Fig. 205.

Ausgedehnter Defekt an der hinteren und unteren Partie des rechten Trommelfells. Im hinteren, oberen Quadranten des Sehfeldes ist das Stapesköpfchen mit der Sehne des M. stapedius, unter demselben das blaßgelbe Promontorium und nach hinten von diesem die Nische des runden Fensters sichtbar. Von einem 50jährigen Manne.

verwachsen. Die Anlötungstelle befindet sich meist über der höchsten Stelle des Promontoriums und ist durch eine umschriebene sehnige Verdickung der angrenzenden Schleimhaut angedeutet. Wo ein Teil des Hammergriffs durch Karies zerstört wird, erscheint er uneben, zugespitzt, nicht unähnlich einem rostigen Drahtstifte, oder zu einem unterhalb des Proc. brevis endigenden Stumpfe zusammengeschmolzen.

Nach Ablauf der Eiterung findet man die innere Trommel-

Digitized by Google

höhlenwand entweder rosenrot, gelblichrot oder blaßgelb, feucht und von normalem Aussehen. Bei narbiger Verdichtung des Gewebes ist sie sehnig-grau, uneben und glänzend; bei Verkalkung der Schleimhaut ausgesprochen weiß. Nicht selten sieht man am Promontorium deutliche Gefäßramifikationen, am häufigsten die den Jacobsonschen Nerven begleitenden Venen. Betrifft die Zerstörung die vordere Partie des Trommelfells, so wird der bis zum Ost. tymp. tub. sich erstreckende vordere Trommelhöhlenraum als dunkle Vertiefung sichtbar. Reicht der Defekt bis nahe an die untere Peripherie der Membran, so tritt häufig auch ein Teil der schräggestellten unteren Trommelhöhlenwand mit ihren riffigen Erhabenheiten und dunklen Vertiefungen zu Tage (Verwechslung mit trabekulären Schleimhautwucherungen). Bei größeren Defekten an der hinteren Hälfte der Membran (Fig. 204 und 205) sieht man das hügelförmig vorspringende Promontorium. Von diesem nach oben erscheint das freiliegende Stapes-Amboßgelenk (Fig. 204) oder, wo der untere Teil des langen Amboßschenkels zerstört wurde, die beiden Schenkel des Steigbügels und dessen rundes Köpfchen

Fig. 206.

Defekt der hinteren Hälfte des rechten Trommelfells. r = rundes Fenster. s = durch Zerstörung des langen Amboßschenkels bloßgelegtes Stapesköpfchen mit der Sehne des Stapedius. Nach einem Präparate meiner Sammlung.

Fig. 207.

Freiliegende Chorda tymp. bei einem 9jährigen Knaben. Otorrhöe vor 4 Jahren entstanden, sistiert seit 1/2 Jahr. Bei Berührung des Stranges Stechen und saurer Geschmack an der Zungenspitze.

(Fig. 205, 206) mit der nach hinten ziehenden Sehne des M. stapedius, sehr selten die Chorda tymp. (Fig. 207) und an der hinteren Grenze des Promontoriums die dunkle Nische des runden Fensters.

**Diagnose der Trommelfellperforation.** Außer dem Ohrspiegelbefunde liefert das beim Valsalvaschen Versuch oder bei der Luftdusche oft schon mit freiem Ohre hörbare Perforationsgeräusch in den meisten Fällen sichere Anhaltspunkte für die Diagnose einer Trommelfellperforation (vgl. S. 94). Bei bestehender Sekretion wird das Perforationsgeräusch als feuchtes Rasseln, bei trockener Perforation meist als hohes, trockenes Zischen wahrgenommen. Ein einfaches Experiment zur Diagnose der Trommelfellperforation besteht darin, den Gehörgang mit warmem Wasser zu füllen und Luft in das Mittelohr zu pressen, wobei Luftblasen an der Oberfläche der Flüssigkeit zum Vorschein kommen. Wo bei Luftverdichtung im Mittelohre kein Perforationsgeräusch hörbar ist, läßt sich nach meinem Vorschlage die Perforation durch Luftverdichtung im äußeren Gehörgange und Auskultation des durch die Tuba entweichenden Luftstroms per nares nachweisen (S. 126).

Der Kugelsche Versuch zur Demonstration einer Trommelfellperforation vor einem größeren Auditorium besteht darin, daß man einen mit einem olivenförmigen Ansatz montierten Gummischlauch luftdicht in die äußere Ohröffnung einfügt und sein freies Ende in ein mit Wasser gefülltes Glas einsenkt. Beim Valsalvaschen Versuch oder beim P.schen Verfahren sieht man die aus dem freien Ende des Schlauches entweichenden Luftblasen im Wasser aufsteigen. Bisweilen gelingt

Digitized by Google

es nach Pins ein kleines in den Gehörgang luftdicht eingefügtes Pfeifchen beim Ausströmen der Luft durch die Perforationsöffnung zum Tönen zu bringen.

Schwieriger wird die Diagnose der Trommelfellperforation, wenn die Öffnung im Trommelfelle durch Exsudat oder Granulationen verlegt ist oder wenn die Perforationsränder der inneren Trommelhöhlenwand anliegen und die scharfe Abgrenzung zwischen Trommelfell und Trommelhöhlenschleimhaut fehlt. In solchen Fällen wird der Sitz der Perforationsöffnung oft erst durch fortgesetzte Beobachtung im weiteren Verlaufe erkannt, wenn das aufgewulstete Trommelfell abschwillt und die aufgelagerten Exsudat- und Epidermismassen abgestoßen werden. Hier werden in Fällen, in denen bei größeren Trommelfelldefekten die gerötete oder sehnig grau glänzende innere Trommelhöhlenwand Ähnlichkeit mit dem pathologisch veränderten Trommelfelle zeigt, die stehengebliebenen leistenförmigen Reste des Trommelfells oder der Stumpf des Hammergriffs, durch ihre Lage zum tieferen Sehfelde die Diagnose eines großen Trommelfelldefektes ermöglichen. In zweifelhaften Fällen erhalten wir häufig durch den Siegleschen Trichter Aufschluß über den Sitz der Perforation. Wird nämlich die Luft im äußeren Gehörgang verdünnt, so sieht man öfters im Sehfelde ein Eitertröpfchen hervortreten, welches die sonst nicht sichtbare Perforationstelle andeutet. Desgleichen kann bei Luftverdichtung im Gehörgange die Perforationsöffnung beim Luftdurchtritte für einen Moment sichtbar werden. Der pneumatische Trichter läßt sich auch zu diagnostischen Zwecken mit Vorteil verwenden, wenn man im Zweifel darüber ist, ob eine das ganze Sehfeld einnehmende unebene und granulierende Fläche dem Trommelfelle oder der inneren Trommelhöhlenwand angehört; im ersteren Falle zeigt die gerötete Fläche bei abwechselnder Verdünnung und Verdichtung der Luft im Gehörgange eine ausgiebige Beweglichkeit, während bei totalem Defekt des Trommelfells oder bei flächenartiger Anlötung desselben an die innere Trommelhöhlenwand keine oder nur eine minimale Bewegung sichtbar ist.

Der Sieglesche Trichter läßt sich ferner zur Diagnose lokaler Eiterherde im Mittelohre verwerten, welche durch die gewöhnliche Okularinspektion nicht auffindbar sind. Solche umschriebene Eiterungen können im Attik und Antrum mastoid. fortbestehen, während die Sekretion im sichtbaren Teile der Trommelhöhle sistiert hat. Wird nun in diesen Fällen die Luft im Gehörgange durch den pneumatischen Trichter aspiriert, so sieht man im hinteren oberen Quadranten des Trommelfelldefektes einen Eitertropfen hervortreten, der sich bei fortgesetzter Luftverdünnung vergrößert und längs der inneren Trommelhöhlenwand herabfließt. Die Aspiration einer größeren Eitermenge aus der Gegend des hinteren oberen Quadranten des Sehfeldes läßt mit großer Wahrscheinlichkeit auf eine Attik- und Antrumeiterung schließen, während eine geringe Sekretmenge vor oder hinter dem Hammergriff auf eine Attikeiterung hindeutet. In mehreren Fällen gelang es mir mittels des Siegleschen Trichters auch umschriebene Eiterungen in der Tubengegend zu konstatieren.

### Chronische Mittelohreiterungen mit Perforation der Pars flaccida.
(Membr. Shrapnelli.)

Eine besondere Beachtung verdienen sowohl in diagnostischer als auch in therapeutischer Beziehung die mit Perforation der Pars flaccida verlaufenden chronischen Mittelohreiterungen.

Die Perforation der Membr. Shrapnelli bei intakter Membrana tensa dürfte in der Mehrzahl der Fälle durch eine über das ganze Mittelohr verbreitete Entzündung bedingt sein. Oft bleibt die Attikeiterung in diesen Fällen als Residuum eines im übrigen Trommelhöhlenraume abgelaufenen Eiterungs-

Digitized by Google

prozesses zurück. Zuweilen jedoch wird sie durch eine auf den äußeren Attik lokalisierte eitrige Entzündung hervorgerufen, welche jedoch in ihren ersten Stadien nur selten klinisch beobachtet wird.

Für ihre schleichende, reaktionslose Entwicklung spricht die Tatsache, daß man oft septische Eiterungen mit Perforation der Pars flaccida findet, bei denen keinerlei Symptome einer reaktiven Entzündung vorausgingen. In solchen Fällen ist die von manchen vertretene Ansicht, daß sie bisweilen durch Infektion vom äußeren Gehörgange aus zu stande kommt, nicht von der Hand zu weisen. In mehreren Fällen konnte ich ihr Auftreten während eines chronischen Mittelohrkatarrhs konstatieren, wo infolge der starken Einziehung der atrophischen Pars flaccida und deren Anlagerung an den Hammerhals eine tiefe Mulde oberhalb des Proc. brevis entstand, in welcher durch Hineinwuchern der Gehörgangsepidermis die Pars flaccida perforiert wurde.

Nach Hartmann findet man bei den mit Perforation der Pars flaccida komplizierten Mittelohreiterungen öfters Adhäsionen zwischen Trommelfell und innerer Trommelhöhlenwand, eine Beobachtung, welche ich durch eigene Sektionsbefunde bestätigen kann. Zuweilen ist die Perforation der Pars flaccida das Symptom einer Eiterung im Antr. mastoideum, namentlich in Fällen, in denen das Trommelfell in größerer Ausdehnung mit der inneren Trommelhöhlenwand verwachsen ist (Jansen).

Nach meinen anatomischen Untersuchungen kommen Trommelfelldefekte mit gleichzeitiger Perforation der Pars flaccida viel häufiger vor, als bisher angenommen wurde. Die Diagnose stößt deshalb auf Schwierigkeiten, weil die Pars flaccida durch Verlegung mit mazerierter Epidermis und durch Schwellung der angrenzenden Teile sich der Besichtigung entzieht. Oft gelingt es erst durch Abstreifen der mazerierten Epidermis mit der Sonde oder mit Wattebäuschchen, die Perforation zu entdecken.

Beim Valsalvaschen Versuch oder bei einer Lufteintreibung in die Trommelhöhle treten nur selten Sekret oder Luft durch die perforierte Pars flaccida hervor, weil die spärlichen Kommunikationen des äußeren Attik mit der Trommelhöhle durch Sekret, Schwellung, Granulationen oder Verwachsungen verlegt werden (Morpurgo). Zuweilen gelingt es bei Luftverdünnung im Gehörgange mittels des pneumatischen Trichters durch das Hervortreten eines Eitertröpfchens oberhalb des kurzen Hammerfortsatzes die Perforation der Pars flaccida zu diagnostizieren.

Der Trommelfellbefund bei den mit Perforation der Pars flaccida verlaufenden Mittelohreiterungen wechselt nach der Größe des Substanzverlustes und nach dem Grade der Schwellung der benachbarten Teile und der Beschaffenheit des Prussakschen Raumes. Bei mäßiger Absonderung findet man nach Wegspülung des meist krümligen Sekretes und der mazerierten Epidermis oberhalb des kurzen Hammerfortsatzes, seltener hinter diesem (Randall), eine rundliche oder ovale dunkelrote oder von graugelben Sekretmassen erfüllte Öffnung. Die Perforation betrifft öfter den mittleren Abschnitt der Pars flaccida, seltener deren vorderen oder hinteren Teil. Die Gefäße in der Umgebung des kurzen Hammerfortsatzes und längs des Hammergriffs sind injiziert, das Trommelfell selbst ist bei den auf den Attik lokalisierten Eiterungen manchmal nur wenig verändert, oder grau getrübt, glanzlos, zuweilen retrahiert.

Der Prussaksche Raum ist mit dünnflüssigem oder krümligem Sekrete erfüllt, nach dessen Entfernung die von geröteter Schleimhaut oder von mazerierter, festhaftender Epidermis ausgekleidete oder von Granulationen ausgefüllte Höhle zum Vorschein kommt, deren Grund vom Hammerhalse gebildet wird.

Wo bei lokalisierten Eiterungen im Prussakschen Raume oder im

Digitized by Google

äußeren Attik der Prozeß ausheilt, findet man die von überhäuteten Rändern scharf begrenzte Öffnung dunkelgrau und die durch den Hammerhals begrenzte grubige Vertiefung mit einer glänzenden Narbe überzogen.

Bei den mit Perforation der Pars flaccida komplizierten, diffusen Mittelohreiterungen besteht eine ovale Perforationslücke im hinteren Abschnitt des Trommelfells (Fig. 208) mit oder ohne Anlötung ihrer vorderen Partie an die innere Trommelhöhlenwand. In anderen Fällen ist der ganze untere Abschnitt des Trommelfells defekt und wird von der perforierten Pars flaccida nur durch einen breiten, den Hammergriff einschließenden Rest des Trommelfells getrennt. Ein praktisch beachtenswerter Befund bei Perforation der Pars flaccida ist eine starke Vorbauchung des hinteren Trommelfellsegmentes, welche entweder durch abgesackte Eiter- oder Cholesteatommassen oder durch Granulationswucherungen bedingt ist und die operative Durchtrennung dieses Trommelfellsegmentes behufs Entfernung der Massen erfordert.

Die mit Perforation der Pars flaccida verlaufenden Attikeiterungen sind durch einen hartnäckigen Verlauf charakterisiert (Morpurgo, Blake, Burnett, Randall, Orne Green, C. H. Buck). Der Grund hiervon ist in der zur Sepsis führenden Stagnation der Sekrete in den durch die Schleimhautfalten des äußeren Attik gebildeten, den Ausspülungen schwer zugänglichen Lokulamenten zu suchen.

Fig. 208.

Perforation im hinteren, oberen Quadranten des Trommelfells und der Membrana Shrapnelli. Bei einem 21jährigen Manne, der seit 5 Jahren an Otorrhöe leidet. Totale Taubheit am linken Ohre.

Die chronischen Eiterungen im äußeren Attik führen sowohl bei den primären als auch bei den mit Perforation der Pars tensa kombinierten Formen zur Bildung von Granulationen und Polypen, welche sich durch die perforierte Pars flaccida in den äußeren Gehörgang vordrängen. Die Diagnose kleiner, hirse- bis hanfkorngroßer, oberhalb des Proc. brevis des Hammers sitzender Polypen*) ist leicht zu stellen. Der Ursprung größerer Polypen aus dem Attik hingegen, welche als rote, unebene Masse einen großen Teil des Trommelfells bedecken oder den knöchernen Gehörgang ganz ausfüllen (Morpurgo), kann meist erst nach operativer Abtragung der Wucherung festgestellt werden. Kleine, vom Hammerhalse entspringende Polypen rezidivieren selten nach ihrer Abtragung, während die aus dem oberen Attikabschnitte oder vom Hammer-Amboßkörper ausgehenden Wucherungen eine große Tendenz zum Nachwuchern zeigen. Noch häufiger ist die Bildung von Cholesteatom im äußeren Attik, welches nahezu immer durch Hineinwachsen der Epidermis der oberen Gehörgangswand in den Attik zu stande kommt (siehe den Abschnitt „Cholesteatom") und zu tiefgreifenden Veränderungen im Schläfebeine führen kann.

Chronische Eiterungen im Attik können jahrelang symptomlos verlaufen. Bisweilen jedoch sind sie von interkurrierenden Schmerzen im Ohre, halbseitigem Kopfschmerz, Druck und Schwere im Kopfe und heftigen Schwindelanfällen begleitet. Die letztgenannten Kopfsymptome treten gewöhnlich bei Granulationswucherungen und Cholesteatom im Attik und bei Karies der äußeren Attikwand auf, ferner bei Komplikation mit Antrumeiterungen und Cholesteatom im Warzenfortsatze.

Bei längerer Dauer der Attikeiterung kommt es nicht selten zu Karies und Nekrose des Hammers und Amboßes und zur Schmelzung des Knochengewebes über dem Rivinischen Aus-

*) Vgl. Politzer, Atlas Taf. XIV.

Digitized by Google

schnitt, wodurch oberhalb des kurzen Fortsatzes in der oberen Gehörgangswand Knochendefekte entstehen, welche in einzelnen Fällen eine solche Ausdehnung erlangen, daß ein großer Teil des Attik frei zu Tage tritt*).

Die Befunde wechseln in solchen Fällen nach der Größe der Knochenlücke, nach dem anatomischen Verhalten der Trommelhöhlengebilde und je

Fig. 209.

Zerstörung der linken Membrana Shrapnelli. Zackiger Knochendefekt an der Incisura Rivini, durch welchen die Trommelhöhlenschleimhaut hervorwuchert. Seit 4 Jahren bestehende Mittelohreiterung bei einem 16jährigen Mädchen. In letzter Zeit anhaltende Kopfschmerzen und Zuckungen in den Gesichtsmuskeln. Trotz wiederholter Abtragung der sich vordrängenden Neubildung wuchert dieselbe immer wieder in den Gehörgang hervor. Heilung erst nach wiederholter Durchspülung der Trommelhöhle per tubam.

Fig. 210.

Kleinlinsengroße Lücke über dem kurzen Hammerfortsatze, deren Grund von einer grauen Narbe ausgekleidet ist. Von einem 20jährigen Mädchen. Dauer seit der Kindheit. Die Eiterung war auf den Raum über dem kurzen Fortsatze lokalisiert. Die eiternde Höhle wurde mittels eines vom Gehörgange aus eingeschobenen Paukenröhrchens gereinigt und dann durch dasselbe Röhrchen einige Tropfen einer 10prozentigen Lösung von Nitr. argent. injiziert, worauf die Sekretion schon am folgenden Tage aufhörte. Mehrere spätere Rückfälle von spärlicher Eiterung wurden durch dieselbe Behandlung rasch wieder beseitigt. Hörweite: Hörm. = 11 cm; Spr. = 1½ m.

nachdem die Eiterung noch andauert oder bereits abgelaufen ist. Bei noch bestehender Sekretion findet man die den Knochendefekt begrenzende Lücke von krümligem, septischem Sekret, von Cholesteatommassen oder von Gra-

Fig. 211.

Abgelaufene Mittelohreiterung. Großer Knochendefekt oberhalb der Inc. Rivini durch eine sehr dünne, eingesunkene Membran verschlossen. Hammerkopf, Amboßkörper und Lig. mallei ant. deutlich sichtbar, von einem 26jährigen Mädchen. Hörweite: Hörm. = 50 cm, Flüsterspr. = 6 m.

Fig. 212.

Großer Knochendefekt oberhalb der Inc. Rivini, durch welchen der Hammerkopf sichtbar ist. Von einer 80jährigen seit dem 10. Lebensjahre an Otorrhöe leidenden Frau. Flüsterspr. = 2½ m.

nulationen erfüllt, welche über das Niveau der Lücke in das Lumen des Gehörgangs hervorwuchern (Fig. 209). Erst nach Ausräumung dieser Massen gelingt es, die durch Schmelzung des Knochens entstandene Lücke und den ihr entsprechenden Teil des Attik zu übersehen.

*) Nach Walb (Archiv f. Ohrenheilk. Bd. XXVI) infolge primärer eitriger Ostitis des Margo tymp.

Digitized by Google

Klarer sind die Verhältnisse nach abgelaufener Eiterung. Bei kleinen Lücken wird der Hintergrund entweder von einer sehnig grauen, glänzenden Narbe (Fig. 210) oder von dem gelblichen Hammerhalse und einem Teile des Hammerkopfs gebildet, dessen Konturen im Grunde des Defekts deutlich hervortreten. Bei größeren Knochendefekten, bei denen zunächst das kolossale Sehfeld in die Augen springt, sieht man den oberen freistehenden Rand des Trommelfells scharf abgesetzt (Fig. 211 und 212) und zuweilen das Hammer-Amboßgelenk so vollständig bloßgelegt, daß es in seinen einzelnen anatomischen Details genau gesehen werden kann (Fig. 211)*). Wo der Amboß zerstört war, sah ich mehrere Male den freistehenden Hammerkopf (Fig. 212); war auch dieser usuriert, so konnte man bei gleichzeitigem Defekte der hinteren Trommelfellpartie die Nische des ovalen Fensters, den darüberliegenden Canalis Fallopiae und bei größeren, nach hinten reichenden Lücken sogar die Prominenz des horizontalen Bogengangs und einen Teil des Antrums übersehen. Das Trommelfell erscheint hierbei grau getrübt, verdickt, verkalkt, mit der inneren Trommelhöhlenwand entweder vollständig oder partiell verwachsen, bei diffusen Mittelohreiterungen defekt.

Die Hörstörungen sind bei den auf den äußeren Attik begrenzten Eiterungen, ja oft bei großen Defekten der äußeren Attikwand zumeist sehr geringgradig. Es ist dies, wie ich zuerst hervorgehoben habe, ein sehr wichtiges Symptom für die Differentialdiagnose zwischen den primären und den mit diffuser Mittelohreiterung komplizierten Formen der Attikeiterungen.

Die Folgezustände dieser eigentümlichen, eine spezielle Therapie erheischenden Form der Mittelohreiterung werden in einem folgenden Abschnitte besprochen werden.

**Pathologische Veränderungen im äußeren Gehörgange bei den chronischen Mittelohreiterungen.** Die Auskleidung des äußeren Gehörgangs erleidet infolge des langen Kontakts mit dem Mittelohrsekrete oder durch Ausbreitung der Entzündung von der Trommelhöhle aus mannigfache Veränderungen. Als die häufigsten sind zu erwähnen: follikuläre oder diffuse Entzündungen, Hypertrophie der Cutis und Verengerung des Kanales, Granulationen und Polypen. Seltenere Folgezustände sind: Entzündung und Verdickung des Periosts des knöchernen Abschnittes mit dem Ausgange in Hyperostose und Exostose, ferner Geschwürsbildung und Erosionen im äußeren Gehörgange (bei Skrofulose), Caries und Nekrose der Knochenwände und Nekrose des knorpeligen Gehörgangs.

An der Ohrmuschel und an der äußeren Ohrgegend kommt es besonders bei Kindern und Personen mit zarter, reizbarer Haut durch die Einwirkung des Sekrets zu einem nässenden Ekzem, zuweilen zu tiefgreifenden Ecthymapusteln, manchmal zu einer chronischen diffusen Dermatitis mit Vergrößerung der verdickten und starr gewordenen Ohrmuschel. Eine häufige Erscheinung, namentlich bei Kindern, ist die Anschwellung der Nacken- und seitlichen Halsdrüsen, seltener der retroaurikulären Lymphdrüsen. Die Drüseninfiltration ist in den meisten Fällen auf die Nachbarschaft des Eiterherdes zurückzuführen und die Annahme einer lymphatischen Grundlage nur dann berechtigt, wenn gleichzeitig noch andere charakteristische Erscheinungen der lymphatischen Konstitution bestehen. Auch die Absonderung der Ceruminal- und Talgdrüsen im äußeren Gehörgange wird sehr oft durch den eiterigen Mittelohrprozeß alteriert, und man findet nach abgelaufenen Mittelohreiterungen anstatt des normalen Ceruminalfetts ein

*) Vgl. A. Politzer, „Beleuchtungsbilder des Trommelfells" 1865, S. 122 und Atlas Taf. XIV, 13—19.



Digitized by Google

krümliges, schuppiges Sekret oder eine exzessive Wucherung der Gehörgangsepidermis, welche durch die Perforationsöffnung in die Trommelhöhle hineinwächst und zur Bildung der später zu schildernden Cholesteatome Anlaß geben kann.

**Symptome der chronischen Mittelohreiterung.** Die chronische Mittelohreiterung verläuft häufig das ganze Leben hindurch ohne auffällige subjektive Erscheinungen. Schmerzempfindungen oder heftige Schmerzanfälle treten meist bei interkurrierenden akuten Entzündungen im Mittelohre und im äußeren Gehörgange auf, ferner bei Eiterstagnation in der Trommelhöhle, welche durch zeitweilige Verlegung der Perforationsöffnung, durch Verengerung des Gehörgangs oder durch polypöse Wucherungen bedingt wird. Von heftigen Schmerzen ist ferner die chronische Mittelohreiterung begleitet bei Absackungen von Eiter oder von zersetzten käsigen Massen in der Trommelhöhle und im Warzenfortsatze, bei Ulzeration der Schleimhaut und bei Karies des Schläfebeins. Selten ist der Schmerz neuralgischen Ursprungs.

Häufigere Symptome der Mittelohreiterung sind: Druck und Schwere im Kopfe oder hartnäckiger Kopfschmerz, der bei einseitiger Erkrankung häufig auf die entsprechende Kopfhälfte oder den Hinterkopf lokalisiert ist. Diese Kopfsymptome sind zweifelsohne öfters durch auf die Hirnhäute fortgepflanzte Hyperämie verursacht. Am häufigsten beobachtet man die genannten Kopfsymptome bei behindertem Eiterabflusse oder bei Ansammlung eingedickter Massen im Mittelohre. Zuweilen jedoch sind sie als Ausdruck bestehender Anämie oder Nervosität aufzufassen.

Schwindel oder stärkere Schwindelanfälle mit Erbrechen, Unsicherheit des Ganges und vermehrtem Sausen sind zuweilen nur der Ausdruck geringfügiger, vorübergehender Veränderungen im Labyrinthe. Am häufigsten tritt dieses Symptom bei Cholesteatombildung im Attik und im Antrum mast., bei massenhaften Granulationen im Mittelohre, bei Übergreifen der Entzündung auf das Labyrinth und bei cerebralen Komplikationen in den Vordergrund.

Die lästigen Kopfsymptome schwinden in der Regel nach dem Aufhören der Eiterung. Eine überraschend schnelle Erleichterung erfolgt namentlich nach Entfernung eingedickter Sekrete, Cholesteatommassen und Polypen aus dem Mittelohre. Zuweilen jedoch tritt umgekehrt nach Sistierung der Eiterung ein anhaltender Druck oder Kopfschmerz auf, der erst dann schwindet, wenn die Sekretion im Mittelohre wieder zurückkehrt.

Subjektive Gehörsempfindungen sind bei dieser Form ungleich seltener als bei den chronischen, nichtperforativen Mittelohrkatarrhen. Der Grund hiervon dürfte darin gelegen sein, daß infolge der Trommelfellperforation eine unmittelbare Ausgleichung des Luftdrucks zwischen äußerer Atmosphäre und Mittelohr stattfindet und daß bei den nichtkomplizierten Formen der chronischen Mittelohreiterungen das Labyrinth seltener in Mitleidenschaft gezogen wird. Die Geräusche sind meist intermittierend. Kontinuierliche Geräusche werden häufig bei anämischen, herabgekommenen, hysterischen und nervösen Individuen, bei konsekutiver Exsudation im Labyrinthe,

Digitized by Google

bei syphilitischen Ohraffektionen und bei sehr veralteten Adhäsivprozessen beobachtet und sind bezüglich der Hörstörung als prognostisch ungünstiges Symptom aufzufassen.

Alterationen des Geschmacks, Verminderung oder gänzlicher Verlust desselben infolge krankhafter Veränderungen in der Chorda tymp. (Moos, v. Tröltsch) und im Glossopharyngeus, welcher sich an der Bildung des Plexus tymp. beteiligt (Aug. Carl, Selbstbeobachtung, Zeitschr. f. Ohrenheilk. Bd. VIII), sind, nach Urbantschitsch*) bei den chronischen Mittelohreiterungen sehr häufig. Sie erstrecken sich bei Läsion der Chorda tymp. auf die vorderen zwei Drittel der Zunge, bei Läsion des Plexus tymp. auf das hintere Drittel derselben, auf den weichen Gaumen, die hintere Pharynxwand und die Wangenschleimhaut (Schlichting**), Kauder***). Indes, so ausgesprochen auch die Geschmacksalteration bei der Prüfung erscheinen mag, so klagen die Kranken, selbst bei beiderseitiger Mittelohreiterung, fast nie darüber beim Essen oder Trinken. Manchmal wird auch eine Anomalie der Tastempfindung an der Zunge beobachtet. Eine Alteration des Geruchsinns, als Abstumpfung für verschiedene Gerüche oder Anosmie, kommt oft vor und ist entweder auf eine gleichzeitige Nasenrachenaffektion oder auf eine Parese des Olfactorius zurückzuführen. Weit seltener kommt subjektiv eine unangenehme Geruchsempfindung ohne nachweisbare Ursache zur Beobachtung.

Hörstörungen. Die Hörfähigkeit zeigt während der Dauer der Mittelohreiterung große Schwankungen, welche teils von dem wechselnden Grade der Schleimhautschwellung und der Wegsamkeit des Tubenkanals, teils von der jeweiligen Quantität des Sekrets in der Trommelhöhle abhängen. Einen bedeutenden Einfluß auf die Hörfähigkeit üben Witterungs- und Temperaturwechsel. Warmes und trockenes Wetter haben einen günstigen, kaltes und feuchtes Wetter einen ungünstigen Einfluß auf das Gehör. Eine temporäre oder bleibende Herabsetzung des Gehörs tritt bei rekrudeszierenden Entzündungen im Mittelohre, bei interkurrierenden Nasenrachenkatarrhen, bei schweren Erkrankungen, bei marastischen Zuständen und bei allgemeiner Syphilis ein. Geringe Schwankungen der Hörweite beobachtet man bei massenhaften, die Gehörknöchelchen allseitig umschließenden Schleimhautwucherungen im Mittelohre, bei straffer Adhäsion oder Ankylose der Knöchelchen und bei vorgeschrittenen Labyrinthaffektionen.

Nach Ablauf der Mittelohreiterung hängt der Grad der Hörstörung wesentlich von den zurückbleibenden pathologischen Veränderungen im Mittelohre ab. Kommt es hier zur Rückbildung starker Schleimhautschwellungen, so wird stets eine merkliche Hörverbesserung eintreten und die Hörfunktion kann trotz bleibender Veränderungen am Trommelfelle nahezu normal werden. Sind hingegen die Gehörknöchelchen durch sukkulente oder narbige Gewebsneubildungen fixiert, ist insbesondere die Nische des runden und ovalen Fensters von der wuchernden Schleimhaut ausgefüllt und der Steigbügel hiedurch im Pelvis ovalis fixiert, so wird nach dem Aufhören des Ausflusses keine oder nur eine geringe Hörverbesserung eintreten. Es kommt sogar vor, daß sich unmittelbar nach dem Sistieren der Eiterung eine auffällige Gehörsverschlimmerung bemerkbar macht, welche erst beim Wiedererscheinen des Ausflusses schwindet. Diese Tatsache läßt sich nur dadurch erklären, daß durch die Rückkehr der eitrigen Entzündung das straff gewordene Bindegewebe wieder gelockert wird und die Gehörknöchelchen dadurch beweglicher werden. Mäßige Hörstörungen nach abgelaufener Mittelohreiterung bleiben oft viele Jahre hindurch stationär. Progressive Zunahme und auffällige Verschlimmerung beobachtet man im höheren Alter und bei kachektischen Individuen.

*) Beobachtungen über Anomalien des Geschmacks. Stuttgart 1876.
**) Zeitschr. f. Ohrenheilk. Bd. XXXII.
***) Archiv für Ohrenheilk. Bd. LXVIII.

Digitized by Google

Die Perzeption durch die Kopfknochen ist erhalten. Nur im vorgerückten Alter, ferner bei Adhäsivprozessen, welche seit der Kindheit datieren, bei gleichzeitiger Labyrintherkrankung und bei konstanten subjektiven Geräuschen ist die Schallwahrnehmung durch die Kopfknochen vermindert oder gänzlich fehlend. Die Ergebnisse des Weberschen Versuches sind im allgemeinen den bei den Mittelohrkatarrhen analog; desgleichen die des Rinneschen und Schwabachschen Versuchs (Rohrer) (S. 258).

**Verlauf und Ausgänge.** Der Verlauf der chronischen Mittelohreiterung wird durch das Kausalmoment, durch die lokalen Veränderungen im Gehörorgane und an der Nasenrachenschleimhaut, und durch den Zustand des Gesamtorganismus bestimmt. Bei der großen Mannigfaltigkeit, welche die chronischen Mittelohreiterungen bezüglich ihrer Ausgänge und Folgezustände der Krankenbeobachtung bieten, müssen wir uns auf eine allgemeine Darstellung derselben beschränken.

Was zunächst die Eiterung anbelangt, so ist sie entweder dauernd oder temporär. Dauernde Otorrhöe beobachtet man besonders bei den lymphatischen, tuberkulösen, scarlatinösen, diphtheritischen und syphilitischen Formen, ferner bei diffusen Granulationen, bei manchen Cholesteatomen, bei Polypen und bei Karies. Häufig hört die Sekretion spontan vollständig auf, um nach einer kürzeren oder jahrelangen Pause unter Reaktionsymptomen oder reaktionslos wiederzukehren. Die Rückfälle werden am häufigsten durch Erkältung, durch Eindringen von Wasser in den Gehörgang beim Waschen oder Baden, durch interkurrierende Nasenrachenkatarrhe und Bronchitis oder durch fieberhafte Organ- oder Allgemeinerkrankungen hervorgerufen. Besonders häufig rezidiviert die Mittelohreiterung in Fällen, in denen die Perforationsöffnung im Trommelfelle für immer persistiert, die bloßliegende Trommelhöhlenschleimhaut somit der unmittelbaren Einwirkung der äußeren Schädlichkeiten ausgesetzt bleibt. In diesen Fällen dringt auch beim Schneuzen die Luft leichter in die Trommelhöhle, wobei Infektionskeime vom Nasenrachenraume in die Trommelhöhle gelangen. Einen Einfluß auf den Eiterungsprozeß übt die Jahreszeit, besonders bei Kindern, bei denen häufig ein Stillstand der Eiterung im Frühjahre und das Wiedererscheinen des Ohrenflusses im Herbste, meist mit gleichzeitigem Nasenrachenkatarrh, beobachtet wird.

In praktischer Beziehung ist hervorzuheben, daß manchmal, besonders bei desquamativen Prozessen im Mittelohre, die Eiterung in den der Inspektion zugänglichen Teilen der Trommelhöhle scheinbar aufhört, während sie im Antrum oder im Warzenfortsatze fortdauert.

Der Eiterungsprozeß erlischt in der Regel gleichmäßig an der ganzen Mittelohrschleimhaut und am Trommelfelle. Indes sieht man oft Fälle, in denen der Trommelfellrest schon trocken und glänzend geworden, während die innere Trommelhöhlenwand noch eitrig belegt ist oder umgekehrt. Ebenso findet man bei ausgedehnten Trommelfelldefekten umschriebene Stellen der Trommelhöhlenschleimhaut bereits von trockenem, glänzendem Narbengewebe überzogen, epidermisiert, während andere Partien noch mit Eiter bedeckt sind, nach dessen Entfernung eine rote, auf-

Digitized by Google

gelockerte oder granulierende Schleimhautinsel zum Vorschein kommt*).

Der Ohrspiegelbefund ist während der Dauer der Eiterung sehr wechselnd. Häufig bleibt das Beleuchtungsbild Jahre hindurch unverändert, öfters jedoch erhält man schon nach kurzer Zeit — besonders nach interkurrierenden akuten Nachschüben — einen wesentlich anderen Befund als bei der früheren Untersuchung. Bisweilen sieht man bereits nach einem Zwischenraume von mehreren Wochen eine starke Vergrößerung, seltener eine Verkleinerung der Perforationsöffnung oder adhäsive Narbenbildung zwischen Trommelfell und den tieferen Partien der Trommelhöhle. Desgleichen kann der Spiegelbefund — am häufigsten bei dyskrasischen Individuen — durch rasch aufschießende, binnen einigen Tagen sich entwickelnde Granulationen und Polypen im Mittelohre total verändert erscheinen. Zuweilen ändert die Perforationsöffnung ihren Ort, indem sie vom Zentrum gegen die Peripherie wandert.

Die Ausgänge der chronischen, suppurativen Mittelohrentzündung sind: 1. Heilung nach Sistierung der Eiterung mit vollständiger Restitution der Hörfunktion. 2. Hörstörungen verschiedenen Grades bis zur totalen Taubheit insbesondere infolge adhäsiver Bindegewebsneubildung in der Trommelhöhle und in den Fensternischen, durch welche die Gehörknöchelchen fixiert und die Membran des runden Fensters abnorm belastet wird. 3. Desquamation und Cholesteatombildung im äußeren Gehörgange und im Mittelohre. 4. Die ulzerativen und kariös nekrotischen Prozesse im Schläfebeine und deren Folgezustände.

Zunächst mögen die Narbenbildungen am Trommelfelle, die Verlötungsprozesse nach abgelaufenen Mittelohreiterungen, die Persistenz der Trommelfellücken und die Cholesteatome des Ohres besprochen werden.

### 1. Der Verschluß der Perforationsöffnung durch Narbengewebe.

Bei den chronischen Mittelohreiterungen kommt es seltener als bei der akuten Mittelohreiterung zum Verschluß der Perforationsöffnung durch eine Narbe. Der Grund hiervon liegt darin, daß in chronischen Fällen die wuchernde Epidermis der äußeren Fläche des Trommelfells oft über den Perforationsrand hinüberwächst, bevor es zur Bildung des Narbengewebes kommt. Im allgemeinen werden kleinere Substanzverluste häufiger durch Narben verschlossen als ausgedehnte Trommelfellücken.

Die Narbe wächst entweder gleichmäßig von den Perforationsrändern oder von einer Seite der Lücke aus (Fig. 213), oder es bildet sich eine die Lücke quer durchsetzende, bandartige Brücke, deren Ränder sich mit den der Trommelfellperforation zu einer den Substanzverlust vollkommen ausfüllenden Narbe vereinigen. Dem Tierexperimente Rumlers (Archiv f. Ohrenheilk. Bd. XXX), nach welchem die Vernarbung unter vorwaltender Beteiligung der äußeren Epitheliallage des Trommelfells erfolgt, kann für pathologische Verhältnisse am Trommelfelle eine allgemeine Gültigkeit nicht zugestanden werden, da ich an Durchschnitten mehrerer Präparate meiner Sammlung das Auswachsen des Narbengewebes von der Mucosa des Trommelfells nachweisen konnte (vgl. Politzer, Atlas S. 118).

*) Vgl. Politzer, Atlas Taf. VIII, 12.

Digitized by Google

Die Trommelfellnarben erscheinen als verschieden große, scharfbegrenzte, eingesunkene, dunkle Stellen, in deren Grunde ein unregelmäßiger Lichtreflex sichtbar ist. Die Form der Narben ist rundlich oder elliptisch (Fig. 215), häufig nierenförmig (Fig. 214), selten eckig. In der Regel besteht nur eine narbige Einsenkung, doch sind die Fälle nicht selten, in denen zwei (Fig. 215) oder auch mehrere Narben oder narbenähnliche Depressionen an der Membran beobachtet werden, von denen manche zweifelsohne durch

Fig. 213.

Perforation im vorderen, unteren Quadr. d. l. Trommelfells. Vom hinteren Rande der Öffnung wächst Narbengewebe aus, welches die Lücke noch nicht vollständig abschließt. Hinter dem Griffe eine zackige Kalkablagerung. Von einem 64jährigen Manne. Dauer 1 Jahr. Sistierung der Eiterung nach 14tägiger Behandlung. Hörweite: Spr. = 5 m.

Fig. 214.

Nierenförmige Narbe unter dem Hammergriff. Von einer 48jährigen Frau, bei welcher die eitrige Mittelohrentzündung vor 2 Jahren auftrat, jedoch nach mehreren Wochen sistierte. Starke Verschlimmerung des Gehörs nach Verschluß der Perforationsöffnung. Hörweite: U = im Kontakte mit der Ohrmuschel. Spr. = 1 m.

partielle Atrophie im Trommelfellreste zu stande kommen. Das Trommelfellgewebe in der Umgebung der Narbe ist mehr oder weniger getrübt, stellenweise verdickt, in verschiedener Ausdehnung verkalkt (Fig. 213 und 216).

Man unterscheidet freistehende, anliegende und adhärente Narben. Freistehend sind in der Regel nur Narben von geringerem Umfange,

Fig. 215.

Große Narbe hinter dem Hammergriff. Von einem Manne, der in der Kindheit an rechtsseitiger Otorrhöe litt und bei welchem während der Beobachtung eine narbenähnliche Atrophie vor dem Hammergriff entstand. Hörweite: U. = 0, Spr. = 1/3 m.

Fig. 216.

Stecknadelkopfgroße Narbe vor dem Hammergriff, hinter demselben eine halbmondförmige Verkalkung. Von einem 50jährigen Manne. Dauer seit der Kindheit. Hörstörung erst seit 1/2 Jahr bemerkbar. Hörweite: Hörm. = 1/3 m, Spr. = 4 1/2 m.

welche selten so weit nach innen rücken, daß sie mit der inneren Trommelhöhlenwand in Berührung kommen. Größere, besonders hinter dem Hammergriff gelegene Narben hingegen schmiegen sich fast immer teilweise der inneren Trommelhöhlenwand so innig an, daß die Umrisse des Promontoriums, die Nische des runden Fensters, die Stapes-Amboßverbindung oder das Stapesköpfchen allein nahezu ebenso klar hervortreten wie bei ausgedehnten Substanzverlusten am Trommelfelle (Fig. 218).

Die Trommelfellnarben bleiben nach dem Verschlusse der Perforationsöffnung entweder unverändert oder nehmen noch später an Umfang zu. Wanderung der Narbe im Trommelfell habe ich wiederholt beobachtet

Digitized by Google

(Eitelberg), desgleichen in mehreren Fällen Zerfall der Narbe mit Wiederkehr der Perforation bei akuten Nachschüben.

Die Diagnose freistehender Trommelfellnarben ist im allgemeinen nicht schwierig. Kleine, scharf umschriebene, dunkle Narben können allerdings dem minder Geübten beim ersten Anblicke als Perforation erscheinen. Allein das Fehlen des Perforationsgeräusches bei Luftverdichtung im Mittelohre und die nachher sichtbare kugelige Vorwölbung der ein-

Fig. 217.

Große, herzförmige Narbe unter dem Hammergriff; vor und hinter demselben zwei scharfbegrenzte Kalkflecke. Von einem 19jährigen Mädchen, welches von ihrer Kindheit bis vor 6 Jahren an Ohrenfluß litt. Hörweite: U = 25 cm, Spr. = 2 m.

Fig. 218.

Große Narbe hinter und unter dem Hammergriff. 34jähriger Mann. Dauer seit der Kindheit. Nach einer Lufteintreibung wölbt sich die anliegende Narbe blasenförmig gegen den Gehörgang vor. Hörweite: Hörm. = 2 cm, Spr. = ½ m.

gesunkenen Stelle über dem Niveau des übrigen Trommelfells werden die Narben sofort als solche erkennen lassen. Freistehende Narben zeigen bei wegsamer Ohrtrompete öfters während einer Schlingbewegung oder beim ruhigen Atmen durch die Nase eine der Luftdruckschwankung in der Trommel-

Fig. 219.

Schematischer Durchschnitt, an welchem das Verhalten einer ausgedehnten, die innere Trommelhöhlenwand berührenden Trommelfellnarbe veranschaulicht wird. r = leistenförmiger Rest des Trommelfells. o und u = die seitlichen Partien der Narbe. p = der inneren Trommelhöhlenwand anliegender Teil der Narbe.

Fig. 220.

Loslösung des Hammergriffs vom Trommelfelle. t = Trommelfell. h = unteres, vom Trommelfelle losgelöstes Ende des Hammergriffs.

höhle entsprechende Bewegung (Blakes manometrische Narbe). Bei Prüfung mit dem Siegleschen Trichter sind solche Narben auffallend beweglich. Größere, dünne, der inneren Trommelhöhlenwand anliegende Narben werden durch die vom früheren Perforationsrande zur inneren Trommelhöhlenwand hinziehenden glänzenden Fältchen und an der blasenförmigen, höckerigen Vorwölbung nach einer Lufteintreibung in das Mittelohr erkannt*), wobei die früher sichtbaren Gebilde an der inneren Trommel-

*) Vgl. Politzer, Plastische Darstellungen der wichtigsten Krankheiten des Trommelfells Nr. 11 und Atlas Taf. XII, 22—27.

Digitized by Google

höhlenwand vollständig verschwinden. Die letztere Methode ist besonders für solche Fälle diagnostisch verwertbar, in denen die seitlichen Teile der blindsackähnlichen Narbe durch den Trommelfellrest maskiert werden (Fig. 219). Narben, welche die hintere Hälfte des Trommelfells einnehmen, werden für kurze Zeit durch die Luftdusche so stark vorgewölbt, daß der Hammergriff durch die blasige Vorbauchung zum großen Teile verdeckt wird.

Die freistehenden Narben bedingen für sich allein nur selten auffällige Hörstörungen, die man nur dann berechtigt ist auf die Narbe zurückzuführen, wenn nach der durch die Lufteintreibung bewirkten Auswärtswölbung der Narbe — bei Mangel katarrhalischer Erscheinungen — eine Hörverbesserung erfolgt, welche schwindet, sobald die Narbe wieder zurücksinkt.

Der Promontorialwand anliegende Narben sind in der Regel mit Schwerhörigkeit verbunden. Häufig tritt eine merkliche Hörverbesserung ein, wenn die Narbe durch eine Lufteintreibung nach außen gewölbt wird. Nur bei Diskontinuität zwischen Amboßschenkel und Stapesköpfchen, bei welcher die den Stapes berührende Narbe die Übertragung der Schallwellen vermittelt, kann durch die Auswärtswölbung der Narbe eine vorübergehende Hörverschlimmerung eintreten.

Bei größeren zentralen Perforationen erfolgt in einzelnen Fällen die Vernarbung, ohne daß das untere, nach innen geneigte Griffende in die Narbe einheilen würde. Diese Loslösung des Hammergriffs vom entzündlich erweichten Trommelfelle kommt häufig schon während der Eiterung durch Wirkung des M. tensor tymp. zu stande. Die Abtrennung ist eine vollständige oder es bestehen (Fig. 220) zwischen Griff und Trommelfell noch Bindegewebsbrücken oder Fäden. Selten wird, wie Präparate von Moos und Politzer zeigen, der obere Teil des Hammergriffs mit dem kurzen Fortsatze vom Trommelfelle abgelöst, während das spatelförmige Ende mit der Membran verbunden bleibt. Einmal fand ich den abgelösten Hammergriff in das Lumen des Gehörgangs hineinragend, während das narbige, nicht adhärente Trommelfell nach innen von diesem zu liegen kam.

Die Ablösung des Hammergriffs läßt sich am Lebenden nur dann diagnostizieren, wenn der obere Teil des Griffs an einer Stelle seines Verlaufs scharf abgesetzt, der Nabel des Trommelfells stark abgeflacht und diese Stelle bei der Untersuchung mit dem Sieglеschen Trichter sehr beweglich ist. Daß durch die Ablösung des Hammergriffs die Schallübertragung vom Trommelfelle auf die Gehörknöchelchen verringert wird, ist selbstverständlich.

### 2. Adhärente Narben; Verlötungen zwischen Trommelfell und innerer Trommelhöhlenwand; Bindegewebsneubildungen in der Trommelhöhle.

Anders verhält es sich in den Fällen, in denen die Trommelfellnarbe mit der inneren Trommelhöhlenwand verwächst. Solche Verlötungen kommen entweder durch unmittelbare Berührung der ihres Epithels verlustig gewordenen entzündeten Flächen des Trommelfells und der inneren Trommelhöhlenwand zu stande, oder sie werden durch Schleimhautwucherungen herbeigeführt, welche den Kontakt zwischen den Trommelhöhlenwänden, den Gehörknöchelchen und dem Trommelfelle vermitteln.

Narben von geringem Umfange verwachsen selten mit der inneren Trommelhöhlenwand. Wo dies geschieht, bildet die Narbe einen nach innen zu sich verjüngenden Trichter mit schwarzem oder rötlichem Hintergrunde, welcher sowohl bei einer Luftverdichtung im Mittelohre als auch bei der Prüfung mit dem Sieglеschen Trichter unbeweglich bleibt oder nur eine Spur von Bewegung zeigt. Ich fand sie häufiger unter und hinter dem Hammergriffe (Fig. 221 und 222), am häufigsten aber im hinteren oberen Quadranten der Membran, wobei das Stapes-Amboßgelenk oder das Stapesköpfchen allein in der Narbe eingewachsen war.

Digitized by Google

Häufiger ist die partielle oder ausgedehnte Verlötung großer, der Promontorialwand unmittelbar anliegender Trommelfellnarben. Die Verwachsung erfolgt meist schon während des sekretorischen Stadiums. Oft sistiert die Eiterung nach erfolgter Verlötung zwischen Trommelfell und innerer Trommelhöhlenwand, manchmal jedoch dauert die Sekretion trotz der Verwachsung ununterbrochen fort, oder sie hört in einzelnen, durch die Adhäsionen abgeschlossenen Partien der Trommelhöhle auf, während sie in anderen Teilen derselben hartnäckig fortbesteht. Bei der Ohrspiegeluntersuchung verändern die angelöteten Stellen weder nach einer Lufteintreibung noch bei der Prüfung mit dem Siegleschen Trichter ihre Lage, während die nicht adhärenten Trommelfellpartien starke Exkursionen zeigen. Die Grenze zwischen den freistehenden und angewachsenen Partien ist oft durch eine weiße oder graue Linie markiert, an welcher sich die Bewegung der nicht adhärenten Teile scharf abgrenzt.

Die durch die Mittelohreiterungen hervorgerufenen Adhäsivprozesse sind von so großer Mannigfaltigkeit, daß ein Befund kaum je mit dem anderen übereinstimmt. Im Hinblick auf die praktische Bedeutung des Gegenstandes

Fig. 221.

Adhärente Trommelfellnarben unterhalb des Hammergriffs mit rötlich grauem Hintergrunde. Von einem 10jährigen Mädchen, welches in seinem 2. Lebensjahre im Verlaufe von Masern kurze Zeit an Otorrhöe litt. Hörweite für die Uhr = 2 cm, für laute Sprache = 1 m.

Fig. 222.

Schematischer Durchschnitt durch äußeren Gehörgang und Trommelhöhle, um die Verwachsung einer unterhalb des Hammergriffs gelegenen Narbe mit der inneren Trommelhöhlenwand zu versinnlichen. r = Trommelfell. a = am Promontorium adhärente Narbe.

wollen wir in folgendem die wichtigsten Befunde bei den Adhäsivprozessen in Kürze skizzieren.

Zu den häufigsten Befunden zählt die Verlötung einer die hintere Hälfte des Trommelfells einnehmenden Narbe mit der hinteren und inneren Trommelhöhlenwand. Charakteristisch für diesen Befund ist die scharfe, halbmondförmige Abgrenzung des Trommelfellrestes von der Narbe, das starke Hervortreten der Umrisse des Promontoriums, der Nische des runden Fensters, des Amboß-Stapesgelenks oder des Stapesköpfchens allein, wenn der lange Amboßschenkel durch Einschmelzung verloren ging. Manchmal findet man neben Verwachsung der hinteren Hälfte des Trommelfells seine vordere, freistehende Partie perforiert (Fig. 224).

Große, nahezu das ganze Areal des Trommelfells einnehmende, mit der inneren Trommelhöhlenwand verwachsene Narben bilden einen Blindsack, durch welchen der untere und mittlere Trommelhöhlenraum von der Ohrtrompete, dem Antr. mast. und dem oberen Trommelhöhlenraume abgetrennt wird. Manchmal besteht noch bei solchen adhärenten Blindsäcken zwischen dem Tubenkanal und dem oberen Trommelhöhlenraume eine durch die Auskultation nachweisbare

Digitized by Google

Kommunikation, öfters jedoch ist, wie mehrere Präparate meiner Sammlung zeigen, der außerhalb des Blindsacks gelegene Teil der Trommelhöhle vollständig von Bindegewebsmassen ausgefüllt und der Lufteintritt in das Mittelohr aufgehoben.

Bei der Besichtigung ausgedehnter adhärenter Trommelfellnarben tritt der verdickte, nach innen geneigte Hammergriff aus der Ebene der eingezogenen Narbe stark hervor. Die Umrisse der inneren Trommelhöhlenwand sind mehr oder weniger deutlich ausgeprägt. Der Trommelfellrest geht entweder ohne sichtbare Abgrenzung in die Narbe über, oder beide bilden an ihrer Vereinigungstelle eine scharfkantige Knickung. Die Oberfläche der adhärenten Narben erscheint entweder trocken, glänzend oder feucht und sezernierend.

Die Diagnose adhärenter, blindsackartiger Narben wird außer durch den Spiegelbefund und durch die mangelnde Beweglichkeit des Hintergrundes bei der Untersuchung mit dem pneumatischen Trichter noch durch die vorsichtige Tuschierung der eingesunkenen Partien mit einer geknöpften Sonde vervollständigt. Lassen

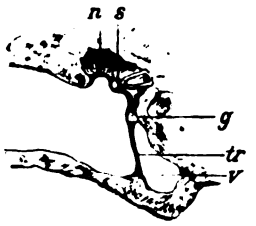


Fig. 223.

Horizontalschnitt durch Gehörgang und Trommelhöhle. tr = freistehende, vordere Trommelfellpartie. n = mit der hinteren und inneren Trommelhöhlenwand verwachsene Trommelfellnarbe. s = das in die Narbe eingewachsene Stapesköpfchen.

Fig. 224.

Vorderer, freistehender Teil des Trommelfells perforiert; hintere, obere Partie desselben mit dem Promontorium verwachsen. Von einer 28jährigen seit der Kindheit an Otorrhöe leidenden Frau. Hörm. = $^1/_2$ m, Flüsterspr. = $^1/_7$ m.

Fig. 225.

Frontalschnitt durch Gehörgang und Trommelhöhle. r = sichelförmiger Rest des Trommelfells. t = in scharfer Knickung von demselben nach innen ziehende Narbe, welche sich auf das Promontorium (p) umschlägt.

die bei Lufteintreibungen und bei der Prüfung mit dem Siegleschen Trichter unbeweglich gebliebenen Teile bei der Berührung mit der Sonde eine feste, knöcherne Grundlage erkennen, so ist die Annahme einer unmittelbaren Verlötung der Narbe mit der Knochenwand wahrscheinlich. Aus der Nachgiebigkeit einzelner Stellen am Trommelfelle darf indes keineswegs geschlossen werden, daß keine Adhärenzen zwischen den eindrückbaren Partien und der inneren Trommelhöhlenwand bestehen, weil zuweilen das die Adhärenz bewirkende Bindegewebe, wie in mehreren in meiner Sammlung befindlichen Präparaten, als bandartige Schwarte zwischen Trommelfell und innerer Trommelhöhlenwand ausgespannt ist und sich deshalb bei der Untersuchung als nachgiebig erweist.

Erschwert wird die Diagnose allseitig angewachsener Trommelfellnarben, wenn das vor dem Ost. tymp. tubae sich ausspannende Narbengewebe oder die obere Partie des Blindsacks perforiert ist und die durch die Ohrtrompete eingepreßte Luft frei in den Gehörgang ausströmen kann. Dadurch bleiben auch die nichtverwachsenen Partien beim Lufteintritte in die Trommelhöhle unbeweglich.

Bei großen Trommelfelldefekten verwachsen oft nur einzelne Partien des hinteren (Fig. 226), unteren oder vorderen Trommelfellrestes durch Narbengewebe mit der inneren Trommelhöhlenwand; die Diagnose solcher Adhärenzen unterliegt in der Regel keiner Schwierigkeit.

Digitized by Google

Von besonderem Interesse sind die vom vorderen Perforationsrande zur Innenwand der Trommelhöhle hinziehenden Narben, welche eine Scheidewand zwischen dem Ost. tymp. tubae und der Trommelhöhle bilden. Die Diagnose solcher vor dem Tubenostium ausgespannten Septa ist nur dann mit Sicherheit zu stellen, wenn man (Fig. 227) durch die Perforationsöffnung hindurch die tiefliegende, von der inneren Trommelhöhlenwand sich scharf abgrenzende

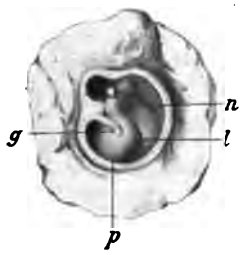


Fig. 226.

Großer Defekt des linken Trommelfells. g = Hammergriff. p = freistehender Rest des Trommelfells. n = vom hinteren Trommelfellreste zur inneren Trommelhöhlenwand hinziehende, adhärente Narbe. l = freistehender Rand der Narbe.

Fig. 227.

Membranöses Septum zwischen Trommelhöhle und Ohrtrompete. Von einem 29jährigen Mädchen, bei welchem vor mehreren Jahren eine Mittelohreiterung bestand. Hörweite: Hörm. = 5 cm, Spr. = 2½ m.

Fig. 228.

An drei Stellen durchbrochenes Septum zwischen Tuba Eust. und Trommelhöhle. Nach einem Präparate meiner Sammlung.

dunkelgraue Narbe sehen kann, welche sich beim Valsalvaschen Versuch etwas vorwölbt und bei der Prüfung mit dem Siegleschen Trichter eine deutliche Bewegung zeigt.

Häufig werden solche Narben, wahrscheinlich durch den öfteren Anprall der Luft beim Schneuzen, an einer oder an mehreren Stellen durchbrochen, wodurch die Luft unbehindert in den Gehörgang ent-

Fig. 229.

Großer Trommelfelldefekt. Die vom vorderen Trommelfellreste zur inneren Trommelhöhlenwand hinziehende Narbe durchlöchert. Von einer 48jährigen seit 28 Jahren mit Otorrhöe behafteten tauben Frau.

Fig. 230.

Narbige Einziehungen und strangförmige Verdickungen am Trommelfelle. Von einem 19jährigen jungen Manne, der in der Kindheit an Otorrhöe litt. Sprachverständnis ⅔ m.

weichen kann (Fig. 228). Unter günstigen Verhältnissen sind derartige perforierte Narben leicht zu diagnostizieren, wenn (Fig. 229) hinter dem vorderen, leistenförmigen Trommelfellreste am vorderen Abschnitte des Sehfeldes eine schwarze Lücke sichtbar ist, durch die beim Valsalvaschen Versuch Luft- oder Schleimblasen hervortreten. Wie der Tubenkanal, kann auch der Eingang in das Antr. mastoid. durch ein membranöses Septum verlegt und von der Trommelhöhle abgetrennt werden, doch entzieht sich dies der unmittelbaren Besichtigung.

Digitized by Google

Verwächst die ganze innere Fläche des Trommelfells mit der Promontorialwand, so erscheint die eingezogene oder abgeflachte, pergamentähnlich verdickte Membran weißgelb, undurchsichtig, bei der Sondierung starr und unnachgiebig. Zuweilen findet man bei totalen Verwachsungen scharfbegrenzte grubige Einziehungen am Trommelfelle (Fig. 230), welche teils durch starke Retraktion des Narbengewebes, teils durch strangförmige Verdickungen an der Oberfläche der Membran entstehen. Durch solche Stränge wird der Hammergriff stark nach hinten und innen gezogen (Fig. 230) und bisweilen mit dem Amboß und dem Stapes so straff verbunden, daß dadurch die Schwingbarkeit der Knöchelchen auf ein Minimum herabgesetzt ist. Ihre Erkenntnis ist für die operative Behandlung dieser Fälle von großer Wichtigkeit.

Durch die infolge chronischer Mittelohreiterungen sich entwickelnden Pseudomembranen, durch die Adhärenz von Trommelfellnarben und durch unmittelbare Verwachsung des Trommelfellrestes mit der inneren Trommelhöhlenwand wird das Mittelohr in mehrere unregelmäßige Räume geteilt, welche entweder unter sich kommunizieren oder ganz voneinander getrennt sind (Fig. 231). So finden sich in meiner Samm-

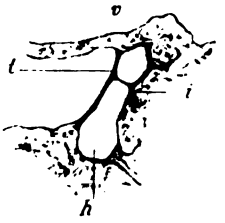


Fig. 231.

Membranöse Brücke vom Trommelfelle t zur inneren Trommelhöhlenwand i hinziehend. v = vorderer, h = hinterer Trommelhöhlenraum. Horizontalschnitt durch das linke Gehörorgan eines durch Hirntumor an allgemeiner Paralyse verstorbenen Mädchens, bei welchem früher eine Mittelohrentzündung bestand.

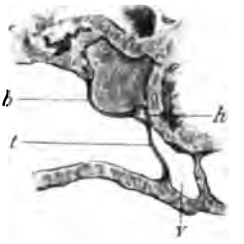


Fig. 232.

Schematischer Durchschnitt durch äußeren Gehörgang und Trommelhöhle, um die Absackung von Exsudat im hinteren Trommelhöhlenraume zu veranschaulichen. v = vorderer Trommelhöhlenraum. t = Trommelfell. h = angelöteter Hammergriff. b = durch Exsudat vorgebauchte hintere Trommelfellpartie.

lung Präparate, an denen durch eine vertikale adhärente Narbe zwischen Trommelfell und innerer Trommelhöhlenwand die Trommelhöhle in zwei Teile getrennt ist, von denen nur die vordere mit dem Tubenkanale kommuniziert. Solche Fälle lassen sich am Lebenden mittels des Siegleschen Trichters leicht diagnostizieren. An anderen Präparaten ist die Trommelhöhle durch eine horizontale, von der Mitte des Trommelfells zur Promontorialwand hinziehende verdickte Membran in eine obere und in eine untere Abteilung gebracht.

Vollständig abgetrennte Lokulamente in der Trommelhöhle können veröden oder sie sind der Sitz einer schleimigen oder eitrigen Exsudation oder werden der Standort kleiner Cholesteatome, welche, wenn sie im Bereiche des Sehfeldes lagern, als weißliche Prominenzen kenntlich sind, aus denen sich nach operativer Durchtrennung die Epithelmassen hervordrängen. Am häufigsten finden sich diese partiellen Absackungen im hinteren oberen Abschnitte der Trommelhöhle; sie kommunizieren nur mit einem Teile der oberen Trommelhöhlenbucht oder mit dem Antrum mastoid., während sie vom vorderen Trommelhöhlenraume ganz abgetrennt sind. Die Okularinspektion zeigt bei derartig abgesackten Exsudaten

Digitized by Google

im hinteren oberen Quadranten des Trommelfells eine dunkelbraune (viszider Schleim) oder grünliche (Eiter) kugelige Vorbauchung (Fig. 232), nach deren Eröffnung das Sekret hervorquillt. Solche partielle Eiterungen sind wegen der Schwierigkeit, die Eiterhöhle aseptisch zu machen, äußerst langwierig.

Zu erwähnen wären hier noch die auf den hinteren Abschnitt des oberen Trommelhöhlenraumes und auf das Antrum mast. lokalisierten Eiterungen, bei denen das meist krümlige, septische Sekret durch eine im hinteren oberen Quadranten des Trommelfells befindliche kleine Perforationsöffnung in den äußeren Gehörgang abfließt, während gleichzeitig durch Verlötung des vorderen Trommelfellrestes mit der Promontorialwand der vordere Trommelhöhlenraum vom hinteren ganz abgeschlossen wird (Fig. 233). Diese oft mit Amboßkaries kombinierten Eiterungen (Grunert) zeichnen sich durch ihre besondere Hartnäckigkeit gegen therapeutische Eingriffe aus und erfordern häufig die operative Freilegung der Mittelohrräume. Dasselbe gilt auch von der Verlötung des oberen Trommelfellrestes samt dem Hammergriff mit dem Promontorium (Fig. 234), durch welche der Attik vom unteren, mit dem

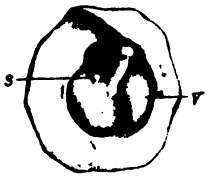


Fig. 233.

Adhärente Narbe am rechten Trommelfelle. v = vorderer, mit dem Promontorium verwachsener Trommelfellrest. s = Stapesköpfchen, über demselben eine in den oberen Trommelhöhlenraum führende Lücke.

Fig. 234.

Frontalschnitt durch äußeren Gehörgang und Trommelhöhle. p = freistehender, leistenförmiger Trommelfellrest. t = Anheftungsstelle des oberen Perforationsrandes.

Tubenkanal kommunizierenden Raume des Cav. tymp. ganz oder teilweise abgetrennt wird.

Bindegewebsneubildungen in der Trommelhöhle. Von großer Bedeutung für die nach abgelaufenen Mittelohreiterungen zurückbleibenden Hörstörungen sind die bei den Adhäsivprozessen sich entwickelnden Bindegewebsbildungen in der Trommelhöhle. Sie gehen aus der Rundzellenwucherung der Schleimhaut hervor. Am häufigsten begegnet man solchen bald sukkulenten, bald derberen, den Hammer und Amboßkörper ganz umschließenden Bindegewebsmassen im oberen Trommelhöhlenraume und im Antrum mast. und nebstdem in den Nischen des ovalen und runden Fensters. Zuweilen findet man das Ost. tymp. tubae durch Granulationen oder durch Bindegewebe atresiert. Es kann, wie in mehreren Präparaten meiner Sammlung, das ganze Cavum tymp. so vollständig von neugebildetem Bindegewebe ausgefüllt sein, daß sich keine Spur eines lufthaltigen Raumes in ihm vorfindet (vgl. v. Tröltsch, Virchows Archiv Bd. XVII und Politzer, Archiv f. Ohrenheilk. Bd. V).

Nach längerem Bestande können diese Bindegewebsneubildungen durch Ablagerung von Kalksalzen verknöchern oder verkalken und zur ankylotischen Verwachsung der Gehörknöchelchen, sowie zum Verschlusse des ovalen und

Digitized by Google

runden Fensters führen. In einem von mir beobachteten Falle, in dem nach Ablauf einer rechtseitigen chronischen Mittelohreiterung hochgradige Schwerhörigkeit eintrat, fand sich bei der Sektion der Hammerkopf und der Amboßkörper zum großen Teile von einer mit der oberen und äußeren Trommelhöhlenwand fest verschmolzenen Knochenmasse eingehüllt, die ohne Zweifel aus einer Schleimhautwucherung hervorgegangen war. Die Trommelfellbefunde sind äußerst mannigfach. Häufig ist das Trommelfell in der früher geschilderten Weise partiell oder total mit der inneren Trommelhöhlenwand verwachsen, die Oberfläche des adhärenten, narbigen Trommelfells uneben, höckerig, die Umrisse des Promontoriums scharf umschrieben und der adhärente Hammergriff leistenförmig aus der Ebene des Sehfeldes hervortretend.

Die Anwesenheit von Bindegewebs- oder Kalkmassen im oberen Trommelhöhlenraume, sowie andere durch die Mittelohreiterung entstandene Krankheitsprodukte in der Umgebung des Hammers und Amboßes können nur aus der sie begleitenden hochgradigen Hörstörung vermutet werden. Nur unter besonders günstigen Verhältnissen, nämlich bei weitem Gehörgange und bei stark von der Promontorialwand abstehendem Trommelfellreste, gelingt es durch die intratympanale Otoskopie, mit dem von Blake und Bing vorgeschlagenen Trommelhöhlenspiegelchen bei intensiver Beleuchtung und unter Anwendung einer

Fig. 235.

Lupe einzelne Stellen des oberen und hinteren Trommelhöhlenraumes zu sehen. Leichte Drehbewegungen des erwärmten Spiegelchens um seine Längsachse gestatten nacheinander den oberen, hinteren und vorderen Teil der Trommelhöhle, bisweilen auch deren tiefliegenden Boden (Keller) zu übersehen und manche diagnostisch wichtige Veränderungen zu erkennen.

R. Botey, der der intratympanalen Otoskopie besondere Aufmerksamkeit zugewendet hat, beschreibt eine Reihe diagnostisch interessanter Beobachtungen. Mit den mir von ihm überlassenen Spiegelchen (Fig. 235) konnte ich öfters Adhäsionen zwischen Hammergriff und Promontorium, Veränderungen am Hammer-Amboßkörper und in den beiden Fensternischen, an der hinteren Trommelhöhlenwand, Granulationen am Ost. tymp. tubae, ferner die Anwesenheit eines Sequesters im Attik und die Ausdehnung und Beschaffenheit cholesteatomatöser Höhlen und anderer Knochendefekte des Schläfebeins diagnostizieren, welche bei der gewöhnlichen Okularinspektion nicht sichtbar waren. Vollkommenere Beleuchtungsapparate als die bisher angegebenen dürften in Zukunft die Diagnose der Schalleitungshindernisse in dieser Region und ihre operative Behandlung fördern.

Obschon die Diagnose der Adhäsivprozesse während und nach Ablauf der Mittelohreiterungen in vielen Fällen durch eine Reihe charakteristischer Merkmale bei der Ohrspiegeluntersuchung ermöglicht wird, so sind die Befunde doch oft so kompliziert, daß die Deutung des Beleuchtungsbildes sehr erschwert oder ganz unmöglich gemacht ist. Dies gilt besonders von den Fällen, in denen die Sekretion noch andauert und infolge der Auflockerung der entzündeten Teile die Abgrenzung der einzelnen Gebilde verschwommen und undeutlich ist. So kommt es, daß bei den Verlötungsprozessen selbst der erfahrenste Fachmann oft erst durch die während der Krankenbeobachtung eintretenden Veränderungen im Befunde

Digitized by Google

eine präzise Diagnose zu stellen vermag. Die sich dem Auge darbietenden Abweichungen von der Norm sind so mannigfach, daß wir eben nur durch die genaue Kenntnis der anatomischen Verhältnisse und durch jahrelange Übung an Ohrenkranken in den Stand gesetzt werden, die Details richtig aufzufassen und uns auch in schwierigen Fällen ein Urteil über den vorliegenden Befund zu bilden. Eine richtige Diagnose bei den Adhäsivprozessen hat aber keineswegs nur einen theoretischen, sondern, wie wir sehen werden, auch einen praktischen Wert, insofern als durch einen auf die Diagnose basierten operativen Eingriff eine eklatante Hörverbesserung erzielt werden kann, wo vorher alle anderen Behandlungsmethoden erfolglos blieben.

Die Hörstörungen im Gefolge der Adhäsivprozesse im Mittelohre variieren je nach der Bedeutung des Schalleitungshindernisses an der Kette der Gehörknöchelchen und an den Labyrinthfenstern. Der Grad der Funktionstörung steht jedoch nicht immer mit den anatomischen Veränderungen im Verhältnisse. Die höchstgradigen Hörstörungen beobachtet man bei Fixierung des Hammers und Amboßes durch Bindegewebsmassen im Attik, bei bindegewebiger oder kalkiger Fixierung der Stapesplatte oder der Stapesschenkel, endlich bei Verdickung der Membran des runden Fensters. Beschränkt sich die Verwachsung auf die unterhalb des Hammergriffs gelegene Trommelfellpartie, so kann die Hörschärfe noch eine beträchtliche sein. Hingegen bedingen Adhäsionen, durch welche der Hammergriff so nach innen gezogen wird, daß er mit der Promontorialwand verwächst, ferner Verlötungen des Trommelfells mit dem Amboße und dem Steigbügel, je nach der Festigkeit und Straffheit der neugebildeten Bänder, beträchtlichere Hörstörungen. Nur wo die Amboß-Stapesverbindung durch den Eiterungsprozeß getrennt wurde, kann die Verwachsung des Trommelfells oder der Trommelfellnarbe mit dem Stapes von Vorteil für die Hörfunktion sein, weil dann der Schall von der Narbe unmittelbar auf den Stapes übertragen wird.

### 3. Überhäutung der Perforationsränder mit Persistenz der Trommelfellücke.

Persistenz der Trommelfellücke nach Ablauf der Mittelohreiterung erfolgt vorzugsweise bei großen, bis zum Sehnenringe sich erstreckenden Substanzverlusten der Membran, doch findet man oft genug auch kleine Lücken während des ganzen Lebens fortbestehen. Als die häufigste anatomische Grundlage der Persistenz der Trommelfellperforation ist nach meinen Untersuchungen das Hinüberwachsen der äußeren Trommelfellepidermis über den Perforationsrand in die Trommelhöhle anzusehen (Fig. 236), wodurch die Bildung einer vom Perforationsrande aus wachsenden Narbe verhindert wird.

Nicht jede Perforation, welche nach Ablauf der Eiterung längere Zeit offen bleibt, darf als persistent angesehen werden, weil in seltenen Fällen der Verschluß der Perforation durch eine Narbe mehrere Jahre nach dem Aufhören der Eiterung erfolgen kann. In einem von mir beschriebenen Falle, bei welchem das Trommelfell bis auf einen schmalen peripheren Rest zerstört war, erfolgte eine vollständige Regeneration des Trommelfells ohne Adhäsion mit der inneren Trommelhöhlenwand.

Persistente Lücken im Trommelfelle bleiben selten Jahre hindurch unverändert. Bisweilen verkleinert sich die Öffnung bis zur Größe eines Nadelstichs, häufiger jedoch beobachtet man eine Vergrößerung der Perforationsöffnung nach wiederholten Rezidiven, zuweilen aber auch ohne Wiederkehr der Sekretion. Manchmal ändert die Lücke ihre Lage vollständig. In einem Falle, bei dem ein Trommelhöhlenpolyp durch eine linsengroße Perforationsöffnung unterhalb des Hammergriffs hervorwucherte, fand ich 6 Monate nach seiner Entfernung das Trommelfell

Digitized by Google

trocken, an der früheren Stelle der Perforation eine große Kalkablagerung und im hinteren oberen Quadranten der Membran eine runde, stecknadelkopfgroße Öffnung. Ebenso zeigen spätere Ohrspiegeluntersuchungen am Trommelfellreste nicht selten Kalkflecke, atrophische Einsenkungen und Adhärenzen, von denen bei einer früheren Untersuchung keine Spur bemerkbar war.

Was die Hörfunktion bei persistenten Perforationen anbelangt, so ergibt die Beobachtung, daß bei sehr großen Trommelfelldefekten, ja selbst wenn Hammer und Amboß exfoliiert wurden oder der Hammer durch fast vollständige Verkalkung des Trommelfellrestes festgestellt ist (Fig. 237), noch Flüstersprache in großer Distanz verstanden wird, wenn die Steigbügelplatte im ovalen Fenster beweglich und die Membran des runden Fensters nicht verdickt ist. Das Hören erfolgt in diesen Fällen durch das unmittelbare Auffallen der Schallwellen

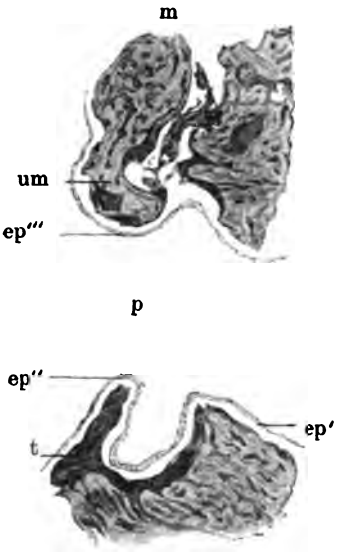


Fig. 236.

Frontalschnitt durch Gehörgang und Trommelfell nach abgelaufener Mittelohreiterung mit persistenter Trommelfellperforation. m = Hammerkopf. um = Stumpf des Hammerhalses. t = unterer Trommelfellrest. p = Perforationslücke im Trommelfelle. ep' = Epidermis des knöchernen Gehörgangs. ep'' ep''' = über den Perforationsrand in die Trommelhöhle einwandernde, äußere Epidermis.

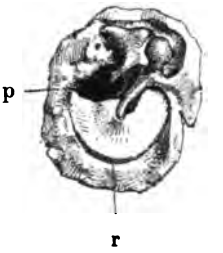


Fig. 237.

Ausgedehnte, sämtliche Schichten durchsetzende Verkalkung des linken Trommelfells. r = der periphere Teil, sowie ein schmaler Streifen vor dem Hammergriffe nicht verkalkt. p = unregelmäßige Lücke im hinteren, oberen Quadranten der Membran. Trommelfell und Hammer starr, unbeweglich; Diskontinuität zwischen Amboß und Steigbügel, der letztere jedoch vollkommen beweglich. Von einem 16jährigen, an Phthisis pulmonum verstorbenen Mädchen. Ähnliche Veränderungen bestanden auch im rechten Ohre. Die Kranke konnte beiderseits Flüstersprache durch einen 18 m langen Krankensaal verstehen.

auf die Labyrinthfenster. Eine große Hörweite bei persistenten Perforationen läßt daher stets darauf schließen, daß durch den Eiterungsprozeß an den Labyrinthfenstern kein Schalleitungshindernis geschaffen wurde. Auffällige Hörstörungen bei größeren Lücken sind entweder durch schrumpfende Bindegewebsneubildung an den Labyrinthfenstern oder durch Retraktion und Adhäsion des Hammergriffs bedingt, durch die der Stapes infolge des Druckes des langen Amboßschenkels nach innen gedrängt und festgestellt wird. Sicherlich ist dies die häufige Ursache hochgradiger Schwerhörigkeit bei persistenten Perforationen und ihre Eruierung ist insofern wichtig, als man durch Beseitigung des auf dem Steigbügel lastenden Druckes eine eklatante Hörverbesserung herbeizuführen vermag. Daß Hörstörungen nach abgelaufenen Mittelohreiterungen auch die Folge von Diskontinuität und Lockerung der Gehörknöchelchen sein könne, ist nach den Ergebnissen der pathologisch-anatomischen Untersuchungen kaum zweifelhaft.

Digitized by Google

Die Hörfähigkeit bei den sogenannten trockenen Perforationen unterliegt nicht den großen Schwankungen, die man im sekretorischen Stadium beobachtet. Auch zeigen diese im großen und ganzen nicht den progressiven Charakter, wie die ohne Perforation verlaufenden chronischen Adhäsivprozesse. Nicht selten bleibt nach dem Aufhören der Eiterung die Hörstörung Jahre hindurch, ja selbst während des ganzen Lebens stationär. Oft genug aber beobachtet man auch hier, besonders bei älteren Individuen, eine progressive oder stoßweise Abnahme der Hörfähigkeit bis zur totalen Taubheit, teils infolge der immer zunehmenden Starrheit des neugebildeten Bindegewebes und der ankylotischen Fixierung der Knöchelchen, teils durch das Hinzutreten sekundärer Veränderungen im Labyrinthe, auf welche wir bei den Krankheiten des nervösen Hörapparates zurückkommen werden.

### 4. Die desquamativen Prozesse und die Cholesteatombildung im Gehörorgane bei den chronischen Mittelohreiterungen.

Bei den chronischen Mittelohreiterungen findet an der Trommelhöhlenschleimhaut, vorzugsweise aber im äußeren Gehörgange eine übermäßige Produktion und Abstoßung von Epithelzellen statt und demgemäß enthält das Sekret fast immer neben Eiterzellen einzelne oder zusammengeballte Epithelien in wechselnder Menge.

Ist die Epithelproduktion keine übermäßige und besteht für den Abfluß der dem Eiter beigemengten Epithelien kein wesentliches Hindernis, so kann der Prozeß jahrelang dauern, ohne daß es zu einer Ansammlung von Epithelmassen im Mittelohre kommen würde. Hingegen werden bei exzessiver Abstoßung des gewucherten Epithels, das sich auch während des Eiterungsprozesses vom äußeren Gehörgang durch die Perforationsöffnung in die Trommelhöhle hineinschiebt, die Epithelmassen zu größeren weißen oder gelblichen Klumpen zusammengeballt, die sich im Cavum tymp. und im äußeren Gehörgange ansammeln. Außer der starken Epitheldesquamation ist es insbesondere der behinderte Sekretabfluß, welcher die Ansammlung von Epidermisschollen in der Tiefe begünstigt. Zu den angeführten Hindernissen zählen die Verengerungen des Gehörgangs, multiple Polypen, Adhäsionen zwischen Trommelfell und innerer Trommelhöhlenwand und die Bildung von abgesackten Lokulamenten in der Trommelhöhle. Nebstdem findet man krümliges, Epithelklümpchen enthaltendes Sekret bei kleinen Perforationen im hinteren oberen Quadranten des Trommelfells und in der Shrapnellschen Membran.

Die Bildung solcher Retentionsmassen kann jahrelang ohne besondere Beschwerden vor sich gehen. Zuweilen erfolgt unter heftigen Schmerzen eine spontane Ausstoßung größerer Massen. Nicht selten zerfallen nach längerer Stagnation die Retentionsprodukte unter Einwirkung von Fäulnisbakterien in eine schmierige, übelriechende, aus körnigem, mit zahlreichen Kokken durchsetztem Detritus bestehende Masse, welche öfters zur ulzerativen Knochenerkrankung mit letalem Ausgange führt. Diesen zersetzten Massen begegnet man in der Tat sehr oft bei den Sektionen in Fällen, wo infolge von Karies und Nekrose des Schläfebeins der Tod durch eine cerebrale Komplikation oder durch Sinusphlebitis erfolgte.

Außer diesen formlosen, unzusammenhängenden, aus dem äußeren Gehörgange und dem Mittelohre stammenden Desquamationsprodukten kommt es sowohl während der Eiterung als auch nach deren Ablauf zur Bildung scharfbegrenzter, oft mit einem perlmutterartig glänzenden Häutchen überzogener, aus einer homogenen Masse oder aus konzentrisch geschichteten Lamellen bestehender Tumoren, welche ihrer Form, Aussehen und Struktur nach mit den Cholesteatomen in anderen Organen übereinstimmen. Für diese Geschwülste sowohl als auch für die



Digitized by Google

früher erwähnten formlosen, zu Klümpchen zusammengeballten Epidermisanhäufungen hat sich die Bezeichnung Cholesteatom des Gehörorgans in der Ohrenheilkunde eingebürgert.

Die Auskleidung der durch das Cholesteatom erweiterten Räume im Schläfebein ist sehnig grau, glatt, perlmutterartig glänzend, mit dem Knochen fest zusammenhängend und mit einer dem Rete Malpighii ähnlichen Schichte bedeckt. Die oberste Zellschicht der Auskleidung besteht aus den das Cholesteatom zusammensetzenden, polygonalen, kernlosen Plattenzellen (Steinbrügge, Kuhn), durch deren fortgesetzte Produktion die zwiebelartig geschichteten Cholesteatome gebildet werden. Kirchner (Archiv f. Ohrenheilk. Bd. XXXI) fand an Durchschnitten der von der Matrix bekleideten Knochenwand das Eindringen von Cholesteatomelementen in die erweiterten Haversschen Kanäle, ein Befund, der die zuweilen hartnäckige Rezidivierung des Cholesteatoms auch nach operativer Freilegung der Mittelohrräume erklären würde.

Die Cholesteatome im Gehörorgane waren den pathologischen Anatomen längst bekannt, wie dies aus den Schilderungen Cruveilhiers*), Rokitanskys**), Virchows***) u. a. hervorgeht. Über die Genese dieser Epidermidalanhäufungen herrschen jedoch noch gegenwärtig stark divergierende Ansichten. Virchow (l. c.), Mikuliczt) und Küster††) erklären das Cholesteatom im Schläfebein als heteroplastische Bildung, v. Tröltsch†††) als Retentionsgeschwülste, Wendt*†) als das Produkt einer desquamativen Entzündung der Mittelohrschleimhaut, Bezold*††) und Habermann*†††) als Produkt der durch die Trommelfellperforation in die Trommelhöhle hineinwachsenden Epidermis des äußeren Gehörganges. Leutert†*) unterscheidet echte Geschwulstbildung und Cholesteatom durch Implantation von mit Epidermis bekleideten Trommelfellresten in der Trommelhöhle.

Das Vorkommen primärer Cholesteatome im Schläfebeine muß vom klinischen Standpunkte als verschwindend klein gegenüber den sekundären Epidermisanhäufungen bezeichnet werden. Die Befunde Virchows lassen uns darüber im Zweifel, ob die im Felsenbeine eingebetteten, als heteroplastisch bezeichneten Geschwülste während ihres Wachstums die Trommelhöhlenwand durchbrochen oder ob sie, vom Mittelohre ausgehend, die Knochenmasse des Felsenbeins usuriert haben. Ein seltener Fall von primärem, von der Trommelhöhlenschleimhaut ausgehendem Cholesteatom ohne Spuren eitriger Entzündung und ohne Perforation des Trommelfells wurde von Lucae†**) beobachtet. Den bisher in der Literatur bekannten Fällen von primärem Ohrcholesteatom fügt Erdheim zwei weitere völlig einwandfreie an (Zeitschr. f. Ohrenheilk. Bd. XLIX). Kuhn beschreibt einen Fall von primärem Cholesteatom †***) bei einem 51jährigen Mann, der seit einem Jahre an Ohrensausen, Schwindel und Schwerhörigkeit litt, und bei dem sich nach einer starken Erkältung unter heftigen Reaktionsymptomen eine eitrige Mittelohrentzündung mit großer Schmerzhaftigkeit und Abszeßbildung im Warzenfortsatze entwickelte. Die Eröffnung des Warzenfortsatzes ergab ein hühnereigroßes Cholesteatom, nach dessen Entfernung in der etwa kinderfaustgroßen Höhle der durch Zerstörung der inneren Knochenwand bloßgelegte Sinus transversus und ein Teil des vorderen unteren Kleinhirnsegments mit dem unversehrten Duraüberzuge sichtbar wurden. Körner (Zeitschr. f. Ohrenheilk. Bd. XXXVII) beschreibt ein durch eine akute Mittelohreiterung vereitertes primäres, doppelthühnereigroßes Cholesteatom, das vom Felsenbein bis zum Torcular Herophili reichte und den unteren Teil des Hinterhauptlappens und die Kleinhirnhemisphäre stark in die Tiefe gedrängt,

*) Anatomie pathologique T. II.
**) Lehrbuch der pathologischen Anatomie Bd. I, S. 121.
***) Archiv 1855, Bd. VIII, S. 371.
†) Wien. med. Wochenschr. 1879.
††) Verhandl. d. Berl. med. Gesellsch. 1889.
†††) Archiv f. Ohrenheilk. 1868.
*†) Archiv f. Heilk. Bd. XIV.
*††) Zeitschr. f. Ohrenheilk. 1889, Bd. XX.
*†††) Archiv f. Ohrenheilk. Bd. XVII.
†*) Archiv f. Ohrenheilk. Bd. XXXIX.
†**) Verhandl. d. Berl. med. Gesellsch. 1886.
†***) Zeitschr. f. Ohrenheilk. Bd. XXI.

Digitized by Google

Hinterhaupt- und Seitenwandbein und die Basis der Felsenbeinpyramide usuriert hatte. Operation. Heilung.

Für die große Mehrzahl der Fälle jedoch steht, nach der klinischen und pathologisch-anatomischen Beobachtung, die sekundäre Entwicklung des Ohrcholesteatoms außer Zweifel. Wenn aber auch zugegeben werden muß, daß sehr häufig die sekundären Cholesteatome im Mittelohre der Einwanderung der Gehörgangsepidermis in die Trommelhöhle ihre Entstehung verdanken*), so muß ich mich nach der in meiner Sammlung befindlichen ansehnlichen Zahl einschlägiger Präparate dahin aussprechen, daß die Cholesteatome sich im Mittelohre selbst entwickeln können. Dies gilt insbesondere von den Cholesteatomen im Antrum mastoid. und in den Warzenzellen (Rohrer**), wofür schon das öftere Vorkommen von kernlosen Plattenzellen spricht.

Die selbständige Produktion von epidermidalen Elementen in der Trommelhöhle und im Warzenfortsatze kann aber nur dadurch erfolgen, daß die Schleimhaut des Mittelohrs epidermisiert wird. Die Epidermisation der in ihrer Struktur stark veränderten Mittelohrschleimhaut erfolgt meiner Ansicht nach zumeist unter dem Einflusse der durch die Trommelfellperforation geschaffenen Kontinuität zwischen Mittelohr- und Gehörgangsauskleidung und der in die Trommelhöhle hineinwachsenden Gehörgangsepidermis mit ihrem Rete Malpighii.

Die Invasion der Gehörgangsepidermis in die Trommelhöhle führt an und für sich noch nicht zur Bildung cholesteatomatöser Massen. Dies beweisen die zuerst von Schwartze***) beschriebenen und an einer größeren Anzahl von Präparaten auch von mir beobachteten epidermischen Blindsäcke, welche sich vom äußeren Gehörgange in die Trommelhöhle und in das Antr. mast. fortsetzen und als solche das ganze Leben hindurch persistieren können. Daß diese, ohne Cholesteatombildung einhergehenden Vorschiebungen der Gehörgangsepidermis gegen die Trommelhöhle hin häufiger stattfinden, als allgemein angenommen wird, ergibt sich daraus, daß ich an mehreren Präparaten von abgelaufener Mittelohreiterung mit ausgedehnter Perforation des Trommelfells, an welchen makroskopisch keine Spur einer Epidermisauflagerung in der Trommelhöhle wahrnehmbar war, an mikroskopischen Serienschnitten nachweisen konnte, daß die Gehörgangsepidermis sich auf die innere Trommelhöhlenwand fortsetzt. Die Invasion der Gehörgangsepidermis in die Trommelhöhle führt nur dann zur Bildung sekundärer Cholesteatome, wenn im äußeren Gehörgange eine exzessive Wucherung der Epidermis stattfindet, zu der sich eine stärkere Desquamation an der Mittelohrauskleidung gesellt.

Ein anderer Faktor, durch welchen die Invasion der Gehörgangsepidermis in die Trommelhöhle gefördert wird, ist, wie eine Anzahl in meiner Sammlung befindlichen Präparate zeigen, der bei Mittelohreiterungen zuweilen entstehende membranöse oder knöcherne Verschluß des Ost. tymp. tubae. Wird der Zusammenhang zwischen Nasenrachenraum und Trommelhöhle durch den Verschluß des Tubenkanals unterbrochen, so verliert das Epithel der Trommelhöhle seine Widerstandsfähigkeit und wird durch die vom Gehörgange eindringende Epidermis verdrängt†).

Je größer der Trommelfelldefekt, desto leichter dringt die Gehörgangsepidermis in die Trommelhöhle ein. Bei zentralen Perforationen

*) Rohrer, Contribution à la Pathologie du Cholesteatome de l'Oreille. Revue de Laryngologie et d'Otologie du Dr. Moure. 1892.

**) Nach Leutert auch durch Hineinwachsen in operativ eröffnete Knochenzellen.

***) Pathologische Anatomie des Ohres 1878.

†) A. Politzer, Das Cholesteatom des Gehörorgans vom anatomischen und klinischen Standpunkte. Wien. med. Wochenschr. 1891, 8—12.

Digitized by Google

erfolgt die Einwanderung schwieriger als bei peripheren. Beweis hiefür das häufige Vorkommen von Cholesteatom bei kleinen Öffnungen im hinteren oberen Quadranten des Trommelfells und bei Perforation der Pars flaccida (Morpurgo, Bezold). Nur bei peripheren Trommelfellücken im vorderen unteren Quadranten kommen nach meinen Beobachtungen Cholesteatome im Mittelohr selten vor.

Bei Perforation der Membr. flaccida erfolgt die Invasion umso leichter, als von der oberen Gehörgangswand ein stärkerer Cutis- und Epidermiszug in der Richtung der Membrana Shrapnelli zum Trommelfelle hinzieht, hier somit ein intensiveres Wachstum der Epidermis statthat als an den übrigen Gehörgangswänden.

Der Weg des Invasionscholesteatoms ist nicht immer das perforierte Trommelfell. In einem von mir beschriebenen Falle (l. c.) von Cholesteatom am Warzenfortsatze konnte die Einwanderung der Epidermis in die geräumige Warzenhöhle durch eine Fistelöffnung an der Corticalis des Warzenfortsatzes und durch eine zweite Fistelöffnung an der hinteren Gehörgangswand nachgewiesen werden.

Die Größe der Cholesteatome wechselt von der eines Hanfkorns bis zu der einer Walnuß und darüber. Ihre Form ist rundlich, oval oder, entsprechend den buchtigen Räumen des Mittelohrs und den durch Zerstörung und Schwund des Knochengewebes entstandenen Höhlen im Schläfebeine, höchst unregelmäßig. Die meist irisierende Oberfläche ist glatt oder drusig mit knollen- oder zapfenförmigen Ausläufern. Am Durchschnitte zeigen diese bald ein geschichtetes, blätteriges, schillerndes Gefüge, bald das Aussehen von frischgeronnenem Milchkäse, selten einen verkästen Kern (v. Tröltsch).

Sie bestehen aus großen, runden oder polygonalen, oft kernlosen Plattenepithelzellen mit eingestreuten Körnchen, Riesenzellen, Fetttröpfchen, Cholestearinkristallen und Bakterien. Neben und zwischen den Epithelmassen findet man zuweilen verkäste Exsudate oder halbflüssige Detriusmassen.

Der häufigste Standort der Cholesteatome ist das Antr. mast., der Warzenfortsatz, nebstdem der obere Trommelhöhlenraum und der äußere Attik. Seltenere Vorkommnisse sind umschriebene Anhäufungen in den die Gehörgangswände begrenzenden Zellräumen (Grunert, Archiv f. Ohrenheilk. Bd. XL) und ein von Schwartze (Archiv f. Ohrenheilk. Bd. XLI) als wahres Cholesteatom bezeichneter Tumor in der Schläfebeinschuppe.

Die Cholesteatome können eine ansehnliche Größe erreichen, ohne daß am Knochengerüste des Schläfebeins eine Spur von Karies oder Knochenschwund bemerkbar wäre. Öfter jedoch findet man sowohl bei kleinen als auch bei größeren Tumoren neben ausgedehnter, elfenbeinartiger Sklerosierung Defekte und Exkavationen im Knochen, welche teils durch Druckusur der Geschwulstmasse, teils durch eine mit der pathologischen Umwandlung der Mittelohrauskleidung einhergehende Atrophie des Knochengewebes herbeigeführt werden. Häufig genug bestehen indes schon vor der Cholesteatombildung durch kariöse Einschmelzung oder durch Exfoliation nekrotischer Knochenpartien bedingte Lücken im Schläfebeine, die durch Wachstum des Cholesteatoms eine weitere Vergrößerung erfahren können*).

Die Defekte betreffen am häufigsten den Margo tymp. des Schläfebeins, einen großen Teil der hinteren und oberen knöchernen Gehörgangswand und den Warzenfortsatz.

*) Vgl. Biehl, Wien. klin. Rundschau 1898. Moses, Münch. med. Wochenschrift 1898. Grunert, Berl. klin. Wochenschr. 1893. Steinbrügge, Zeitschrift f. Ohrenheilk. Bd. VIII u. IX.

Digitized by Google

Dadurch entstehen oft kolossale Lückenbildungen im Schläfebeine, durch deren Verschmelzung die Trommelhöhle, der äußere Gehörgang und der Warzenfortsatz in eine gemeinschaftliche, unregelmäßige Kavität umgewandelt werden. Zuweilen wird auch ein Teil der Pyramide in den Schmelzungsprozeß mit einbezogen. Ein eklatantes Beispiel hierfür ist folgender von mir beobachteter Fall:

Bei einer 78jährigen Frau, die seit einer in der Kindheit bestandenen rechtseitigen Otorrhöe an totaler Taubheit und Faziallähmung litt und beim Weberschen Versuche die Stimmgabel nur links perzipierte, ergab die Sektion: Hinter dem knorpeligen Gehörgange eine braune, blätterige, schillernde Masse, die bei näherer Untersuchung einen scharfbegrenzten, aus schichtenweise

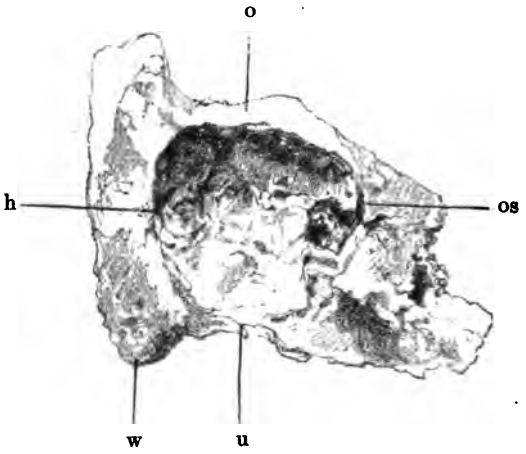


Fig. 238.

Großer Defekt im Schläfebeine, von einem blättrig geschichteten Cholesteatom ausgefüllt. Vollständige Zerstörung der Gebilde des Mittelohrs und des Labyrinths. o = obere Grenze der Höhle. u = untere Grenze derselben. h = hintere bis zum verschlossenen Antrum mast. os = vordere bis zum Ost. tymp. reichende Grenze der Höhle. Nach einem Präparate meiner Sammlung.



Fig. 239.

Aus der Höhle dieses Präparats herausgehobenes blättriges Cholesteatom.

aneinander gelagerten Epidermisplatten bestehenden walnußgroßen Tumor darstellte (Fig. 239).

Nach seiner Entfernung aus dem Schläfebeine sah man eine kolossale Höhle, welche vom Ost. tymp. tubae bis in das Antr. mast. einerseits und vom Tegmen tymp. bis zum Boden der Trommelhöhle und des Proc. mast. anderseits reichte. Diese Höhle war von glattem, mit schillernder Epidermis bedecktem Narbengewebe ausgekleidet. Äußerer Gehörgang, Trommelhöhle und ein Teil des Proc. mast. waren fast vollständig in dieser gemeinschaftlichen Höhle aufgegangen, desgleichen das ganze Labyrinth, da vom Vorhofe, den Bogengängen und der Schnecke, sowie vom Fazialis keine Spur zu entdecken und vom Felsenbeine nur die verdünnte obere und hintere Pyramidenwand übrig geblieben war (Fig. 238). Der Zugang zum Ost. tymp. tubae und zum Antrum mastoid. war knöchern verschlossen, der innere Gehörgang mit dem N. acusticus erhalten.

Symptome. Die cholesteatomatösen Anhäufungen im Schläfebeine können Jahre hindurch symptomlos fortbestehen. Häufig verursachen sie, ohne Entzündungserscheinungen, ein Gefühl von Schwere und Druck in der betreffenden Kopfhälfte, Kopfschmerz und Schwindel. Durch Hinzutritt einer äußeren Noxe jedoch, z. B. nach Eindringen von Flüssigkeit in den Gehörgang oder nach Einwirkung von Wasserdämpfen (im Dampfbade)

Digitized by Google

(Moos), können durch rapides Aufquellen der Epidermismassen, unter sehr heftigen Reaktionsymptomen, Entzündungen in den tieferen Partien des Schläfebeins auftreten, welche entweder zur spontanen Ausstoßung des Cholesteatoms durch die Trommelfellücke mit vollständigem Schwinden der bedrohlichen Symptome oder unter Meningealsymptomen, Schüttelfrost, Fazialparalyse (Panse, Stacke) zum letalen Ausgange nach Durchbruch der Massen gegen die Schädelhöhle führen. Die durch Cholesteatome bedingten Entzündungen im Attik und im Warzenfortsatze sind häufig von einer Senkung der hinteren oberen Gehörgangswand begleitet.

Ausgänge. 1. Spontane Ausstoßung der Massen. Sie erfolgt durch rasches Aufquellen und durch Druck des hinter ihnen nachrückenden flüssigen Sekrets. Die Massen gelangen entweder durch das perforierte Trommelfell oder durch eine Knochenlücke an der hinteren Gehörgangswand in den äußeren Gehörgang (Moos, Schwartze, Bezold, Politzer, Lichtwitz, Thamisch), seltener durch die Tuba in den Rachenraum oder nach Zerstörung der vorderen Gehörgangswand in die Kiefergelenksgrube (Grunert). Außerdem können die Cholesteatome, unter Symptomen eines Abszesses im Warzenfortsatze die äußere Schale des Proc. mastoid. durchbrechend, hier einen Ausweg finden (Steinbrügge). Jansen fand bei Cholesteatom häufig Fistelbildung im horizontalen Bogengange.

2. Letaler Ausgang. a) Durch Pyämie infolge septischer Zersetzung der hinter den Cholesteatommassen stagnierenden Sekrete. Dieser Ausgang kann, wie in folgendem von mir beobachteten Falle, ohne Spur einer kariös-nekrotischen Erkrankung des Schläfebeins, bloß durch septische Ostitis erfolgen.

Bei einer 32jährigen Magd, welche im Dezember 1884 mit pyämischen Erscheinungen und starkem Verfall der Kräfte an meiner Klinik aufgenommen wurde, seit der Kindheit an linkseitigem Ohrenflusse zu leiden angab und vor 14 Tagen an Fieber und Kopfschmerz erkrankte, fand sich die untere Hälfte des Trommelfells defekt, Sekretion gering, deutliches Perforationsgeräusch, hochgradige Schwerhörigkeit, Rinne negativ. Beim Durchspülen des Mittelohrs per tubam flossen nur wenige Tropfen durch den Gehörgang ab. Wiederholte Schüttelfröste, Schmerzhaftigkeit im Verlaufe der linken Ven. jugul., Hämoptysis, Lungenödem, Exitus letalis. Die Nekroskopie ergab: Trommelfellperforation, Polypen am unteren Abschnitte des Promontoriums. Der obere und mittlere Trommelhöhlenraum (Fig. 240) war von einem glatten, blendend weißen, bohnenförmigen Cholesteatom ausgefüllt, dessen vorderes, rundliches Ende bis in die Nähe des Ost. tymp. tubae reichte, während das hintere, abgerundete Ende, bis in das Antrum mast. sich erstreckend, den Aditus ad antrum vollständig verlegte. Infolge von Sekretretention fand sich im Antr. mastoid. jauchiges Sekret, der Sinus transv. durch die Einwirkung des septischen Eiters entzündet, dunkelrot, Sulcus nicht kariös. Sinusphlebitis, Thrombose.

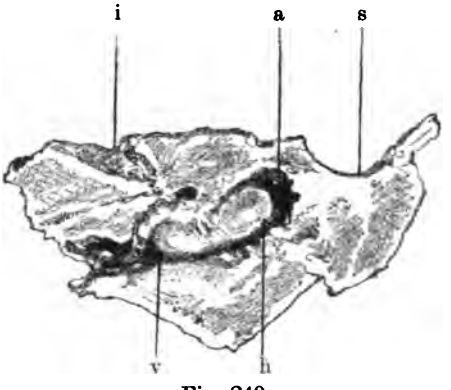


Fig. 240.

Bohnenförmiges Cholesteatom in der Trommelhöhle. Obere Ansicht nach Entfernung des Tegmen tymp. v = vorderes, gegen das Ost. tubae gerichtetes Ende. h = hinteres in das Antrum hineinragendes Ende des Cholesteatoms, a = mit zersetztem Eiter erfülltes Antrum mast. s = Sinus sigmoideus. i = innerer Gehörgang. Nach einem Präparate meiner Sammlung.

b) Tod durch Meningitis, Hirnabszeß, Arrosion des Sin. transv. oder der Fossa jugularis mit Sinusphlebitis und Otorrhagie. Diese Komplikationen

Digitized by Google

werden entweder durch die mit der Cholesteatombildung einhergehende Karies und Nekrose oder durch unmittelbaren Durchbruch des Cholesteatoms am Tegmen tymp. und mastoid. oder an der hinteren Pyramidenwand gegen die Schädelhöhle bedingt. In einem von Burckhardt-Merian beobachteten Falle fand der Durchbruch des Cholesteatoms nicht nur am Tegmen tymp., sondern auch nach unten zu durch die Incisura mast. statt, wodurch ein nahezu faustgroßer Abszeß an der seitlichen Halsgegend entstand*). Katz (Berl. klin. Wochenschr. 1883) sah letalen Ausgang durch Hirnabszesse ohne Karies des Schläfebeins**).

**Diagnose.** Die Diagnose der cholesteatomatösen Anhäufungen im Mittelohre ist bei der otoskopischen Untersuchung nur dann mit Sicherheit zu stellen, wenn die weißgelblichen Epidermismassen im äußeren Gehörgange oder im unteren Abschnitte der Trommelhöhle lagern. Bei großen Trommelfellperforationen liefern kleinere, hinter dem oberen Trommelfellreste hervorragende, weißgelbliche Epidermisklumpen wichtige Anhaltspunkte für die Diagnose des Cholesteatoms im Attik oder Antrum***). Eine stark wuchernde Epidermis im äußeren Gehörgange, welche sich bei der Inspektion bis in die Trommelhöhle verfolgen läßt, macht in diesen Fällen die Diagnose wahrscheinlich. Cholesteatome im Prussakschen Raume können aus der Anwesenheit einer weißen, mit der Sonde teigig sich anfühlenden Masse in der perforierten Membrana Shrapnelli diagnostiziert werden. Wichtige Anhaltspunkte für das Vorhandensein eines zerfallenden Cholesteatoms im Mittelohre bietet, wie ich zuerst hervorgehoben habe, das öftere Erscheinen von grießligen Klümpchen oder von größeren, weißgelben Fetzen im Spülwasser, welche, zwischen den Fingern verrieben, einen üblen Geruch verbreiten und unter dem Mikroskope Eiter, Kokken, verfettete Epithelien und Cholestearinkristalle (Alexander) zeigen. Die Diagnose gewinnt an Wahrscheinlichkeit, wenn nach mehrtägiger, sorgfältiger Reinigung des Mittelohrs mit der Hartmannschen Kanüle im Sekrete sich immer wieder jene fast charakteristischen Körnchen und Klumpen zeigen. Diese Eigentümlichkeit des Sekretes fand ich bei langwierigen und hartnäckigen, nicht profusen Eiterungen, bei Perforation der Shrapnellschen Membran, bei Verlötungen zwischen Trommelfell und der Promontorialwand, wo das Sekret nur durch eine Fistelöffnung im hinteren oberen Quadranten des Trommelfells abfließen konnte (S. 365, Fig. 233), bei protrahierten Eiterungen im Antr. mast. und bei Fistelöffnungen im knöchernen Gehörgang. Ähnliches Sekret liefert die chronische Mittelohreiterung bei lymphatischen, tuberkulösen und mit Ozäna behafteten Individuen.

Hingegen entziehen sich die abgegrenzten, im Warzenfortsatze eingebetteten oder im oberen Trommelhöhlenraume lagernden, mit einer zarten Hülle bekleideten Cholesteatome der Diagnose. Zur Kenntnis ihrer Anwesenheit in der Tiefe gelangt man während der Krankenbeob-

*) Vgl. Rob. G. Lewis, Fall von Cholesteatom mit Eiterdurchbruch in die Fossa digastrica. Zeitschr. f. Ohrenheilk. Bd. XXXIV.

**) Außer den in der älteren Literatur verzeichneten hierher gehörigen Fällen von Rokitansky, Moos, Schwartze, Heßler, Bezold, Fischer, Toynbee, v. Tröltsch ist die Zahl der in den letzten Jahren publizierten Fälle zu einer stattlichen Reihe angewachsen.

***) Politzer, Atlas Taf. XIV, 25 und 26.

Digitized by Google

achtung oft erst beim Zerfalle solcher Tumoren, dem gewöhnlich eine Ausstoßung durch die Perforationsöffnung folgt, oder beim Durchbruche der Massen durch die Corticalis des Warzenfortsatzes oder in den äußeren Gehörgang. Wo bei nachgewiesener Desquamation im Mittelohre, besonders bei fortdauernder Abstoßung der früher erwähnten grießligen Klümpchen, öfters wiederkehrende Schmerzen im Warzenfortsatze beobachtet werden, kann man mit Wahrscheinlichkeit auf Cholesteatom im Warzenfortsatze schließen. Es ist dies eine wichtige Indikation für die operative Eröffnung des Warzenfortsatzes.

**Prognose.** Die Prognose der Ohrcholesteatome hängt von dem Sitze, der Ausdehnung des Cholesteatoms und von den jeweiligen Veränderungen im Gehörorgane ab. Fälle von dauernder Heilung nach spontaner Ausstoßung oder nach konservativer Behandlung sind äußerst selten. Erst durch die operative Freilegung der Mittelohrräume — und auch hier nicht immer — gelingt es in vielen Fällen Heilung zu erzielen; nach Bezold (Zeitschr. f. Ohrenheilk. Bd. XIV) und Grunert (Archiv f. Ohrenheilk. Bd. XL) wird die Rezidive am sichersten verhütet, wenn die Cholesteatomhöhle durch eine weite Öffnung im Gehörgange oder im Warzenfortsatze mit der äußeren Luft in ausgiebigem Kontakt ist. Im allgemeinen ist das Cholesteatom im Mittelohre wegen der häufigen Rezidiven als ein ernster Folgezustand der Mittelohreiterung zu betrachten. Während der Eiterung ist der behinderte Sekretabfluß, nach Ablauf der Eiterung die andauernde Desquamation im äußeren und im Mittelohre und das Übergreifen der Epithelialwucherung auf die Knochenräume der Trommelhöhlenwände (Kirchner) als Ursache der Rezidive anzusehen. Während nun in einzelnen Fällen die Epidermisinvasion in die Trommelhöhle bis zur Blindsackbildung gedeihen und ohne weitere Nachschübe als solche persistieren kann, kommt es in anderen Fällen allmählich oder rasch, mit oder ohne Symptome der Ohreiterung, zur plattenförmigen Abstoßung des wuchernden Epithels und zur Ansammlung von Cholesteatommassen, durch welche die Höhlen im Schläfebeine binnen kurzem verlegt werden. In Fällen, in denen die Inspektion eine mit Desquamation einhergehende Mittelohreiterung ergibt, darf man aus dem Aufhören der Eiterung noch nicht auf Heilung schließen, da oft nach Wochen oder Monaten plötzlich Kopfschmerz, Schwindel oder pyämische Erscheinungen auftreten, welche die Radikaloperation indizieren, und wo als Ursache der gefahrdrohenden Symptome zerfallende Cholesteatommassen im Antrum und im Warzenfortsatze gefunden werden*).

Bezüglich der Behandlung des Cholesteatoms verweisen wir auf den Abschnitt „Therapie der chronischen Mittelohreiterungen".

Hier wären noch die Krustenbildungen im äußeren und mittleren Ohre zu erwähnen. Sie entstehen durch Eintrocknung zurückgebliebenen Sekrets bei spärlicher Absonderung. Die bräunlich-grünen, oft röhrenförmigen Krusten lagern gewöhnlich am inneren Abschnitte des knöchernen Gehörgangs und am Trommelfellreste und erstrecken sich nicht selten bis in die Trommelhöhle. Sie haften oft so fest an der Unterlage, daß sie nur

*) Eine Übersicht über den gegenwärtigen Stand der Cholesteatomfrage liefern Grunert, Münchn. med. Wochenschr. 1904; Dölger, Die Mittelohreiterungen. München 1903.

Digitized by Google

schwer mit einer Knopfsonde abgehoben werden können. Zuweilen schließt der Heilungsprozeß der Mittelohreiterung mit der Bildung einer lange Zeit festhaltenden Kruste ab, welche sich spontan abstößt. Oft genug dauert die Eiterung unterhalb der Kruste fort und findet man nach deren Entfernung eine eiternde, zuweilen mit Granulationen besetzte Fläche. Krusten, welche sich nach abgelaufener Eiterung in der Tiefe bilden, sind daher stets zu entfernen (siehe Therapie). Manchmal werden kleine Perforationsöffnungen durch pfropfförmige Krusten verlegt und die Schließung der Lücke dadurch verhindert.

Kleine, trockene, festhaftende Krusten beobachtet man zuweilen im Grunde eingezogener, adhärenter Trommelfellnarben, besonders häufig in narbigen Einsenkungen der Shrapnellschen Membran, und auf Narben im hinteren oberen Quadranten des Trommelfells, welche mit dem Amboß-Stapesgelenk oder mit dem vom Amboß getrennten Stapesköpfchen verwachsen sind. Die Eruierung solcher Krusten ist deshalb von Belang, weil, wie ich mehrmals beobachtet habe, durch die sorgfältige Entfernung kleiner Krusten von dieser Region eine überraschende Hörverbesserung erzielt werden kann.

**Prognose der chronischen Mittelohreiterungen.** Die Prognose der chronischen Mittelohreiterungen ist im allgemeinen eine unbestimmte, da sich, solange der Eiterungsprozeß andauert, der Ausgang nie mit Gewißheit vorhersagen läßt (Wilde). Indes bieten die ätiologischen Momente, die lokalen Veränderungen im äußeren und mittleren Ohre und der jeweilige Zustand des Gesamtorganismus wichtige Anhaltspunkte für die Prognose.

Günstig gestaltet sich die Prognose bei den genuinen Formen und bei gesunden, kräftigen Individuen. Von den lokalen Veränderungen im Mittelohre sind als prognostisch günstig anzusehen: zentrale, nicht randständige Trommelfelldefekte, Perforationen im vorderen unteren Quadranten des Trommelfells (Leutert, Politzer), glatte, nicht stark aufgelockerte und nicht granulierende Trommelhöhlenschleimhaut ohne epidermidalen Belag, wegsamer Tubenkanal und mäßige, nicht fötide Eiterabsonderung.

Minder günstig ist die Prognose bei den chronischen Mittelohreiterungen infolge von Scarlatina, Morbillen, Influenza, Typhus, Skrofulose, Syphilis, Diabetes, Leukämie und anderen Kachexien, nebstdem bei chronischen Nasenrachenprozessen und Ozäna. Als prognostisch ungünstige lokale Veränderungen sind anzuführen: profuse blennorrhoische oder hartnäckige fötide Sekretion, randständige Defekte im hinteren, oberen Quadranten des Trommelfells, Perforation der Shrapnellschen Membran (Bezold), exzessive Wucherung der Trommelhöhlenschleimhaut und ausgebreitete Granulationsbildung an derselben, weißgrauer epidermidaler Belag an der Promontorialwand, ferner polypöse Degeneration des Trommelfells, Ulzeration der Auskleidung und der Knochenwände des Mittelohrs, starke Verengerungen des Tubenkanals, Cholesteatom im Mittelohre, Paresen und Paralysen des Fazialnerven, Strikturen und Ulzerationen im äußeren Gehörgange. Nach Körner sind öfter wiederkehrende, interkurrierende Entzündungen prognostisch ungünstig.

Die Prognose bezüglich der zu erzielenden Hörverbesse-

Digitized by Google

rung ist im sekretorischen Stadium schwer bestimmbar, da die Hörstörung nicht immer durch bleibende Schalleitungshindernisse, sondern auch durch einfache Schwellung der Schleimhautüberzüge der Gehörknöchelchen und der Labyrinthfenster bedingt wird, welche sich nach dem Aufhören der Eiterung zurückbilden kann. Im allgemeinen jedoch wird man berechtigt sein, in Fällen, wo die Hörstörung keine hochgradige ist, oder wo nach einer Lufteintreibung in das Mittelohr eine auffällige Hörverbesserung eintritt, die Prognose günstiger zu stellen, als dort, wo die stark herabgesetzte Hörfunktion nach der Wegsammachung der Ohrtrompete nur geringe Änderung erfährt. Exfoliation der Gehörknöchelchen, sowie starke, zur Verwachsung tendierende Strikturen des Gehörgangs und Verwachsungen des Ost. tymp. tubae verschlimmern die Prognose.

Nach dem Aufhören des Ohrenflusses ist die Prognose in Bezug auf die Hörfunktion dort am günstigsten, wo nach der Vernarbung der Perforationsöffnung nur eine geringe Hörstörung zurückbleibt, ungünstig hingegen dort, wo nach dem Verschlusse der Perforationsöffnung eine auffällige Hörabnahme eintritt, weil diese auf ein Schalleitungshindernis am Hammer oder am Amboße schließen läßt.

Bei persistenten Trommelfellücken gestaltet sich die Prognose günstiger, wenn trotz langer Dauer des Prozesses die Hörweite stationär ist; ungünstig, wenn nach Sistierung der Eiterung eine hochgradige Hörstörung zurückbleibt, welche weder durch die Wegsammachung der Ohrtrompete noch durch die Massage oder durch die Applikation des künstlichen Trommelfells eine Änderung erfährt. Verschlimmert wird ferner die Prognose, wenn die Hörstörung progressiv fortschreitet, wenn sie mit kontinuierlichen subjektiven Geräuschen und mit Verkürzung der Stimmgabelperzeption durch die Kopfknochen (Schwabach) verbunden ist.

### Therapie der chronischen Mittelohreiterungen.

Die Behandlung der chronischen Mittelohreiterungen wird in erster Reihe durch die objektiv wahrnehmbaren Veränderungen im Gehörorgane bestimmt. Sie gestaltet sich anders in Fällen, in denen die Inspektion einfache Auflockerung der Mittelohrschleimhaut ohne Anzeichen von Karies der Trommelhöhlenwände ergibt, als dort wo man Polypen und Granulationen in der Trommelhöhle oder am Trommelfellreste vorfindet und wo durch die Untersuchung Karies des Schläfebeins oder Cholesteatom im Mittelohre nachgewiesen wird. Die erstere Form soll als unkomplizierte, die letztere als komplizierte bezeichnet werden. Daß die Behandlungsmethode durch die Qualität und Quantität des Sekrets, durch Ort und Größe der Trommelfellperforation, durch die sekundären Veränderungen im äußeren Gehörgange und durch den jeweiligen Zustand des Gesamtorganismus vielfache Modifikationen erleidet, wird sich aus der folgenden Darstellung ergeben*).

*) Vgl. G. Field, Harveian Lectures „On the Pathology and treatment of suppurative diseases of the ear", 1892 und V. Grazzi, Manuale di Otologia, Firenze 1890. L. Suñe y Molist, La Otorrea en general. Tratamento. Rev. otologica de Alcalá de Henares 1883.

Digitized by Google

Das Sekret bei der chronischen Mittelohreiterung ist infolge der Stagnation in den zelligen Nebenräumen des Mittelohrs und der Einnistung von Fäulniskokken stets septisch. Hieraus erklärt sich die so häufig zu schweren Komplikationen führende Knochenerkrankung im Schläfebeine. Bei den für die Entwicklung kariös-nekrotischer Prozesse so günstigen Bedingungen im Bau des Schläfebeins müßte man indes ungleich häufiger tiefgreifende Komplikationen erwarten, als dies tatsächlich der Fall ist. Eine Erklärung hierfür finden wir in der während der Mittelohreiterung häufig sich vollziehenden Verödung der pneumatischen Zellräume des Schläfebeins durch Granulationsgewebe, wodurch die Eiterung in diesen Nebenhöhlen des Mittelohrs beseitigt wird.

Die Lokalbehandlung der chronischen Mittelohreiterungen hat die Aufgabe, die entzündliche Infiltration der Mittelohrschleimhaut und ihre eitrige Sekretion zu beseitigen und die Entwicklung lebensgefährlicher Komplikationen hintanzuhalten. Dies wird einerseits durch die Wegschaffung aller die Stagnation des Sekretes begünstigenden Hindernisse, durch gründliche Entfernung der Sekrete aus dem Mittelohre und durch Anwendung sekretionsvermindernder Arzneistoffe auf die Mittelohrschleimhaut angestrebt. Wo diese als konservativ bezeichnete Behandlung nicht zum Ziele führt, hat die operative einzutreten*).

Die Sekrete werden aus dem Mittelohr durch Lufteintreibungen per tubam, kombiniert mit Luftverdünnung im äußeren Gehörgange und darauffolgender Ausspülung des äußeren Gehörgangs entfernt. Zur Luftdusche eignet sich für die große Mehrzahl der Fälle das vom Verfasser angegebene Verfahren. Der Katheterismus findet nur dann Anwendung, wenn durch übermäßige Tubenschwellung, Granulations- und Polypenbildung im Mittelohre und im Gehörgange oder durch Desquamationsprodukte zu starke Widerstände im Mittelohre erzeugt werden.

Durch die Lufteintreibungen per tubam wird das Sekret nur aus dem Tubenkanal und aus dem vorderen Abschnitte der Trommelhöhle in den äußeren Gehörgang getrieben, während das im hinteren Trommelhöhlenabschnitte und im Antrum mastoid. befindliche Sekret vom Luftstrome nur wenig getroffen wird. Ich habe mich daher seit mehreren Jahren bei der Behandlung der chronischen Mittelohreiterungen stets der Kombination

Fig. 241.

der Luftdusche durch die Ohrtrompete mit der Luftverdünnung im äußeren Gehörgange (E. Politzer) bedient. Durch letztere gelingt es häufig, größere Sekretmengen aus dem Mittelohre in den Gehörgang zu aspirieren, welche durch die Luftdusche allein nicht herausbefördert werden konnten.

Das aus dem Mittelohre entfernte Sekret wird mit einer mittelgroßen, stets aseptisch gehaltenen Spritze aus dem äußeren Gehörgange ausgespült. Dünnflüssiges und schleimiges Sekret wird durch

*) E. Bloch, Die operative Behandlung der Mittelohreiterungen. Münchn. med. Wochenschr. 1897.

Digitized by Google

schwache Injektionen leicht entfernt. Hingegen müssen zur Ausspülung eingedickter, käsiger und festhaftender Sekrete kräftigere Einspritzungen angewendet werden. Bei geringem Widerstande in der Ohrtrompete dringt die injizierte Flüssigkeit in den Rachenraum, wobei das Spülwasser gewöhnlich durch die Nasenöffnungen abfließt. Manchmal entsteht durch den plötzlich gesteigerten Druck der Injektionsflüssigkeit auf die Labyrinthfenster heftiger Schwindel, der auch durch Aussprizen mit kühlem oder heißem Wasser ausgelöst werden kann. Die ersten Injektionen dürfen daher nur vorsichtig und mit geringer Druckstärke gemacht werden, um ihre Wirkung im speziellen Falle kennen zu lernen. Selbst starke Schwindelanfälle werden durch eine Lufteintreibung nach meinem Verfahren oder durch eine Luftverdünnung im äußeren Gehörgange (S. 126) kupiert. Bei profuser Otorrhöe ist eine 2—3malige, bei mäßiger Sekretion eine 1malige Ausspülung binnen 24 Stunden hinreichend.

Für die Wichtigkeit der Ausspülungen des Ohres bei den chronischen Mittelohreiterungen spricht die Tatsache, daß man bei der ersten Untersuchung vernachlässigter Ohrenflüsse sehr oft eingedickte, übelriechende, von Vibrionen und Bakterien durchsetzte Sekretmassen findet, nach deren Entfernung Granulationen oder polypöse Wucherungen am Trommelfellreste oder an der Trommelhöhlenschleimhaut zum Vorschein kommen, deren Entstehung ohne Zweifel durch die stagnierenden Sekrete veranlaßt wurde.

Als Spülflüssigkeit bei geruchlosem Ohrenflusse benützt man entweder sterilisiertes (aufgekochtes) Wasser oder eine sterile physiologische (0,9) Kochsalzlösung. Die Temperatur des Spülwassers beträgt 26—28° R. Hat der Ausfluß einen üblen Geruch, so wendet man als Spülflüssigkeit Lysol (10—15 Tropfen zu ¼ Liter Wasser) oder das von Lucae warm empfohlene Formalin (10—15 Tropfen zu 1 Liter aufgekochtem Wasser) an. Nebstdem kann als desinfizierendes Mittel dem Spülwasser (¼ Liter) ein Teelöffel einer Solutio Kali hypermanganic. (1,0: 2000) zugesetzt werden. Bei profuser, blennorrhoischer Sekretion habe ich nach Anwendung eines Zusatzes von 4 bis 5 Tropfen Oleum terebinth. (nicht Spirit. terebinth.) zu 0,3 Liter warmem Wasser als Spülflüssigkeit ein baldiges Nachlassen und Sistieren des Ausflusses beobachtet.

Nach dem Aussprizen wird die in der Tiefe des Gehörgangs zurückgebliebene Flüssigkeit behufs genauer Besichtigung des Trommelfells durch kleine bis in die Trommelhöhle vorgeschobene Wattebäuschchen entfernt. Bisweilen ist die sorgfältige Reinigung des Ohres hinreichend, die Mittelohreiterung ohne anderweitige Medikation zu heilen. Oft genug jedoch kann nur durch die Anwendung von Arzneistoffen die Eiterung beseitigt werden.

Die Arzneistoffe werden in Form von Lösungen oder als Pulver angewendet. Gelöste Arzneistoffe sind stets leicht erwärmt einzuträufeln. Nichterwärmte Solutionen rufen Schmerz und Schwindelanfälle hervor. Bei großen Trommelfellperforationen, wo die Flüssigkeit leicht in die Trommelhöhle eindringt, wird die Schleimhaut in größerer Ausdehnung von der Lösung bespült. Bei kleinen Perforationsöffnungen hingegen, welche das Eindringen der Flüssigkeit in die Trommelhöhle hindern, empfiehlt es sich, den Tragus über die äußere Ohröffnung mit leichten massierenden Bewegungen nach innen zu drücken, wodurch das Medikament in das Mittelohr gepreßt wird. Hierbei fließt bisweilen ein Teil der Flüssigkeit durch den Tubenkanal in den Rachen ab. Um bei Perforation am vorderen Abschnitte des Trommelfells das Medikament durch diese Manipulation auch auf die hinteren Partien des Mittelohrs einwirken zu lassen, muß der Kopf während der

Digitized by Google

Kompression nicht nur nach der Seite, sondern auch etwas nach hinten geneigt werden. Anstatt dieses Verfahrens kann man sich einer anderen Methode bedienen, welche darin besteht, daß man bei seitlicher Neigung des Kopfes den äußeren Gehörgang mit der medikamentösen Lösung füllt und bei dieser Stellung des Kopfes eine Lufteintreibung nach meinem Verfahren ausführt. Bei diesem Verfahren wird die Trommelhöhle förmlich ausgewaschen und stagnierende Sekrete aus der Tiefe herausbefördert.

Bei Anwendung pulverförmiger Arzneistoffe hat man besonders darauf zu achten, daß sie mit der sezernierenden Fläche in unmittelbare Berührung kommen. Man benützt hierzu einen zweckmäßig konstruierten Pulverbläser, durch den die Menge des einzublasenden Pulvers dosiert werden kann und beschränke sich auf das leichte Anstäuben der sezernierenden Teile, da durch das Einblasen einer größeren Pulvermenge der Sekretabfluß behindert werden kann. Zur Selbstbehandlung, bei welcher das Pulver mit dem Munde eingeblasen wird, genügt ein mit einem kurzen Kautschukschlauche verbundener, vorn abgerundeter Federkiel, welcher sich durch mehrmaliges Hineindrücken in die Pulvermasse bis zu $^1/_4$ seiner Länge mit Pulver füllt. Es ist selbstverständlich, daß dort, wo der Kranke verhindert ist, den Arzt täglich zu besuchen, er in der Handhabung der Ausspülungen und Anwendung der Arzneistoffe genau unterwiesen werden muß.

Über die Wirkungsweise der Arzneistoffe bei den Mittelohreiterungen läßt sich gegenwärtig kein bestimmtes Urteil abgeben. Wir wissen nur so viel, daß manche Medikamente durch ihre antibakteriellen, desinfizierenden und antiseptischen Eigenschaften, andere durch ihre den kranken Geweben Wasser entziehende adstringierende Wirkung einen günstigen Einfluß auf den Verlauf der Eiterungsprozesse im Mittelohre üben.

1. Die antiseptische Behandlung. Die antiseptische Behandlung hat sich unter den bisher üblichen Behandlungsmethoden der chronischen Mittelohreiterung als die wirksamste erwiesen. Auf Grund der bisherigen Erfahrungen kann mit Bestimmtheit behauptet werden, daß sie bei den einfachen, nichtkomplizierten Mittelohreiterungen häufiger und rascher zum Ziele führt als die früheren Behandlungsmethoden. Daß die antiseptische Behandlung bei Karies, Cholesteatom, bei massenhaften Granulationen in den Nebenräumen der Trommelhöhle oder bei unzugänglichen Eiterherden im Schläfebeine sich als wirkungslos erweist, und daß diese Prozesse nur durch operative Eingriffe zur Heilung gebracht werden können, ist aus der Natur dieser Prozesse erklärlich, keineswegs aber hinreichend, den therapeutischen Wert der Antiseptika bei den chronischen Mittelohreiterungen auf ein geringes Maß herabzudrücken.

Von den bei den chronischen Mittelohreiterungen in Anwendung kommenden antiseptischen Heilmitteln haben sich als die wirksamsten bewährt:

1. Das Hydrogenium hyperoxydatum (Rohrer, Bull, Börne-Bettman, Gellé, Brühl). Das von Merck unter dem Namen Perhydrol hergestellte reine 30prozentige Präparat findet als vorzügliches Antiseptikum bei den chronischen Mittelohreiterungen seit einer Reihe von Jahren vielfache Anwendung. Ich verwende in der Praxis Lösungen des Perhydrols von 5,0 : 50,0—100,0 Aqu. destill. Das in den Gehörgang mittels Eprouvette lauwarm eingegossene Mittel wird im Kontakt mit dem Sekrete (noch mehr mit Blut) rasch zersetzt, wobei der Sauerstoff unter massenhafter Blasenbildung im Gehörgange entweicht. Dadurch werden nach Rohrer in den Buchten der Trommelhöhle liegende Sekretpartikel an die Oberfläche gebracht, welche durch Ausspülungen nicht beseitigt werden konnten. Nach meinen Erfahrungen ist die Schaumbildung

Digitized by Google

im allgemeinen umso reichlicher, je stärker die Eiterung im Ohre ist. Die allmählich geringer werdende Blasenbildung im Laufe der Behandlung ist als ein Zeichen der Abnahme der Sekretion anzusehen*).

Ich möchte hier noch auf eine in den letzten Jahren von mir angewandte Behandlungsmethode hinweisen, welche sich in einer Reihe von Fällen hartnäckiger Mittelohreiterungen bewährt hat. Sie besteht darin, daß man nach vorheriger Luftdusche, Ausspülung und Austrocknung des Ohres mittels Wattebäuschchens den Gehörgang mit erwärmtem Wasserstoffhyperoxyd füllt, sodann einen mit einem olivenförmigen Ansatze versehenen und mit einem kleinen Gummiballon verbundenen Gummischlauch nicht ganz luftdicht in die Ohröffnung einfügt und die Luft abwechselnd verdünnt und verdichtet. Dadurch wird — wie Versuche mit Karminlösungen an anatomischen Präparaten zeigen — die Flüssigkeit in entferntere Zellräume des Mittelohrs getrieben, ein Teil der daselbst befindlichen Sekrete herausbefördert und das Mittelohr gründlicher gereinigt, als dies durch andere Manipulationen möglich ist.

Nichtkomplizierte Mittelohreiterungen werden häufig nach 8—14tägiger Anwendung des Perhydrols beseitigt. In manchen Fällen wird die Wirkung dieses Mittels durch einen Zusatz von Borsäure (1,0: 40,0) oder von Alkohol (10,0: 40,0) erhöht. Wo nach längerer Anwendung des Perhydrols keine merkliche Abnahme der Sekretion wahrnehmbar ist, kann dasselbe mit der Einblasung einer geringen Quantität von präzipitierter Borsäure kombiniert werden.

2. Die präzipitierte Borsäure (Bezold) hat sich in vielen Fällen als mildes, sekretionsverminderndes Antiseptikum bewährt (Anwendungsweise derselben S. 329). Bei stärkerer Sekretion wird das Pulver 1mal täglich, bei geringerer Absonderung jeden zweiten oder dritten Tag eingeblasen. In einzelnen Fällen sistiert die Eiterung schon nach 2—3maliger Anwendung im allgemeinen jedoch ist die Wirkung eine allmähliche und die Heilung tritt oft erst nach mehrwöchentlicher Behandlung ein. Vorteilhaft wirkt in manchen Fällen das feinpulverisierte Natr. tetraboricum und das Natr. boracic. für sich allein oder zu gleichen Teilen mit Borsäure.

Weniger wirksam erweist sich die pulverisierte Borsäure bei schleimiger Absonderung, doch sah ich manchmal raschen Erfolg, wenn das Pulver mit Ol. terebinth. verrieben wurde (Acid. borici pp. 5,0, Ol. terebinth. gtt. 5). Bei septischer Beschaffenheit des Sekrets fand ich die Borsäure besonders wirksam, wenn einige Tropfen Karbolsäure dem Pulver zugesetzt wurden (Acidi borici pp. 5,0, Acidi carbolici gtt. 5). Hingegen läßt die Borsäure häufig im Stiche bei starker Wucherung der Mittelohrschleimhaut, bei Granulationsbildung im äußeren und mittleren Ohre bei exzessiver Desquamation im Gehörgange und bei Karies der Trommelhöhlenwände und der Gehörknöchelchen**).

Von den pulverförmigen Mitteln, die ich noch manchmal anwende, wären zu erwähnen das Jodoform, dessen widerlicher Geruch durch eine Tonkabohne, die man in das Pulver legt, oder durch Zusatz der Tinct. fabae toncae oder einiger Tropfen von Ol. Geranii beseitigt werden kann. In der Privatpraxis benütze ich ½ cm lange, durch Zusatz von Tinct. fabae toncae desodorierte Jodoformstäbchen (mit Gummi arab. und Glyzerin bereitet), welche mittels Pinzette bis zum Trommelfelle vorgeschoben werden und nach Verstopfung der äußeren Ohröffnung mit einem Wattepfropf, ohne Geruch zu verbreiten, länger angewendet werden können. Das Jodol in Pulverform (Stetter), ein dem Jodoform verwandtes, aber geruchloses Mittel, ist nicht so wirksam wie das Jodoform, leistet jedoch in manchen

*) Neumann empfiehlt vor der Einträufelung des Wasserstoffhyperoxyds eine Lösung von Kalium hypermanganicum einzuträufeln; die dabei entstehende Gasentwicklung sei der Reinigung der Mittelohrräume sehr förderlich.

**) Vgl. F. Köbel, Über kritiklose Pulverbehandlung bei Mittelohreiterungen. Med. Korr.-Bl. 1890.

Digitized by Google

Fällen, besonders bei skrofulösen, tuberkulösen und syphilitischen Eiterungen gute Dienste.

Von der Anwendung des Quecksilbersublimats (0,05: 50,0, der pulv. Benzoesäure, des Aristols, Xeroforms und Dermatols konnte ich keine nennenswerte Wirkung bei der Behandlung der chronischen Mittelohreiterungen beobachten. Über günstige Resultate des Thigenols in wässeriger (2,0 Glycerin. Aqu. dest. aa 10,0) oder in alkoholischer Lösung (5,0 Spirit. vini r. Aqu. dest. aa. 10,0) berichtet E. Urbantschitsch (Mon. f. Ohrenheilk. Bd. XXXVII).

2. Die Alkoholbehandlung. Der Alkohol hat sich besonders bei der granulösen Form, aber auch bei manchen nichtkomplizierten Mittelohreiterungen als vorzügliches Mittel bewährt, wo die früher genannten Antiseptika wirkungslos blieben. Da der konzentrierte Alkohol im Beginne der Behandlung öfters stärkeres Brennen verursacht, ist es zweckmäßig, in der ersten Zeit den Alkohol mit $^2/_3$ oder der gleichen Menge destillierten Wassers zu verdünnen und erst allmählich zu stärkeren Konzentrationsgraden überzugehen. Dieser Vorgang ist umsomehr zu empfehlen, als nach Ebstein 50prozentiger Alkohol den stärksten desinfizierenden Effekt ausübt. Die in einer Eprouvette erwärmte Flüssigkeit ist 10—15 Minuten im Ohre zu lassen und nur dann rasch zu entfernen, wenn stärkeres Brennen oder Schmerz im Ohr empfunden wird. Das letztere kann auch dadurch hintangehalten werden, daß man vorerst nur 2—3 Tropfen und nach $^1/_2$—1 Minute den Rest (30 Tropfen) nachgießt. Bei septischer Beschaffenheit der Sekrete sind alkoholische Lösungen von Borsäure (1: 20) (Löwenberg), von Jodol (1: 20) oder Karbolsäure (1: 30) am Platze, doch gehe ich nach Beseitigung des Fötors in der Regel zum reinen Alkohol über.

Unmittelbar nach Anwendung des Alkohols zeigt die früher saturiert rote Schleimhaut der Promontorialwand eine blaßgraurötliche Farbe infolge der Koagulation des Schleimes und Eiweißes an der Oberfläche. Die günstige Wirkung gibt sich oft schon nach mehrtägiger Anwendung durch verminderte Absonderung und Abblassen der Schleimhaut zu erkennen. Bei interkurrierenden reaktiven Entzündungen und bei konstatierter Karies ist die Anwendung des Alkohols kontraindiziert (Urb. Pritchard).

Die kaustische Behandlung. Die kaustische Behandlung, welche nur bei einer kleinen Gruppe von chronischen Mittelohreiterungen Anwendung findet, besteht in Einträufelung von 15 bis 20 Tropfen einer warmen, konzentrierten Lösung von Nitras argenti (0,3 bis 1,0: 10,0 Aqu. dest.) in den Gehörgang behufs Ätzung der aufgelockerten und sezernierenden Mittelohrschleimhaut, nach vorheriger sorgfältiger Ausspritzung des Ohres (Schwartze). Silbernitratlösungen wirken nicht nur kaustisch, sondern auch antiseptisch. Die Ätzung ist nur selten schmerzhaft. Bei empfindlicher Mittelohrschleimhaut kann durch vorherige Einträufelung einer 5prozentigen Kokainlösung (welche vor der Ätzung wieder ausgetupft wird) die Schleimhaut anästhesiert werden.

Die Schorfbildung geht rasch von statten. Der Überschuß der Lösung muß nach 2—3 Minuten durch Ausspülen mit reinem, warmem Wasser entfernt werden. Neutralisation durch Kochsalzlösung ist insofern schädlich, als die sich bildenden Chlorsilberniederschläge in der Trommelhöhle festhaften. Die zuweilen durch den Tubenkanal in den Rachenraum gelangende Lösung ist durch Eingießen von Salzwasser in die Nase zu neutralisieren. Die Entstehung brauner Flecke an der äußeren Ohrgegend wird durch Bestreichen mit einer Jodkalilösung hintangehalten. Der Schorf stößt sich gewöhnlich binnen 24 Stunden, manchmal jedoch erst nach 2 bis 3 Tagen ab. Als Regel gilt, eine neuerliche Ätzung erst nach Abstoßung des Schorfes vorzunehmen.

Die kaustische Behandlung erweist sich am wirksamsten bei größeren Trommelfelldefekten und bei einfacher, nicht granulierender Auf-

Digitized by Google

lockerung der Mittelohrschleimhaut. Kontraindiziert ist die Silberätzung bei kleinen Perforationen, welche die Ausscheidung der unlöslichen Silberalbuminate aus der Trommelhöhle hindern, ferner bei ausgebreiteten Granulationen im Mittelohre, bei den Desquamativprozessen, bei Karies im Schläfebeine und bei fötider Sekretion (Walb).

Die Wirkung der kaustischen Behandlung äußert sich oft schon nach 2—3maliger Anwendung in der Abnahme oder gänzlichen Sistierung der Eiterung. Häufig jedoch versagt sie selbst nach wochenlanger Anwendung und man beobachtet in solchen Fällen erst dann eine rasche Abnahme der Eiterung, wenn man zur Anwendung der Borsäure, des Alkohols oder der Argill. acetica übergeht. Nach Okunef sind Ätzungen mit Trichloressigsäure den Silberätzungen vorzuziehen.

Adstringentien. Die früher so häufig gegen chronische Mittelohreiterungen angewendeten Adstringentien als Lösungen: Sulf. Zinc. (0,2—0,4: 20,0), Sacch. saturn. (0,2—0,4: 20,0), Cupr. sulfur. (0,1: 20,0), Alum. (crud. 0,3: 20,0), Acet. Zinci (0,2: 20,0), Argill. acet. Burowii (1: 6) sind seit der Einführung der antiseptischen Behandlung der Mittelohreiterungen fast ganz außer Gebrauch. Am günstigsten wirkt die Argilla acetica oder Alsol (1 : 10), welche ich zuweilen mit Erfolg anwende, wenn sich die antiseptische und kaustische Behandlung als wirkungslos erweist.

Durchspülung der Trommelhöhle. Die Durchspülung der Trommelhöhle mit warmem Wasser per tubam (S. 112) hat sich nach den von mir gemachten Erfahrungen in einer Anzahl von Fällen als eine wertvolle Behandlungsmethode hartnäckiger Mittelohreiterungen erwiesen. Zur Injektion eignet sich am besten eine physiologische Kochsalzlösung. Besonders günstig wirkt die Durchspülung der Trommelhöhle bei profuser, schleimiger Sekretion, ferner bei Ansammlung eingedickter, käsiger Massen in der Trommelhöhle. Eine überraschende Wirkung dieses Verfahrens in Bezug auf Sistierung der Sekretion sah ich bei komplizierten Formen, in denen die exzessiv wuchernde Mittelohrschleimhaut sich durch die Perforationsöffnung in den äußeren Gehörgang hervordrängt, ferner bei sekundären Schwellungen und Verengerungen im äußeren Gehörgange, welche die medikamentöse Behandlung von dieser Seite aus hindern. Tritt bei behindertem Abflusse der Spülflüssigkeit aus dem Gehörgange Schmerz und Schwindel auf — was gewöhnlich bei den ersten Injektionen vorkommt —, so darf die Flüssigkeit nur unter geringem, allmählich gesteigertem Drucke injiziert werden. Wo die Injektionen per tubam unausführbar sind, kann die Durchspülung des Mittelohrs vom äußeren Gehörgange aus versucht werden (S. 127). Sie ist minderwertig, weil die durch den äußeren Gehörgang injizierte Flüssigkeit auf den Attikinhalt weniger wirkt. Diese Methode darf nur dort zur Anwendung kommen, wo die Flüssigkeit, ohne Schwindel zu erzeugen, leicht durch den Tubenkanal in den Rachenraum abfließt. Nach mehrmaliger Anwendung dieses Verfahrens sah ich rasche Abnahme und Sistieren hartnäckiger Ohrenflüsse und bin der Ansicht, daß hier sowohl wie bei den Durchspülungen per Katheter die günstige Wirkung sich in erster Linie auf die Tubenschleimhaut geltend macht, welche durch Kontinuität einen günstigen Einfluß auf die Abschwellung der Trommelhöhlenschleimhaut übt.

Vgl. E. B. Dench, Treatment of Chronic Suppuration of the Middle Ear. New York Med. Journ., May 4. — A. C. Heath, Conservative Treatment of Suppurative Otitis Media. St. Paul Medical Journal, March 1907. — Seymour Oppenheimer, The importance of the treatment of chronic otorrhea. New York med. Record Bd. LXX.

Digitized by Google

### Die trockene Behandlung der chronischen Mittelohreiterungen.

Die trockene Behandlung, vielfach üblich, hat sich bei gewissen Formen der chronischen Mittelohreiterung als wirksam bewährt, und zwar bei nicht fötider mäßiger Sekretion und bei starker Auflockerung der Trommelhöhlenschleimhaut. Hier wird durch den Druck der Gaze oder sterilen Watte auf die gewulstete Schleimhaut eine Rückbildung der Zellenwucherung und eine Abschwellung der Promontoriumschleimhaut bewirkt, die sich durch Kontinuität auch auf die Schleimhaut der Nebenräume der Trommelhöhle erstreckt. Hingegen muß ich mich nach den an meiner Klinik gemachten Erfahrungen dahin aussprechen, daß die trockene Behandlung bei kopiösem, fötidem, krümligem Ausflusse und bei allen zu Desquamation neigenden Mittelohrprozessen entschieden nachteilig wirkt, und daß bisweilen der Ohrenfluß während der trockenen Behandlung einen fötiden Charakter annimmt. Bei übelriechendem, krümligem Sekrete sind daher Ausspülungen des Ohres zur Bekämpfung der Eiterung unerläßlich. Dies umsomehr, als erwiesenermaßen durch Zersetzung des im äußeren Gehörgange befindlichen Sekretes die Sepsis im Mittelohre unterhalten wird. Eine gründliche Reinigung des äußeren Gehörganges durch die trockene Behandlung ist aber geradezu unmöglich.

Trockene Behandlung ist daher nur indiziert bei nicht fötider Sekretion, besonders wenn diese durch Ausspritzungen gesteigert wird und selbst bei schwachen Injektionen heftiger Schwindel entsteht. Hingegen ist sie kontraindiziert bei septischer und krümliger Beschaffenheit des Sekretes, bei den Desquamativprozessen im Ohre, bei Polypenbildung in der Trommelhöhle, bei Karies im Schläfebeine und bei großer Reizbarkeit der Gehörgangsauskleidung und der Trommelhöhlenschleimhaut.

Das Verfahren bei trockener Behandlung ist folgendes: Zunächst wird das durch die Luftdusche in den Gehörgang beförderte Sekret durch Auftupfen mit sterilen, hydrophilen Wattekügelchen möglichst vollständig entfernt. Hierauf wird entweder ein länglicher Tampon aus steriler Watte oder ein steriler Gazestreifen von entsprechender Länge (10—15 mm) mittels Pinzette bis zum Trommelfelldefekte, eventuell bis in die Trommelhöhle vorgeschoben. Vielfach sind auch mit Arzneistoffen imprägnierte Gaze (Salizyl, Borsäure, Xeroform, Dermatol, Airol, Sublimat, Aristol etc.) in Gebrauch, durch welche nicht nur das Sekret aufgesogen wird, sondern auch das imprägnierte Heilmittel zur Geltung kommen soll. An meiner Klinik wurden mit Vorteil Natr. tetraboric.-, Airol- und Tanningazen verwendet. Je nach der Stärke der Absonderung wird die Gaze 1—3mal täglich gewechselt, doch muß dies stets unter aseptischen Kautelen geschehen.

### Behandlung der granulösen Mittelohreiterung.

Die im Verlaufe chronischer Ohreiterungen an der Mittelohrschleimhaut und am Trommelfellreste sich entwickelnden rundlichen oder zottigen Exkreszenzen (s. S. 340), welche dem Trommelfelle und der Promontorialwand ein granulöses Aussehen verleihen, sind bald über einen großen Teil der Mucosa ausgebreitet, bald wieder nur auf einzelne Gruppen am Promontorium beschränkt (S. 346, Fig. 195 und 196)*). Ihre Erkenntnis

*) Mikroskopisch kleine, papilläre Bildungen fand ich auch auf der Auskleidung des Antr. mast. und der Warzenzellen.



Digitized by Google

ist umso wichtiger, als die Eiterung erst nach Beseitigung der Granulationen ausheilt.

Die an der Labyrinthwand sichtbaren Granulationen sind als Hyperplasien der von Rundzellen infiltrierten Schleimhaut anzusehen, häufig jedoch liegen sie nach W. Meyer (Archiv f. Ohrenheilk. Bd. XX) über dem entblößten Knochen, welcher sich nach Entfernung der Wucherungen bei der Sondierung rauh anfühlt.

Die granulöse Mittelohreiterung erweist sich gegen die geschilderten Behandlungsmethoden sehr hartnäckig. Nur durch eine längere Alkoholbehandlung gelingt es öfters, die Granulationen zum Schwinden zu bringen und die Eiterung zu beseitigen. Rascher Erfolg kann jedoch nur durch operative Entfernung der Wucherungen erzielt werden.

Die Ätzung der Granulationen ist angezeigt, wenn sie am Trommelfellreste, an der Attikwand oder an den der Besichtigung zugänglichen Teilen der unteren oder hinteren Trommelhöhlenwand sitzen, wo das Auftragen des Ätzmittels auf die Granulationen mit dem Auge überwacht werden kann. Hingegen sind Ätzungen der Promontorialwand unter allen Umständen zu vermeiden, weil bei Knochenerkrankung des Promontoriums eine zur Meningitis führende Labyrintheiterung veranlaßt werden kann.

Fig. 242.

Als das zweckmäßigste Ätzmittel habe ich den Liqu. ferri sesquichlorat. erprobt (Bing), nach dessen 2—3maliger Anwendung die Granulationen schwinden. Das Ätzmittel wird tropfenweise mit einer in die Flüssigkeit getauchten Sonde oder mittels eines sehr kleinen Wattepinsels aufgetragen. Die Ätzung ist — besonders beim vorherigen Auftragen von Kokainpulver auf die Granulationen — nur selten schmerzhaft. Neuerliche Ätzung darf erst nach Abstoßung des Schorfes vorgenommen werden. Die Trichloressigsäure in 10prozentiger Lösung oder in stärkerer Konzentration zählt zu den wirksamen Ätzmitteln, doch erfordert ihre strikt umschriebene Applikation große Vorsicht. Da der Ätzung starker Schmerz folgt, so ist die zu ätzende Stelle vorher mit Kokainpulver zu betupfen. Die Applikation geschieht mit einem auf die Sondenspitze dünn aufgedrehten Wattebäuschchen. Chromsäure ätzt zu energisch und sehr schmerzhaft.

Die galvanokaustische Zerstörung der Granulationen mittels feiner, spitzer oder abgerundeter Brenner ist im allgemeinen der Behandlung mit Ätzmitteln vorzuziehen. Sie hat den Vorteil, daß der heftige Schmerz nur im Momente der Einwirkung des Brenners andauert, daß die Wucherungen gründlicher zerstört werden als durch irgend ein Ätzmittel, und daß fast nie eine stärkere Reaktion auf die Ätzung folgt*). Nach meinen Beobachtungen genügt manchmal eine umschriebene Ätzung der granulierenden Schleimhaut, um auch diffuse, vom Ätzmittel nicht getroffene Wucherungen zum Schrumpfen zu bringen. (Über die bei der Ätzung zu beobachtenden Kautelen s. S. 386.)

Die operative Behandlung der Granulationen in der Trommelhöhle wird nach O. Wolf**) mittels kleiner, scharfer Löffel ausgeführt. Ich benütze eine von Reiner in Wien gefertigte Serie gerader und

*) Cozzolino, La Galvano-caustica nelle malattie dell' orecchio. Medicina contemporanea, Napoli 1884.

**) Archiv f. Ohrenheilk. Bd. IV, S. 330.

Digitized by Google

in verschiedener Richtung gebogener scharfer Löffelchen aus Stahl (Fig. 242), welche im Handgriffe mittels Schraube nach verschiedenen Richtungen stellbar sind. Durch sie können im äußeren Gehörgange, in der Trommelhöhle und im Prussakschen Raume aufschießende Granulationen ohne Schwierigkeit abgetragen werden. Durch Kokainisierung der Granulationen wird deren Abschaben nahezu schmerzlos. Besondere Vorsicht erfordert die Manipulation an der Promontorialwand, insoferne als durch zu kräftiges Andrücken des Instruments die Periostlage der Schleimhaut und der Knochen selbst verletzt werden kann. Einzelne Granulationen, welche nach dem Abschaben noch durch einen schmalen Rest mit der Schleimhaut zusammenhängen, lösen sich spontan ab. Zurückgebliebene Reste werden durch Alkoholeinträufelungen zum Schrumpfen gebracht. Oft gelingt es, außer den Granulationen oberflächliche kariöse Partien des Knochens abzukratzen und dadurch die Heilung zu befördern.

Ein vorzügliches Mittel zur Beseitigung ausgebreiteter Granulationen in der Trommelhöhle besitzen wir im Alkohol (Über Anwendungsweise s. S. 383). Ein Erfolg ist von diesem Mittel jedoch nur nach längerer, konsequenter Anwendung (2mal täglich) zu erwarten. Nach Einschrumpfen der Granulationen sistiert auch in der Regel die Eiterung. In einer Reihe von Fällen hat sich die mit Ätzungen der Granulationen kombinierte Alkoholbehandlung vorzüglich bewährt.

**Behandlung der Mittelohreiterungen bei Perforation der Membrana flaccida.**

Die Hartnäckigkeit der mit Perforation der Membrana Shrapnelli einhergehenden, auf den äußeren Attik lokalisierten Eiterungen wird teils durch den die Retention des Sekrets begünstigenden zelligen Bau des Attik extern., teils durch Karies des Hammer-Amboßkörpers, endlich durch Karies des Margo tymp. bedingt. Letztere ist manchmal durch die Sondierung festzustellen.

Wo bei Eiterungen durch die perforierte Membr. Shrapnelli keine Karies in der Umgebung der Perforationsöffnung nachweisbar ist, beschränke man sich vorerst auf die antiseptische Behandlung, welche, konsequent durchgeführt, nicht selten erst nach vielen Monaten zum Ziele führt. Da das Sekret häufig übelriechend ist, so muß der Attik, nach Einführung der Hartmannschen oder der elastischen Kanüle durch die perforierte Shrapnellsche Membran, täglich mit antiseptischen Lösungen ausgespritzt werden (S. 387). Hierzu eignet sich am besten die Hartmannsche Kanüle (Fig. 243) aus Metall oder Hartgummi, deren Durchmesser nach der Größe der Perforationsöffnung der Membr. flaccida und in der defekten äußeren Attikwand wechselt. Die Injektion wird mittels eines mit Flüssigkeit gefüllten Ballons Nr. 3 bewerkstelligt, welcher mit einem an die Kanüle befestigten 30 cm langen Schlauche verbunden ist. Zur Vermeidung des Schmerzgefühls bei Einführung der Kanüle in die Perforationsöffnung empfiehlt es sich, vorher ein in 10prozentige Kokainlösung getauchtes Wattebäuschchen bis zur Perforationsöffnung vorzuschieben und einige Minuten liegen zu lassen, oder über die Spitze der Kanüle ein 3—4 mm langes dünnstes Gummiröhrchen zu ziehen.

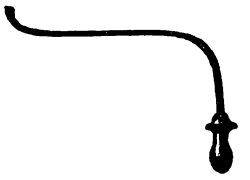

Fig. 243.
Hartmannsche Kanüle.
1/2 Größe.

Am wirksamsten fand ich als Spülflüssigkeiten Lysol-, Perhydrol- und Kochsalzlösungen. Nach der Ausspülung wird die im Attik zurückgebliebene Flüssigkeit durch Lufteinblasung mit derselben Kanüle entfernt und dadurch die Höhle ausgetrocknet. Hierauf werden mittels einer

Digitized by Google

kleinen Spritze, der eine feste oder elastische Kanüle angepaßt werden kann, mehrere Tropfen (10—15) einer spirituösen Lösung von Borsäure, Jodol (1:20) oder Sublimat (0,02:20) lauwarm in die Höhle injiziert und die Ohröffnung mit Karbolwatte verstopft. In mehreren Fällen von Attikeiterung hat sich mir der von Alt empfohlene Perubalsam, tröpfchenweise mittels der Sonde in die Perforationsöffnung eingebracht, vortrefflich bewährt. Bisweilen üben Einblasungen von feinpulveriger Borsäure in den Prussakschen Raum mittels dünner Kanülen (Bezold, Gomperz, Siebenmann) oder mittels des vom Verf. angegebenen, sehr handlichen Pulverbläsers (Reiner in Wien) einen günstigen Einfluß auf die Eiterung. Wiederholte Eingießungen von Perhydrol sind auch hier zur Beseitigung der Sepsis zu empfehlen.

Die Behandlung der Desquamativprozesse im Gehörorgane besteht zunächst in der Entfernung der als Cholesteatom bezeichneten Epidermismassen aus dem Mittelohre, wo deren Anwesenheit durch die Inspektion oder aus den früher (S. 388) erwähnten Begleitsymptomen erkannt wird. Die Methode der Beseitigung solcher Massen hängt von deren Standorte ab und ist verschieden, je nachdem die Anhäufung in den unteren oder oberen Partien der Trommelhöhle oder im Prussakschen Raume oder endlich im Warzenfortsatze stattfindet. Die Art des Eingriffs wird sich ferner danach richten, ob die Öffnung im Trommelfelle klein oder groß ist, oder ob eine Verengerung im äußeren Gehörgange besteht oder nicht.

Bei normaler Weite des äußeren Gehörgangs und bei genügend großem Trommelfelldefekte gelingt es nicht selten, cholesteatomatöse Massen im unteren und mittleren Trommelhöhlenraume nach vorheriger Lockerung mit der Knopfsonde durch kräftige Einspritzungen herauszuschwemmen. Ein an

Fig. 244.

die Spritze angestecktes dünnes Drainrohr oder das S. 379 abgebildete Röhrchen in die Tiefe des Gehörgangs vorgeschoben, erleichtern die Herausbeförderung der Massen.

Bei Strikturierung des Gehörgangs, wo selbst kräftige Einspritzungen sich als unzulänglich erweisen, gelingt die Entfernung der Massen aus der Tiefe nur durch Einführung eines auf 12 cm verkürzten Paukenröhrchens (Fig. 244), welches durch die verengte Stelle in die Tiefe geschoben werden kann. Dauerheilung ist jedoch in der Mehrzahl der hierhergehörigen Fälle nur auf operativem Wege zu erzielen.

Bei Ansammlung von Epidermismassen in der Trommelhöhle, deren Heraufbeförderung infolge einer zu kleinen Perforationsöffnung schwierig ist, benütze ich mit Vorteil das elastische Paukenröhrchen oder rechtwinkelig gekrümmte, in eine feine Spitze auslaufende Hartkautschukkanülen, welche nach vorheriger Kokaineinträufelung (5 Proz.) durch die Trommelfellücke in die Trommelhöhle vorgeschoben werden. Zur Injektion bediene ich mich des S. 387 geschilderten Gummiballons Nr. 3. Erweisen sich intratympanale Injektionen als ungenügend, so ist die operative Erweiterung der Perforationsöffnung mittels eines schmalen, abgerundeten Messerchens angezeigt, wonach die Ausspülung der Trommelhöhle oft leicht von statten geht.

Weit schwieriger ist die Herausbeförderung von Massen, welche im Attik der Trommelhöhle und im Antrum mast. angehäuft sind. Hier wird man selbst bei großen Trommelfellperforationen durch kräftige Injektionen in den äußeren Gehörgang kaum je im stande sein, größere Partikel des Cholesteatoms zu entfernen. Erst durch Einführung der früher (S. 387) geschilderten Hart-

Digitized by Google

mannschen Kanülen hinter den oberen Perforationsrand des Trommelfells gelingt es durch kräftige Injektionen die stagnierenden Sekret- und Cholesteatommassen aus dem Attik auszuspülen.

In vielen hierhergehörigen Fällen mit ausgedehntem Trommelfelldefekte fand ich jedoch, daß trotz kräftiger gegen den Attik wirkender Injektionen noch größere Cholesteatomreste in der Konkavität der äußeren Attikwand zurückbleiben. Um diese zu entfernen, benütze ich eine Serie von Reiner verfertigter, am Ende rechtwinkelig abgebogener Löffelchen, mit denen man durch wiederholtes Eingehen größere Cholesteatommassen aus dem Attik herausholen kann. Mehrmals gelang es mir durch kräftiges Lufteinblasen mittels weiter Hartmannscher Kanülen Cholesteatomstücke aus dem Attik zu entfernen, welche durch vorherige Injektionen nicht herausgespült wurden.

Erweisen sich bei massenhafter Ansammlung von Cholesteatom im Mittelohre oder bei starker Verengerung des Gehörgangs Injektionen als wirkungslos, so empfiehlt sich die früher (S. 111) beschriebene Durchspülung des Mittelohrs per tubam mittels $^1/_2$prozentiger warmer Kochsalzlösung. Dadurch werden die eingedickten Massen in der Trommelhöhle verflüssigt, und es erfolgt nicht selten durch das Aufquellen derselben eine teilweise Ausstoßung durch die Trommelfellücke in den äußeren Gehörgang. Die Injektion durch den Katheter ist langsam auszuführen, um die Folgen einer plötzlichen Drucksteigerung im Labyrinthe zu vermeiden. Durchspülung des Mittelohrs per tubam mit Ausspritzungen vom äußeren Gehörgange kombiniert, wird manchmal mit Nutzen verwertet.

Der Erfolg solcher Durchspülungen ist oft ein überraschender, indem nach der Entfernung der Cholesteatommassen aus dem Mittelohre nicht nur die lokalen Schmerzen und der lästige Druck im Kopfe nachlassen, sondern, wie ich wiederholt beobachtete, auch gefahrdrohende Symptome, wie Schwindel, Betäubung, aufhören.

Nach gründlicher Entfernung der Epidermismassen empfehlen sich Eingießungen von Perhydrol (5:50), durch welche in der Tiefe zurückgebliebene Epidermispartikel an die Oberfläche befördert werden. Selbst nach vollständiger Entfernung des Cholesteatoms im Mittelohre und nach Sistierung der Otorrhöe müssen zur Verhütung von Rezidiven in Zwischenräumen von 8—14 Tagen die Perhydroleinträufelungen wiederholt und danach das Ohr mit schwacher Kochsalzlösung ausgespritzt werden.

Die cholesteatomatösen Anhäufungen im Prussakschen Raume und im äußeren Abschnitte des Attik der Trommelhöhle sind mittels spezieller Eingriffe zu behandeln. Die hier stets durch Invasion entstandenen Cholesteatome erreichen oft die Größe einer Erbse und verursachen bisweilen heftige Schmerzen, Schwindel und entzündliche Schwellung im äußeren Gehörgange. Hier versagen Injektionen durch den äußeren Gehörgang und per tubam. Hingegen gelingt es in vielen Fällen, mit einer durch die Perforationsöffnung der Membr. flaccida eingeführten Hartmannschen Kanüle (Fig. 243) oder durch die von mir angegebene elastische Kanüle die angesammelten Massen in den Gehörgang hinauszudrängen. Zur allseitigen Bespülung des äußeren Attik während der Injektion muß die Kanüle abwechselnd nach vorne, nach oben und nach rückwärts gedreht werden. Während der Ausspritzung auftretende Schwindelanfälle werden durch eine Luftverdünnung im äußeren Gehörgange rasch kupiert.

Kleine Öffnungen in der Shrapnellschen Membran, welche den Austritt der Cholesteatommassen hindern, sind durch Einschnitte nach mehreren Richtungen zu erweitern. Gelingt es durch Injektion nicht, die Cholesteatommassen aus dem Attik herauszudrängen, so muß man sich zu ihrer Herausbeförderung verschieden großer, zur Achse rechtwinkelig gekrümmter, scharfer Löffelchen und Kuretten (Etui bei Reiner in Wien)

Digitized by Google

bedienen (Fig. 242), die auch zur Entfernung kleiner Polypen und Granulationen aus dieser Höhle und zum Abschaben des kariösen oder erweichten Randes des Margo tymp. verwendet werden können (Politzer, Kretschmann).

Durch die hier geschilderte konservative Behandlung gelingt es wohl, in einer Anzahl von Fällen die mit dem Cholesteatom einhergehende Eiterung für längere Zeit zum Stillstand zu bringen. Da indes in den meisten Fällen die anatomische Disposition zu Rezidiven fortbesteht, so müssen solche Kranke Jahre hindurch in Zwischenräumen von 3—4 Monaten sich ärztlich untersuchen lassen, um in der Tiefe sich neu ansammelnde Massen rechtzeitig zu entfernen. Öftere, 1—2mal wöchentlich vom Kranken selbst vorgenommene Ausspülungen mit schwachem Bor- oder Salzwasser (nach vorheriger erweichender Einträufelung von verdünntem Glyzerin) und darauffolgende Füllung des Gehörgangs mit Perhydrol (5 : 50) erweisen sich in den meisten Fällen als das sicherste Mittel zur Hintanhaltung von Rezidiven. Diese konservative Behandlung ergab mir bei vielen seit Jahren in meiner Beobachtung stehenden Kranken ein befriedigendes Resultat.

Sicherere Erfolge liefert die operative Freilegung des Attik durch Entfernung seiner äußeren Wand. Da jedoch die Cholesteatome im Attik öfters mit solchen im Antrum mastoid. zusammenhängen, so wird durch die einfache Abtragung der äußeren Attikwand nur selten Heilung herbeigeführt, es muß deshalb in der Mehrzahl der Fälle auch das Antrum freigelegt (Stacke), eventuell zur Radikaloperation geschritten werden (siehe den Abschnitt „Operative Freilegung der Mittelohrräume"). Zu diesen Eingriffen entschließen sich jedoch die Kranken in der Regel nur beim Auftreten gefahrdrohender Symptome. Wo diese fehlen und außerdem das Hörvermögen nicht merklich beeinträchtigt ist, wird die jahrelange konservative Behandlung vom Kranken vorgezogen.

Erfolgt nach mehrmonatlicher Behandlung keine Heilung, dauert die übelriechende Sekretion trotz energischer Antisepsis fort, so schreite man — vorausgesetzt, daß keine Indikation für die Radikaloperation besteht — zur Extraktion des Hammers und Amboßes (S. 432), eventuell zur Freilegung des äußeren Attik durch möglichst breite Entfernung des Margo tymp. Einen Fingerzeig für die Indikation der letztgenannten Operation finden wir in der spontanen Ausheilung der Eiterungen an diesem Standorte nach ausgedehnter Lückenbildung im Attik durch kariöse Einschmelzung des Margo tymp. Meine Sammlung enthält mehrere hierauf bezügliche Präparate.

Die Freilegung des äußeren Attik kann nach verschiedenen Methoden ausgeführt werden. Das schonendste Verfahren besteht in dem sukzessiven Abschaben des die Perforation der Membrana Shrapnelli begrenzenden, meist kariösen Margo tymp. mittels scharfer Löffelchen (S. 386) (Politzer, Kretschmann). Die Operation kann mittels der von H. Neumann angegebenen Periostalanästhesie, ausnahmsweise auch in Narkose vorgenommen werden. Das Abschaben geschieht in kreisförmigen Bewegungen von hinten nach vorn. Wegen Gefahr der Dislokation des Hammer-Amboß muß man sich hüten, das Instrument nach innen zu drücken. Die Abtragung des Knochenrandes erfolgt wegen der entzündlichen Erweichung des Knochens in der Nähe der Membr. Shrapnelli leichter als höher oben. Die während der Operation störende Blutung ist durch öfteres Auftupfen mit Jodoformgaze zu stillen. Nach der Operation wird der Gehörgang durch 5 bis 10 Minuten mit Perhydrol gefüllt und nach Austupfen der zurückgebliebenen Flüssigkeit ein Jodoformgazestreifen in die Operationslücke geschoben. Das Ausfräsen der äußeren Attikwand hat mir keine befriedigenden Resultate ergeben.

Die Abmeißelung der äußeren Attikwand durch den Gehörgang ohne Ablösung

Digitized by Google

der Ohrmuschel haben ich und Neumann in den letzten Jahren an meiner Klinik mit günstigem Erfolge ausgeführt. Nach vorheriger periostaler Anästhesie (siehe Extraktion der Gehörknöchelchen) wird mittels 4—6 mm schmaler, winkelig gebogener oder im Handgriff befestigter Hohlmeißel (Reiner in Wien), beginnend oberhalb der perforierten Membr. flaccida, die äußere Attikwand in kleinen Partien abgemeißelt. Der Operateur dirigiert bei genauer Besichtigung des Operationsterrains den Meißel, während ein mit der Operation vertrauter Assistent die Hammerschläge führt. Dieser hat aus dem Gefühle des Nachgebens beim Führen der Hammerschläge zu beurteilen, ob ein Knochenstück durch den Meißel abgelöst wurde. Mit dem Knochen wird auch die ihn bekleidende Cutis durchtrennt. Die Benutzung eines Schützers hat sich als überflüssig erwiesen. Zweckmäßiger ist es, bei genügend großer Öffnung zum Schutze der Knöchelchen ein kleines Watteküge1chen in den äußeren Attik einzuschieben.

Ist durch die Abmeißelung eine genügend große Öffnung an der äußeren Attikwand geschaffen, so werden die abgemeißelten Knochenfragmente mit der Pinzette oder mit der Hartmann-Herzfeldschen Zange (siehe Polypenoperationen) entfernt, die Wundhöhle mit Perhydrol (5:50) gereinigt und ein schmales Jodoformgazestreifchen in die Attiklücke eingeschoben. Verbandwechsel täglich. Die nach der Operation eintretenden Schmerzen werden am sichersten durch die interne Anwendung des Pyramidon (0,3 pro dosi) bekämpft. Die der Operation folgende starke Eitersekretion dauert 10—14 Tage, während welcher Zeit die Ränder der Lücke sich mit Granulationen bedecken, die oft erst nach Wochen von Epidermis überzogen werden. In Fällen, bei denen die Attikeiterung ausheilt, wächst trotzdem die Gehörgangsepidermis durch die geschaffene Knochenlücke in den Attik hinein und führt früher oder später zur Cholesteatombildung im Antrum und im Warzenfortsatze. Solche Kranke müssen daher stets unter Aufsicht des Arztes bleiben, der die Aufgabe hat, die eingewanderte Epidermis durch geeignete Kanülen aus dem Attik und Antrum zu entfernen.

Festhaftende Krusten am Trommelfelle oder in der Trommelhöhle werden durch Einlegen eines in sterilisiertes, verdünntes Glyzerin getauchten Bäuschchens erweicht und nach 24 Stunden mit der Sonde oder Pinzette entfernt oder mit sterilem, warmem Wasser ausgespritzt. In letzterem Falle muß zur Hintanhaltung eines Rezidivs der Mittelohreiterung das Wasser durch Einschieben zusammengerollter Wattebäuschchen, eventuell durch kräftige Lufteinblasungen in den Gehörgang rasch aus dem Ohre entfernt werden.

**Schlußbemerkungen zur Behandlung der chronischen Mittelohreiterungen.**

Aus der bisherigen Darstellung ergibt sich, daß bei der Therapie der chronischen Mittelohreiterungen in erster Reihe der freie Abfluß und die gründliche Entfernung der stagnierenden Sekrete aus dem Mittelohre als Vorbedingung einer wirksamen Lokalbehandlung angesehen werden müssen. Manche Arzneistoffe, die bei einer Gruppe von Kranken wirksam sind, versagen in anderen Fällen. Man ist daher oft genötigt, die Medikamente zu wechseln, bis man das wirksamste herausfindet. Der Erfolg nach alternierender Anwendung der Medikamente ist oft ein überraschend schneller. Zuweilen sistiert die Eiterung erst dann, wenn die Arzneistoffe ganz beseitigt werden und man sich bloß auf Lufteintreibungen nach meinem Verfahren und auf einfache Ausspritzungen beschränkt. Im übrigen kommt erwiesenermaßen spontane Heilung ohne jede Lokalbehandlung nicht selten vor, wofür auch die Untersuchungen E. Weils bei Schulkindern sprechen.

Was die Behandlungsdauer der chronischen Mittel-

Digitized by Google

ohreiterungen anbelangt, so gilt als Regel, daß, solange der Eiterungsprozeß andauert, die Behandlung nicht für längere Zeit unterbrochen werden darf, wenn die nachteiligen Folgen eines vernachlässigten Ohrenflusses hintangehalten werden sollen. Bei Kranken, die nicht in der Lage sind, regelmäßige Hilfe des Arztes in Anspruch zu nehmen, ist es dringend geboten, sie selbst oder ihre Angehörigen mit der nötigen Manipulation der Ausspritzungen und der Anwendung der Arzneistoffe vertraut zu machen. Hierbei ist besonders auf die Einhaltung einer strengen Asepsis zu dringen, da nur diese den Erfolg verbürgen kann. Zur Selbstbehandlung ist eine kleine Ballonspritze den schwer zu reinigenden Stempelspritzen vorzuziehen. Die „trockene Methode" ist dem Laien nur dort zu überlassen, wo man sich von der absoluten Sicherheit ihrer Durchführung überzeugt hat*). In jedem Falle aber ist durch die zeitweilige ärztliche Untersuchung des Kranken das Resultat der Selbstbehandlung zu überwachen.

Die Dauer, binnen welcher eine chronische Mittelohreiterung durch die Lokalbehandlung ausheilen kann, hängt von den anatomischen Veränderungen im Mittelohre, von dem Grade der Sepsis und von der Ätiologie des Leidens ab. Demgemäß beobachtet man, daß selbst langjährige Mittelohreiterungen nach kurzer Behandlung heilen**), während anderseits oft genug ein Erfolg erst nach Monaten erzielt wird oder jede Lokalbehandlung versagt und man auf die operative Freilegung der Mittelohrräume rekurrieren muß.

Die Lokalbehandlung der chronischen Mittelohreiterung übt häufig einen günstigen Einfluß auf den Gesamtorganismus aus. Anämische, abgemagerte Kinder bekommen nach dem Sistieren des Ausflusses öfters ein gesundes und blühendes Aussehen. Daß durch die Beseitigung der Eiterung zuweilen die Entstehung gewisser Allgemeinerkrankungen hintangehalten werden kann, ergibt sich aus der Tatsache, daß während chronischer Otorrhöen bisweilen Symptome der Skrofulose und Tuberkulose sich ausbilden, und daß sich wie bei käsiger Osteitis in anderen Knochen (Buhl), auch vom Schläfebeine aus durch Zerfall und Resorption verkästen Eiters Miliartuberkulose entwickeln kann (v. Tröltsch)***).

Bei der internen Behandlung der chronischen Mittelohreiterungen sind vorzugsweise gleichzeitig bestehende konstitutionelle Allgemeinleiden zu beachten. Besonders ist es die Anämie, die Skrofulose und Syphilis, bei welchen die Lokalbehandlung stets mit einer entsprechenden allgemeinen kombiniert werden muß. Da hier dieselben Regeln gelten wie bei den Mittelohrkatarrhen überhaupt, so verweisen wir, um Wiederholungen zu vermeiden, in Bezug auf äußerliche Medikation, Diät, Luftveränderung, Klima und Gebrauch von Bädern auf die frühere ausführliche Darstellung bei den chronischen Mittelohrkatarrhen (S. 287)†). Die Behandlung der die Mittelohrkatarrhe begleitenden Nasenrachenkatarrhe, auf die bei den chronischen Ohreiterungen in gleicher Weise wie bei den nichtperforativen Formen großes Gewicht gelegt werden muß, wird in einem speziellen Abschnitte besprochen werden.

Nach dem Aufhören der Mittelohreiterung muß von der Fortsetzung der lokalen Medikation Umgang genommen werden, weil erfahrungsgemäß durch Einspritzungen oder Einträufelungen, sowie durch

*) Vgl. Gh. Ferreri, L'asepsia locale nelle malattie delle orecchie e delle prime vie aeree. Arch. it. di Otol. 1897.

**) Faust. Brunetti, Otite med. purulent. cron. che datava de 35 anni guarita in un mese. Rivista veneta di scienze mediche. Tom. III, Fasc. V.

***) Th. Barr, Caseous accumulations of the middle ear as a probable cause of miliary tubercle. Transact. of the internat. med. Congr. London 1881.

†) Vgl. Heßler, Der Einfluß des Klimas und der Witterung auf die Entstehung, Verhütung und Heilung von Ohr-, Nasen- und Rachenkrankheiten. Haugs klin. Vorträge II, 7, 1897.

Digitized by Google

jeden Eingriff, welcher eine Reizung der Schleimhaut veranlaßt, die Eiterung leicht wieder hervorgerufen wird. Da indes auch nach abgelaufenen unkomplizierten Mittelohreiterungen nicht selten Rezidiven eintreten, lasse ich in Zwischenräumen von 8—14 Tagen mit einer zur Hälfte verdünnten, erwärmten Lösung von Perhydrol (5:50) oder mit warmem Alkohol in progressiv steigender Konzentration den Gehörgang füllen, wodurch die Mittelohrräume desinfiziert werden. In einzelnen Fällen von adhäsiver Bindegewebsneubildung im Mittelohre habe ich nach mehrwöchentlichen Alkoholeingießungen auch eine auffällige Hörverbesserung, selten eine Verschlimmerung beobachtet.

Bei persistenter Perforationsöffnung nach abgelaufener Mittelohreiterung ist es zur Hintanhaltung von Rezidiven nötig, das Ohr vor dem Einflusse von Kälte, Wind, Feuchtigkeit und Staub durch Einlegen eines lockeren Watte- oder Gazetampons in die äußere Ohröffnung zu schützen und beim Reinigen des Ohres oder beim Baden das Eindringen von Flüssigkeit in den Gehörgang zu verhüten, weil oft schon durch einige Tropfen kalten oder unreinen Wassers, die durch die Perforationsöffnung in die Trommelhöhle gelangen, eine Rezidive der Mittelohreiterung entstehen kann.

**Behandlung der Hörstörungen bei den chronischen Mittelohreiterungen.**

a) Bei der Behandlung der durch die chronischen Mittelohreiterungen bedingten Hörstörungen werden in der Mehrzahl der Fälle durch Lufteintreibungen nach meinem Verfahren bessere Resultate erzielt als durch den Catheterismus tubae. Der Grad der Hörverbesserung hängt von den Veränderungen im Mittelohre ab. Zu lange fortgesetzte Lufteintreibungen wirken nachteilig auf die Hörfunktion und es ist deshalb zweckmäßig, sie nur 2—3mal wöchentlich vorzunehmen und einer 4—5wöchentlichen Anwendung eine Pause von 2—3 Wochen folgen zu lassen. Nur bei stärkerer Sekretion sollen zur Verhütung von Sekretstauungen im Mittelohre die Lufteintreibungen in kürzeren Intervallen vorgenommen werden.

Die Luftverdünnung im äußeren Gehörgange (S. 124), durch welche bei abgegrenzten Eiterungen das Sekret aus der Trommelhöhle in den äußeren Gehörgang aspiriert werden kann (E. Politzer), läßt sich auch nach Ablauf der Mittelohreiterung mit Erfolg gegen die Hörstörung anwenden. Eine überraschende, nicht immer stabile Hörverbesserung beobachtet man insbesondere nach der alternierenden Luftverdünnung und Luftverdichtung im äußeren Gehörgange (Massage) mittels des Delstancheschen Masseurs (S. 125, Fig. 105) oder dessen Modifikation durch elektromotorischen Betrieb (S. 128). Dieses Verfahren ist indiziert: bei Adhäsionen zwischen Trommelfell und innerer Trommelhöhlenwand, bei Verwachsungen des Trommelfells mit dem Amboß-Stapesgelenke oder mit dem vom Amboß getrennten Steigbügel, besonders aber in Fällen, in denen der hintere Abschnitt der Trommelhöhle vom vorderen durch narbige Adhäsionen getrennt ist, ferner bei Septumbildung am Ostium tymp. tubae, überall daher, wo Lufteintreibungen per tubam ohne Erfolg angewendet werden. Die auffällige Hörverbesserung, welche man zuweilen nach der konsequenten Anwendung der Lucaeschen Drucksonde beobachtet, ist nicht nachhaltiger als die durch die Pneumomassage erzielte.

b) Das **künstliche Trommelfell.** Andeutungen über das künstliche Trommelfell finden sich bereits in einer These des Marcus Banzer (Disputatio de auditione laesa, 1640), dann bei Autenrieth (Tübinger Bl. f. Nat. u. Arzneik. Bd. I, 1815). Itard, Deleau, Tod und Lincke (Bd. II, 1845). Erst im Jahre 1848 haben Yearsly und 1849 Erhard unabhängig voneinander die Einführung

Digitized by Google

einer Wattekugel bis zum Trommelfellreste zur Erzielung einer Hörverbesserung bei perforiertem Trommelfelle vorgeschlagen, und bald darauf hat Toynbee (1852) günstige Resultate mit dem von ihm konstruierten künstlichen Trommelfell veröffentlicht.

Das künstliche Trommelfell hat sich in der Ohrenpraxis als ein unentbehrlicher Behelf erwiesen, insoferne es bei einer großen Anzahl von Fällen, bei denen durch keine wie immer geartete Behandlung eine wesentliche Hörverbesserung erzielt werden kann, durch die Anwendung des künstlichen Trommelfells das Hörvermögen oft so gebessert wird, daß die betreffenden Kranken selbst nach jahrelanger Schwerhörigkeit dem ungestörten Verkehre mit ihrer Umgebung zurückgegeben werden (H. N. Spencer, The St. Louis Policlinic, 1889).

Das Toynbeesche Trommelfell (Fig. 245) besteht aus einer runden Gummiplatte von 6—7 mm Durchmesser, welche am Ende eines, der Länge des Gehörgangs entsprechenden Silberdrahtes befestigt ist und nach Bedarf mit einer Schere verkleinert werden kann. Die von Lochner vorgeschlagene Fixierung der Gummiplatte zwischen zwei Ringelchen eines in doppelter Spirale auslaufenden Silberdrahtes ist der Dauerhaftigkeit wegen der Toynbeeschen Konstruktion vorzuziehen. Lucae läßt anstatt des Metalldrahtes ein dünnes Gummiröhrchen, Burckhardt-Merian einen soliden Gummistreifen mit der Platte verbinden.

Fig. 245.
Toynbeesches Trommelfell.

Fig. 246.
Künstliches Trommelfell für die Armenpraxis.

Fig. 247.
Hassensteinscher Watteträger.

Da das Toynbeesche Trommelfell oft schon nach mehrwöchentlicher Anwendung unbrauchbar wird, so habe ich für die Armenpraxis ein künstliches Trommelfell angegeben, dessen Anfertigung leicht und einfach ist. Man schneidet aus den Wänden eines 2—3 mm dicken Kautschukschlauches ein Stückchen von 1 cm Länge, das an einem Ende durchlöchert und an einem mittelstarken Drahte befestigt wird (Fig. 246). In mehreren Fällen, bei denen die Versuche mit anderen künstlichen Trommelfellen erfolglos blieben, sah ich eine auffällige Hörzunahme nach Einführung eines der Länge des Gehörganges entsprechenden, abgerundeten oder am inneren Ende schräg abgestutzten, bis zum Trommelfellreste reichenden Gummischlauches.

Eine andere von mir vorgeschlagene Modifikation des Toynbeeschen Trommelfells ist die Verbindung desselben mit einem einer Leiche entnommenen Steigbügel in Fällen, bei denen die Stapesschenkel durch Karies zerstört und nur die Stapesplatte im ovalen Fenster vorhanden war. Die Einführung geschieht in der Weise, daß der mittels Bindfaden an die Gummiplatte befestigte, durch Auskochen sterilisierte Steigbügel in die Nische des ovalen Fensters zu liegen kommt. Die auf das künstliche Trommelfell auffallenden Schallwellen werden auf den angehefteten Steigbügel und von diesem auf die Stapesplatte im ovalen Fenster übertragen.

Der Hassensteinsche Watteträger (Fig. 247) besteht aus einem 3½ cm langen Metallzängelchen, welches zum Fassen eines fest zusammengerollten länglichen Wattebäuschchens dient. Die Branchen des kleinen Instruments werden

Digitized by Google

durch ein verschiebbares Ringelchen so fest zusammengehalten, daß das Wattestück aus dem Instrumente nicht herausfallen kann.

A. Hartmann benützt als künstliches Trommelfell eine 5 cm lange und 2 mm breite Fischbeinfaser, deren oberes Ende mit Watte umsponnen, dann in der Länge von 1 cm umgebogen und mit dem längeren Teile der Faser gemeinschaftlich übersponnen wird.

Sehr praktisch und einfach ist der von Ch. Delstanche angegebene Watteträger, bestehend aus einem auf einem dünnen Metalldrahte torquierten Wattepinsel oder einer Wattekugel, die der Kranke nach vorheriger Anweisung sich selbst fertigen kann.

Gomperz empfiehlt an Stelle der Watte Konvolute aus chemisch reinem Blattsilber, dessen Reizlosigkeit es gestattet, dasselbe monatelang im Ohre zu belassen. Ferner formte er Protesen aus einem Vaselin-Paraffingemisch.

Das künstliche Trommelfell findet vorzugsweise bei Schwerhörigkeit nach abgelaufener Mittelohreiterung, seltener während der Dauer der Eiterung Anwendung. Die Wahl hängt stets von der Wirkung im speziellen Falle ab. Es müssen daher bei jedem Kranken, bei dem ein künstliches Trommelfell angezeigt ist, mehrere Varianten versucht werden, von denen diejenige gewählt wird, welche im speziellen Falle am günstigsten wirkt. In den letzten Jahren habe ich mich meist des Wattekügelchens bedient. Dieses wirkt am wenigsten reizend und bietet bei noch bestehender Sekretion den Vorteil, daß durch die Baumwolle das Sekret aufgesogen wird, und daß man durch die Anwendung einer mit Bor- oder Salizylsäure oder mit einem Adstringens imprägnierten Watte gleichzeitig eine medikamentöse Wirkung auf die erkrankte Mittelohrschleimhaut erzielt. Nach abgelaufener Mittelohreiterung werden Wattebäuschchen in sterilisiertes Vaselinöl (Blake) oder in eine Mischung von Zinc. oleinic. vasogenat. 0,3, Vaselin. liquidi 15,0 getaucht, am besten vertragen. Zuweilen wirkt eine mit Pinzette eingeführte trockene Wattekugel oder in dünner Schichte eingeblasene Borsäure wie ein künstliches Trommelfell.

Das Toynbeesche Trommelfell wende ich nur dann an, wenn es günstiger wirkt als die anderen Modifikationen. Es verursacht oft beim Sprechen oder Kauen ein lästiges Knattern im Ohre, während diese unangenehmen Nebenwirkungen beim Gebrauche eines Wattekügelchens oder des Hassensteinschen und Delstancheschen Instrumentchens fehlen.

Die Einführung des künstlichen Trommelfells nimmt, nach vorheriger Anweisung des Arztes, am zweckmäßigsten der Kranke selbst vor. Da es bei der Wirkung des Instrumentes wesentlich auf dessen Lage und auf ganz geringe Druckunterschiede ankommt, so wird der Kranke durch Übung weit sicherer den sogenannten richtigen Punkt treffen als der Arzt. Erfolgt bei der ersten Applikation keine Hörverbesserung, so darf man trotzdem nicht von weiteren Versuchen abstehen, da öfters nach mehrmaligen fruchtlosen Experimenten nach einigen Tagen ein erneuerter Versuch durch eine eklatante Wirkung des künstlichen Trommelfells überrascht.

Die Wirkungsweise des künstlichen Trommelfells ist bisher nicht aufgeklärt und wir unterlassen es, auf die zahlreichen hierauf Bezug habenden Hypothesen näher einzugehen.

Das künstliche Trommelfell ist indiziert bei großen, selten bei kleinen Defekten des Trommelfells, wo durch die lokale Behandlung keine für den gewöhnlichen Verkehr hinreichende Hörverbesserung erzielt werden konnte, sonst bei beiderseitiger Schwerhörigkeit. Kontraindiziert ist das künstliche Trommelfell bei einseitiger Schwerhörigkeit, ferner wenn durch dasselbe die Sekretion gesteigert und nach abgelaufener Mittelohreiterung die Eiterung wieder hervorgerufen wird. Bei Kindern beschränkt man sich in geeigneten Fällen bloß

Digitized by Google

auf den Versuch, ob das Instrument später für das betreffende Individuum von Nutzen sein könnte.

Der Grad der Hörverbesserung nach der Einführung des künstlichen Trommelfells hängt von den anatomischen Veränderungen im Mittelohre ab. Oft ist die Hörzunahme so bedeutend, daß die Kranken, mit denen man sich früher nur in unmittelbarer Nähe verständigen konnte, nach der Einführung des künstlichen Trommelfells das Gesprochene auf 6—8 Meter und darüber verstehen. In anderen Fällen beträgt die Hörzunahme nur $^1/_2$ oder $^1/_3$ Meter. Allein auch dieses Resultat ist für manche Kranke ein großer Gewinn, insofern sie ihrem Berufe erhalten bleiben. In einigen Fällen sah ich selbst bei totaler Taubheit für Sprache eine solche Besserung nach Einführung des künstlichen Trommelfells, daß Kranke, mit denen man sich früher nur schriftlich verständigen konnte, nun in das Ohr hineingesprochene Sätze gut verstanden.

Die durch das künstliche Trommelfell bewirkte Hörzunahme schwindet wohl häufig nach der Entfernung des Instruments aus dem Ohre, nicht selten jedoch hält sie noch einige Zeit an. Hingegen sind die Fälle nicht selten, bei denen nach längerer Benützung des künstlichen Trommelfells eine konstante Besserung eintritt, und es ist für solche Kranke zweckmäßig, das Tragen des Instrumentes sich allmählich abzugewöhnen. Nach meinen Erfahrungen ist es bei längerem Gebrauche des künstlichen Trommelfells überhaupt angezeigt, dessen Applikation zeitweilig für mehrere Tage zu sistieren, weil es nach einer Pause günstiger wirkt als bei ununterbrochen fortgesetzter Anwendung.

Das künstliche Trommelfell verursacht, wie jeder fremde Körper, eine Reizung am Trommelfellreste und an der Trommelhöhlenschleimhaut. Die erkrankten Teile müssen daher an den Kontakt mit dem Instrumente allmählich gewöhnt werden. Ich lasse deshalb das künstliche Trommelfell in den ersten 4—5 Tagen nur $^1/_2$ Stunde und nach je weiteren 4—5 Tagen immer um $^1/_2$ Stunde länger tragen; 6—8 Stunden täglich dürften für das Tragen des künstlichen Trommelfells genügen. Als Regel gilt überhaupt, daß der Kranke es nur dann einführe, wenn er mit anderen Personen verkehren muß, und es entferne, wenn er allein ist. Vor dem Schlafengehen ist das Instrument stets aus dem Ohre zu entfernen und das Watteküglelchen täglich zu wechseln. Besteht noch Sekretion, so muß das Ohr vor der Einführung und nach Entfernung des künstlichen Trommelfells ausgespült und zeitweilig etwas Borpulver eingeblasen oder eine der früher genannten medikamentösen Lösungen eingeträufelt werden. Schließlich sei noch hervorgehoben, daß auch bei nichtperforiertem Trommelfelle bisweilen durch einen Druck auf das Trommelfell eine nicht unbeträchtliche Hörverbesserung bewirkt werden kann, wie dies aus den Beobachtungen von v. Tröltsch, Menière, Pomeroy, mir und anderen hervorgeht.

## Intratympanale Eingriffe bei den chronischen Mittelohreiterungen.

### A. Eingriffe während der Eiterung.

1. Die Erweiterung kleiner Perforationsöffnungen. Diese ist indiziert:

a) Bei zäher Schleimsekretion, wenn der Durchtritt der Schleimmassen durch die enge Öffnung behindert wird und Symptome der Sekretstagnation bestehen. Die Vergrößerung der Trommelfellücke begünstigt den rascheren Abfluß des Sekrets, sie erhöht die Wirkung der Luftdusche und erleichtert die Durchspülung des Mittelohrs per tubam. Der Erfolg ist manchmal vorübergehend, da die Schnittöffnung häufig rasch wieder verwächst.

Digitized by Google

b) Bei kleinen Perforationen, wenn infolge zeitweiliger Verklebung der Wundränder oder Verstopfung der Perforationsöffnung durch eingedicktes Sekret, infolge von Eiterretention heftige Reaktionserscheinungen eintreten.

c) Bei Ansammlung cholesteatomatöser Massen im Mittelohre, welche die Perforationsöffnung verlegen, das Trommelfell vorbauchen und gefährliche Komplikationen hervorrufen können (s. S. 373). Durch die Erweiterung der Perforationsöffnung wird nicht nur das Hindernis für den Austritt der Massen in den Gehörgang behoben, sondern auch die Einführung von Kanülen (S. 387) durch die Perforationsöffnung in die Trommelhöhle ermöglicht, durch welche die Massen verflüssigt und ausgespült werden.

d) Bei Polypen und Granulationen in der Trommelhöhle, wenn durch diese das Trommelfell vorgebaucht und der Eiterabfluß behindert wird (Zaufal). Die Dilatation ermöglicht die Einführung der zur Entfernung der Neubildung nötigen Instrumente in die Trommelhöhle.

e) Bei hartnäckigen Mittelohreiterungen, in denen der kleine Durchmesser der Perforationsöffnung die Einführung der zur Ausspülung der Trommelhöhle dienenden Paukenröhrchen und Kanülen nicht gestattet.

Das operative Verfahren besteht darin, daß die Paracentesennadel (S. 262) oder ein schmales, vorn abgerundetes Messerchen (S. 291) in die Perforationsöffnung versenkt und diese durch einen 3—4 mm langen Schnitt erweitert wird. Die Inzision muß stets in der Richtung der stärksten Vorwölbung am Trommelfelle geführt werden. Unmittelbar nach der Operation dringen oft dicker Eiter, verkäste Epidermismassen oder polypöse Wucherungen in den Gehörgang hervor. Der Inzision folgt selten eine stärkere Reaktion, nur bei einigen Versuchen, die enge Öffnung an der Shrapnellschen Membran nach oben oder unten zu erweitern, sah ich eine schmerzhafte Infiltration und Aufwulstung am Trommelfelle und im Gehörgange sich entwickeln. Wo die Schnittränder sich rasch wieder vereinigen, ist man genötigt, sie mit der Paracentesennadel wiederholt zu trennen.

2. Die Anlegung einer zweiten Perforation im Trommelfelle ist indiziert:

a) Bei Adhäsionen zwischen dem vorderen Trommelfellsegmente und der inneren Trommelhöhlenwand, wenn in dem dadurch abgetrennten hinteren Trommelhöhlenraum unter den früher (S. 364) geschilderten objektiven und subjektiven Symptomen eine eitrige oder schleimige Exsudation sich entwickelt.

b) Bei Perforation im vorderen Trommelfellsegmente mit gleichzeitiger starker Vorbauchung der hinteren Trommelfellpartie, wenn öfters wiederkehrende Schmerzen eine Eiterstauung oder die Anhäufung käsiger Massen oder polypöser Wucherungen im hinteren oberen Abschnitte der Trommelhöhle wahrscheinlich machen.

c) Bei Perforation der Membrana flaccida, wenn auch im unteren Trommelhöhlenraume (Atrium tymp. der Amerikaner) die Symptome einer Sekretansammlung bestehen.

Die Anlegung einer zweiten Perforation bezweckt nicht nur den freien Abfluß des Sekretes, sondern auch die Einführung von Kanülen und Röhrchen behufs Ausspülung der Sekrete und Injektion medikamentöser Solutionen. Durch die konservative Behandlung wird indes selten Dauerheilung erzielt, da die meist auf den hinteren oberen Trommelhöhlenraum, auf den äußeren Attik und das Antr. mastoid. begrenzten partiellen Eiterungen im allgemeinen sehr hartnäckig sind und meist nur nach operativer Freilegung der Mittelohrräume ausheilen.

Die Extraktion der kariösen Gehörknöchelchen wird im folgenden Abschnitte ausführlich besprochen werden.

Digitized by Google

### B. Intratympanale Operationen nach Ablauf der Mittelohreiterungen.

Die intratympanalen Operationen bei den durch die Adhäsivprozesse nach abgelaufener Mittelohreiterung bedingten Hörstörungen liefern ungleich günstigere Resultate, als die intratympanalen Eingriffe bei den nichteitrigen Adhäsivprozessen (S. 303). Die Ursache dieser Verschiedenheit liegt meiner Ansicht nach darin, daß bei den nichteitrigen Mittelohraffektionen das neugebildete Bindegewebe in höherem Grade zur Schrumpfung tendiert, als die bei den eitrigen Prozessen durch Granulationen zu stande gekommene Bindegewebsneubildung, und daß bei den purulenten Prozessen das Labyrinth weit seltener mitergriffen wird, als bei den nicht eitrigen Prozessen und bei der Otosklerose.

Die Indikation für einen intratympanalen Eingriff nach abgelaufener Mittelohreiterung, behufs Verbesserung der Hörfunktion, besteht nur dann, wenn die Hörstörung eine bedeutende ist und durch die früher namhaft gemachten Behandlungsmethoden keine Hörzunahme erzielt werden konnte. Ein operativer Eingriff ist ferner indiziert, wenn der Adhäsivprozeß mit intensiven subjektiven Geräuschen oder mit Schwindel verbunden ist.

Zur genauen Bestimmung der Lokalität, an welcher die Adhärenzen durchtrennt werden sollen, ist vorher der Grad der Beweglichkeit der einzelnen Partien des verdickten oder adhärenten Trommelfells und der Knöchelchen mittels des Siegleschen Trichters zu untersuchen. Da ein Erfolg nur bei intaktem Hörnervenapparate zu erwarten ist, so wird man sich nur dann zu einem operativen Eingriff entschließen, wenn die Perzeption auch einer schwächer tickenden Uhr durch die Kopfknochen erhalten und die Perzeptionsdauer der am Warzenfortsatze angesetzten Stimmgabel (Schwabach) verlängert ist. Zu früh nach dem Sistieren der Eiterung vorgenommene Eingriffe veranlassen leicht Rezidive (Botey, Grunert).

Das Resultat der tympanalen und intratympanalen Operationen ist im vorhinein nicht bestimmbar, da außer den sichtbaren Veränderungen noch andere, durch die objektive Untersuchung nicht nachweisbare Komplikationen, z. B. an der Membran des runden Fensters, bestehen können, welche einen Erfolg der Operation ausschließen. Jeder operative Eingriff darf daher nur als ein Versuch angesehen und dem Kranken nie ein sicherer Erfolg in Aussicht gestellt werden. Im allgemeinen ist nach meinen Erfahrungen ein günstiges Resultat der intratympanalen Operation zu erwarten, wenn durch die Massage oder durch Einführen einer mit Vaselin durchtränkten Wattekugel das Gehör gebessert wird. In der Regel liefern zirkumskripte Adhärenzen eine bessere Prognose als flächenartig sich ausbreitende Verlötungen.

Die operative Behandlung der Adhäsivprozesse nach abgelaufenen Mittelohreiterungen, die ohne jede Anästhesie vorgenommen werden kann, ist nach meinen Erfahrungen indiziert:

a) Bei hochgradiger Hörstörung infolge von Adhäsionen zwischen Trommelfell und innerer Trommelhöhlenwand, wenn an der Oberfläche des Trommelfells neben unregelmäßigen Vertiefungen balkenförmige Vorsprünge sichtbar sind, durch welche die Gehörknöchelchen immobilisiert werden.

Ergibt die Untersuchung mit dem Siegleschen Trichter und mit der Sonde die straffe Fixierung der vorspringenden Stränge, so ist deren mehrfache Durchtrennung angezeigt. Hierzu bediene ich mich eines schmalen, vorne abgerundeten Messerchens (S. 291), mit welchem senkrecht auf die Längsrichtung der Stränge mehrere Einschnitte bis auf

Digitized by Google

die Promontorialwand geführt werden. Besonders günstig ist das Resultat nach Durchtrennung leistenförmiger Stränge, welche zwischen dem nach hinten verzogenen Hammergriff und dem Amboß-Stapesgelenke ausgespannt sind (Fig. 248), indem durch die Inzision die straffe Fixierung des Hammers und des Steigbügels beseitigt wird. Obwohl die Schnittränder durchtrennter Adhärenzen wieder verwachsen, so erlangt das neue Narbengewebe selten die frühere Festigkeit wieder. In einer Reihe von Fällen bleibt eine dauernde Hörverbesserung zurück, während sie in anderen schwindet.

b) Bei Verwachsung des unteren Hammergriffendes mit der Promontorialwand (Fig. 249 und 250), durch welche Amboß und Steigbügel so stark nach innen gedrängt werden, daß sie ihre Schwingbarkeit zum großen Teile einbüßen. Die hierdurch bedingte, oft hochgradige Hörstörung wird, wie ich beobachtete, durch wiederholte senkrechte Inzisionen in das in unmittelbarer Nähe des Griffendes befindliche Narbengewebe wesentlich gebessert. Wo dieser Eingriff erfolglos bleibt, versuche man durch ein zur Längsachse des Instrumentes rechtwinkelig gekrümmtes Messerchen (Synechotom) die Verwachsung des Hammers mit der Promontorialwand zu durchtrennen.

Um die Wiederverwachsung zu verhindern, schlägt Grunert*) vor, den Hammergriff nach seiner Ablösung und nach Vornahme der Tenotomie des Tensor

Fig. 248.

Leistenförmige Strangbildung zwischen dem unteren Hammergriffende und dem Stapes-Amboßgelenke, senkrechte Durchtrennung derselben mit bedeutender Hörverbesserung bei einem 48jährigen Manne.

Fig. 249.

Verwachsung des unteren Hammergriffendes mit dem Promontorium.

Fig. 250.

Durchtrennung des langen Amboßschenkels.

tympani durch ein Häkchen so weit nach außen zu ziehen, daß er seine Stellung mehrere Millimeter von der inneren Trommelhöhlenwand entfernt beibehält, wobei allerdings eine Subluxation des Hammer-Amboßgelenkes unvermeidlich ist. Gomperz empfiehlt das Einlegen von $^2/_{10}$ mm dünnen Zelluloidplättchen zwischen Hammer und Promontorialwand, durch die er in mehreren Fällen das Wiederverwachsen des Hammers hintangehalten hat**).

Tritt bei Verwachsung des Hammers mit der Promontorialwand das Stapes-Amboßgelenk hinter dem Hammergriff frei zu Tage (Fig. 252) und bleibt die Zirkumzision des Narbengewebes in der Umgebung des adhärenten Hammergriffs oder seine Lostrennung von der inneren Trommelhöhlenwand erfolglos, so ist behufs Entlastung des Steigbügels die Durchtrennung des langen Amboßschenkels angezeigt.

Das hierzu dienende Instrument besteht aus einer winkelig gekrümmten zartgebauten kurzen Schere, deren Branchen 4 mm lang und $^1/_2$ mm breit sind und durch

*) Archiv f. Ohrenheilk. Bd. XLIII.

**) Sitzungsber. d. Österr. otolog. Gesellsch. 1899 und „Zur Therapie der Verwachsungen im Mittelohr", Wien. med. Wochenschr. 1900.

Digitized by Google

Hebelwirkung geöffnet und geschlossen werden können (Reiner in Wien). Die Durchtrennung des langen Amboßschenkels gelingt mit diesem Instrumente ohne Schwierigkeit. Um die Wiedervereinigung der getrennten Enden des langen Amboßschenkels zu verhindern, wird — bei genügender Beweglichkeit des Amboßes — dessen oberer Teil nach hinten disloziert.

c) Bei Verdickung und Starrheit der hinteren Trommelfellpartie, bei stark vorspringender hinterer Trommelfellfalte mit gleichzeitiger Retraktion des Hammergriffs, bei bandartigen Verdickungen des nicht adhärenten Trommelfells und bei verdickten Perforationsrändern, durch welche der Hammergriff stark fixiert wird (Fig. 251), erweisen sich ein- oder mehrfache Inzisionen in die verdickten Gewebspartien zuweilen von dauerndem Erfolge.

d) Bei Bindegewebsneubildungen im Pelvis ovalis, durch welche die Bewegung des Steigbügels gehemmt wird. Die Diagnose solcher Steigbügelsynechien unterliegt bei ausgedehnten Trommelfelldefekten, wo die Region der Fenestra vestibuli deutlich sichtbar

Fig. 251.

Bewegliche Narbe vor dem Hammergriff. Mit dem Hammergriffe zusammenhängender, starrer Perforationsrand. Durchtrennung desselben. Vor der Operation Hörm. = 10 cm, Spr. = 1 m. Nach der Operation Hörm. = 55 cm, Spr. = 4 m.

Fig. 252.

Synechotomie der Stapesschenkel.

Fig. 253.

Fibröse Bindegewebsneubildung in der Umgebung des Steigbügels.

ist, keiner Schwierigkeit. Die Nische erscheint verstrichen und vom Steigbügel nur das Köpfchen mehr oder weniger deutlich sichtbar.

Das operative Verfahren (Synechotomie) besteht darin, daß durch einen unterhalb des Stapesköpfchens geführten Horizontalschnitt (Fig. 252) das Narbengewebe durchtrennt und dadurch der Stapes beweglicher wird. Wo kaum merkliche Besserung nach der Operation eintritt, führe ich bei Fehlen des langen Amboßschenkels einen zweiten, dem unteren parallelen Schnitt oberhalb des Stapesköpfchens.

In einem Falle, in dem der Stapes in eine derbe Bindegewebsmasse eingehüllt war und die Hörweite für Konversationsprache 1 m betrug, wurde durch zwei schräge, nach unten sich vereinigende Inzisionen vor und hinter der bindegewebigen Protuberanz eine Hörweite von 7 m für Konversationssprache erzielt (Fig. 253).

e) Intratympanale Eingriffe an der Fenestra cochleae. In den letzten Jahren haben sich meine Versuche, das Hörvermögen durch intratympanale Operationen nach abgelaufenen Mittelohreiterungen zu verbessern, auch auf die Nische der Fenestra cochleae (Fenestra rotunda) erstreckt. Auf Grundlage histologischer Untersuchungen an den

Digitized by Google

Labyrinthfenstern*), bei denen ich die Nische der Fenestra cochleae oft mit neugebildetem Bindegewebe erfüllt gefunden habe, gelangte ich zur Überzeugung, daß man durch teilweise Wegräumung dieses Schalleitungshindernisses eine Hörverbesserung erzielen müßte. Ich habe daher in Fällen von abgelaufenen Mittelohreiterungen mit ausgedehntem Trommelfelldefekte, wo die Gegend der Fenestra cochleae frei zu Tage lag, zunächst durch einen einfachen oder Kreuzschnitt mit einer zur Längsachse abgebogenen kleinen Lanzennadel (Fig. 254 a) das Narbengewebe durchtrennt, um den Effekt dieses Eingriffs auf das Hörvermögen zu erproben.

In manchen Fällen, deren spätere detaillierte Beschreibung ich mir vorbehalte, trat schon nach diesem Eingriffe — auch ohne gleichzeitige Synechotomie des Stapes — eine eklatante Hörverbesserung und Abschwächung der subjektiven Geräusche ein. In der Minderzahl war das Resultat dauernd; bei der Mehrzahl schwand die Hörverbesserung nach mehreren Tagen oder Wochen teilweise oder gänzlich. Wiederholung der Durchtrennung bewirkte abermalige Hörzunahme. In Fällen, wo die Fensternische zur Gehörgangsachse günstig gelagert war, konnte mit einem leicht abgebogenen scharfen Löffelchen (Fig. 254 b) ein Teil des Bindegewebes aus der Fensternische entfernt und eine merkliche Besserung erzielt werden.

Die hier skizzierten Eingriffe an der runden Fensternische waren in keinem Falle von einer reaktiven Entzündung gefolgt. Ich halte sie in allen Fällen von abgelaufener Mittelohreiterung mit starker Herabsetzung des Hörvermögens angezeigt, wo an der freiliegenden inneren Trommelhöhlenwand die sichtbare Nische der Fenestra cochleae infolge bindegewebiger Verlegung als ein seichtes Grübchen erscheint, über welches die oft glänzende, narbig veränderte Auskleidung der inneren Trommelhöhlenwand hinwegzieht. Mehrmals wurde die Synechotomie der Stapesschenkel mit dem operativen Eingriffe an der Nische der Fenestra cochleae mit wechselndem Erfolge kombiniert**).

Fig. 254.

Nach Kessel ist die Tenotomie des Tensor tympani nach abgelaufenen Mittelohreiterungen bei zentralen, nierenförmigen, persistenten Perforationen des Trommelfells angezeigt, wenn der Hammergriff stark nach innen gezogen ist und eine beträchtliche Hörstörung besteht.

Erscheint die Stapediussehne in das die Nische des ovalen Fensters umgebende Narbengewebe einbezogen und ist sie an der Oberfläche der Narbe als weißlicher, vom Stapesköpfchen nach hinten ziehender Streifen sichtbar, so kann mit der Durchtrennung des Narbengewebes auch die der Sehne durch einen auf deren Längsrichtung senkrecht geführten Schnitt ausgeführt werden.

Die mehrfache Inzision schlaffer Trommelfellnarben ist angezeigt, wenn bei eingesunkenen Narben die Schwerhörigkeit durch Auswärtswölbung der Narbe verringert wird, nach dem Zurücksinken der Narbe in die frühere Stellung jedoch der frühere Grad der Hörstörung wieder eintritt. In diesen Fällen werden durch mehrfache Inzisionen umschriebene Verdichtungen in der schlaffen Narbe erzeugt, wodurch ihre Resistenz und damit die Schwingbarkeit des ganzen Trommelfells wesentlich erhöht wird.

*) Recherches histologiques dans les niches de la fenêtre ovale et la fenêtre ronde. Congrés de Bruxelles 1884.

**) Lucae berichtet über einen Fall, bei dem er durch Abmeißelung einer die Nische des runden Fensters verlegenden Exostose eine Hörverbesserung erzielte (Deutsche med. Wochenschr. 1902).



Digitized by Google

Die Zusammenfassung der bisherigen Resultate der hier geschilderten intratympanalen Operationen ergibt, daß die erzielte Hörverbesserung öfters ganz oder zum Teile schwindet, daß jedoch in manchen Fällen die Hörverbesserung bleibend ist. Diese Tatsache, sowie das bisweilen beobachtete Schwinden der subjektiven Geräusche und des Schwindels und der Mangel nachteiliger Folgen dieser Eingriffe sichern ihnen einen Platz in der Behandlung der abgelaufenen Mittelohreiterungen. Weitere Erfahrungen werden über den endgültigen Wert der intratympanalen Operationen entscheiden.

In jüngster Zeit haben Lermoyez und Mahu (Ann. d. mal. d. l'oreille 1907), nachdem sie die vollständige Erfolglosigkeit der subkutanen Injektionen des Thiosinamin und Fibrolysin bei den nichteitrigen Mittelohrprozessen bestätigen (siehe S. 281), bei Adhäsivprozessen nach abgelaufenen Mittelohreiterungen die lokale Anwendung des Thiosinamin als tägliche Eingießungen in den äußeren Gehörgang empfohlen (30 Tropfen einer Lösung von Thiosinamin 15,0, Antipyrin 7,5, Aqu. dest. 100,0, 10 Minuten im Ohre zu belassen und nach dem Ohrbade den Gehörgang austrocknen), kombiniert 3mal wöchentlich mit der Pneumomassage Delstanche (S. 125). Erfolgt nach 2—3wöchentlicher Anwendung keine Besserung, so wird dasselbe Mittel sterilisiert zu Injektionen per tubam mittels Katheter angewendet, indem man jedesmal nur 2—3 Tropfen in die Trommelhöhle preßt. Dauer der Behandlung 3—6 Wochen. Nach dieser Behandlung wollen die Autoren in mehreren Fällen zufriedenstellende Resultate erzielt haben, fügen jedoch hinzu, daß das Thiosinamin allein, ohne mechanische Behandlung, kein Resultat liefert.

### Verfahren zur Herbeiführung einer die Trommelfellperforation verschließenden Narbe.

Der Verschluß der Perforationsöffnung im Trommelfelle durch eine Narbe hat den Vorteil, daß dadurch ein Plus von Schallwellen auf die Gehörknöchelchen übertragen und die Trommelhöhlenschleimhaut gegen die schädliche Einwirkung von Kälte, Staub und Feuchtigkeit geschützt wird. In manchen Fällen jedoch kann die Vernarbung der Trommelfellücke von Nachteil für die Hörfunktion sein, wenn Schalleitungshindernisse am Hammer oder Amboße bestehen oder durch Usur des langen Amboßschenkels die Kontinuität zwischen Hammer-Amboß und dem Steigbügel unterbrochen wurde. Hier wird der Schall, der bei persistenter Perforation unmittelbar auf die Steigbügelplatte auffallen konnte, nach Bildung einer Trommelfellnarbe ein großes Leitungshindernis am Hammer und Amboße finden. Nur dadurch läßt sich die durch die klinische Erfahrung erhärtete Tatsache erklären, daß bisweilen nach dem Verschlusse der Perforationsöffnung im Trommelfelle hochgradige, mit subjektiven Geräuschen verbundene Schwerhörigkeit entsteht, welche erst nach der Wiederherstellung der Trommelfellöffnung schwindet.

Wo daher der Versuch zum Verschlusse einer Trommelfellöffnung unternommen wird, muß man sich vorher Gewißheit darüber verschaffen, ob nach der Vernarbung keine Verschlimmerung eintreten werde. Es ist deshalb angezeigt, kleine Perforationen mittels eines an der Sondenspitze eingeführten Tröpfchens von verdünntem Glyzerin auszufüllen, größere Öffnungen jedoch mit einem befeuchteten Papier- oder Taffetfleckchen zu verlegen und hierauf die Hörfunktion zu prüfen. Ein operativer Eingriff ist nur dann gestattet, wenn bei diesen Versuchen die Hörweite zunimmt oder sich nicht verringert.

Die früher empfohlenen multiplen Inzisionen der Perforationsränder, die Anätzung derselben mit Höllenstein, das von Blake zur Anregung der Narbenbildung vorgeschlagene Bedecken der Perforationsöffnung mit einer Papierscheibe, die Transplantation eines Hautstückes (Ely) und das Auflegen eines frischen

Digitized by Google

Hühnereihäutchens (Berthold)*) haben nur selten ein befriedigendes Resultat ergeben.

Von den bisher üblichen Methoden hat sich die von Okuneff 1895 empfohlene Ätzung der Perforationsränder mit Trichloressigsäure am besten bewährt. Seine Angaben über die Häufigkeit der zur Vernarbung gebrachten trockenen Perforationen (in etwa 80 Proz.) wurden von Gomperz, Spira, Blau, Biehl, Barnick und Wasmund bestätigt. Indiziert sind die Trichlorätzungen bei allen alten, trockenen Trommelfellücken, bei denen weder die Lage noch die Größe der Öffnung dem Erfolge entgegenstehen. Kontraindiziert sind die Ätzungen bei totalem Trommelfelldefekte, bei Perforation der Membr. flaccida und bei kachektischen Individuen.

Die Trichloressigsäure wird nach Gomperz folgendermaßen angewendet: Man schiebt eine in 10prozentige sterile Kokainlösung getauchte Wattekugel in die Perforationsöffnung ein und läßt sie 10 Minuten im Ohre. Hierauf wird die etwas angerauhte Spitze einer dünnen Silbersonde mit einigen Wattefäden umwickelt, in die konzentrierte zerflossene Säure getaucht und der an der Watte haftende Überschuß der Säure durch Aufdrücken mit trockener Watte entfernt. Durch Bestreichen der Perforationsränder bildet sich ein weißlicher Ätzschorf, nach dessen Abstoßung man oft schon nach 1—2 Ätzungen eine Verkleinerung der Perforationslücke wahrnimmt. Die Ätzungen sind in Intervallen von 8—14 Tagen zu wiederholen. Die Zahl der Ätzungen variiert nach der Größe der Perforation von 3—15.

Wie bei den Ätzungen mit Nitr. argenti treten auch hier, jedoch weit seltener, leichte Mittelohreiterungen mit oder ohne Vergrößerung der Trommelfellücke ein, welche die Bildung einer Narbenmembran verhindern.

Zur Vernarbung tendierende Perforationsöffnungen offen zu halten gelingt nur in seltenen Fällen. Die Indikation hierfür besteht, wo bei temporärem Verschlusse der Perforationsöffnung durch Sekret, durch eine Epidermisplatte oder durch Bildung einer freistehenden Narbe eine auffallende Hörabnahme eintritt, welche nach Wiederherstellung der Perforationsöffnung schwindet.

Die bisher vorgeschlagenen Methoden zur Zerstörung der Narbe durch Ätzmittel oder durch Galvanokaustik ergaben insofern kein günstiges Resultat, als öfters eitrige Entzündungen eintraten und der Verschluß der Öffnung nicht verhindert werden konnte. Nur in wenigen Fällen gelang es nach Zerstörung der Narbe die Perforationsöffnung im Trommelfelle offen zu erhalten.

## Eigentümlichkeiten der eitrigen Mittelohrentzündung bei den Infektionskrankheiten.

Verlauf und Ausgänge der Otit. media purulenta zeigen bei den Infektionskrankheiten in vielfacher Beziehung Abweichungen von der genuinen Form. Es erscheint deshalb in praktischer Beziehung wichtig, die bei den infektiösen Erkrankungen vorkommenden Eigentümlichkeiten der Mittelohreiterung gesondert zu besprechen.

### Eitrige Mittelohrentzündung im Verlaufe des Typhus.

Im Verlaufe typhöser Erkrankungen sind leichtere Mittelohrkatarrhe ohne Perforation des Trommelfells mit serösem, schleimigem oder schleimig-eitrigem Sekrete im Mittelohre durchaus nicht selten. Sie schwinden nach Ablauf des Typhus oder bilden die Grundlage späterer Adhäsivprozesse. Während des typhösen Prozesses treten sie gewöhnlich in den Hintergrund und finden erst in der Rekonvaleszenz Beachtung. Die die typhösen Mittelohrkatarrhe begleitenden, oft hochgradigen Hörstörungen

*) Die ersten 10 Jahre der Myringoplastik. 1889.

Digitized by Google

sind zweifelsohne durch gleichzeitige Veränderungen im Labyrinthe oder durch Einwirkung des Typhusprozesses auf den N. acust. und die Hörzentren bedingt. Haßlauer hat im Sekrete Typhusbazillen nachgewiesen. (Sehr selten.)

Häufiger ist die typhöse, purulente Mittelohrentzündung*). Sie wurde von Hoffmann (Archiv f. Ohrenheilk. Bd. IV) unter 250 Fällen von Typhus 4mal, von Bezold (Archiv f. Ohrenheilk. Bd. XXI) unter 1243 Fällen 41mal (3,3 Proz.), von Suckstorff in 7,7 Proz. und von Schuhmacher bei Kindern in fast der Hälfte der Fälle beobachtet. Als Ursache der typhösen Mittelohreiterung, deren Eintritt durchschnittlich in die 4.—5. Woche der Allgemeinerkrankung fällt (Bezold), werden angeführt: die direkte Fortpflanzung der bei Typhus so häufigen einfachen oder diphtheritischen Entzündung der Rachenschleimhaut auf den Tubenkanal und die Trommelhöhle, das Eindringen von infektiösem Sekrete aus dem Nasenrachenraume in das Mittelohr und embolische Vorgänge in der Mittelohrschleimhaut, welche entweder von einem endocarditischen Prozesse oder von Eiterherden in der Peripherie ausgehen. Die meist im hinteren Abschnitte des Trommelfells befindliche Perforation ist im Beginne größer als bei der genuinen Mittelohreiterung, überschreitet indes selten die Größe einer Linse (Bezold). Hoffmann sah in akuten Fällen doppelte und mehrfache Perforation.

Die mit dem Eiterungsprozesse einhergehende Hörstörung ist, besonders bei frühzeitigem Eintritte der Ohraffektion, wegen gleichzeitiger peripherer oder zentraler Acusticuserkrankung oft hochgradig. In der Rekonvaleszenz nimmt wohl die Hörweite öfters zu, doch bleiben nicht selten länger dauernde, bedeutende Hörstörungen zurück. Die Eiterung ist im allgemeinen protrahierter als bei den genuinen Formen, endet jedoch bei sonst gesunden Individuen in der Regel mit Vernarbung der Trommelfellücke und voller Restitution des Hörvermögens. Die Prognose der typhösen Mittelohreiterung ist daher unter den infektiösen Mittelohreiterungen die relativ günstigste. Doch kommen auch schwere Formen vor mit Entzündung und Abszeßbildung in den Warzenzellen, mit Caries und Nekrose des Schläfebeins, Fazialislähmung (Hoffmann), Übergreifen der häufig infektiösen Eiterung auf die Nachbarorgane und totale Taubheit durch Panotitis. Selbst schwere Komplikationen können indes mit Heilung enden. In einem an meiner Klinik beobachteten Falle von profuser typhöser Mittelohreiterung mit hochgradiger Schwerhörigkeit und Abszeßbildung in beiden Proc. mastoid. trat nach beiderseitiger Eröffnung des Warzenfortsatzes und nach Entfernung mehrerer Knochensequester Vernarbung der Trommelfellperforation und vollständige Heilung ein. Der letale Ausgang kann durch Meningitis auch ohne Perforation des Trommelfells (Hoffmann), meist aber bei perforativer Mittelohreiterung infolge von Caries des Tegmen tymp., durch Sinusphlebitis oder, wie in einem von Bezold mitgeteilten Falle, durch einen embolischen Infarkt infolge von Embolie der Arteria auricularis posterior herbeigeführt werden. Um bei typhösen Erkrankungen der Entstehung einer Mittelohrentzündung vorzubeugen, schlägt B. vor, bei Kranken, deren Zustand es gestattet, die stagnierenden Sekrete aus dem Nasenrachenraume mittels eines Zerstäubers oder durch öfteres Auswischen mit einem in antiseptische Flüssigkeit getauchten Schwamme zu entfernen, worauf der ganze Raum durch Einblasen von Borsäure aseptisch gemacht wird. Die Eliminierung der infektiösen Sekrete aus dem Nasenrachenraume empfiehlt sich auch als prophylaktisches Mittel bei anderen Infektionskrankheiten; ich wende sie auch bei den einfachen typhösen Katarrhen vor der Lufteintreibung in das Mittelohr an, um das

*) Über die im Mittelohrsekrete bei Typhösen vorkommenden Mikroorganismen. Vgl. E. Fränkel und Simonds, Deutsche med. Wochenschr. 1887.

Digitized by Google

Eindringen von Sekret aus dem Tubenkanal in die Trommelhöhle nach Möglichkeit zu verhindern.

Die Behandlung der typhösen Mittelohreiterung in akuten Fällen unterscheidet sich nicht von der der genuinen Mittelohreiterungen*).

### Eitrige Mittelohrentzündungen bei Influenza.

Auf die Eigentümlichkeiten der Influenzaotitis wurde bereits bei der Otitis media acuta und bei der akuten eitrigen Mittelohrentzündung hingewiesen, weshalb ich mich im folgenden nur auf eine kurze Zusammenfassung der klinischen Erscheinungen und der Folgezustände der Influenzaotitis beschränken werde:

Bei den im Anfangstadium der Influenza oder im Verlaufe derselben unter heftigen Reaktionserscheinungen auftretenden, eitrigen Mittelohrentzündungen entwickelt sich häufig schon im Beginne eine hämorrhagische Trommelfellentzündung mit Bildung kleinerer oder größerer dunkelblauer oder schwarzer Blasen im hinteren oberen Segmente des Trommelfells, welche nach kurzem Bestande vor dem Eintritte der Perforation platzen und ihren blutig-serösen Inhalt in den äußeren Gehörgang entleeren**). Gleichzeitig tritt eine hämorrhagische oder fibrinöse Exsudation im knöchernen und knorpeligen Gehörgange auf. Die Perforationsöffnung befindet sich entweder vor dem Hammergriff oder im hinteren oberen Quadranten an der Spitze einer kegelförmig sich erhebenden Vorwölbung des Trommelfells, an deren höchstem Punkte beim Valsalvaschen Versuch ein Tröpfchen Eiter hervorquillt (Fig. 173, S. 318). Die vor dem Durchbruch auftretenden heftigen Schmerzen dauern nach Eintritt der Perforation oft tagelang ungeschwächt fort. Ja es kommen Fälle vor, in denen nach Ablauf der Eiterung neuralgische Schmerzen mit dem Charakter der Otalgie zurückbleiben. Spira berichtet über einen Fall von Influenzaotitis, der mehrere Monate hindurch den Symptomenkomplex einer Trigeminusneuralgie darbot. Kaufmann sah während einer Influenzaepidemie mehrfach hartnäckige, heftige Otalgien auftreten. Subjektive Geräusche, wie Klopfen, Hämmern, Brausen, sind stets intensiv und halten lange nach Ablauf der Entzündung an, persistieren sogar zuweilen für immer und sind dann das Begleitsymptom einer progressiven Schwerhörigkeit. Die Hörstörung, im Stadium der Eiterung beträchtlich, kann nach Sistieren derselben gänzlich schwinden; oft genug jedoch bleibt infolge pathologischer Veränderungen im Mittelohre und im Labyrinthe Schwerhörigkeit verschiedenen Grades zurück. Hochgradige Taubheit nach Influenzaeiterung ist auf Panotitis (Politzer, Rozier) zurückzuführen; Hörstörungen ohne Mittelohrerkrankung auf Veränderungen im Labyrinthe oder auf Neuritis des Acusticus (Suarez di Mendoza, Barbera) oder auf eine gleichzeitige Neuritis des R. cochlearis. Die Eiterung ist protrahierter als bei den genuinen Formen und geht öfter als letztere in den chronischen Zustand über. — Betreffs der häufigen Komplikation der suppurativen Influenzaotitiden mit Abszeßbildung im Warzenfortsatze mit gleichzeitiger Senkung der hinteren oberen Gehörgangswand stimmen alle Beobachter überein. Spontane Rückbildung des Warzenfortsatzabszesses wird selten beobachtet, öfter hingegen eine rasch um sich greifende Einschmelzung des Knochengewebes,

*) Vgl. J. Böke, Les maladies de l'oreille dans le typhus et leur traitement. Brüsseler Kongreßber. 1888.

**) Löwenberg (Bulletin médical, Januar 1890), Schwabach (Berliner klin. Wochenschr. 1890, Nr. 3), Delstanche und Hennebert (La Clinique, Bruxelles 1890, Nr. 7), Schwendt (Basel, bei Werner Röhm, Januar 1890), J. Michael (Deutsche med. Wochenschr. 1890, Nr. 6), A. Politzer (Wiener med. Blätter, Nr. 9 und 10, 1890), Szenes (Berliner Kongreßber. 1890), Jankau (Deutsche med. Wochenschr. 1890).

Digitized by Google

welche zur Hintanhaltung gefahrdrohender Komplikationen die Eröffnung des Warzenfortsatzes erheischt. Von den letal endenden Folgeerkrankungen der Influenzaotitis sind anzuführen: Extraduralabszeß (Hecke, Eulenstein, Hammerschlag), Meningitis, Großhirnabszeß, Kleinhirnabszeß, Pyämie (Brieger), perisinuöse Abszesse (Alt), Thrombose des Sinus transversus und des Sinus cavernosus (Politzer), Erysipel und Nephritis (Politzer). (Siehe Erkrankungen des Warzenfortsatzes.)

Der von Kitasato entdeckte Influenzabazillus wurde von Scheibe im Eiter der Influenzamastoiditis nachgewiesen. Der primäre Krankheitserreger wird jedoch bald durch die Mikroorganismen der Sekundärinfektion, vorwaltend durch den Streptococcus verdrängt (Lermoyez). Nach Haug sind die zur Mastoiditis führenden Fälle durch starkes Vorwiegen von Streptokokken und Diplokokken charakterisiert.

Lermoyez*) spricht sich auf Grundlage zahlreicher klinischer Beobachtungen dahin aus, daß die akute Mittelohrentzündung kontagiös sei. Als Beweis hierfür werden angeführt die häufig gleichzeitig auftretenden oder rasch aufeinander folgenden Mittelohrentzündungen bei mehreren Mitgliedern derselben Familie und bei Wärterinnen, die derartige Kranke pflegen. Es handelt sich um sekundäre Komplikationen im Verlaufe von Influenza. Hervorzuheben ist, daß die Übertragung ausnahmslos auf gesunde Individuen erfolgt, und daß hiebei, entsprechend den primär erkrankten Fällen, auch der Charakter der Entzündung (katarrhalische, purulente oder hämorrhagische Exsudation) bei den infizierten Individuen derselbe ist. Lermoyez führt die Beobachtung des Dr. Barbier an, der nach Aufnahme eines an akuter Mittelohrentzündung leidenden Kindes in eine Krippe, das Auftreten einer Epidemie von Otitis media unter den früher durchwegs gesunden Kindern sah.

Daraus ergibt sich nach Lermoyez die sehr wichtige prophylaktische Indikation, die an Otitis med. acut. erkrankten Individuen, insbesondere die skarlatinösen und morbillösen Formen bis zum Ablauf der Entzündung zu isolieren.

### Die skarlatinös-diphtheritischen Mittelohreiterungen.

Im Verlaufe des Scharlachs, noch häufiger aber bei der mit Nasenrachendiphtherie komplizierten Scarlatina entwickeln sich sehr oft die schwersten Formen der akuten eitrigen Mittelohrentzündung.

Das häufige Vorkommen von akuter eitriger Mittelohrentzündung bei Scharlach, insbesondere bei der Scharlachdiphtherie ist durch zahlreiche Beobachtungen erwiesen. Hingegen ist die primäre Rachendiphtherie nach Mitteilungen der Wiener Ärzte nur selten mit Ohraffektionen kompliziert. Für das häufige Ergriffensein des Mittelohrs bei den schweren, letal endenden Formen der Diphtherie sprechen indes die Befunde von Siebenmann, der unter 25 Sektionen nur 1mal ein normales Mittelohr fand.

Der diphtheritische Prozeß beim Scharlach tritt in zwei Formen auf: als echte Diphtherie mit Bildung von Diphtheriemembranen, auf welchen sich der Löfflersche Bacillus und weiterhin durch die sekundäre septische Infektion Staphylokokken, Diplokokken und Streptokokken nachweisen lassen, und die nekrotisierende, durch vorwaltende Streptokokkeninfektion bedingte Scharlachdiphtherie. Letztere ist es insbesondere, bei der sich die mit Drüsenschwellungen einhergehenden destruktiven Mittelohreiterungen entwickeln.

Die seltene primäre Diphtheritis im Mittelohre wurde klinisch von Burckhardt-Merian beobachtet. Kirchner und Hirsch, die bei zwei von ihnen obduzierten Kindern die Mittelohrschleimhaut von einer fibrinösen, mit Kettenkokken durchsetzten Auflagerung bedeckt fanden, sind der Ansicht, daß es sich um primäre diphtheritische Auflagerungen gehandelt hat.

Lewin (Archiv f. Ohrenheilk. Bd. LII), der 60 klinische Fälle genuiner Rachendiphtherie bakteriologisch untersuchte, fand nur in einem Falle echte diphtheritische Entzündung des Mittelohrs. In 60 Proz. seiner Fälle konnten nur leichte entzündliche Erscheinungen im Mittelohre, ohne Perforation des Trommelfells konstatiert

*) Lermoyez, La Contagion des Otites moyennes aiguës. Transactions of the VI. intern. Otolog. Congress London 1898, publ. 1900.

Digitized by Google

werden. Er hält sie für toxischer Natur und auf hämatogenem Wege entstanden. Eine besondere Disposition zu dieser Erkrankung scheint bei Kindern in den ersten 5 Lebensjahren zu bestehen (Stangenberg)*).

Die skarlatinös-diphtheritische Mittelohreiterung entwickelt sich auf der Höhe der sie bedingenden Nasenrachendiphtherie, nur selten während der Abnahme. Nicht jede bei Nasenrachendiphtherie auftretende Mittelohraffektion ist indes mit einer diphtheritischen Exsudation im Mittelohre verbunden. Die Entzündung beginnt mit sehr heftigen Schmerzen, welche nach der gewöhnlich rasch erfolgenden Trommelfellperforation noch tagelang andauern. Protrahierter schmerzloser Verlauf ist seltener. Die durch die Nasenrachendiphtherie bedingte Temperaturerhöhung kann bei komplzierender Mittelohrentzündung eine vorübergehende Steigerung erfahren (39—40°), und ebenso können zu den bereits bestehenden Kopfsymptomen bei Kindern in den ersten Lebensjahren getrübtes Sensorium, Delirien und Konvulsionen hinzutreten. Lymphdrüsenschwellungen der seitlichen Halsgegend sind hier häufiger als bei den genuinen Otitiden.

Bei keiner anderen Form kommt es so rasch wie bei der skarlatinös-diphtheritischen Mittelohreiterung zur Schmelzung des Trommelfellgewebes mit Bildung ausgedehnter Trommelfellperforationen. Die ausgebreitete Zerstörung des Trommelfells, die oft schon am 3. oder 4. Tage nachweisbar ist, wird zweifellos durch die Einwirkung des spezifischen Krankheitserregers bedingt, welcher den raschen Zerfall der Gewebe (Scheibe) herbeiführt. Moos fand außer der reichlichen Zellinfiltration der Schleimhaut Mortifikation des Epithels und nekrotischen Zerfall der Blutgefäße.

Bekommt man Fälle von echter Diphtherie bald nach erfolgtem Durchbruche des Trommelfells zur Untersuchung, so gelingt es, bei genügender Weite des Gehörganges, die in der Tiefe lagernden, oft bis in den Gehörgang sich erstreckenden diphtheritischen Membranen zu sehen. Diese lösen sich beim Ausspritzen und ebenso bei der mechanischen Entfernung mit der Pinzette schwer ab; bei letzterer Manipulation erscheint die Unterlage leicht blutend. Das Bild ist so charakteristisch, daß man nach einiger Erfahrung die Diagnose — allerdings mit Rücksicht auf die bestehende Rachenaffektion — ohne Schwierigkeit zu stellen vermag. Eine Verwechslung der diphtheritischen Membranen mit mazerierten Epidermisplatten des äußeren Gehörganges ist nur bei oberflächlicher Untersuchung möglich, da das Aussehen und das mikroskopische Verhalten beider sehr verschieden ist.

In den ersten Tagen nach erfolgtem Durchbruch ist der Ausfluß gering, nach Abstoßung der diphtheritischen Membranen jedoch sehr kopiös, oft übelriechend, blutig oder mißfärbig. Die Untersuchung des Trommelfells ergibt eine große Perforation, die sich über zwei Drittel oder fast das ganze Trommelfell erstreckt und schon nach mehrtägiger Dauer der Krankheit die bloßgelegte, lividrote und aufgewulstete Schleimhaut der inneren Trommelhöhlenwand, den freistehenden Hammergriff und das Stapes-Amboßgelenk zu Tage treten läßt.

Die Eiterung nimmt — zuweilen unter pyämischen Erscheinungen — einen protrahierten Verlauf. Selbst unter günstigen Verhältnissen sistiert die Sekretion kaum vor 2—3 Monaten. Am günstigsten verläuft die Eiterung, wenn der Arzt in der Lage ist, in den ersten 24 Stunden das Trommelfell ausgiebig zu inzidieren (Moos). Eine Restitution zur Norm, wie ich sie mehrmals bei Scharlachotitis ohne Diphtherie beobachtet habe, ist selten; in der Mehrzahl bleiben große persistente Trommelfellperforationen zurück. Häufig wird die Eiterung chronisch mit Bildung von Granulationen und Polypen in der Trommelhöhle, am Trommelfellreste und im äußeren Gehörgange.

Die Hörstörung ist im akuten Stadium gewöhnlich hochgradig. Im weiteren

*) Nordiskt medicinsk Arkiv 35.

Digitized by Google

Verlaufe nimmt die Hörweite in der Regel zu, doch bleiben in einem großen Prozentsatze der Fälle infolge der Invasion von Mikroorganismen in das Labyrinth (Moos) bedeutende Schwerhörigkeit, ja zuweilen bei Panotitis (Politzer) oder bei Labyrinthnekrose totale Taubheit zurück (O. Wolf, Eeman), welche bei Kindern in den ersten Lebensjahren die Grundlage von Taubstummheit bilden kann. Daß aber selbst bei schweren Formen das Hörvermögen oft nur in geringem Grade alteriert wird, beweisen mehrere Fälle, bei denen ich nach Ablauf der Mittelohrdiphtherie, trotz eines ausgedehnten Trommelfelldefekts, eine Hördistanz von über 6 Meter für Flüstersprache konstatierte. Eitelberg beobachtete in einem Falle von Scharlachtaubheit spontane Rückkehr des Hörvermögens nach 9 Monaten. Die nach Rachendiphtherie zurückbleibende Lähmung des Gaumensegels führt durch behinderte Ventilation des Mittelohrs zu hartnäckigen Katarrhen im Mittelohre.

Die skarlatinös-diphtheritische Mittelohreiterung zieht häufig tiefgreifende Veränderungen im Gehörorgane nach sich. Der Schmelzungsprozeß betrifft nicht nur das Trommelfell, sondern auch den Bandapparat der Gehörknöchelchen, welche gelockert und ausgestoßen werden. Bei einem von mir beobachteten, nach skarlatinöser Diphtherie total taub gewordenen Knaben wurden beiderseits alle Gehörknöchelchen ausgestoßen. Nicht selten kommt es durch Übergreifen der Ulzeration auf die Knochenwände des Mittelohrs zu Caries und Nekrose des Schläfebeins mit Exfoliation von kleineren oder größeren Partien desselben (vgl. den Abschnitt „Die kariösen Prozesse im Schläfebeine"), zur Arrosion des Canalis Fallopiae mit Faziallähmung (Blau) oder zum Durchbruche in das Labyrinth und gegen die Schädelhöhle mit letalem Ausgange durch Sinusphlebitis, Meningitis und Hirnabszeß (Jansen). Nach Heermann (Bresg. zwangl. Hefte 1901) treten die kariös-nekrotischen Prozesse im Warzenfortsatze und im Felsenbein unter geringen Reaktionsymptomen auf, weshalb er die frühzeitige Aufmeißelung des Proc. mast. empfiehlt, um einer ausgedehnten Zerstörung im Schläfebeine vorzubeugen.

Ein Bild von der Schwere des Eiterungsprozesses und der Ausdehnung der Zerstörung, welche die Otit. med. purulent. post scarlatin. zur Folge hat, wenn sich der Prozeß selbst überlassen bleibt, geht aus folgender Zusammenstellung Bezolds (Archiv f. Ohrenheilk. Bd. XXI, Krankenber. 1881—83) hervor. Unter 185 Fällen war 30mal das ganze Trommelfell zerstört unter Verlust eines oder mehrerer Knöchelchen; 59mal betrug die Größe der Perforation $^2/_3$ des Trommelfells oder mehr, nur 13mal sind kleinere Perforationen notiert; 5mal war die Membr. Shrapnelli Sitz der Perforation; 44mal war die Eiterung mit Granulationen und Polypenbildung kompliziert; 6mal sind Narben, Fisteln oder floride Knochenprozesse in der Pars mastoid. verzeichnet. — Bezüglich der Hörfunktion fand sich das Hörvermögen in 15 Gehörorganen ganz erloschen, 6 Kinder mit beiderseitiger Affektion waren taubstumm; 77mal betrug die Hörweite für leise Sprache unter $^1/_2$ m, 25mal von $^1/_2$—2 m, 14mal über 2 m.

Die **Prognose** der einfachen skarlatinösen Mittelohreiterung ist, abgesehen von einzelnen schweren Formen, eine günstige, insoferne oft nach Ablauf der Eiterung vollständige Heilung und Restitution des Hörvermögens eintritt. Hingegen ist die Prognose der skarlatinös-diphtheritischen Form mit Rücksicht auf die oben angeführten Komplikationen weit ungünstiger. Sie wird dies in noch erhöhtem Grade bei schwächlichen, lymphatischen und mit adenoiden Vegetationen behafteten Kindern, bei denen man vorzugsweise die schweren Formen beobachtet.

In Bezug auf die Therapie der skarlatinös-diphtheritischen Mittelohreiterung (siehe Therapie) muß hervorgehoben werden, daß zwar in manchen Fällen trotz sorgfältigster Behandlung folgenschwere Komplikationen nicht hintangehalten werden können, daß es aber öfter durch rechtzeitiges Eingreifen gelingt, die Entwicklung jener schwerwiegenden Störungen zu

Digitized by Google

verhindern, welche entstehen, wenn der Eiterungsprozeß sich selbst überlassen bleibt.

Die Behandlung der diphtheritischen oder skarlatinös-diphtheritischen Mittelohrentzündung muß sofort nach erfolgtem Durchbruche des Trommelfells beginnen, um dem destruktiven Einwirken der diphtheritischen Exsudate und dem Zerfalle der Gewebe Einhalt zu tun. Bei noch nicht erfolgtem Durchbruche muß das Trommelfell sofort mittels Paracentesennadel ausgiebig durchtrennt werden. Die Therapie der diphtheritischen Mittelohreiterung ist streng antiseptisch. Man hat besonders darauf zu achten, daß das Ohr mehrmals täglich mit Kalkwasser oder einprozentiger Kochsalzlösung ausgespritzt werde. O. Wolf empfiehlt im ersten Stadium Politzersches Verfahren, Austupfen des Sekretes und Einträufelungen von Sublimatspiritus 0,01:100,0 oder Resorcinspiritus 1,0—1,5:100—0 2—3mal täglich. Um das Medikament gründlicher einwirken zu lassen, wird bei seitlich geneigtem Kopfe der Gehörgang mit der Flüssigkeit gefüllt und in dieser Stellung das Politzersche Verfahren ausgeführt. Im späteren Stadium genügen Durchspülungen mit warmer Borsäurelösung (20 Proz.) und das Politzersche Verfahren. Bei beiderseitiger, mit Nasenrachendiphtherie komplizierter Ohrerkrankung ist, wo dies ausführbar, das Mittelohr täglich mit einer Borlösung — jedoch nur unter schwachem Drucke — durchzuspülen, um septische Sekrete und abgestoßene Diphtheritismembranen umso sicherer aus dem Mittelohre zu entfernen. Hingegen sind bei Nasenrachendiphtherie ohne Ohraffektion Einspritzungen in die Nase nur mit großer Vorsicht anzuwenden, weil bei stärkerem Überdrucke durch Eindringen der Flüssigkeit in die Tuben der diphtheritische Prozeß leicht auf das Mittelohr fortgepflanzt werden kann. Wo nach vollständiger Beseitigung der Diphtheriebeläge noch ein entzündlicher Zustand des Nasenrachenraumes fortbesteht, muß die Lokalbehandlung des Ohrs stets mit der antiseptischen Behandlung der Nasenrachenaffektion in Form zerstäubter Lösungen von Borsäure, Resorcin oder ½—1% Menthol kombiniert werden. Die Anwendung des Behringschen Heilserums würde sich nach dem früher Gesagten nur bei den echten, mit Diphtheriemembranen verlaufenden Scharlachformen, nicht aber bei der nekrotisierenden Scharlachdiphtherie eignen. Kobrak (Archiv f. Ohrenheilk. Bd. LXII) berichtet über Heilung bei einem Falle von primärer Rachendiphtherie durch Antitoxininjektionen. Im übrigen sei auf die Details in dem Abschnitt „Therapie“ S. 378 verwiesen.

Über die krupöse Entzündung der Mittelohrschleimhaut liegen bisher keine verwertbaren, klinischen Beobachtungen vor. Anatomisch wurde krupöses Exsudat von Wendt (Archiv f. Ohrenheilk. Bd. XIII) auf der entzündeten und gewulsteten Schleimhaut der Trommelhöhle, von Küpper (Archiv f. Ohrenheilk. Bd. XI) neben Rachendiphtherie nachgewiesen. Siebenmann (Zeitschr. f. Ohrenheilk. Bd. XIX) fand in einem Falle noch 13 Tage nach dem Ausbruch der Affektion eine Kruppmembran im Warzenfortsatze von anscheinend frischem Aussehen und mikroskopisch frei von Bakterien. Guranowski (Gazetta Lekarska 1888) beobachtete einen Fall von krupöser Entzündung des äußeren Gehörganges und des Trommelfells.

Die im Verlaufe von Morbillen auftretenden Mittelohrerkrankungen sind viel häufiger, als man nach der klinischen Beobachtung schließen sollte. Symptomlos verlaufende katarrhalische Exsudationen in der Trommelhöhle finden sich nach Siegfr. Weiß und Nadoleczny an nahezu der Hälfte morbillös erkrankter Kinder. Bisweilen jedoch, namentlich bei manchen Masernepidemien kommen schwere Formen eitriger Otitiden mit dem destruktiven Charakter der schlimmen Formen der Scharlachdiphtherie vor*). Rapider Zerfall des Trommelfellgewebes, rasche Entwicklung von Granulationswucherungen in der Trommelhöhle, Caries

*) Baar, G., Contribution to the Etiology of Otitis Media Suppurativa post Morbillos. Medical Record 1906.

Digitized by Google

und Nekrose des Schläfebeins und Panotitis werden auch bei der morbillösen Mittelohreiterung beobachtet.

Die eitrige Mittelohrentzündung bei Morbillen tritt oft im Beginne des Exanthems, nicht selten aber erst im Desquamationstadium auf. Blau berechnet ihre Häufigkeit unter den Mittelohreiterungen mit 2—8 Proz. Eine instruktive Zusammenstellung der Veränderungen im Gehörorgane bei chronischer Mittelohreiterung nach Masern verdanken wir Blau*). Er fand 18mal totale Destruktion des Trommelfells, 7mal Perforation der Membr. flaccida, 15mal Polypen im äußeren Gehörgange, 30mal Caries des Warzenfortsatzes, 7mal Caries und Cholesteatom, 4mal Caries der Trommelhöhlenwände, 16mal Caries des Hammers und Amboßes, 3mal Caries des Steigbügels, 8mal Ergriffensein des Labyrinths, davon 3mal Nekrose desselben. Die Eiterung sistierte in 67 Fällen, 49 blieben ungeheilt, und 11 starben durch intrakranielle Komplikationen. S. Weiß empfiehlt bei Masern Einträufelungen von ½prozentiger Silbersalpeterlösung in die Nase als Prophylacticum gegen sekundäre Mittelohrentzündungen. Gomperz ½ % ölige Menthollösung.

## Tuberkulöse Erkrankungen des Gehörorgans.

Das Vorkommen eitriger Mittelohrprozesse bei tuberkulösen Individuen, insbesondere bei Phthisikern, war bereits den älteren Autoren bekannt; schon bei Rhomberg, Grisolle, Nélaton, Rilliet und Barthez, Geißler

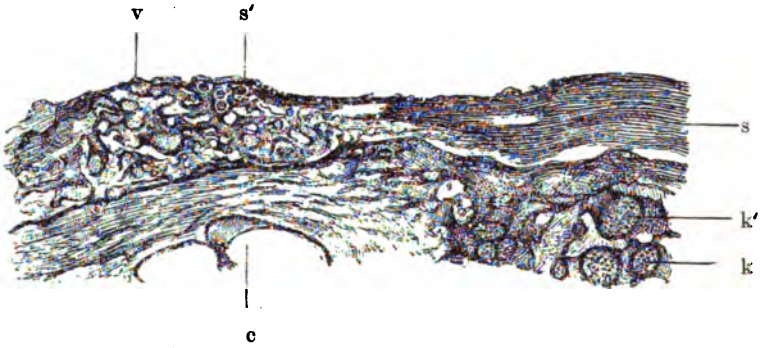


Fig. 255.

Mikroskopischer Durchschnitt der inneren Trommelhöhlenwand von einer 36jährigen, an Lungenphthise verstorbenen Frau, welche seit 4 Monaten an rechtseitiger profuser Mittelohreiterung litt. Der vordere Abschnitt der inneren Trommelhöhlenwand ist vollkommen von Schleimhaut entblößt, der freiliegende Knochen blaß, etwas rauh und uneben. Am Durchschnitte läßt sich die Grenze der gegen den Substanzverlust (v) dünner werdenden Schleimhaut (s s') erkennen. Der bloßgelegte Knochen (v), dessen Struktur sich von der darunter liegenden Schneckenkapsel (c) scharf differenziert, zeigt überall die Charaktere der Entzündung. Die Reste der angenagten Knochenlamelle (v) ragen, wie kleine Riffe, an der Oberfläche hervor, die Gefäßräume sind ebenso wie die größeren Knochenräume (k k') im hinteren Abschnitte des Felsenbeins von Rundzellen erfüllt.

finden sich Andeutungen über den Zusammenhang des Mittelohrprozesses mit der tuberkulösen Dyskrasie. Auch Wilde**) hat auf das klinische Bild der tuberkulösen Mittelohrentzündung, auf den schmerzlosen Beginn und auf die charakteristische Beschaffenheit des Eiters hingewiesen. Die anatomischen und klinischen Beiträge zu den tuberkulösen Erkrankungen des Schläfebeins von Rokitanski, Virchow, Toynbee, v. Tröltsch, Hammernyk, Zaufal u. a. blieben indes vereinzelt. Erst in den letzten Dezennien wurde der Tuberkulose des Gehörorgans größere Aufmerksamkeit zugewendet. Im Jahre 1865***) habe ich die klinischen Eigentümlichkeiten der phthisischen Mittelohreiterung gegenüber den anderen Formen hervorgehoben. Schwartze†) beschrieb die selten vorkommende

*) Archiv f. Ohrenheilk. Bd. XXVII.
**) Practical observations on aural Surgery 1853.
***) Beleuchtungsbilder des Trommelfells 1865, S. 65.
†) Pathologische Anatomie des Ohres 1878.

Digitized by Google

käsige Infiltration der Schleimhaut und das Vorkommen der seither vielfach beobachteten Tuberkelknötchen im Trommelfelle, welche von raschem Zerfalle und Schmelzung des Trommelfellgewebes gefolgt waren. Im Jahre 1882*) habe ich den histologischen Befund der Mittelohrschleimhaut einer an Mittelohreiterung leidenden, an Lungenphthise verstorbenen Frau mitgeteilt. Die Untersuchung ergab, daß ein Teil der Promontorialschleimhaut durch tuberkulöse Schmelzung verloren ging und daß die Erkrankung auf die Knochenwand des Promontoriums übergegriffen hat (Fig. 255).

Ein klares Bild des destruktiven Charakters der tuberkulösen Mittelohreiterung liefern die zahlreichen in meiner Sammlung befindlichen Präparate von Phthisikern. An einer Reihe dieser Präparate findet man das Trommelfell in großer Ausdehnung defekt oder total zerstört, die Gehörknöchelchen von Schleimhaut entblößt und durch Schmelzung des Bandapparates so gelockert, daß sie bei leichter Berührung herausfallen. Die Wände der Trommelhöhle und das Antrum sind einem mazerierten Knochen ähnlich, von Schleimhaut entblößt. An einer anderen Serie ist das Knochengerüste des Schläfebeins in verschiedener Ausdehnung kariös nekrotisch, die Promontorialwand siebförmig durchbrochen oder ganz zerstört und das Labyrinth bloßgelegt. Bei ausgedehnter Erkrankung des Schläfebeins ist die Pyramide ganz oder teilweise nekrotisch und in mehrere Stücke zerklüftet, der karotische Kanal, der Sinus lateralis, Warzenfortsatz und äußerer Gehörgang in den Bereich der tuberkulösen Zerstörung einbezogen und die das Schläfebein bedeckende Dura mater infiltriert, mißfärbig und durchbrochen.

Durch die Entdeckung des Tuberkelbacillus durch Koch hat die Pathologie dieser Ohrerkrankung einen ansehnlichen Fortschritt zu verzeichnen, der auf einer größeren Anzahl histologischer Befunde basiert. Eine eingehende Schilderung der tuberkulösen Mittelohreiterungen verdanken wir insbesondere Hegetschweiler**), Habermann***), Barnick†), Schwabach††), Körner†††) u. a. Die histologische Untersuchung der Mittelohrschleimhaut ergibt Schwellung, kleinzellige Infiltration, herdförmig eingelagerte Tuberkelbazillen und Riesenzellen, stellenweise Zerfall des Gewebes. Desgleichen finden sich Tuberkelknötchen im Granulationsgewebe (Brühl).

Die tuberkulösen Mittelohreiterungen entwickeln sich am häufigsten bei Lungentuberkulose, selten bei Tuberkulose in anderen Organen (Bobone), bei Drüsen- und Knochentuberkulose und bei latenter Tuberkulose in adenoiden Vegetationen (Lermoyez, Brieger). Sie wurde in jedem Stadium der Lungentuberkulose, am häufigsten jedoch bei schon bestehender Lungenphthise beobachtet. Bei dieser tritt sie zuweilen in den letzten Lebenstagen auf (Politzer). Prädisponierende Momente sind Heredität, ungünstige Wohnungs- und Nährverhältnisse, Kachexien jeder Art und das Zusammenleben mit Phthisikern (Milligan). Wiederholt sah ich sie bei tuberkulöser Drüsenerkrankung nach Scharlach. Nach Schwabach und Hegetschweiler kommt sie ungleich häufiger beim männlichen als beim weiblichen Geschlechte vor. Milligan hebt die große Häufigkeit der Ohrtuberkulose bei Kindern armer Leute in den Großstädten hervor. Nach Heike (Deutsche med. Wochenschr. XXXI. Jahrg.) werden bei der Ohrtuberkulose der Säuglinge die benachbarten Drüsen und Lymphwege häufiger ergriffen als bei Erwachsenen, und gehen bei Säuglingen die Knochenzerstörungen rascher vor sich.

Die primäre Tuberkulose des Ohres, welche von Knapp, Küster, Haug u. a. beobachtet wurde, ist ein seltenes Vorkommnis. Ihr Sitz ist vorzugsweise der Warzenfortsatz. Bei den primären Formen dürfte die Erkrankung durch hämatogene Infektion von den Markräumen des Knochens, bei der Invasion durch den Tubenkanal von der Schleimhaut ausgehen. Hier

*) Lehrbuch der Ohrenheilk. 1. Aufl., S. 467.
**) Die phthisischen Erkrankungen des Ohres auf Grund von 39 Sektionsberichten Bezolds. J. F. Bergmann, Wiesbaden 1895.
***) Zeitschr. f. Heilk. 1885, 1888 und Prager med. Wochenschr. 1885.
†) Haugs klin. Vorträge 1899.
††) Berliner Klinik 1897.
†††) Zeitschr. f. Ohrenheilk. Bd. XXX.

Digitized by Google

findet man nach Barnick neben hochgradiger entzündlicher Infiltration zahlreiche, stetig zerfallende Tuberkelknötchen mit oberflächlicher, später auf den Knochen übergreifender Geschwürsbildung. Die primäre Tuberkulose des Warzenfortsatzes kommt namentlich im Kindesalter vor, nach Henrici*) in 1/5 aller kindlichen Mastoiditiden.

Die tuberkulöse Mittelohreiterung wird am häufigsten durch Invasion der Krankheitserreger durch den Tubenkanal oder auf dem Wege der im submukösen Gewebe der Tube verlaufenden Lymphbahnen, seltener vom äußeren Gehörgange aus durch eine bestehende Trommelfellperforation hervorgerufen. Die hämatogene Infektion dürfte bei der Drüsen- und Knochentuberkulose oder bei Miliartuberkulose zu stande kommen (Barnick).

Die Ohraffektion tritt zuweilen unter den Symptomen einer akuten eitrigen Mittelohrentzündung auf, häufiger jedoch erscheint sie gleich vom Beginne unter dem Bilde einer symptomlos verlaufenden chronischen Mittelohreiterung.

Der Trommelfellbefund bietet bei akut verlaufenden Fällen, nach erfolgtem Durchbruch keine von der genuinen Otitis verschiedenen Merkmale. In den seltenen Fällen, in denen man Gelegenheit hat, das Trommelfell vor Eintritt des Ohrenflusses zu untersuchen, findet man bisweilen das Trommelfell gerötet oder blaßrot, an einer oder mehreren Stellen scharf umschriebene, durch Tuberkelknoten bedingte perlgraue Flecken (Schwartze). Nach kurzer Zeit, meist schon nach wenigen Tagen, bildet sich an diesen Stellen ein Geschwür, nach dessen Durchbruch das Trommelfell an 2—3 Stellen perforiert erscheint. Durch raschen Zerfall des Gewebes verschmelzen die mehrfachen Perforationen zu einem ausgedehnten Defekte, welcher die stark sezernierende, graubelegte oder gerötete, zuweilen mit rasch aufschießenden Granulationen bedeckte Promontorialwand zu Tage treten läßt (Brieger, Kümmel)**).

Bei den reaktionslos auftretenden Formen ergibt die Untersuchung in frischen Fällen das blasse, mit einer rahmähnlichen Sekretschichte bedeckte Trommelfell in der intermediären Partie oder, wie in einem meiner Fälle, an der äußersten Peripherie erweicht und perforiert.

Grimmer***) fand bei Miliartuberkulose ausgedehnte Tuberkulose der Schleimhaut des Mittelohres und der Innenfläche des Trommelfells, ohne daß der Spiegelbefund einen Anhaltspunkt dafür geboten hätte.

Blake und Buck (New York med. Journ. 1886) halten das schmerzlose Auftreten von Infiltration und Einschmelzung des hinteren oberen Quadranten des Trommelfells für charakteristische Begleitsymptome der beginnenden Mittelohrtuberkulose. Nach Milligan ist der Perforationsrand grau, erweicht und zeigt keine Erscheinungen einer reaktiven Entzündung wie bei anderen chronischen Mittelohreiterungen.

Die Symptome der tuberkulösen Mittelohreiterung bei den akut auftretenden Fällen unterscheiden sich im Beginne der Erkrankung nur wenig von der gewöhnlichen akuten Mittelohrentzündung. Erst im weiteren Verlaufe wird der Verdacht auf die tuberkulöse Natur des Leidens erregt durch doppelte oder mehrfache Trommelfellperforation, durch rasches Einschmelzen des Trommelfellgewebes mit rapider Entwicklung von Granulationen in der Trommelhöhle oder durch bald hinzutretende ausgedehnte Halsdrüsenschwellung oder Fazialislähmung. Bei der chronischen Form tritt sie oft reaktionslos auf (Morpurgo, Politzer), nur selten gehen dem Durchbruche

*) Die Tuberkulose des Warzenfortsatzes im Kindesalter. Habil.-Schr. Bei Bergmann, Wiesbaden 1904.

**) Vgl. Politzer, Atlas der Beleuchtungsbilder des Trommelfells, Taf. VI, 8 u. 9.

***) Zeitschr. f. Ohrenheilk. Bd. XLIV.

Digitized by Google

des Trommelfells schwache Röte oder Schmerzen voraus. Meist ist es ein leichter Ohrenfluß und das Auftreten subjektiver Geräusche, durch welche die Aufmerksamkeit auf das Ohrenleiden gelenkt wird. Der torpide Verlauf der Ohreiterung kann auch bei ausgedehnter kariös-nekrotischer Zerstörung des Knochens fortbestehen, ohne oder mit sehr geringer Granulationsbildung. Der Ausfluß ist entweder dünnflüssig, mißfärbig oder krümlig, fötid. Die Hörweite ist oft schon nach kurzer Krankheitsdauer infolge des raschen Übergreifens des Prozesses auf das Labyrinth stark herabgesetzt, die Perzeption durch die Kopfknochen aufgehoben. Infolge kariöser Zerstörung des Fazialkanals oder durch Infiltration der Nervenscheide des Fazialis mit Tuberkelknötchen tritt Gesichtslähmung ein. Kopfschmerz und Schwindel sind selten.

Der Ausgang der tuberkulösen Mittelohreiterung in Heilung ist sehr selten und es ist fraglich, ob es sich in den als geheilt veröffentlichten Fällen um eine tuberkulöse Ohreiterung oder um eine Eiterung bei einem tuberkulösen Individuum gehandelt hat.

Die durch die Mittelohrtuberkulose bedingte Knochenerkrankung kann sich auf umschriebene Stellen der Trommelhöhle, am Promontorium oder auf die Gehörknöchelchen beschränken, häufig jedoch wird ein großer Teil der Trommelhöhlenwände mit Einschluß der großen Gefäßkanäle, des Warzenfortsatzes und der Pyramide in den kariös-nekrotischen Prozeß einbezogen. Beim Übergreifen der Zerstörung auf das Labyrinth kommt es zur eitrigen Entzündung, Verdickung und partiellen Zerstörung der häutigen Gebilde, ferner zur Gewebsneubildung an der Labyrinthwand und in den Bogengängen*). Mehrere Male fand ich an den den kariösen Stellen benachbarten Partien Osteoporose und Osteophytbildung.

Die tuberkulösen Mittelohreiterungen führen häufiger zu intrakraniellen Komplikationen als früher angenommen wurde. Mehrmals fand ich indes die Dura und die laterale Sinuswand in großer Ausdehnung freiliegend und von Eiter umspült, ohne daß dieser Befund sich im Krankheitsbilde manifestiert hätte. Bei ausgedehnter kariöser Zerstörung des Felsenbeins tritt der letale Ausgang häufiger durch Lungenphthise, seltener infolge von eitriger oder tuberkulöser Meningitis, Hirnabszeß oder Sinusphlebitis ein.

In Bezug auf die Diagnose der Mittelohreiterung muß hervorgehoben werden, daß nicht jede Mittelohreiterung bei Tuberkulose als tuberkulöser Prozeß angesehen werden darf. Wir sind nur dann berechtigt, auf die tuberkulöse Natur des Mittelohrprozesses zu schließen, wenn die eitrige Entzündung mit einem raschen Zerfall des Trommelfellgewebes einhergeht, wenn durch die Inspektion oder bei vorsichtiger Sondierung die innere Trommelhöhlenwand von Schleimhaut sich entblößt zeigt und dabei rauh und uneben anfühlt, endlich wenn in dem Ausflusse Tuberkelbazillen gefunden werden. Nach Brieger kommen indes Fälle vor, wo die Diagnose weder aus den klinischen Symptomen noch aus der Sekretuntersuchung gestellt werden kann**).

Der Tuberkelbacillus wurde zuerst von Esche (Deutsche med. Wochenschr. 1883), später von Nathan und Ritzefeld im Mittelohrsekrete Tuberkulöser nachgewiesen. Er kommt im Sekrete nur spärlich vor und kann leicht mit ähnlichen in Cholesteatomen vorkommenden Bazillen verwechselt werden. Das Fehlen der Tuberkelbazillen beweist nichts gegen die tuberkulöse Natur des Eiterungsprozesses. Der Behauptung Nathans (Deutsches Archiv f. klin. Med. Bd. XXXV), der im Mittelohrsekrete der Phthisiker konstant Tuberkelbazillen fand, stehen die Angaben Schwa-

*) Bei den bisher bekannten Sektionsbefunden von mit Caries und Nekrose verlaufender Mittelohrtuberkulose (Habermann, Barnick, Schwabach, Gradenigo, Hänel, Brieger) wurde in etwa 1/3 der Fälle ein Durchbruch der beiden oder eines der Labyrinthfenster konstatiert.

**) Gh. Ferreri, Sulla diagnosi della tuberculosi nelle suppurazione croniche dell' orecchio. Arch. italian. di Otologia. Vol. X.

Digitized by Google

bachs und Briegers u. a. gegenüber, daß häufig bei ausgesprochener Tuberkulose des Ohres Tuberkelbazillen im Sekret fehlen und daß aus dem negativen Befund kein sicherer Schluß auf einen nichttuberkulösen Prozeß gezogen werden kann*). Zu den Tuberkelbazillen gesellen sich im Verlaufe der Erkrankung entweder der Streptococcus pyogenes oder der Staphylococcus pyogenes aureus. Das Eintreten dieser Mischinfektion verändert einerseits das klinische Bild der Mittelohrtuberkulose, anderseits das bakterioskopische Verhalten des Ausflusses, da in den Fällen von Mischinfektion die Tuberkelbazillen allmählich in den Hintergrund treten oder ganz verdrängt werden.

Die Prognose der tuberkulösen Mittelohreiterung ist im allgemeinen ungünstig; weniger ungünstig bei der primären Tuberkulose des Warzenfortsatzes (Henrici). Besonders schlimm gestaltet sie sich bei den akut verlaufenden Prozessen, bei frühzeitigem Hinzutreten von Fazialparalyse und bei Ergriffensein des Labyrinths (Kümmel). In chronischen Fällen sind der kopiöse, mißfärbige und fötide Ausfluß, der Nachweis von Caries der Trommelhöhlenwände, Lungenphthise und Marasmus als ungünstige Symptome anzusehen. Anderseits wird bei Individuen mit primärer Tuberkulose, z. B. bei Lokalisation im Warzenfortsatze bei Kindern, durch die operative Entfernung der erkrankten Partien oder durch Exzision tuberkulöser Drüsen Heilung erzielt. Desgleichen beobachtet man bei manchen Fällen von chronischen Ohreiterungen bei tuberkulösen, nicht phthisischen Individuen unter sorgfältiger, antiseptischer Behandlung (antiseptische Ausspülungen und Einblasungen von Jodolpulver) und beim Aufenthalt in südlichen Klimaten während des Winters (Bobone) oder an der Meeresküste (Milligan) nicht selten Heilung des Ohrenflusses. Hier dürfte es sich aber um Mittelohreiterungen nichttuberkulöser Natur gehandelt haben. Bei Phthisikern hingegen, besonders wenn bei Gegenwart von Tuberkelbazillen im Eiter eine rasche Einschmelzung des Trommelfells konstatiert wird, ist die Prognose absolut ungünstig (Morpurgo), und die Ausheilung der Eiterung, wie sie von Orne Green, von mir und von anderen beobachtet wurde, dürfte zu den großen Seltenheiten gehören.

Außer der lokalen antiseptischen Behandlung (siehe Therapie) sind bei nicht vorgeschrittener Lungentuberkulose der Aufenhalt in reiner, keimfreier Luft und kräftige Ernährung die wichtigsten Grundbedingungen für die Ausheilung des Lokalleidens. Die Tuberkulininjektionen haben sich als wirkungslos erwiesen.

Die operative Freilegung der Mittelohrräume liefert die günstigsten Resultate bei der primären Tuberkulose des Warzenfortsatzes (Küster, Milligan), namentlich bei Kindern. Nach meinen Erfahrungen (Londoner Kongreßbericht 1900), denen sich die von Brieger (ibidem) anschließen, ist die Operation streng indiziert in Fällen von Mittelohrtuberkulose bei nicht vorgeschrittener Lungentuberkulose. Hier wird bisweilen durch den Eingriff nicht nur Heilung des Lokalprozesses, sondern auch Hebung des Kräftezustandes und Heilung der Tuberkulose erzielt. Bei vorgeschrittener Phthise und bei den tuberkulös-nekrotischen Prozessen ist sie aussichtslos. Die Regel ist, falls sich Symptome von seiten des Warzenfortsatzes zeigen, möglichst früh zu operieren, so lange der Kräftezustand des Patienten noch einigermaßen Aussicht auf Heilung zuläßt. Bei herabgekommenen, dyskrasischen Individuen hat die Operation in der Regel nur eine rein palliative Wirkung. Die große Eitermengen produzierenden Knochenwände der Abszeßhöhle bedecken sich monatelang nicht mit Granulationen.

*) Milligan (Brit. med. Journ. 1895) empfiehlt zur Sicherstellung der Diagnose die Überimpfung abgeschabter Schleimhaut oder Knochenpartikel auf Kaninchen. Nach Brieger hat nur das positive Ergebnis der histologischen Untersuchung des dem Krankheitsherde selbst entnommenen Gewebsstückes einen diagnostischen Wert (Festschr. f. Lucae 1905).

Digitized by Google

Auch macht der nekrotisierende Prozeß trotz der Operation in der Regel keine Pause, sondern greift unaufhaltsam weiter. In einem meiner Fälle wurden in wiederholten operativen Eingriffen der ganze Warzenfortsatz, der größte Teil der knöchernen Gehörgangswand, die Spitze der Felsenbeinpyramide und das Tegmen tympani und antri in großer Ausdehnung entfernt. Die Wundhöhle bildete ein großes, stark sezernierendes, stets von Eiter überschwemmtes Cavum, in dem die freiliegende Carotis sich in ein sackförmiges Aneurysma verwandelt hatte. Die Nekrose griff schließlich am Clivus entlang auf die andere Seite über, und die Patientin ging an tuberkulöser Basalmeningitis zu Grunde.

Über die lupösen Erkrankungen des Mittelohrs liegen nur spärliche Beobachtungen vor. Außer den von Gradenigo und mir beobachteten Fällen (S. 204), bei denen ein Lupus exulcerans vom Nasenrachenraume auf das Mittelohr übergriff, sind noch die von Liares klinisch beobachteten Lupusfälle zu erwähnen, bei denen die Mittelohrerkrankung als Komplikation von Gesichts- und Nasenlupus auftrat. Die Prognose ist eine absolut ungünstige.

### Mittelohreiterungen infolge von Syphilis.

Die syphilitischen Entzündungen der Mittelohrschleimhaut treten am häufigsten im Gefolge syphilitischer Nasenrachenaffektionen durch Invasion des syphilitischen Virus per tubam in der Trommelhöhle auf. Äußerst selten ist sie die Folge eines primären Schankergeschwürs an der Rachenmündung der Ohrtrompete. Die auf den Tubenkanal übergreifenden syphilitischen Geschwüre und Condylome führen nicht selten bei gleichzeitiger Verwachsung des Gaumensegels mit der hinteren und seitlichen Rachenwand zur Striktur, in einzelnen Fällen zur Atresie der Ohrtrompete. Durch Fortpflanzung des Prozesses auf die Trommelhöhle kommt es entweder zu einem rückbildungsfähigen oder adhäsiven Katarrh mit Hyperostose der Knochenwände des Mittelohrs (Moos und Steinbrügge) oder zur eitrigen Entzündung. Die anatomischen Veränderungen bei dieser Form sind noch wenig bekannt. Kirchner fand in einem Falle perivaskuläre Infiltrate in der Schleimhaut. Die objektiven Symptome der syphilitischen Mittelohreiterung unterscheiden sich nicht wesentlich von denen der genuinen Formen. Albert H. Buck will indes in zwei von ihm beobachteten Fällen neben doppelter Perforation charakteristische Zeichen der Syphilis am Trommelfelle beobachtet haben, welches, was Farbe, Geschwürsbildung, diffuse Schwellung u. s. w. anlangt, mit dem entsprechenden Befunde am weichen Gaumen bei den betreffenden Individuen übereinstimmte. Die Schwerhörigkeit ist in der Mehrzahl der Fälle hochgradig. Verlauf und Ausgang gestalten sich verschieden, indem entweder bei geeigneter allgemeiner und lokaler Behandlung Heilung eintritt, oder es kommt zur Ulzeration der Schleimhaut mit Caries und Nekrose der Trommelhöhlenwände, des Warzenfortsatzes und des Felsenbeins mit Fazialislähmung, endlich zum tödlichen Ausgang durch Hirn- und Sinusaffektionen. Indes sind zerebrale Komplikationen hier seltener als bei den anderen Infektionskrankheiten. Die Diagnose der syphilitischen Mittelohreiterung ist mit Rücksicht auf den Umstand, daß der Trommelfellbefund nur selten charakteristische Merkmale zeigt, sehr schwierig. Wir sind demnach nur selten in der Lage, zu bestimmen, ob eine spezifisch syphilitische Mittelohreiterung vorliegt oder nicht, zumal ja auch bei Syphilitischen nicht spezifische Mittelohrerkrankungen vorkommen. Wir können nur bei konstatierter Syphilis, aus dem raschen Zerfall des Trommelfellgewebes und aus dem Schwinden der Kopfknochenleitung auf die syphilitische Natur des Leidens schließen. Die Prognose ist nur im Beginne der Ohraffektion, bei leichteren Formen und bei sonst kräftigen Individuen eine günstige, hingegen ungünstig bei alten und kach-

Digitized by Google

ektischen Personen, bei Komplikation mit Granulations- und Polypenbildung, bei Caries und totaler Taubheit. Nach energischer Allgemeinbehandlung beobachtete ich jedoch wiederholt auch bei schweren Fällen Heilung. Die Behandlung des Lokalleidens ist eine vorwiegend antiseptische; die von Bürkner empfohlenen alkoholischen oder wässerigen Sublimatlösungen (siehe Therapie) leisten gute Dienste. Daß auch bei diesen, wie bei allen übrigen syphilitischen Ohraffektionen, eine den Symptomen entsprechende Allgemeinbehandlung Platz greifen muß, bedarf keiner weiteren Ausführung.

Auch bei der Leukämie kommen bisweilen charakteristische Mittelohrerkrankungen vor, doch betrifft die Erkrankung viel häufiger das innere Ohr. Die Veränderungen an der Schleimhaut bestehen teils in freien Extravasaten von Lymphozyten oder roten Blutkörperchen, teils in leukämischen und hämorrhagischen Infiltraten (Schwabach, Alexander, Gradenigo). Mehr oder weniger ausgedehnte Blutextravasate in der Mittelohrschleimhaut kommen auch bei perniziöser Anämie vor (Habermann, Schwabach*).

## Die im Verlaufe der Mittelohreiterungen sich entwickelnden kariösen und nekrotischen Prozesse im Knochengerüste des Schläfebeins.

**Ätiologie und Vorkommen.** Die ulzerösen Knochenaffektionen bei den chronischen Mittelohreiterungen werden teils durch lokale Veränderungen, teils durch konstitutionelle Allgemeinleiden, insbesondere durch Tuberkulose, Skrofulose, Syphilis, Diabetes*), Marasmus, Merkurial- und andere Kachexien, ferner durch Trauma und durch Neubildungen hervorgerufen. Ihr häufiges Vorkommen bei den Infektionskrankheiten wurde schon früher erwähnt. Von den lokalen Ursachen sind als die wichtigsten hervorzuheben: die durch Verengerungen des äußeren Gehörganges, durch Polypen, Granulationen und Cholesteatommassen bedingte Eiterretention im Mittelohre, die Stagnation, Eindickung, Verkäsung und Zersetzung eitrigen Sekretes oder epidermidaler Anhäufungen in den pneumatischen Zellenräumen des Schläfebeins und endlich die Ulzeration der Schleimhaut, welche nach stellenweiser Bloßlegung der Mittelohrwandungen auf das Knochengewebe übergreift. Daß es sich hierbei in vielen Fällen um mikroparasitäre, tiefgreifende, von der erkrankten Periostlage der Schleimhaut abhängige Ernährungstörungen im Knochen handelt und daß der Caries (ulzerierende Osteitis) sehr oft ein tuberkulöser, zuweilen ein osteomyelitischer Prozeß im Knochen zu Grunde liegt, ist durch die pathologisch-anatomische Forschung sichergestellt.

Die Caries im Schläfebeine entwickelt sich seltener im Verlaufe akuter eitriger Mittelohrentzündungen — hier vorzugsweise bei den skarlatinös-diphtheritischen, morbillösen, tuberkulösen, syphilitischen und typhösen Formen — als bei den chronischen Mittelohreiterungen. Sie tritt öfter bei Kindern als bei Erwachsenen auf. Von der eng umschriebenen, auf das

*) Zeitschr. f. Ohrenheilk. Bd. XXXV.

Digitized by Google

Areal eines Stecknadelkopfes begrenzten oberflächlichen Caries bis zur ausgedehnten, nahezu den größten Teil des Schläfebeins betreffenden, tiefgreifenden Knochenentzündung mit Ausgang in Nekrose beobachtet man die mannigfachsten Abstufungen in der Ausbreitung der Knochenaffektion. Die ausgedehntesten Zerstörungen findet man bei den skarlatinösen und tuberkulösen Prozessen. Die pneumatischen Partien des Schläfebeins sind häufiger der Sitz von Caries und Nekrose als die diploetische und kompakte Knochensubstanz, in welche die entzündungserregenden Mikroorganismen schwerer eindringen (Steinbrügge). Demgemäß werden am häufigsten der Warzenfortsatz und die hintere, obere Gehörgangswand, seltener das Tegmen tympani, die Promontorialwand, die Pars petrosa, die vordere Gehörgangswand, die Squama, die Labyrinthkapsel und die Pyramidenspitze (Goris*) ergriffen. Der Prozeß kann sich auf einen der genannten Abschnitte beschränken; häufig jedoch findet man gleichzeitig mehrere Abschnitte kariös und nekrotisch, so öfters den Warzenfortsatz und den äußeren Gehörgang oder den Warzenfortsatz und den hinteren Abschnitt des Pars petrosa, endlich kann der größte

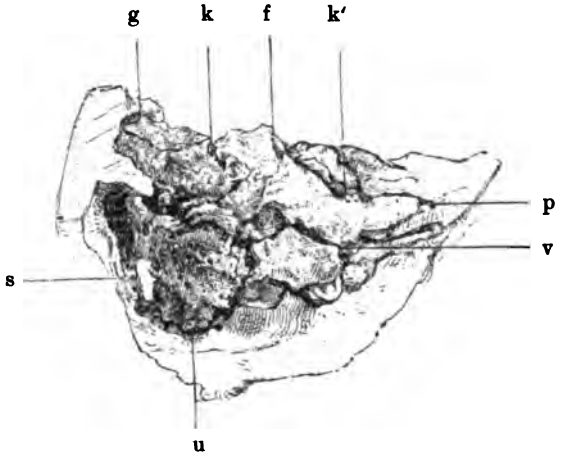


Fig. 256.

Ansicht der oberen und hinteren Pyramidenfläche. Ausgedehnte nekrotische Zerstörung des Felsenbeins von einem an Kleinhirnabszeß verstorbenen 32jährigen skrofulösen Mädchen. Das ganze Felsenbein ist in eine Anzahl lose zusammenhängender Knochenstücke (g, k, k', p, v, u) zerfallen, die Labyrinthkapsel von ihrer Umgebung losgelöst. s = durchbrochener Sinus sigmoideus. Nach einem Präparate meiner Sammlung.

Teil des Schläfebeins in den Ulzerationsprozeß einbezogen werden (Fig. 256) und die Knochenaffektion vom Schläfebein auf benachbarte Schädelknochen, am häufigsten auf das Hinterhauptbein, seltener auf das Jochbein, Seitenwandbein oder die Halswirbel übergreifen.

Ein früher nur wenig beachteter Standort der Caries ist der untere Trommelhöhlenraum. Die Angaben Kretschmanns und Grunerts, daß nicht selten auch die Wände des sogenannten Kellers (Cavum hypotympanic.) kariös gefunden werden, kann ich nach den in meiner Sammlung befindlichen Präparaten bestätigen. Im großen und ganzen jedoch greift der Ulzerationsprozeß verhältnismäßig selten auf den Bulbus venae jugularis und auf die Carotis über, trotzdem Zellräume des Kellers sich zwischen der unteren und vorderen Gehörgangswand und gegen den karotischen Kanal

*) Congrès français de chirurg. 1902.



Digitized by Google

erstrecken. Bei der operativen Freilegung der Mittelohrräume ist diesem Standorte der Caries volle Beachtung zuzuwenden.

Die vom Mittelohre ausgehenden kariös-nekrotischen Prozesse führen durch Zerfall und Einschmelzung des Knochengewebes oder durch nekrotische Abstoßung ganzer Knochenpartien zu großen Lückenbildungen im Schläfebeine und infolge davon zu ausgedehnten Kommunikationen zwischen Gehörgang, Warzenfortsatz und Trommelhöhle. Gleichzeitig wird aber häufig an anderen, besonders den kariösen Stellen benachbarten Partien durch diffuse, sklerotische, häufiger aber durch flache, netzartig durchbrochene Osteophyten der Raum beträchtlich eingeengt. Die letztere Form der Knochenneubildung fand ich neben Caries öfters in größeren Höhlen des Warzenfortsatzes. In anderen Fällen werden die Räume zuerst von Granulationsgewebe ausgefüllt, welches später zu einer soliden Masse verknöchert.

Neben der Caries im Schläfebeine finden sich gleichzeitig meist tiefgreifende Veränderungen an der Auskleidung des Mittelohrs und des Gehörganges, ebenso am Trommelfell und an den Gehörknöchelchen. Nicht selten ist die Schleimhaut ulzeriert oder in ein die Räume des Mittelohrs teilweise oder ganz ausfüllendes, in den Gehörgang hervorwucherndes, schwammiges Granulationsgewebe umgewandelt oder mit polypösen Wucherungen besetzt. Namentlich sind es die auf kariösem Boden und in der Nachbarschaft des kariös-nekrotischen Herdes aufschießenden, schmutziggrauen, mißfarbigen, von Kokken durchsetzten Granulationen, die nach wiederholter Abtragung immer wieder von neuem nachwuchern. Die Auskleidung des Gehörganges erscheint infiltriert, unterminiert oder losgelöst, das Trommelfell in großer Ausdehnung zerstört oder polypös degeneriert (v. Tröltsch), oder Reste desselben mit der inneren Trommelhöhlenwand verwachsen, die Gehörknöchelchen in ihren Verbindungen gelockert, kariös oder exfoliiert. Die nicht von Schleimhautwucherungen ausgefüllten Räume enthalten übelriechende, käsig zerfallende, schmierige Cholesteatommassen oder mit Blut, Cholesteatomklumpen und abgestoßenen Knochenfragmenten untermengte Jauche.

**Symptome der Schläfebeinkaries.** Von den subjektiven Symptomen tritt der, besonders während der Nacht sich steigernde Schmerz in den Vordergrund. Dieser ist manchmal bei eng umschriebenen Knochenulzerationen sehr heftig, während ausgedehnte Caries und Sequesterbildung, besonders bei tuberkulösen und skrofulösen Individuen, schmerzlos verlaufen kann. Der Schmerz wird entweder durch die den Ulzerationsprozeß begleitende Beinhaut- und Knochenentzündung oder durch Retention von Sekretmassen bedingt, in welchem Falle intensive Schmerzen oft rasch nachlassen, wenn sich der Eiter spontan einen Weg nach außen bahnt oder operativ entleert wird. Mit der vollständigen Sequestration hört häufig auch der Schmerz auf, bisweilen jedoch bilden noch nicht vollständig sequestrierte oder eingeklemmte, auf der Wanderung begriffene, scharfkantige Warzenfortsatz- oder Labyrinthsequester die Ursache hartnäckiger Schmerzen, welche erst nach Entfernung des toten Knochens sistieren. Zuweilen treten bei Caries neuralgische Schmerzen im Gebiete des Trigeminus auf.

Häufige, jedoch nicht konstante und keineswegs charakteristische Symptome der Caries sind: starke subjektive Geräusche, Schwindel und Erbrechen (Gorham Bacon, Zeitschr. f. Ohrenheilk. Bd. XIII), Betäubung, starke Reizbarkeit des Nervensystems, Aufregung und Schlaflosigkeit, beschleunigter Puls, zeitweiliges Frösteln und erhöhte Körpertemperatur, besonders gegen Abend. Sausen und Schwindel, im Beginne der Labyrinthnekrose vorhanden, schwindet nach der Demarkation des Sequesters vollständig.

Weit wichtiger sind die objektiven Symptome der Schläfe-

Digitized by Google

beinkaries. Diese sind keineswegs immer so ausgeprägt, daß man aus ihnen auf eine Ulzeration oder Nekrose des Knochens in der Tiefe schließen könnte. Indes bieten die Beschaffenheit des Ausflusses, die Veränderungen im äußeren Gehörgange und in der Umgebung des Ohres und gleichzeitige funktionelle Störungen im Bereiche des Facialis wichtige Anhaltspunkte, welche das Vorhandensein einer Caries mit großer Wahrscheinlichkeit vermuten lassen.

Der Ausfluß ist, besonders bei ausgebreiteter Caries, sehr kopiös, von dicker, rahmähnlicher Beschaffenheit, häufig jedoch auch dünnflüssig, fleischwasserähnlich, blutig, mißfarbig, ätzend und trotz konsequenter Antisepsis übelriechend. Nur selten enthält das Sekret im Bodensatze kleine Knochenpartikel. Die Eiterung kann zeitweilig stocken oder plötzlich ganz aufhören, wenn der Sekretabfluß durch Verengerung des Gehörganges, durch Granulationen oder durch vorgelagerte Sequester behindert wird.

Die Veränderungen im äußeren Gehörgange bestehen in diffuser Schwellung, Infiltration und Geschwürsbildung mit rasch wuchernden, von den Rändern kariöser Fisteln ausgehenden Granulationen und Polypen. Besonders wichtig in diagnostischer Beziehung sind die öfters vorkommenden Senkungen der oberen und hinteren Gehörgangswand, welche durch das Fortschreiten der Mittelohreiterung auf die pneumatischen und diploetischen Räume (s. S. 6) der oberen Gehörgangswand (v. Tröltsch) oder durch Übergreifen der Entzündung vom Warzenfortsatze auf die hintere obere Wand des knöchernen Gehörgangs hervorgerufen werden. Infolge der hierbei sich entwickelnden Unterminierung und Loslösung der Cutis durch Eiter- oder Cholesteatommassen kommt es zu Senkungen der Gehörgangswand bis zum vollständigen Verschluß des Gehörgangslumens. Die häufige Wiederkehr solcher Senkungen ist als ungünstige Komplikation bei chronischen Mittelohreiterungen anzusehen.

Die Senkungen der Gehörgangswand entwickeln sich unter heftigen Schmerzen, seltener schmerzlos. Sie bilden sich entweder spontan zurück oder es kommt oft nach wochenlanger Dauer zum Durchbruche der Cutis mit Entleerung von flüssigem oder verkästem Eiter, von cholesteatomatösen Massen oder nekrotischen Knochenpartien des Gehörganges und des Warzenfortsatzes. Sehr selten werden durch die Eiterung Teile des Gehörgangknorpels bloßgelegt, so daß seine zackigen Ränder frei in das Gehörgangslumen hineinragen.

Nach dem spontanen Durchbruche oder der künstlichen Durchtrennung solcher Senkungen ist eine genaue Sondierung der Teile unerläßlich. Durch sorgfältiges Betasten kann man sich über Länge und Richtung eines Fistelgangs, über Lokalität und Größe kariöser Knochenstellen, über eine etwaige Kommunikation zwischen Gehörgang und Warzenfortsatz und über die Gegenwart eines Sequesters Gewißheit verschaffen.

Infolge der Schläfebeinkaries entwickeln sich zuweilen ausgebreitete Lymphdrüseninfiltrationen an der seitlichen Halsgegend, ferner Entzündungsherde und Abszesse in der Umgebung des Ohres. Ihr Sitz ist die Außenfläche des Warzenfortsatzes oder seine untere und hintere Nachbarschaft, seltener die Gegend vor dem Ohre. Sie entstehen durch unmittelbares Übergreifen der Entzündung vom Schläfebein auf die benachbarten Weichteile oder durch Fortleitung der Entzündung auf präformierten Bahnen (Verbindungsstelle zwischen knorpeligem und knöchernem Gehörgange, die Incisurae Santorini, Ossifikationslücken im Os tympanicum, peritubares Bindegewebe, Emissarium mastoideum etc.); seltener ohne unmittelbaren Zusammenhang mit dem Krankheitsherde im Schläfebeine, durch Fortleitung der Entzündung mittels der Blut- und Lymphgefäße auf die das Schläfebein umgebenden Weichteile. Nicht selten senken sich diese Abszesse aus der Umgebung des Ohres auf den

Digitized by Google

Hals herab und können, indem sie fast stets den daselbst befindlichen Bindegewebspalten folgen, bis in die Brusthöhle gelangen*).

Der objektive Befund ist sehr verschieden. Bald findet sich die Warzenfortsatzgegend stark infiltriert, geschwollen, resistent oder fluktuierend, die normale oder ebenfalls stark infiltrierte Ohrmuschel vom Kopfe abstehend; bald wieder zeigt sich bei Eitersenkungen an der unteren Gehörgangswand, bei Caries und beim Durchbruch an der Innenseite des Warzenfortsatzes eine durch Infiltration der Parotis und des subfaszialen Bindegewebes bedingte harte, die seitliche Halsgegend einnehmende, schmerzhafte Geschwulst unterhalb der Ohrmuschel. Zuweilen greift die Entzündung bis in die Hinterhaupt- und Nackengegend einerseits (mit Kontraktur der Nackenmuskeln) und gegen den Scheitel und das Gesicht anderseits über. Manchmal bildet sich ein mit starkem Ödem des Gesichts und der Augenlider verbundenes Erysipel in der Ohrgegend, welches sich auf das Gesicht, auf die andere Kopfhälfte und längs des Halses, auf den Thorax und den Oberarm erstrecken kann.

Kommt es zur Abszeßbildung in der Umgebung des Ohres, so bahnt sich der Eiter einen Weg in den äußeren Gehörgang, indem der Knorpel selbst oder eine Incisura Santorini oder der membranöse Teil des knorpeligen Ganges durchbrochen wird, oder der Eiter dringt an die Hautoberfläche der äußeren Ohrgegend vor, bricht hinter, vor oder über dem Ohre durch und wird nach außen entleert. Selten bahnt sich der Eiter nach innen gegen den Nasenrachenraum einen Weg, wo es zur Bildung eines Retropharyngealabszesses kommen kann (Chimani, Kießelbach); in einem meiner Fälle war die Schläfebeinkaries mit Caries der oberen Wirbelkörper kompliziert. Gherardo Ferreri sah nicht selten im Kindesalter die Ausbreitung der Mittelohreiterung auf die Parotis und das Kiefergelenk. Die Abszeßhöhle in der Umgebung des Ohres kann sich rasch schließen, wenn sie nicht direkt mit dem kariösen Herde kommuniziert. Besteht hingegen eine unmittelbare Kommunikation zwischen dem Abszesse und dem kariösen Herde, so wird die Durchbruchstelle des Abszesses zur Fistelöffnung, welche oft jahrelang und meist so lange fortbesteht, bis die Knochenerkrankung in der Tiefe spontan oder nach operativer Freilegung des Eiterherdes ausheilt.

Die Ausmündungstelle dieser von schlechten, mißfarbigen Granulationen ausgekleideten, oft jedem therapeutischen Eingriffe trotzenden Fistelgänge ist sehr verschieden. Am häufigsten entstehen sie in der Warzenfortsatzgegend, zuweilen unterhalb, seltener oberhalb der Ohrmuschel und vor dem Tragus. Manchmal münden die mit dem kariösen Herde kommunizierenden Fistelgänge an entfernteren Stellen, wie am Hinterhaupte, in der Nackengegend oder, wie in einem von mir beobachteten Falle, in der Supraclavicularregion aus. Die Zahl der Fistelöffnungen variiert ebenfalls. Oft bleibt es nur bei einer Öffnung, zuweilen jedoch entstehen in verschiedenen Zeiträumen nebeneinander oder an entfernteren Punkten Fistelöffnungen, deren Gänge durch Einmündung in die kariöse Höhle oder auch unmittelbar untereinander kommunizieren. Manchmal vernarbt eine Fistelöffnung, während an einer anderen Stelle ein neuer Durchbruch erfolgt (Hedinger).

In jüngster Zeit hat Engelhart (Zeitschr. f. Ohrenheilk. 1907) aus der Klinik Hinsberg auf die Schwierigkeit der Differentialdiagnose zwischen otitischen Senkungsabszessen und Knocheneiterungen im Atlanto- und Occipitalgelenk aufmerksam gemacht. Auch können Lymphome, Osteomyelitis des Occiput, des Jochbeins, von der Schädelbasis ausgehende Abszesse mit otitischen Senkungsabszessen verwechselt werden.

*) Leidler, Archiv f. Ohrenheilk. 1908.

Digitized by Google

Ein häufiges Symptom der im Verlaufe der Mittelohreiterungen sich entwickelnden Caries im Schläfebeine sind die Paresen und Paralysen des N. facialis. Am häufigsten wurden sie bei den skarlatinös-diphtheritischen, tuberkulösen und syphilitischen Mittelohreiterungen, seltener bei den Otitiden im Verlaufe von Typhus und Leukämie beobachtet.

Die Lähmungen im Bereiche des Facialis werden bedingt:

1. Durch eine auf den Canal. Fallop. und auf das Neurilem des N. facialis fortgepflanzte Entzündung (Neuritis oder Perineuritis) ohne Caries des Knochenkanals. Es sind dies die günstigeren Formen, insofern nach Rückbildung der Entzündung im Fallopischen Kanale und nach Resorption des ausgeschiedenen Exsudates die Lähmung vollständig schwindet. Ob Dehiszenzen des Canalis Fallopiae die Entstehung von Fazialparalysen begünstigen, ist nicht erwiesen. Gegen diese Annahme würde die Tatsache sprechen, daß man zuweilen bei Caries und Nekrose der Trommelhöhlenwände den freiliegenden Fazialnerv von Eiter umspült findet, ohne daß bei Lebzeiten Symptome einer Fazialparese beobachtet worden wären (Gruber).

Geringfügige, nur bei genauer Prüfung wahrnehmbare Fazialparesen sind nach meinen Beobachtungen bei den einfachen chronischen Mittelohreiterungen viel häufiger, als bisher angenommen wurde. Ausgesprochene Fazialislähmung wurde von Bezold nur in 1 Proz. aller Mittelohreiterungen beobachtet. Daß auch bei einfachen, nichtperforativen Katarrhen zuweilen Fazialparesen vorkommen, ist durch Beobachtungen von Wilde, v. Tröltsch, Tillmanns, Politzer u. a. erwiesen.

2. Durch Übergreifen des kariös-nekrotischen Prozesses auf den Fazialnerven, welcher entweder durch mikroparasitäre oder tuberkulöse Infektion oder durch Arrosion außer Funktion gesetzt wird. Selten wird die Fazialparalyse durch eine im Verlaufe einer chronischen Mittelohreiterung sich entwickelnde Hyperostose des Fazialkanals bedingt.

Am häufigsten wird der Facialis bei Labyrinthnekrose ergriffen. In den von Bezold aus der Literatur zusammengestellten Labyrinthnekrosen war der Facialis in 83 Proz. affiziert. Am meisten gefährdet ist der Fazialnerv bei totaler Sequestration des Labyrinthes, bei Nekrose des oberen Vorhofabschnittes und bei Caries des hinteren, den Canalis Fallopiae bergenden Teils der inneren Trommelhöhlenwand, während bei nekrotischer Ausstoßung der Schnecke Fazialislähmungen seltener sind.

3. Durch Verletzungen des Fazialnerven bei operativer Freilegung der Mittelohrräume.

Die Fazialparalyse ist meist einseitig, äußerst selten beiderseitig (Wreden, Ludewig, Max, Ketli). Charakteristisch bei solchen beiderseitigen totalen Fazialparalysen ist der eigentümlich starre und unbewegliche Gesichtsausdruck. In einem von v. Tröltsch beobachteten Falle waren infolge von Ectropium der unteren Lider die Hornhäute zum Teil vertrocknet, die Unterlippe hing schlaff herab und das Kinn mußte beim Sprechen und Essen nach oben gedrückt werden.

Der Grad der Gesichtslähmung ist verschieden, je nachdem die Leitung nur in einzelnen Bündeln oder im ganzen Stamme des Nerven unterbrochen ist. Im ersteren Falle ist das Gebiet des Facialis ungleichmäßig affiziert, und man findet demnach die Lähmung bald vorzugsweise in den oberen, gegen die Stirne und den Schließmuskel des Auges hinziehenden, bald wieder in den unteren, gegen die Nase und den Mundwinkel sich verzweigenden Ästen stärker ausgeprägt. Meist jedoch ist der Schließmuskel des Auges weniger affiziert als die Muskeln des Mundwinkels und der Nase. Eine allgemeine, jedoch geringgradige Parese des N. facialis deutet auf eine verringerte Leitung im ganzen Nervenstamme. Hingegen läßt eine vollständige und länger dauernde Lähmung im ganzen Ausbreitungsbezirke des Nerven auf eine tiefgreifende Läsion und auf eine Unterbrechung in seiner Leitung schließen.

Digitized by Google

Selten findet man eine Lähmung der Muskeln des weichen Gaumens an der betreffenden Seite, mit einer bei der Phonation wahrnehmbaren, verringerten Beweglichkeit der dem erkrankten Ohre entsprechenden Gaumenhälfte (Mann, Zeitschr. f. Ohrenheilk. Bd. XLVII). Réthi wies experimentell nach, daß der Levator palat. mollis nicht vom N. facialis, sondern vom Vagus innerviert wird.

Die Reaktion des gelähmten Nerven und der Muskeln gegen elektrische Ströme ist bei den leichteren Formen normal oder etwas erhöht. Bei den schwereren Formen zeigen die Muskeln eine anormale Reaktion. Die farado-muskuläre Kontraktilität, im Beginne der Erkrankung öfters erhöht (Erb, Benedikt), sinkt im weiteren Verlaufe rapid bis zum vollständigen Erlöschen, während die Muskeln gegen galvanische Reize stärker reagieren als auf der normalen Seite. Später, bei vorgeschrittener Nerven- und Muskelatrophie, erlischt auch die galvano-muskuläre Kontraktilität vollständig. Wo bei den schwereren Formen Heilung oder wesentliche Besserung eintritt, dort erfolgt nach Benedikt die Rückkehr der elektrischen Reaktion in der umgekehrten Reihenfolge, in welcher sie geschwunden ist.

Der Entwicklung der Fazialislähmung gehen oft starke Schmerzen im Ohre und in der entsprechenden Gesichtshälfte voraus. In anderen Fällen fehlt jeder Schmerz und die Paralyse wird durch Zuckungen in den Gesichtsmuskeln (tic convulsif) eingeleitet; endlich kann die Lähmung plötzlich ohne alle Vorläufer eintreten. Bei Paresen beobachtet man während des Verlaufes starke Schwankungen im Grade der Lähmung. Tritt Besserung oder Heilung ein, so geschieht dies nicht immer gleichmäßig im ganzen Nervengebiete des Facialis, indem manche Äste länger gelähmt bleiben als andere. Die Heilung erstreckt sich zuweilen nur auf einzelne Äste, während im Bereiche anderer für immer ein paretischer Zustand zurückbleibt.

Die Ausgänge der Fazialislähmung sind: 1. Rückkehr zur Norm in Fällen, bei denen die auf das Neurilem oder auf den Gesichtsnerven fortgepflanzte Entzündung sich vollständig zurückbildet. 2. Bleibende Paresen des ganzen Nerven oder einzelner Äste desselben, wenn durch Verdichtung und Schrumpfung des Neurilems die Leitung im Nerven verringert wird, oder wenn einzelne Nervenbündel außer Funktion gesetzt wurden. 3. Vollständige und bleibende Paralyse des Facialis, wenn die Leitung im Nervenstamme durch Ulzeration oder Schwielenbildung aufgehoben wurde. Die Folgen solcher Lähmungen sind sekundäre Atrophie der Gesichtsmuskeln, selten auch der betreffenden Kieferhälfte, permanenter Bindehautkatarrh und bei Lähmung der betreffenden Gaumenhälfte sekundärer Mittelohrkatarrh der früher nicht affizierten Seite infolge behinderter Ventilation des Tubenkanals.

Für die außergewöhnliche Regenerationsfähigkeit des Fazialnerven sprechen die in der Literatur angeführten Fälle von Heilung nach Ausstoßung des Labyrinths (Bezold) und nach operativer Verletzung (Kümmel, Schultze).

Die Prognose der otitischen Fazialparalysen hängt von der anatomischen Grundlage und von der Dauer der Lähmung ab. Am ungünstigsten ist sie bei ausgedehnter Sequestration der Pyramide und bei tuberkulösen Mittelohreiterungen. Rasch eintretende totale Paralyse bei objektiv nachweisbarer Caries und Nekrose verschlimmern die Prognose. Eine relativ günstige Prognose liefern die durch die Radikaloperation entstandenen Lähmungen, wenn die Regenerationsfähigkeit nicht durch einen während der Operation in den Nervenstamm interkalierten Knochensplitter gehindert wird.

Wichtig in prognostischer Beziehung ist die Differentialdiagnose zwischen rheumatischer und otitischer Fazialislähmung insofern als die rheumatische Lähmung bei nichteitrigen und eitrigen Mittelohraffektionen

Digitized by Google

vorkommt. Durch Beobachtungen an meiner Klinik fand Neumann (Wiener med. Wochenschr. 1903), daß die rheumatische Lähmung plötzlich auftritt und alle Äste — am stärksten den Mundwinkelast — befällt, während bei der otitischen Fazialislähmung die Paralyse sich astweise entwickelt.

Obwohl nach dem Vorhergehenden die Prognose der otitischen Fazialparalysen nicht immer ungünstig ist, so muß doch ihr Auftreten im Verlaufe von Mittelohreiterungen stets als ein ernstes Symptom aufgefaßt werden, insoferne sie öfter als Vorläufer einer tödlich verlaufenden Hirnaffektion, seltener als Prodromalsymptom einer letalen Sinusthrombose erscheinen. Lange anhaltende normale Reaktion des Nerven auf elektrische Reize (konstanter Strom) ist im allgemeinen als günstiges, baldiges Eintreten der Entartungsreaktion hingegen (Erb) als ungünstiges Symptom zu betrachten.

Die galvanische Behandlung findet nur dann Anwendung, wenn die Reaktionserscheinungen geschwunden sind und keine gefahrdrohenden Symptome bestehen. Der Erfolg ist nicht selten günstig und ich habe in meiner Praxis wiederholt Fälle gesehen, bei denen langdauernde Gesichtslähmungen nach erfolgloser Jodkur durch den galvanischen Strom beseitigt oder wesentlich gebessert wurden. Wo die Lähmung, besonders nach Ausheilung der Caries und nach abgelaufener Eiterung, lange Zeit besteht und als Ursache derselben eine Zerstörung oder Schwielenbildung vorausgesetzt werden kann, ist selbstverständlich jede Therapie fruchtlos und die Anwendung des faradischen Stromes kann in solchen Fällen nur den Zweck haben, der Atrophie der Muskeln der betreffenden Seite entgegenzuwirken. In einzelnen Fällen sah ich selbst bei lange dauernden Lähmungen infolge Caries eine merkliche Besserung nach dem Gebrauche von Jodbädern und der Akratothermen.

In den letzten Jahren hat man, gestützt auf das von Manasse ausgeführte Tierexperiment, versucht, durch Pfropfen des gelähmten Fazialnerven an den N. accessorius oder an den Hypoglossus die Funktion des Facialis wiederherzustellen. Zu diesem Behufe wird der periphere Teil des N. accessorius oder des N. hypoglossus präpariert und der N. facialis bis zum Foramen stylo-mastoideum freigelegt. Der möglichst hoch oben durchtrennte Fazialnerv wird nun an den N. accessorius oder N. hypoglossus durch einen seichten Einschnitt angelagert und die Hautwundfläche vernäht. Ein Effekt der Pfropfung ist oft erst nach Monaten bemerkbar. Ballance empfiehlt die Durchtrennung des Facialis möglichst weit oben nach Wegmeißelung des untersten Stückes des Canalis Fallopiae.

Die bisher erzielten Resultate (Ballance, Körte, Hackenschmidt, Alexander, Stewart, Furet, Lafite-Dupont, Alt u. a.) dieses operativen Verfahrens lauten mit geringen Ausnahmen wenig befriedigend. Bei Pfropfung auf den N. accessorius treten bei Aktion des Facialis störende Mitbewegungen in der Schultermuskulatur auf; bei Pfropfung auf den Hypoglossus wurde Lähmung und Atrophie der betreffenden Zungenhälfte beobachtet.

Die günstigen Erfolge werden von den Neurologen deshalb nicht als einwandfrei erklärt, weil die Pfropfung zu früh gemacht wurde, die Spontanheilung der Lähmung daher nicht ausgeschlossen war. Ich halte den Versuch nur gerechtfertigt in Fällen, wo der Facialis durch ausgedehnte Sequestration oder Ausstoßung der Pyramide zerstört ist, eine Annahme, die auch von den Wiener Neurologen geteilt wird (Hirschl, Fuchs, Infeld). Laurens (Arch. intern. de laryng. etc. 1905) verwirft die Operation. Über die von Gersuny ausgeführte submuköse Muskelplastik liegen längere Beobachtungen nicht vor.

**Diagnose der kariös-nekrotischen Prozesse im Schläfebeine.** Die Diagnose der Caries und Nekrose des Schläfebeins ist festgestellt, wenn die kariösen Stellen im Gehörgange oder in der Trommelhöhle bei der Inspektion als blasse, graugelbe oder mißfarbige Stellen erscheinen, welche bei Betastung mit der Sonde sich rauh anfühlen, oder wenn bereits sequestrierte Knochenstücke im Gehörgange und in der Tiefe sichtbar sind. Hingegen ist bei tiefer, der Untersuchung unzugänglicher Lokalisation der Erkrankung und

Digitized by Google

bei Mangel auffälliger Symptome die Diagnose der Caries sehr schwierig, oft ganz unmöglich. Wo die bloßliegenden Knochenpartien von Granulationsgewebe so stark überwuchert sind, daß sich die kariösen Stellen oder der Sequester der unmittelbaren Besichtigung entziehen, ist die Diagnose nur mittels feiner, biegsamer, leicht geknöpfter Silbersonden mit Sicherheit zu stellen.

Die Sondierung muß indes mit großer Vorsicht ausgeführt werden, weil durch einen rohen Eingriff nicht nur die Gehörknöchelchen disloziert, sondern auch die oft angenagte und morsche Promontorialwand durchbrochen werden kann und durch den Eitererguß in das Labyrinth die Gefahr einer Ausbreitung der Eiterung gegen die Schädelhöhle entsteht. Rohe Sondierung könnte aber auch durch Eröffnung einzelner Diploeräume gefahrbringend werden, wenn die Eiterjauche in sie eindringt und von hier aus in die venösen Blutbahnen des Schädels und in den allgemeinen Kreislauf gelangt. Einigemal konnte ich die Anwesenheit eines Sequesters im Attik mittels des intratympanalen Spiegelchens (S. 366) nachweisen.

Wo die Sondenuntersuchung kein positives Ergebnis liefert, dort läßt sich die Schläfebeinkaries nur aus der Koinzidenz mehrerer Symptome mit großer Wahrscheinlichkeit annehmen. Als solche sind anzuführen: anhaltende oder öfter wiederkehrende, bei der Perkussion des Warzenfortsatzes sich steigernde Schmerzen im Ohre, ein kopiöser oft fleischwasserähnlicher, übelriechender oder Knochensand und kleine Knochenpartikel enthaltender Ausfluß, andauernde oder öfters wiederkehrende Infiltration und Senkung der Auskleidung des knöchernen Gehörganges, rasch hervorwuchernde Polypen und Granulationen aus der Trommelhöhle und Fistelöffnungen hinterlassende Abszeßbildung in der Umgebung des Ohres. Hartnäckige Mittelohreiterungen ohne die genannten objektiven und subjektiven Symptome lassen zwar einen umschriebenen kariösen Herd im Schläfebein vermuten, doch können solche jeder Lokalbehandlung trotzenden Eiterungen auch durch Cholesteatom oder Eiterherde in unzugänglichen Teilen des Schläfebeins verursacht sein.

**Prognose der Schläfebeinkaries.** Die Prognose der Schläfebeinkaries hängt von dem Charakter, dem Sitze und der Ausdehnung der Knochenaffektion ab. Sie gestaltet sich günstiger bei gesunden Individuen, bei oberflächlichem Sitze der Erkrankung und bei günstigen lokalen Verhältnissen, welche den Sekretabfluß, die Entfernung des Sequesters und eine rationelle antiseptische und chirurgische Behandlung gestatten. Die Prognose gestaltet sich hingegen ungünstig bei Tuberkulose, Skrofulose, Syphilis, Diabetes und bei marastischen und kachektischen Individuen, ferner bei tiefsitzender Caries in der Pyramide und am Tegmen tymp., bei gleichzeitigen Strikturen des äußeren Gehörganges und bei abnormen Verlötungen des Trommelfells mit der inneren Trommelhöhlenwand, endlich bei exzessiver Granulationsbildung im Mittelohre, welche den freien Abfluß der septischen Sekrete hindern.

Von geringerem Einflusse auf die Prognose in Bezug auf die letalen Folgen ist die Ausdehnung der Knochenulzeration, insofern zuweilen eine auf das Trommelhöhlendach begrenzte Caries von geringem Umfange zum Durchbruche gegen die Schädelhöhle führt, während bei ausgedehnter, bis an die harte Hirnhaut und die Sinus reichender Ulzeration ein großer Teil des Schläfebeins sequestriert und ausgestoßen werden kann, ohne den letalen Ausgang herbeizuführen. Die Hörstörung ist bei ausgebreiteter Caries und Nekrose infolge des Übergreifens der Knochenentzündung auf die Labyrinthkapsel meist hochgradig. Wo beim Weberschen Versuche die Stimmgabel gegen das nicht affizierte Ohr lateralisiert wird, liegt der Verdacht einer Labyrintheiterung sehr nahe.

**Verlauf und Ausgänge der Schläfebeinkaries.** Die Schläfebeinkaries entwickelt sich entweder akut mit rapider Zerstörung und Sequestration des

Digitized by Google

Knochengewebes, besonders bei den tuberkulösen, den skarlatinös-diphtheritischen und den syphilitischen Mittelohreiterungen, oder die Ulzeration nimmt einen schleichenden Verlauf und kommt erst nach Monaten oder Jahren durch Bildung eines Sequesters zum Abschluß. Ein rapides Fortschreiten beobachtet man bei Kindern in den ersten Lebensjahren. Zuweilen tritt während des Verlaufes ein zeitweiliger Stillstand ein, dem, unter heftigen Reaktionserscheinungen oder auch schleichend, eine Exazerbation der zerstörenden Knochenentzündung folgt. Die Caries kann sogar an einer Stelle des Schläfebeins ausheilen und nach mehreren Monaten oder Jahren an einer anderen Stelle oder in der Nachbarschaft des früheren Entzündungsherdes wieder auftreten.

Die Ausgänge der Caries und Nekrose des Schläfebeins sind:

1. Heilung ohne wesentliche Difformität im Knochengerüste des Schläfebeins. Diesen Ausgang beobachtet man bei Caries und Einschmelzung der oberflächlichen Knochenlamellen des äußeren Gehörganges und der Trommelhöhle.

2. Heilung mit Knochendefekten im Schläfebeine. Der Substanzverlust im Knochen entsteht entweder durch allmähliche, von der Oberfläche gegen die Tiefe greifende Einschmelzung des Knochengewebes oder durch Konfluenz der Räume des Schläfebeins infolge von Exfoliation nekrotischer Knochenstücke in Form unregelmäßiger, riffiger, zuweilen mehrfach durchbrochener Sequester.

3. Übergreifen der kariösen Eiterung auf den Fazialkanal, auf die Schädelhöhle und die Venensinus mit letalem Ausgange infolge von Meningitis, Hirnabszeß und Sinusphlebitis (siehe den Abschnitt „Intrakranielle Komplikationen otitischen Ursprungs").

4. Anätzung des karotischen Kanals und des Sinus transversus mit letalem Ausgange durch Verblutung.

5. Letaler Ausgang durch Aufnahme infektiöser Stoffe aus den kariös-nekrotischen Partien des Schläfebeins in die Blutmasse (Pyämie) oder durch eine von der Lokalaffektion ausgehende Allgemeinerkrankung (Tuberkulose, Marasmus, Albuminurie, amyloide Degeneration innerer Organe).

Die Sequesterbildung geht im Verlaufe skarlatinös-diphtheritischer Prozesse manchmal sehr rasch, meist jedoch langsam vor sich. Durch das Liegenbleiben des Sequesters wird häufig die profuse Eiterung und das Emporschießen neuer Granulationen befördert, während nach der Entfernung des Knochenstücks die Eiterung in der Regel rasch abnimmt und auch die Wucherungen einschrumpfen. Heftige Schmerzen, Konvulsionen, Schwindel und Erbrechen (Moos) hören oft nach Entfernung des Sequesters auf. Zuweilen wandert der Sequester vom Standorte seiner Entstehung an eine andere Stelle; so häufig vom Warzenfortsatze und der Trommelhöhle in den äußeren Gehörgang, seltener, wie in einem von mir beobachteten Falle, vom Warzenfortsatze in die Trommelhöhle. Sequestrierte Teile des Labyrinths bleiben entweder an Ort und Stelle liegen oder gelangen in die Trommelhöhle und von hier in den äußeren Gehörgang.

Größe und Form der Sequester hängen von dem Sitze und der Ausdehnung des kariösen Prozesses ab. Häufig findet man nur ein sequestriertes Knochenstück, nicht selten jedoch eine Anzahl unzusammenhängender Knochentrümmer. Bei Kindern kommt es zu rascher sich entwickelnden und ausgedehnteren Nekrosen als bei Erwachsenen.

Die oberflächliche, auf den knöchernen Gehörgang beschränkte Nekrose lokalisiert sich, wie ich mehrmals bei tuberkulösen Individuen beobachtete, auf den inneren Abschnitt der hinteren oberen Wand, welche in Form einer bogenförmig gekrümmten, zackigen Knochenplatte abgestoßen wird, an deren innerem Rande sich ein Teil des Sulcus tymp. befindet. Solche Sequester sind von Granulationsgewebe überwuchert und können erst nach Lockerung mittels der Sonde, mit einer schmalen Polypenzange extrahiert werden. Bei Kindern werden oft ganze Stücke vom Trommelfellringe (Gomperz), selten, wie in einem von mir beob-

Digitized by Google

achteten Falle, beide Annuli tympanici (Fig. 257) vollständig sequestriert und ausgestoßen, an welchen der Sulcus tymp. noch deutlich erkennbar ist.

Die umschriebene, oberflächliche Nekrose der Trommelhöhlenwände betrifft nach meinen Beobachtungen am häufigsten die äußere Knochenlamelle des Promontoriums, welche unter der granulierenden Schleimhaut mortifiziert und in dünnen, zackigen Plättchen abgestoßen wird, an welchen manchmal ein Stück des Sulc. Jacobsonii den Standort der Nekrose erkennen läßt. In anderen Fällen entwickelt sich infolge ulzeröser Zerstörung der Schleimhaut, ohne nachweisbare Loslösung von Knochenpartikeln, ein bis zur Labyrinthlamelle greifendes Knochengeschwür am Promontorium, das durch die zahlreichen Grübchen und Riffe der inneren Trommelhöhlenwand ein wurmstichiges, zernagtes Aussehen erhält.

Umfangreicher und von größerem Belang ist die Sequesterbildung bei tiefgreifender Caries. Sie beschränkt sich selten auf einen Abschnitt des Schläfebeins. Bisweilen werden gleichzeitig Teile des Gehörganges und des Warzenfortsatzes oder des Warzenfortsatzes und der Pyramide, oder ein großer Teil des Schläfebeins mit Teilen des Gehörganges, der Schuppe, des Warzenfortsatzes und des Labyrinthes sequestriert.

Die Literatur der Ohrenheilkunde ist reich an Beispielen von Sequestration und spontaner Ausstoßung größerer Partien des Schläfebeins. Nicht selten werden einzelne Teile oder das ganze Labyrinth sequestriert. Am häufigsten werden, wie zahlreiche Beobachtungen zeigen, die Schnecke (Fig. 258) (Kirchner, Schwartze),

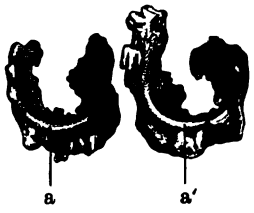


Fig. 257.

Durch skarlatinöse Mittelohreiterung sequestrierte und ausgestoßene Annuli tympanici. a a' = Sulcus tymp. Nach Präparaten meiner Sammlung.

Fig. 258.

Exfoliierte Schnecke von einem 7jährigen Mädchen nach 2jähriger Dauer der Mittelohreiterung.

die Bogengänge (Guye) oder das ganze Labyrinth ausgestoßen (Toynbee, Roosa und Emerson, Wilde). Nach Bezold (Archiv f. Ohrenheilk. Bd. XVI), der 41 Fälle aus der Literatur zusammengestellt und 5 eigene Beobachtungen hinzugefügt hat, gehen nahezu 20 Proz. der Fälle von Labyrinthnekrose an Hirn- und Sinusaffektionen zu Grunde.

Die Labyrinthnekrose bedingt totale Taubheit. Indes kann bei Arrosion der Bogengänge noch Schallempfindung vorhanden sein, wenn die Eiterung sich nicht auf die Schnecke erstreckt. Nach nekrotischer Ausstoßung der Schnecke geht das Hörvermögen für Sprache und Töne verloren. Die Angaben, daß nach Exfoliation der Schnecke noch Hörvermögen für musikalische Töne und Sprache vorhanden sei, müssen als irrtümlich bezeichnet werden, weil bei einseitiger Affektion die Hörfähigkeit des anderen Ohres nicht ausgeschaltet werden kann (Hartmann, Bezold, Corradi, Politzer). Die von Burkhard-Merian, Kretschmann und mir gemachte Beobachtung, daß manchmal nach Exfoliation der Schnecke der Webersche Versuch gegen das schneckenlose Ohr lateralisiert wird, harrt noch ihrer Erklärung.

Die die Labyrinthnekrose begleitenden Symptome: Totale Taubheit, Schwindel und Erbrechen können nur dann zur Diagnose herangezogen werden, wenn die Sondierung einen Sequester in der Tiefe nachweist, da diese Erscheinungen auch bei Durchbruch des Eiters in die Labyrinthhöhle auftreten. Gestützt wird die Diagnose der Labyrinthnekrose durch die Komplikation dieser Symptome mit Fazialparalyse. Nach Herhold (Verhandl. d. Vereins d. Chirurg. Berlins 1893) können Gleichgewichtstörungen bei Sequestration des Labyrinthes fehlen. Eine zusammenfassende Statistik der Labyrinthnekrose liefert Gerber (Archiv f. Ohrenheilk. Bd. LX).

Digitized by Google

Daß trotz ausgedehnter, bis knapp an die harte Hirnhaut reichender Zerstörungen im Felsenbeine nicht immer letal endende Komplikationen eintreten, wird nur dadurch erklärlich, daß sich Bindegewebswucherungen um den Sequestrationsherd entwickeln, die einen Schutzwall gegen den Eiterungsprozeß bilden. Dafür spricht der von W e n d t beobachtete Bindegewebswall im inneren Gehörgange, welcher in einem Falle von Sequestration der Felsenbeinpyramide die Ausbreitung der Eiterung gegen die Schädelbasis verhindert hat. Ähnliche Veränderungen: Neubildung von Bindegewebe, Hyperostose und Osteosklerose finden sich auch an anderen Stellen des Felsenbeins an der Grenze kariös-nekrotischer Herde als Schutzwall gegen den fortschreitenden Zerstörungsprozeß (Arch. f. Ohrenh. 63).

Nach Ausstoßung oder Entfernung des Sequesters wird die durch den Substanzverlust gebildete Höhle von Granulationen ausgefüllt, die nach Umwandlung in faseriges Bindegewebe verknöchern (Knochennarbe). In anderen Fällen überziehen sich die Wände der Höhle noch während der Anwesenheit des Sequesters mit Narbengewebe, welches durch Invasion der Epidermis des äußeren Gehörgangs zur Matrix eines Cholesteatoms umgewandelt wird (S. 371).

Außer den geschilderten Höhlenbildungen im Schläfebeine kommt es häufig durch Exostose und Hyperostose nicht nur zur Verödung der durch die Nekrose entstandenen Defekte, sondern auch zur Verengerung und Verschließung einzelner Teile der Trommelhöhle und des Gehörganges, zuweilen sogar zum gänzlichen Verschluß der Trommelhöhle durch neugebildetes Knochengewebe und zur Atresie des äußeren Gehörganges, welcher in verschiedener Tiefe blindsackähnlich mit einer unnachgiebigen Knochenmasse abschließt. Diese Veränderungen haben selbstverständlich meist hochgradige Schwerhörigkeit oder totale Taubheit zur Folge.

**Therapie der kariösen Prozesse im Schläfebeine.** Bei der konservativen Behandlung der kariösen Prozesse im Schläfebeine, die seit den glänzenden Erfolgen der operativen Behandlung ganz in den Hintergrund getreten ist und nur mehr bei umschriebener Caries des knöchernen Gehörganges und des Margo tymp. angewendet wird, ist vor allem die möglichst gründliche Entfernung der stagnierenden Sekrete durch häufige antiseptische Ausspülungen (S. 380) anzustreben. Es ist dies eine der Hauptbedingungen für die Abgrenzung der Caries und für die Hintanhaltung ihres Übergreifens auf die Schädelhöhle. Ist der Gehörgang durch Granulationen oder Polypen verlegt, so müssen diese rasch beseitigt werden (siehe Polypen). Bei Verengerung infolge eitriger Unterminierung der hinteren oberen Gehörgangswand sind ausgiebige Inzisionen in die vorgebauchten Partien angezeigt, um dem Eiter oder den käsigen Massen den Ausweg zu verschaffen. Bei starken Verengerungen in der Nähe des Trommelfells müssen dünne, elastische Röhrchen hinter die verengte Stelle vorgeschoben und die Sekrete mit Bor-, Karbol- oder Lysolwasser oder mit schwacher Kochsalzlösung ($^1/_2$—1 Proz.) ausgespült werden. Zuweilen wirken längere, durch $^1/_4$—$^1/_2$ Stunde fortgesetzte Irrigationen unter schwachem Drucke sehr günstig. Die verengten Stellen des Gehörgangs sind durch Einlegen progressiv stärkerer, keilförmiger Bourdonnets aus steriler Gaze oder durch Einschieben kurzer Drainröhrchen zu erweitern.

Besonders wirksam bei den kariösen Prozessen erweist sich die D u r c h s p ü l u n g d e r T r o m m e l h ö h l e d u r c h d i e O h r t r o m p e t e mit schwacher Bor- und Kochsalzlösung (siehe S. 112). Durch diese werden nicht nur putride Sekrete und verkäste Massen herausgespült, sondern auch s e h r h e f t i g e , d i e C a r i e s b e g l e i t e n d e S c h m e r z e n i m O h r e r a s c h b e s e i t i g t o d e r g e m i l d e r t. Ich lege auf dieses Verfahren bei der Behandlung der Caries umso größeres Gewicht, als nach meinen Erfahrungen die subjektiven Symptome durch keine andere lokale Therapie

Digitized by Google

so rasch gebessert werden, wie durch diese Methode (Millingen)*). Bei intensiven, nicht zu lindernden Schmerzen ist man oft genötigt, zu subkutanen Morphiuminjektionen zu greifen.

Die lokale Medikation ist selten von Erfolg begleitet. Ätzungen mit Trichloressigsäure (10 Proz.) oder durch Galvanokaustik sind nur bei engumschriebener, superficieller Caries der Gehörgangswände von einigem Nutzen; bei Caries der Promontorialwand sind sie zu verwerfen. Kretschmann rühmt Einpinselungen mit Jodolspiritus (Jodol 2,0, Alkohol 16,0, Glyzerin 32,0); Aysaguer Einträufelungen von Milchsäure.

Bei oberflächlicher Caries der Gehörgangswände erweist sich das Auskratzen bloßliegender Knochenpartien mittels kleiner, scharfer Löffel als sehr wirksam; bei tiefgreifender Knochenerkrankung bleibt das Ausschaben resultatlos. Ein tieferes Eindringen mit dem scharfen Löffel ist an der oberen Gehörgangswand wegen der Nähe der Schädelhöhle zu vermeiden. Nach dem Auskratzen der kariösen Stellen wird die Wundfläche mit Jodoform- oder Jodolpulver bestäubt und der Gehörgang nach jedesmaliger trockener Reinigung mit Jodoform-, Xeroform- oder Vioformgaze locker tamponiert.

Das Verfahren zur Entfernung abgestoßener Sequester aus dem Ohre richtet sich nach deren Größe, Form und Lage, sowie nach den Raumverhältnissen des äußeren Gehörganges. Kleine Knochenstücke werden durch kräftige Injektionen oder mittels einer Pinzette leicht entfernt. Bei unregelmäßig geformten Sequestern ist die Extraktion umso schwieriger, je enger der Gehörgang ist. Oft gelingt die Entfernung kleiner tiefliegender, in Granulationsgewebe eingebetteter Sequester erst nach Abtragung der Wucherungen.

Fig. 259.

Die Extraktion größerer, aus dem Warzenfortsatze, seltener von der Felsbeinpyramide stammender Sequester aus dem äußeren Gehörgange mittels der Kornzange ist nur dann gestattet, wenn dies ohne zu große Kraftanstrengung geschehen kann. Hingegen ist die Extraktion zu unterlassen, wenn der Sequester sich als zu voluminös im Verhältnisse zum Lumen des äußeren Gehörgangs erweist, weil durch forcierte Traktionen eckiger, mit scharfen Knochenspitzen versehener Sequester tiefgreifende Verletzungen der infiltrierten Cutis und des Gehörgangknorpels entstehen können, welche eine ausgebreitete, zuweilen erysipelatöse Entzündung in der Umgebung des Ohres hervorrufen und starke Gehörgangstrikturen hinterlassen können.

Für größere, durch die einfache Extraktion nicht entfernbare Sequester empfiehlt sich als das schonendste Verfahren die Zerstückelung des Knochens. Ich benütze hierzu eine scharfe, aus gutem Stahl gearbeitete Knochenschere (Fig. 259), durch welche in Lokalanästhesie oder in der Narkose der Sequester in mehrere kleine Stücke zertrümmert wird.

In einem Falle (4jähriges Mädchen), wo das Fassen eines flachen, über 1 cm großen, mit der Fläche nach außen gekehrten und festsitzenden Sequesters unmöglich war, wurde dieser nach Ablösung der hinteren Insertion der Ohrmuschel durch einen entsprechend großen Einschnitt an der hinteren, knorpelig-membranösen Gehörgangswand extrahiert. Die Vernarbung der ziemlich weiten Schnittöffnung erfolgte nach Reposition der Muschel und Vernähen der Wundränder trotz Fortdauer der Otorrhöe in kurzer Zeit. Dieses Verfahren wird auch von Schwartze empfohlen.

*) Vgl. L. Gordon, Über den therapeutischen Wert der Durchspülung des Mittelohrs etc. Wratsch 1884, Nr. 27.

Digitized by Google

Obwohl bei der Behandlung der Schläfebeinkaries das Hauptgewicht auf die lokale Therapie zu legen ist, so muß sie dennoch mit einer der Konstitution des Individuums entsprechenden Allgemeinbehandlung kombiniert werden. Bei herabgekommenen Individuen, insbesondere bei Temperatursteigerung und erhöhter Pulsfrequenz, sind mäßige Dosen von Chinin oder salizylsaurem Natron (1—2 g) angezeigt. Eisenpräparate bei anämischen Individuen sind nur dann am Platze, wenn die Verdauung nicht gestört ist. Hingegen empfiehlt es sich, bei länger anhaltenden Schmerzen innerlich größere Dosen von Jodkali ($^1/_2$—1 g pro die) zu verabreichen, wenn nicht Tuberkulose oder der sehr herabgekommene Zustand des Individuums seine Anwendung kontraindizieren. Akute, durch Syphilis bedingte Caries erfordert eine energische Schmierkur. Jodhaltige Mineralwässer, Jodbäder und der Gebrauch der Akratothermen erweisen sich in manchen Fällen als sehr wirksam für die Begrenzung des lokalen Prozesses und für die Hebung der allgemeinen Ernährung.

Die konservative Behandlung der kariös-nekrotischen Prozesse am Schläfebein ist nur dann am Platze, wenn ein operativer Eingriff kontraindiziert ist oder vom Kranken abgelehnt wird. In der Mehrzahl der Fälle aber kann nur durch die operative Freilegung der Mittelohrräume Ersprießliches geleistet werden.

Die Behandlung der Fazialparalysen fällt mit der der Mittelohreiterung und des kariösen Prozesses im Felsenbeine zusammen. Tritt die Lähmung im Verlauf einer akuten Mittelohreiterung mit Schmerzen im Ohre auf, so leisten größere Dosen von Jodkali innerlich (0,5—1,0 pro die) gute Dienste. Die innere Medikation kann durch Einreibungen von Jod- oder Jodolsalben mit Zusatz von Morphin oder Extr. laud. aquos. am Warzenfortsatze und in der Umgebung des Ohres unterstützt werden.

### Caries und Nekrose der Gehörknöchelchen.

Die Caries der Gehörknöchelchen tritt entweder isoliert oder als Komplikation mit Caries an anderen Stellen des Schläfebeins auf. Die Erkrankung betrifft entweder nur ein Knöchelchen oder die ganze Kette. Bei isolierter

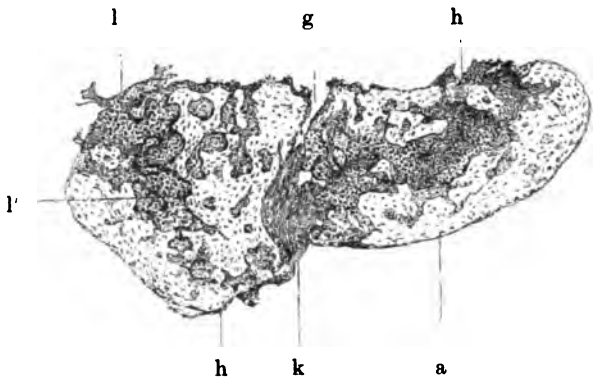


Fig. 260.

Mikroskopischer Durchschnitt durch das kariöse Hammer-Amboßgelenk von einer an Kleinhirnabszeß verstorbenen 32jährigen Frau, bei welcher die Otorrhöe seit der Kindheit bestand. h = Hammerkopf. a = Amboßkörper. k = Kapselband. g = durch Arrosion des Kapselbandes eröffnete Gelenkshöhle. l l' = erweiterte von Rundzellen erfüllte Knochenräume.

Caries wird der Amboß häufiger ergriffen als der Hammer. Die Caries des Hammerkopfs ist oft mit Caries des Amboßkörpers kombiniert. Das Knochengeschwür greift von der nach innen gekehrten Fläche des Hammer-Amboß gelenks in die Tiefe (Fig. 260). Die Zerstörung ist manchmal so ausgedehnt, daß

Digitized by Google

nur kleine, in Granulationsgewebe eingehüllte, zernagte Reste des Hammer-Amboßkörpers gefunden werden, oder der Hammerkopf fehlt vollständig, wobei der Griff über dem kurzen Fortsatze scharf abgesetzt erscheint.

Der Hammergriff wird, solange er mit dem Trommelfellgewebe zusammenhängt, selten kariös. Nur beim Übergreifen der Entzündung auf das Periost des Hammergriffs kommt es zur lakunären Caries mit Einschmelzung des Knochens durch Granulationsgewebe und Riesenzellen (Moos). In mehreren von mir histologisch untersuchten Fällen war der durch die Eiterung entstandene partielle Knochendefekt durch neugebildetes Bindegewebe ausgefüllt*). Gewöhnlich schmilzt der unterste Teil des Hammergriffs ein; seltener wird der ganze Griff so vollständig zerstört, daß nur ein Stumpf am kurzen Fortsatze zurückbleibt.

Das häufige Vorkommen kariöser Einschmelzung des allseitig freistehenden langen Amboßschenkels wird von allen Beobachtern bestätigt. Daß hierdurch eine die Hörfunktion wesentlich beeinträchtigende Unterbrechung in der Schalleitung zwischen Trommelfell und Steigbügel eintritt, wurde bereits früher hervorgehoben. Ein nicht seltener Folgezustand der chronischen Mittelohreiterung ist die ankylotische Verwachsung des Hammer-Amboßkörpers (H. Frey).

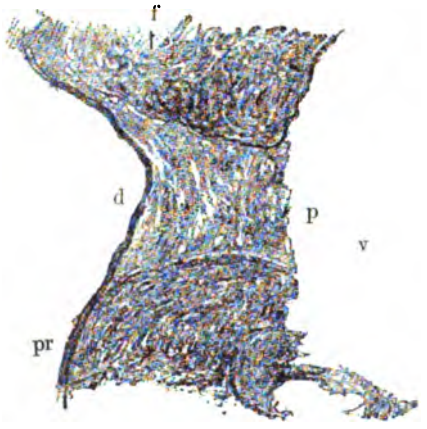


Fig. 261.

Frontalschnitt durch den rechten Pelvis ovalis nach abgelaufener Mittelohreiterung. f = obere, pr = untere Wand der Nische. dp = neugebildetes Bindegewebe, den Pelvis ovalis ausfüllend. d = epidermidaler Überzug der Bindegewebswucherung an der inneren Trommelhöhlenwand. p = an mehreren Stellen durchbrochene Stapesplatte.

Nekrotische Zerstörung des Köpfchens und der Schenkel des Stapes wurde wiederholt beobachtet; manchmal werden die Stapesschenkel so vollständig zerstört, daß nur die Stapesplatte im ovalen Fenster zurückbleibt.

In einem Falle von abgelaufener Mittelohreiterung fand ich die Stapesschenkel zum Teile defekt und deren Stumpf von Bindegewebe überhäutet. In einem anderen Falle, eine 21jährige Frau betreffend, welche seit der Kindheit infolge rechtseitiger chronischer Mittelohreiterung ganz taub wurde, fand ich bei der histologischen Untersuchung**) die Nische der Fenestra vestibuli von neugebildetem, cystenhaltigem Bindegewebe ausgefüllt, Köpfchen und Schenkel des Stapes fehlend, die Platte an mehreren Stellen durch das in den Vorhof prominierende Bindegewebe durchbrochen (Fig. 261).

Die nekrotische Exfoliation des ganzen Hammers, ohne Caries der Trommelhöhlenwände, gehört zu den größten Seltenheiten. Bei einem von O. Wolf (Zeitschr. f. Ohrenheilk. Bd. X) mitgeteilten Falle, bei dem eine selbständige Osteitis des Hammers vorlag, wurde der nur am Kopfe und Handgriffe leicht arrodierte, im übrigen wohlerhaltene Hammer beim Ausspritzen des Ohres herausgeschwemmt, ohne daß nach der Vernarbung eine bedeutende Hörstörung zurückgeblieben wäre.

Eine Erweichung der Gehörknöchelchen (Stapesköpfchen und Schenkel), wahrscheinlich infolge ihrer Entkalkung durch das eitrige Sekret, wurde von A. Hartmann und Bezold beobachtet.

Im Verlaufe chronischer Mittelohreiterungen kommt es manchmal durch Schmelzung der Kapselbänder oder durch Druck von Granulationen oder Cholesteatommassen zur Lockerung und Luxation der Gelenke der Gehörknöchelchen. Am häufigsten betrifft die Dislokation das Amboß-Stapesgelenk, seltener das Hammer-Amboßgelenk, wobei der Amboß gegen das Antrum mastoid. geschoben wird oder herauseitert.

Die Trennung des Hammer-Amboßgelenks bedingt fast immer eine Stellungs-

*) Vgl. Atlas der Beleuchtungsbilder des Trommelfells S. 25.

**) A. Politzer, Recherches histologiques sur les changements pathologiques dans les niches de la fenêtre ovale etc. (Congrès de Bruxelles 1889.)

Digitized by Google

änderung des Hammers. Der Hammer erscheint nahezu um die Achse gedreht und hängt entweder an der Tensorsehne oder ist, wie in einem meiner Fälle am Ligam. mall. anter. so um seine Achse gestürzt, daß der Hammerkopf nach außen gegen das Lumen des Gehörgangs, der Hammergriff hingegen nach innen und gegen den Attik gerichtet war.

Auch die Verbindung des Steigbügelrandes mit dem ovalen Fenster wird oft so gelockert, daß der Steigbügel bei der geringsten Berührung mit der Sonde aus dem ovalen Fenster herausfällt (Schwartze). Bei Sektionen, wo Trommelfell, Hammer und Amboß fehlen, findet man häufig noch den Steigbügel erhalten.

Außer den Gelenksverbindungen werden namentlich bei den skarlatinös-diphtheritischen Mittelohreiterungen die die Gehörknöchelchen mit den Wänden der Trommelhöhle verbindenden Ligamente und Haltbänder, sowie die Muskelsehnen zerstört, so daß einzelne oder sämtliche Gehörknöchelchen spontan herauseitern oder beim Ausspritzen oft ganz intakt herausgeschwemmt werden (Wolf, Politzer).

Die Diagnose der Caries der Gehörknöchelchen ist nur dann mit voller Sicherheit zu stellen, wenn Defekte des Hammergriffs bei der Inspektion sichtbar sind und wenn man durch die perforierte Membr. flaccida oder durch Knochendefekte der äußeren Attikwand Rauhigkeiten am Hammerhalse oder am Hammer-Amboßkörper durch die Sondierung nachweisen kann. Einschmelzung des langen Amboßschenkels kann als sicher angenommen werden, wenn bei großen, bis zur hinteren oberen Peripherie reichenden Trommelfelldefekten das Stapesköpfchen ohne Verbindung mit dem langen Amboßschenkel frei zu Tage tritt.

Die Diagnose der Caries und Nekrose des Hammer-Amboßkörpers kann nur aus gewissen Symptomen mit Wahrscheinlichkeit gestellt werden. Als solche sind anzuführen hartnäckige Eiterung mit Fistelöffnung im hinteren oberen Quadranten des Trommelfells, vom Attik hervortretendes septisches oder krümliges Sekret bei Untersuchung mit dem Siegleschen Trichter, Perforation der Membr. flaccida mit rezidivierender Granulationswucherung im äußeren Attik.

Die von verschiedener Seite aufgestellte Behauptung, daß man aus der Lage der Perforationsöffnung im Trommelfelle auf die Lokalisation der Caries an den Gehörknöchelchen schließen könne, ist, wie ich mich mehrfach durch die Autopsie überzeugt habe, nicht immer zutreffend. , So soll eine im hinteren oberen Quadranten des Trommelfells bis zur Membr. flaccida reichende Perforation auf Caries des langen Amboßschenkels, eine Perforation der Membr. flaccida vor dem Proc. brevis auf Caries des Hammers, eine solche hinter dem Proc. brevis auf isolierte Amboßcaries (Grunert), Fistelöffnungen in der äußeren Attikwand auf Caries des Hammer-Amboßkörpers hindeuten.

Die Caries der Gehörknöchelchen kann durch Narbenbildung ausheilen. Häufig jedoch ist sie die Quelle dauernder, jeder Lokalbehandlung widerstehender Mittelohreiterungen. Auch bildet sie häufig ein Hindernis für den Abfluß des Eiters oder für den Austritt von Cholesteatommassen aus dem Attik, was auch neuerdings von Goerke (Archiv f. Ohrenheilk. Bd. LII) auf Grund einer Reihe histologisch untersuchter Fälle bestätigt wird. Hieraus ergibt sich die Indikation für die operative Entfernung des Hammers und Amboßes. Durch den Umstand jedoch, daß sich nie mit Sicherheit bestimmen läßt, ob die Caries auf die Gehörknöchelchen lokalisiert oder, was sehr häufig der Fall ist, mit Caries im Schläfebeine kombiniert ist, wird die strikte Indikationstellung zur Extraktion der Gehörknöchelchen wesentlich eingeschränkt. Es läßt sich demnach nie im vorhinein bestimmen, ob nach der Extraktion der Gehörknöchelchen die Mittelohreiterung sistieren wird.

Das Operationsverfahren bei Extraktion des Hammers und Amboßes, welches zuerst von Schwartze (1873) und später von Kessel (1885) vorgeschlagen wurde, ist im Laufe der Jahre durch Reinhard, Stacke,

Digitized by Google

Grunert, Panse, Schubert, Ludewig, Wetzel, Stucky, Neumann u. a. weiter ausgebildet worden.

Indikationen. Die Indikationen für die Extraktion des Hammers und des Amboßes lassen sich in Folgendem zusammenfassen:

1. Hartnäckige, jeder Lokaltherapie trotzende Mittelohreiterungen bei ausgedehntem Trommelfelldefekte, wo somit Hammer und Amboß ihren Wert für die Schallfortpflanzung eingebüßt haben.

2. Behinderter Eiterabfluß aus dem oberen Trommelhöhlenraum. Hierher gehören Cholesteatomanhäufungen im Attik und massenhafte Granulationen daselbst, welche trotz wiederholter Abtragung von neuem nachwuchern.

3. Hartnäckige Eiterungen bei perforierter Membrana flaccida, mit hochgradiger Schwerhörigkeit. Hingegen muß ich mich gegen die Extraktion der Knöchelchen aussprechen bei Perforation der Membr. flaccida mit geringgradiger Hörstörung, wie ich sie für die überwiegende Mehrzahl der von mir beobachteten Fälle bei auf den äußeren Attik lokalisierten Eiterungen verzeichnet habe. Hier wird man sich bei Mangel komplikatorischer Symptome umsomehr auf die konservative Behandlung beschränken müssen, als die Patienten, denen die Möglichkeit einer Hörverschlimmerung nach der Extraktion des Hammers und Amboßes mitgeteilt werden muß, die Operation in der Regel ablehnen. Treten in solchen Fällen gefahrdrohende Symptome auf, so wird man sich nicht auf die Extraktion der Gehörknöchelchen beschränken, sondern von vornherein zur operativen Freilegung der Mittelohrräume schreiten.

Zu den bisher zu wenig berücksichtigten Indikationen der Hammer-Amboßextraktion bei gleichzeitiger Exzision des adhärenten oder verkalkten Trommelfells zählen: abgelaufene Mittelohreiterungen mit hochgradiger Hörstörung infolge von Verwachsung des Hammergriffs mit der Promontorialwand; flächenartige Verlötungen des Trommelfells und des Hammergriffs mit der inneren Trommelhöhlenwand, ausgedehnte starre Verkalkung des Trommelfells, nachgewiesene Hammer-Amboßankylose und unheilbare Tubenverengerung (Stacke). Die letztgenannten Indikationen, denen in Bezug auf Hörverbesserung ein hoher Wert zugesprochen werden muß, bedürfen jedoch noch einer exakteren klinischen Grundlage.

Operation. Die Extraktion der Gehörknöchelchen wird an meiner Klinik nach der intraauralen Methode ausgeführt. Gomperz und Neumann haben das Verdienst, durch die in die Praxis eingeführte Lokalanästhesie des äußeren Gehörganges wesentlich zum Gelingen dieses Eingriffes beigetragen zu haben.

Zur Lokalanästhesie bedienen wir uns einer zu diesem Zwecke von Neumann konstruierten Spritze, die eine 1prozentige Lösung von Kokain enthält, dem pro Kubikzentimeter Flüssigkeit 2—3 Tropfen Adrenalin zugesetzt werden. Zur vollständigen Anästhesie genügt schon der Bruchteil einer Pravazspritze dieser Lösung. Die Nadel wird etwa ½ cm nach außen vom Übergang des knorpeligen in den knöchernen Gehörgang eingestochen und unter dem Periost bis in den knöchernen Gehörgang vorgeschoben. Ein Zeichen der gelungenen Injektion ist die an der Injektionstelle entstehende blasenförmige Abhebung der Cutis. Die Wirkung der vollständigen Anästhesie, nach welcher erst zur Operation geschritten werden darf, tritt frühestens 10 Minuten nach der Injektion ein*).

Die Operation selbst wird folgendermaßen ausgeführt. Zunächst wird mit einem abgerundeten Messerchen (S. 291) der Hammer umschnitten und dadurch vollständig vom Trommelfellrest abgelöst. Ist das Hammergriffende

*) Vgl. Milton J. Ballin. New York med. Journal 1906.

Digitized by Google

am Promontorium fixiert, so wird es mittels eines stumpfen Häkchens gelöst und vorgezogen. Hierauf wird das am oberen Rande schneidende Delstanchesche Ringmesser (Fig. 262) den Hammer umfassend möglichst hoch nach oben geführt und sowohl die Tensorsehne als die den Hammer fixierenden Ligamente

Fig. 262.

durchtrennt. Dadurch gelingt es, den Hammer in seinen Verbindungen so zu lockern, daß er mit der Sextonschen Pinzette (Fig. 263) gefaßt, gegen den mittleren Trommelhöhlenraum herabgezogen und extrahiert werden kann.

Die Extraktion nach dieser Methode gelingt manchmal sehr leicht; in anderen Fällen mißlingt sie, wenn der Hammer durch Adhäsionen und Bindegewebsmassen oder durch feste Verwachsung mit dem Amboße fixiert ist, in welchem Falle der Hammergriff am Halse abbricht und der Hammerkopf im Attik zurückbleibt. Diese ungünstige Komplikation kann auch bei Caries des Hammerhalses oder bei zu rascher Extraktion eintreten, wenn man es unterließ, vorher den Hammer durch Traktionen nach unten in den mittleren Trommelhöhlenraum zu bringen.

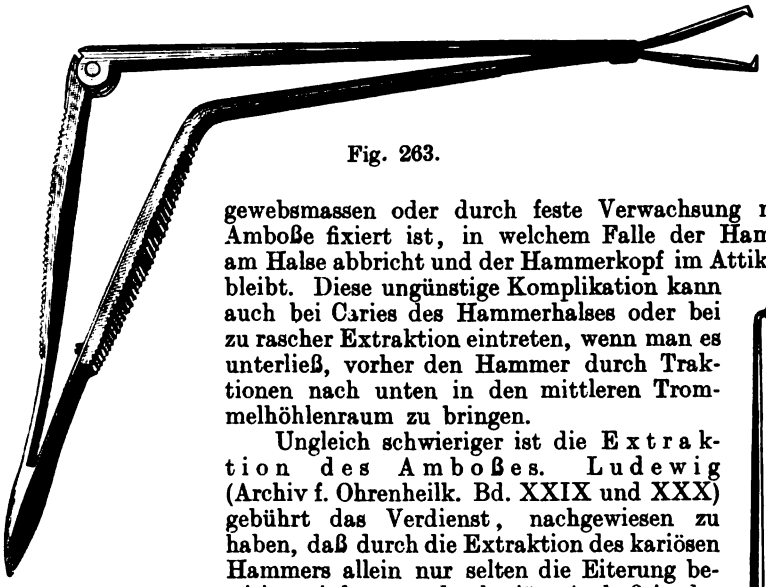

Fig. 263.

Ungleich schwieriger ist die Extraktion des Amboßes. Ludewig (Archiv f. Ohrenheilk. Bd. XXIX und XXX) gebührt das Verdienst, nachgewiesen zu haben, daß durch die Extraktion des kariösen Hammers allein nur selten die Eiterung beseitigt wird, wenn der kariöse Amboß in der Trommelhöhle zurückbleibt (Mahu). Die isolierte Amboßkaries ist, wie Grunert (Archiv f. Ohrenheilk. Bd. XXXIII) und Schröder (Archiv f. Ohrenheilk. Bd. XLIX) bestätigen, viel häufiger als die isolierte Hammerkaries.

Bei dem Umstande nun, daß durch das Zurückbleiben des so häufig kariösen Amboßes, der therapeutische Effekt der Hammerextraktion illusorisch wird, ist es zur Erreichung eines sicheren Heilresultates angezeigt, der Extraktion des Hammers die des Amboßes folgen zu lassen.

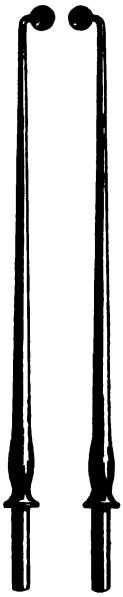

Fig. 264.

Zu diesem Zwecke benützen wir seit mehreren Jahren anstatt der früher gebrauchten Ludewigschen Haken und der Öse von Zeroni zwei dem rechten und linken Ohre entsprechende, rechtwinkelig um die Kante gebogene Löffelchen in zwei verschiedenen Größen (Fig. 264). (Reiner in Wien.) Die Extraktion des Amboßes geschieht in der Weise, daß das Löffelchen in dem Raum, den der extrahierte Hammer einnahm, gegen den Attik hinaufgeschoben wird, worauf es an die laterale Attikwand angezogen und um 90 Grad nach hinten gedreht wird. Auf



Digitized by Google

diese Weise gelingt es, den Amboß in den der Inspektion zugänglichen unteren Trommelhöhlenraum zu bringen und mit einer Pinzette zu entfernen.

Nach erfolgter Hammer-Amboßextraktion wird der Attik mittels Hartmannscher Kanüle antiseptisch ausgespritzt und mit einer winkelig abgebogenen Curette (Fig. 242, S. 368) die im Attik befindlichen Granulationen und Cholesteatommassen ausgeräumt. Da die Lokalanästhesie 40 Minuten und darüber anhält, haben wir in Fällen, bei denen die Untersuchung mit der Curette reichlichere Cholesteatombildung im oberen Trommelhöhlenraume ergab, an die Extraktion der Knöchelchen die Abtragung der äußeren Attikwand angeschlossen (siehe S. 390).

Der Extraktion der Knöchelchen folgt in der Regel eine reichlichere Eiterung, welche in günstig verlaufenden Fällen durch Ausspülungen des Attik mit der Hartmannschen Kanüle, kombiniert mit antiseptischer Behandlung (s. S. 387) beseitigt wird.

Der therapeutische Erfolg der Hammer-Amboßextraktion ist nach meiner mit der von Noltenius übereinstimmenden Erfahrung nur in einer beschränkten Zahl von Fällen ein dauernd günstiger, da bei der Mehrzahl der Operierten die Eiterung fortbesteht oder bald wieder rezidiviert. Die Extraktion des Hammers und Amboßes ist daher bei den oben angeführten pathologischen Veränderungen nur dann am Platze, wenn keinerlei objektive und subjektive Symptome vorhanden sind, welche die operative Freilegung der Mittelohrräume indizieren. Sie ist nur als der letzte Versuch anzusehen, symptomlos verlaufende hartnäckige Mittelohreiterungen zu beseitigen und bildet in der Mehrzahl der Fälle nur die Voroperation zur Freilegung der Mittelohrräume.

Was das Resultat der Hammer-Amboßextraktion bezüglich des Hörvermögens anlangt, so haben wir bei 80 in den letzten Jahren an unserer Klinik Operierten nur zweimal eine Verschlimmerung, in den übrigen eine mehr oder weniger merkliche Hörzunahme beobachtet.

Die Extraktion des Stapes. Die Extraktion des Stapes während der Dauer der Mittelohreiterung ist strengstens kontraindiziert, da durch diesen Eingriff die Eiterung auf das Labyrinth übergreifen kann.

Ludewig beobachtete in einem Falle infolge unbeabsichtigter Extraktion des Stapes während der Mittelohreiterung totale Taubheit. Der von mir beobachtete Fall betraf ein 2½jähriges, an Lungenphthise verstorbenes Mädchen, bei dem während der Radikaloperation der Stapes unabsichtlich extrahiert wurde. Die histologische Untersuchung des Labyrinthes ergab: Die Nische des Vorhoffensters mit Granulationsmassen erfüllt, welche in das Vestibulum hineinwuchern und den entzündlich verdickten Utriculus allseitig umgeben. Beide Schneckentreppen sind zum Teile von Granulationsgewebe ausgefüllt.

Hingegen muß der Extraktion des Stapes nach abgelaufener Mittelohreiterung eine praktische Bedeutung für die Zukunft zugesprochen werden. In diesem Sinne sprechen sich auch Blake und Jack (Transactions of the american otolog. Soc. 1893) aus. Blake will die Stapesextraktion erst nach erfolgloser Mobilisation oder Synechotomie des Stapes ausgeführt wissen. Für den günstigen Erfolg der Stapesextraktion nach abgelaufener Mittelohreiterung sprechen folgende an meiner Klinik beobachteten Fälle.

Bei einem jungen Mädchen, bei dem nach abgelaufener Mittelohreiterung die Gegend der Fenestra vestibuli rechterseits mit einer trockenen Kruste bedeckt war, wurde 1897 von einem der Hilfsärzte der Klinik beim Versuche, die Kruste mit der Pinzette zu entfernen, auch der Stapes extrahiert. Unmittelbar danach traten heftiger Schwindel und Erbrechen ein, die nach eintägiger Dauer schwanden. Nach

Digitized by Google

4 Tagen konnte man eine die Fenestra vestibuli verschließende graurötliche Membran konstatieren. Die nach der Extraktion des Stapes eingetretene Hörverbesserung hält an und bessert sich nach Einführung eines in Vaselinöl getränkten Wattekügelchens in die Nische des Vorhoffensters von 2 m auf 6 m. Bei einem 20jährigen Mädchen trat nach einer im 12. Lebensjahre überstandenen linkseitigen Scharlachotitis Schwerhörigkeit ein. Status praesens: Nahezu totaler Trommelfelldefekt, Trommelhöhle trocken, von sehniggrauer Farbe, Stapesköpfchen freiliegend. Konversationsprache 30 cm. Rinne negativ. Schwabach verlängert. Die Stapesextraktion mit einem kleinen Häkchen gelingt sehr leicht. Unmittelbar danach Hörverbesserung auf 6 m für Konversationsprache. Verschluß des geöffneten Vorhoffensters mit in Paraffin getränktem Wattebäuschchen, Seitenlagerung nach rechts, um den Abfluß des Labyrinthwassers hintanzuhalten. Am 5. Tage nach der Operation konnte Patientin im Zimmer herumgehen, geringer Schwindel. Am 9. Tage Entfernung des Wattebäuschchens, das Vorhoffenster mit rötlichem Gewebe überzogen. Hörweite 3 m. Bei einer mehrere Monate später vorgenommenen Untersuchung erschien das Vorhoffenster durch eine grauglänzende eingesunkene Narbe geschlossen. Sprachverständnis um 2 m geringer. Durchtrennung einer die Nische des Schneckenfensters bedeckenden Membran mit einem entsprechend gekrümmten Messerchen (Fig. 161). Hörverbesserung auf 6 m. 6 Monate später 5 m.

## Die Erkrankungen des Warzenfortsatzes mit besonderer Rücksicht auf die operative Eröffnung desselben.

### A. Entzündung und Abszeßbildung im Warzenfortsatze im Verlaufe akuter Mittelohreiterungen.

Die Entzündung der Warzenzellen im Verlaufe akuter Mittelohreiterungen entwickelt sich durch Fortpflanzung der Entzündung von der Trommelhöhle auf die mukös-periostale Auskleidung der Warzenzellen. Als begünstigende Momente sind anzuführen: Erkältung, Durchnässung, Injektion größerer Flüssigkeitsmengen in das Mittelohr, allgemeine und infektiöse Erkrankungen, besonders die Influenzaotitis.

Am häufigsten wird der pneumatische, weit seltener der diploetische Warzenfortsatz (S. 38) von der Entzündung ergriffen.

Bei jeder eitrigen Mittelohrentzündung findet sich, wie ich bei zahlreichen Sektionen beobachtete, Eiter in den pneumatischen Zellräumen des Warzenfortsatzes. Die Anwesenheit von Eiter im Antrum und in den Cellulae mast. bedeutet aber noch keineswegs Abszeßbildung im Warzenfortsatze. Man kann daher nur dann von Abszeß sprechen, wenn durch die mikroparasitäre Infektion der Auskleidung der Warzenzellen auch das Knochengefüge des Warzenfortsatzes von der Entzündung ergriffen ist.

Ein wichtiges Moment für die Abszeßbildung im Warzenfortsatze ist meiner Ansicht nach in den anatomischen Varietäten des pneumatischen Warzenfortsatzes zu suchen. Während in manchen Fällen eine ausgiebige Kommunikation zwischen Antrum und Cellulae mast. besteht, sind bei anderen die Kommunikationen so enge, daß nur die dünnste Nadel dieselben passieren kann. Zuweilen besteht der ganze Warzenfortsatz aus 1—2 großen Knochenblasen, an deren oberem Teile ein kaum für eine Borste wegsames Kanälchen in das Antrum führt. Werden die engen Kommunikationsöffnungen zwischen Antrum und Zellen durch Schwellung der Auskleidung verlegt und der Eiter in den nun abgeschlossenen Zellräumen abgesperrt, so wird hierdurch — besonders bei dem destruktiven Charakter infektiöser Ohrerkrankungen — die Bildung eines Mastoidabszesses begünstigt.

Bei den genuinen akuten Mittelohreiterungen, seltener bei den Otitiden

Digitized by Google

nach Infektionskrankheiten, findet man die Abszeßhöhle im Warzenfortsatze in der Mehrzahl der Fälle ohne direkten Zusammenhang mit dem Antrum mast. Die die Abszeßhöhle vom Antrum trennende Knochenmasse ist resistent, oder morsch, endlich können die in der Abszeßhöhle aufschießenden Granulationen direkt in das Antrum hineinwuchern. Diese Verhältnisse sind beim operativen Verfahren zu berücksichtigen.

**Symptome.** Die Erscheinungen der akuten Entzündung der Warzenzellen sind sehr wechselnd. Bei der ohne Perforation des Trommelfells verlaufenden Otitis med. acuta treten öfters Reizerscheinungen im Warzenfortsatze auf, die in der Regel spontan oder bei entsprechender antiphlogistischer Behandlung zurückgehen. Nur selten kommt es hier zur Bildung eines Abszesses. Bei den akuten purulenten Mittelohraffektionen entwickeln sich die Entzündungserscheinungen im Warzenfortsatze: Schmerz, Druck- und Perkussionsempfindlichkeit häufiger vor als nach dem Durchbruche des Trommelfells.

Die Reizerscheinungen können unter wiederholten Remissionen und Exazerbationen spontan oder durch eine zweckentsprechende antiphlogistische Behandlung zurückgehen. Am häufigsten ist dies bei den genuinen akuten Mittelohreiterungen der Fall. Hingegen führen die Influenzaotitiden und die bei den Infektionskrankheiten auftretenden akuten Mittelohreiterungen ungleich häufiger zur Abszeßbildung im Warzenfortsatze. Diese nimmt wegen der in ihrem Gefolge auftretenden gefahrdrohenden Komplikationen das Interesse des Praktikers besonders in Anspruch.

Die akuten Mastoidabszesse haben mit nur wenigen Ausnahmen ihren Sitz im mittleren und unteren Abschnitte des vertikalen Teiles des Warzenfortsatzes. Ihre Lage ist häufiger in den oberflächlichen, der Corticalis nahegelegenen, als in den tieferen Schichten des Warzenfortsatzes.

Gewöhnlich findet sich nur eine Abszeßhöhle, doch entwickeln sich namentlich in den ersten Tagen der Erkrankung mehrere räumlich voneinander getrennte Abszesse, welche im weiteren Verlaufe konfluieren. Kleine, disseminierte, hirse- bis hanfkorngroße Abszesse finden sich meist in diploetischen Warzenfortsätzen (Osteomyelitis des Warzenfortsatzes), nicht selten auch bei pneumatischem Bau des Proc. mast. im Beginn der Erkrankung.

Die Symptome der abszedierenden Mastoiditis sind: 1. Anhaltende oder remittierende, bei Druck und Perkussion sich steigernde Schmerzen im Warzenfortsatze. Die Druckempfindlichkeit entspricht nicht immer der Lage des Abszesses. Die druckempfindlichsten Stellen sind die Fovea mastoidea, die Spitze des Warzenfortsatzes oder dessen hinterste Grenze entsprechend den Terminalzellen. Schmerz und Druckempfindlichkeit können indes trotz ausgedehnter Abszedierung im Warzenfortsatze fehlen. 2. Hohes Fieber — bei Erwachsenen bis 39 Grad, bei Kindern bis über 40 Grad —, aber nicht selten fieberloser Verlauf (Grunert, Archiv f. Ohrenheilk. Bd. XXXV). 3. Auffällige Temperaturerhöhung am Warzenfortsatze im Vergleiche zur gesunden Seite. 4. Ödematöse Schwellung oder entzündliche Infiltration und Rötung des Integumentes des Warzenfortsatzes. Im Beginne ist die Schwellung und geringere Verschiebbarkeit der Haut nur durch Vergleich mit der anderen Seite zu erkennen. Bei starker Infiltration wird durch die Geschwulst am Warzenfortsatze die Ohrmuschel von ihrer Insertionstelle abgedrängt und steht vom Kopfe ab. Schwellung am Warzenfortsatze in den ersten Tagen der Erkrankung deutet auf einen oberflächlichen

Digitized by Google

Sitz des Abszesses. Wo sie erst nach mehrwöchentlicher Dauer der Mittelohreiterung zur Entwicklung kommt, ist sie als Symptom einer ausgedehnten Einschmelzung des Knochens im Warzenfortsatze anzusehen. Bei Durchbruch des Eiters an der Spitze (Bezoldsche Mastoiditis) kommt es zu einer derben, nicht fluktuierenden Schwellung unterhalb des Warzenfortsatzes, wodurch dessen Kontur auch für den palpierenden Finger vollständig verwischt wird. Häufig indes ist selbst bei großen Abszessen die Haut über dem Warzenfortsatze unverändert. 5. Das Trommelfell erscheint vor seinem Durchbruche vorgebaucht, nach erfolgter Perforation öfter im hinteren oberen Quadranten kegel- oder zitzenförmig vorgewölbt (S. 318). 6. Senkung der hinteren oberen Gehörgangswand mit Verengerung des Gehörganglumens. Auf letztere Erscheinung ist bei der Indikation der Warzenfortsatzeröffnung Gewicht zu legen. 7. Profuse schleimige Eiterung aus dem Ohre, doch kann die Sekretion in der Trommelhöhle sistieren, während die zur Abszeßbildung führende Entzündung im Warzenfortsatze ungeschwächt fortdauert. 8. Fazialis- und Abduzenslähmung zählen zu den seltenen Komplikationen bei akuter Mastoiditis*).

**Verlauf.** Die Symptome bei Abszeßbildung im Warzenfortsatze können unter Remissionen der Schmerzen und starken Schwankungen der Körpertemperatur mehrere Wochen fortbestehen. Häufig entspricht der Fortdauer und dem Weitergreifen des Abszesses eine profuse Blennorrhöe aus dem Ohre, während eine Verminderung des Ausflusses und eine gleichzeitige Abnahme der Schmerzen auf eine Rückbildung der Entzündung schließen läßt. Bisweilen treten nach mehrtägiger vollständiger Remission plötzlich stürmische Erscheinungen auf, welche die sofortige operative Eröffnung des Warzenfortsatzes indizieren. Anderseits zeigt die Erfahrung, daß ausgedehnte Abszeßbildung im Proc. mast. viele Monate symptomlos bestehen und nur aus der hartnäckigen Fortdauer der Mittelohreiterung mit Wahrscheinlichkeit erschlossen werden kann.

Eine Reihe wiederholt beobachteter Fälle betreffen Abszesse im Warzenfortsatze, die lange nach dem Ablauf einer akuten Mittelohreiterung auftraten, zu einer Zeit, wo die Perforationsöffnung im Trommelfelle geschlossen und das Gehör nahezu wieder zur Norm zurückgekehrt war. Diese Form der akuten Mastoiditis ist nach Neumann und Ruttin am häufigsten durch den Streptococcus mucosus bedingt. Die Erkrankung im Warzenfortsatze entwickelt sich selten unter heftigen Schmerzen, Druckempfindlichkeit und Fieber, häufiger ganz reaktionslos. Sie charakterisiert sich durch eine ödematöse oder derbe Schwellung am Warzenfortsatze mit den Symptomen einer Periostitis mastoidea und Bildung eines subperiostalen Abszesses. Unterläßt man es, den Warzenfortsatz zu eröffnen, so pflanzt sich die Entzündung von hier auf die Trommelhöhle fort; das Trommelfell wird injiziert, geschwellt, vorgebaucht und schließlich perforiert. Die Eröffnung des Warzenfortsatzes ergibt in solchen Fällen einen mit schlaffen Granulationen erfüllten Krankheitsherd mit oder ohne Kommunikation mit dem Antrum. Durch die operative Ausräumung des Warzenfortsatzes mit gleichzeitiger Eröffnung des Antrum wird fast immer Heilung erzielt.

**Ausgänge.** Die Ausgänge der akuten Ostitis mastoid. sind: 1. Heilung nach Rückbildung der entzündlichen Veränderungen an der Schleimhaut. 2. Abszeßbildung. 3. Erweichung, Einschmelzung und kariös-nekrotische Zerstörung des Knochens. Das Knochengewebe ist morsch, die Abszeßhöhle teils von Eiter, teils von schlecht aussehenden, fungösen Granulationen erfüllt, in welche nekrotische Trümmer der Zellwände oder

*) Vgl. Alt, Mon. f. Ohrenh. 1906.

Digitized by Google

ein größerer Sequester eingebettet sind. Diese Veränderungen finden sich meist nach längerer Dauer des Abszesses und bei den im Verlaufe von Infektionskrankheiten auftretenden Otitiden. 4. Spontaner Durchbruch des Abszesses durch die äußere Corticalis, besonders häufig bei Kindern auf dem Wege der Sutura squamo-mastoidea oder mit Fistelbildung am Planum mastoideum. Selten bahnt sich der Abszeß einen Weg durch die hintere Gehörgangswand oder an der medialen Seite des Warzenfortsatzes (Bezold), wobei Eitersenkungen längs der Muskelinterstitien in der seitlichen Halsgegend oder längs der vorderen Fläche der Wirbelsäule erfolgen, die sich bis ins Mediastinum ausbreiten können (S. 417)*). 5. Übergreifen der Eiterung vom Warzenfortsatze auf die Schädelhöhle mit dem Ausgang in Extraduralabszeß, Pachymeningitis interna, Leptomeningitis und Hirnabszeß oder auf den Sinus mit tödlich verlaufender Sinusphlebitis und Thrombose**).

Daß Warzenfortsatzabszesse ohne spontanen Durchbruch und ohne operative Eröffnung des Warzenfortsatzes heilen können, ist nach der klinischen Beobachtung und nach Befunden bei Eröffnung des Warzenfortsatzes zweifellos. Ich sah wiederholt bei Kranken, die sich mit ausgesprochenen Symptomen eines Abszesses der Operation nicht unterziehen wollten, Heilung eintreten. Noch beweisender sind Fälle, bei denen nach mehrwöchentlicher Dauer der Mittelohreiterung die Druckempfindlichkeit am Proc. mast. und die andauernde Otorrhöe uns bestimmen, den Warzenfortsatz zu eröffnen. Hier findet man zuweilen — besonders bei den genuinen Otitiden — den größten Teil des Warzenfortsatzes ohne Eiter, mit gutaussehenden Granulationen erfüllt, in welchen die eingeschmolzenen Knochensepta des Warzenfortsatzes nicht mehr zu finden sind. Durch diese Befunde erhält man den Eindruck, daß hier durch Ausfüllung der Abszeßhöhle mit zur Verknöcherung tendierendem Granulationsgewebe Heilung auch ohne operativen Eingriff erfolgt wäre.

**Diagnose.** Die Diagnose des Mastoidabszesses ergibt sich aus dem Zusammenhange der geschilderten Symptome und aus dem Krankheitsverlaufe. Am schwierigsten ist die Diagnose im Krankheitsbeginne, da Schmerz und Druckempfindlichkeit am Proc. mast. bei akuten Mittelohreiterungen auch vorübergehend, bisweilen aber auch längere Zeit andauernd nur durch stärkere Schwellung der Auskleidung der Warzenzellen und Kongestionierung des Knochengewebes bedingt sein können. Hingegen läßt sich die Diagnose nahezu mit voller Sicherheit stellen, wenn Schmerzen im Warzenfortsatze mit oder ohne Schwellung seines Integumentes, anhaltendes Fieber, Schlaflosigkeit und nervöse Erregung, profuse Otorrhöe und Verengerung des äußeren Gehörganges schon länger als 8 Tage andauern. Kommt der Kranke mit den eben angeführten Symptomen erst nach mehrwöchentlicher Dauer der Otitis zur Beobachtung, so kann über das Vorhandensein eines Warzenfortsatzabszesses, mit Einschmelzung des Knochens, kein Zweifel obwalten.

Der Perkussion des Warzenfortsatzes, mit einem kleinen Metallhammer oder mit der Fingerspitze ausgeführt, wird von Körner und Wild (Zeitschr. f. Ohrenheilk. 1892) und von Eulenstein eine wichtige, diagnostische Bedeutung beigemessen, während ihr von Weigand (Inauguraldissertat. 1896) jeder diagnostische Wert abgesprochen wird. Bei einseitiger Mastoiditis und ausgesprochen pneumatischen Fortsätzen ergibt die vergleichende Perkussion öfters einen kürzeren und leereren Ton auf dem erkrankten Ohre. Oft genug jedoch besteht trotz des durch die Operation nachgewiesenen

*) Die Bezoldsche Mastoiditis wird bei der interkurrierenden akuten Mastoiditis im folgenden Abschnitte besprochen.

**) Dem. Demetriades. Die eitrigen Mittelohrentzündungen und ihre Folgen (griechisch). Habilitationschrift. Athen 1895.

Digitized by Google

Empyems keine Schalldifferenz zwischen dem erkrankten und nichterkrankten Warzenfortsatze. Immerhin ist dem positiven Ergebnisse der Perkussion im Zusammenhange mit den anderen auf Abszeßbildung hindeutenden Symptomen eine diagnostische Bedeutung beizumessen, besonders dort, wo sich die Dämpfung des Perkussionschalles während der Krankenbeobachtung entwickelt*).

**Prognose.** Die Prognose der akuten Mastoiditis gestaltet sich im allgemeinen günstiger bei den genuinen Otitiden, als bei den Mittelohreiterungen infolge von Influenza, Typhus, der skarlatinös-diphtheritischen und tuberkulösen Prozesse, Diabetes und konstitutioneller Syphilis. Einen wichtigen Einfluß auf die Prognose übt die Virulenz der Infektion. Bei Abszeßbildung im Warzenfortsatze ist in Bezug auf den weiteren Verlauf der rechtzeitige Eingriff entscheidend für die Prognose. Kurzdauernde Abszesse mit geringem Umfange heilen nach Eröffnung rascher als Abszesse, die wochenlange bestehen und bei denen oft ein großer Teil der Warzenzellen zerstört und die Gefahr des Übergreifens auf lebenswichtige Organe imminent wird.

**Therapie.** Die Behandlung der akuten Ostitis mast. hängt von dem Stadium ab, in welchem der Patient zur Beobachtung kommt. Hat man Gelegenheit, die Erkrankung in den ersten Tagen, vor dem Durchbruche des Trommelfells zu beobachten, erscheint dieses stark gerötet, geschwellt und vorgebaucht; bestehen gleichzeitig spontane und durch Druck sich steigernde Schmerzen im Warzenfortsatze, so muß vor allem die Paracentese des Trommelfells gemacht werden, um dem Eiter im Mittelohre freien Abfluß zu verschaffen. Diese Operation, deren einfache Technik sich jeder praktische Arzt aneignen sollte, genügt manchmal die Entzündungserscheinungen im Warzenfortsatze zum Schwinden zu bringen. Kleine Perforationsöffnungen müssen mit der Paracentesennadel erweitert, zitzenförmige Elevationen gespalten, eventuell mit dem Hartmannschen Zängelchen abgetragen werden. Nebstdem ist in den ersten Tagen die Entzündung im Warzenfortsatze durch eine energische Antiphlogose: fortgesetzte Kälteeinwirkung mittels des Leiterschen Apparates (Fig. 265)**), durch Einpinselungen des Warzenfortsatzes mit Jodtinktur oder durch Einreibungen mit Jodsalbe (Jodi pur. 0,2, Kal. jodat. 2,0, Ungu. emoll. 20,0), mit Unguent. ciner. oder der Credéschen Silbersalbe zu bekämpfen.

Fig. 265.

Durch die hier skizzierte Therapie gelingt es öfters, besonders bei den genuinen Formen, nach 3—8 Tagen die Entzündungserscheinungen im Warzenfortsatze unter gleichzeitigem Abfall der Fiebertemperatur rückgängig zu machen. Minder wirksam erweist sich die Antiphlogose bei den durch In-

*) Vgl. Moos, Zeitschr. f. Ohrenheilk. 1893. — Körner, Die eitrigen Entzündungen des Schläfebeins, 1899. — Barth, Archiv f. Ohrenheilk. Bd. XLVII.

**) Der Leitersche Apparat, modifiziert von Gärtner (Aluminium), wird wegen seiner schmerzstillenden Wirkung gut vertragen, ja es läßt sich demselben insofern eine gewisse diagnostische Bedeutung beimessen, als, solange der Apparat vom Patienten gut vertragen und begehrt wird, auf die Fortdauer der Entzündung im Warzenfortsatze geschlossen werden kann, während in dem Momente, wo die Kälteeinwirkung dem Patienten lästig und unangenehm wird, das Schwinden der Entzündung wahrscheinlich ist.

Digitized by Google

fluenza, Diphtheritis, Scarlatina, Tuberkulose und Syphilis hervorgerufenen Entzündungen der Warzenzellen. Bei diesen Prozessen wird durch die konservative Behandlung die Abszeßbildung im Warzenfortsatze nur selten hintangehalten, die in der Mehrzahl der Fälle die operative Eröffnung des Abszesses erfordert.

Die von Bier (Archiv f. klin. Chir., Bd. LXVII, S. 164) inaugurierte Stauungshyperämie, die sich in der Chirurgie als erfolgreiche Heilmethode erprobt hat, wurde in letzter Zeit auch für akute Otitiden und Mastoitiden in Vorschlag gebracht. Bier bedient sich eines Baumwollengummibandes von 3 cm Breite, das er durch mindestens 10, gewöhnlich aber durch 20—22 Stunden um den Hals tragen läßt. Durch den auf die Halsgefäße ausgeübten Druck wird eine mit Cyanose verbundene Gefäßstauung im ganzen Kopfe, somit auch im Gehörorgane erzeugt. Bier berichtet über günstige Resultate bei einer Anzahl nach seiner Methode behandelten Fälle.

Die Angaben der Kliniker über die mit der Bier schen Stauung erzielten Resultate sind stark auseinandergehend.

Eschweiler (Archiv f. Ohrenheilk. Bd. LXXI) hat an der Bonner Klinik mit der Bier schen Stauung so günstige Resultate bei akuter Mastoiditis erzielt, daß er die Ansicht ausspricht, die Stauungshyperämie sei berufen, die operativen Methoden bei der Mastoiditis einzuschränken.

Nach Kepler (Zeitschr. f. Ohrenheilk. Bd. L), der sie besonders für akute Fälle empfiehlt, übt die Stauung einen mildernden Einfluß auf die Schmerzen aus. Vor der Stauung empfiehlt Kepler die Paracentese, eventuell die Erweiterung einer vorhandenen zu kleinen Lücke im Trommelfelle, ferner die Inzision des Integuments bis aufs Periost bei Verdacht von Eiterung im Warzenfortsatze.

Minder günstig lauten die Mitteilungen Heines (Verh. d. Deutschen otol. Ges. 1905). Nach ihm werden die Schmerzen durch die Kopfstauung nicht besonders günstig beeinflußt, manchmal sogar gesteigert. Einige Erfolge konnte er bei Mastoiditis mit Infiltration der Weichteile erzielen. Als Nachteil rechnet Heine dem Verfahren an, daß durch die Verwischung der Symptome infolge der Umschnürungsstauung leicht der günstige Moment zur Operation versäumt wird.

Einen mehr oder minder ablehnenden Standpunkt nehmen Stenger, Haßlauer und Körner ein.

Entschieden ablehnend gegen die Bier sche Stauung verhält sich Isemer aus der Klinik Schwartzes. Er hält ihre längere Anwendung in akuten Fällen für geradezu schädlich.

Fröse (Archiv f. Ohrenheilk. Bd. LXXI) weist mit Recht auf die für die Bier sche Stauung ungünstigen anatomischen Verhältnisse im Warzenfortsatze hin. Auf Grund seiner Erfahrungen an der Hallenser Klinik warnt er insbesondere vor der Anwendung bei schweren Infektionen im Mittelohr, im Warzenfortsatze und bei Tuberkulose derselben. Ihre Anwendung hält er nur in leichten unkomplizierten und den subakuten, mit Mastoiditis einhergehenden Otitiden für zulässig. Chronische unkomplizierte Eiterungen scheinen günstig beeinflußt zu werden.

Nach den an meiner Klinik von Fleischmann (M. f. Ohrenheilk. 1906) und meinen Assistenten gemachten Erfahrungen dürfte sich die Bier sche Stauung nur für die Otitis und Mastoiditis im Anfangsstadium (1.—4. Tag) eignen, während später durch die fortgesetzte Anwendung der Stauung leicht der Einschmelzungsprozeß am Warzenfortsatz fortschreitet und der richtige Zeitpunkt für die Operation versäumt wird.

Bei den widersprechenden Beobachtungen ist meiner Ansicht nach gegenwärtig ein definitives Urteil über den Wert der Bier schen Stauungshyperämie bei Otitis und Mastoiditis noch nicht zu fällen. Da der Erfolg der Methode einerseits von der Art und Dauer der Ohrenerkrankung, anderseits von dem Grade und der Anwendungsdauer der Kopfstauung abhängt, müssen noch weitere eingehende Untersuchungen von entsprechend ausgewählten Fällen Klarheit über die Indikationsstellung bringen.

Über die von Sondermann (Archiv f. Ohrenheilk. Bd. LXVI) empfohlene Saugtherapie bei akuter Mittelohreiterung läßt sich derzeit noch kein bestimmtes Urteil fällen; eine Saugwirkung auf den Abszeßinhalt im Warzenfortsatze ist aber ausgeschlossen, weil die Abszeßhöhle kaum jemals mit dem Antrum kommuniziert.

Digitized by Google

Die Aspiration nach der Paracentese (S. 262) und bei chronischen Mittelohreiterungen zur Entfernung eitrigen Sekretes aus dem Antrum und Attik wird kombiniert mit der Luftdusche schon seit vielen Jahren von mir angewendet. Hierzu eignet sich der Sieglesche Trichter weit besser als der Apparat Sondermanns.

Literatur. Vgl. Haimann, Über Stauungstherapie. Internat. Zentralblatt f. Ohrenheilk. Bd. V, 1906. — K. Vohsen, Beitrag zur Stau- und Saugtherapie an Ohr und oberen Luftwegen. Münchener med. Wochenschr. 1907.

### Indikationen für die Eröffnung des Warzenfortsatzes.

Bleibt die mehrtägige antiphlogistische Behandlung ohne Resultat, dauert die profuse Otorrhöe, die Schmerzhaftigkeit im Warzenfortsatze und das Fieber an, hören insbesondere die abendlichen Fiebersteigerungen nicht auf, oder stellen sich labyrinthäre oder meningeale Reizerscheinungen (Erbrechen, Schwindel, Gleichgewichtstörungen, Nystagmus) oder Schüttelfröste ein, so muß man ungesäumt zur Eröffnung des Warzenfortsatzes schreiten*). Die sofortige Vornahme der Operation ist auch dann angezeigt, wenn bei profuser Otorrhöe die auf Abszeßbildung im Warzenfortsatze deutenden Symptome schon länger als 10 Tage andauern.

Für das Zuwarten würden allerdings die Fälle sprechen, welche auch ohne operativen Eingriff heilen. Allein wenn man in Betracht zieht, daß jeder Mastoidabszeß bei längerer Dauer zu ausgedehnten Zerstörungen des Knochens führt, und man bei längerem Zuwarten plötzlich von einer letal endenden, intrakraniellen Komplikation überrascht werden kann, so müssen diese Erwägungen bei der Gefahrlosigkeit der Operation zu einem frühzeitigen Eingreifen veranlassen**).

Der Vorteil, den die frühzeitige Eröffnung der Abszesse bietet, besteht hauptsächlich darin, daß der Eiterherd noch klein, und beim Auslöffeln keinen so ausgedehnten Substanzverlust erfordert als länger bestehende Abszesse, daß er schneller ausheilt und daß der Mittelohrprozeß rascher abläuft. Die Abkürzung der Behandlungsdauer kommt auch der gefährdeten Hörfunktion zu gute.

Die Erfahrungen der letzten Jahre haben mir indes gezeigt, daß in manchen Fällen das zu frühe Operieren, d. i. schon am 4. oder 5. Tage, einen ungünstigen Einfluß auf den Verlauf und den Heilungsprozeß übt. Man findet nämlich, besonders bei kleinzelligen, pneumatischen Warzenfortsätzen, die in den ersten 8 Tagen der Erkrankung eröffnet werden, statt eines Abszesses mehrere disseminierte, stecknadelkopf- bis hanfkorngroße Eiterherde. Dadurch gelingt es nur selten, alles Krankhafte vollständig zu entfernen, weshalb der Wundverlauf sich oft ungünstiger gestaltet als bei konfluierenden Abszessen. Ich operiere daher nur selten vor dem 8. Tage der Erkrankung und halte die Eröffnung vor diesem Zeitpunkte nur dann angezeigt, wenn neben frühzeitiger Schwellung am Warzenfortsatze, oder auch ohne diese, Symptome von Meningealreizung oder Schüttelfröste auftreten, welche die Entwicklung eines epitympanalen oder perisinuösen Abszesses vermuten lassen.

Die Eröffnung des Warzenfortsatzes bei akuten Mittelohreiterungen ist mit Rücksicht auf die gefahrdrohenden Komplikationen, welche durch den Abszeß selbst herbeigeführt werden können, eine dringende Vitalindikation.

---

*) Nach Stenger (Archiv f. Ohrenheilk. Bd. LXII) zählt auch die gleichzeitige Anschwellung der Lymphdrüsen am Warzenfortsatze zu den Indikationen der Operation. Neuritis optica indiziert nach Barnick dringend die Aufmeißelung des Warzenfortsatzes.

**) Jos. Pollak, Diagnostik und Therapie der akuten Mittelohrentzündungen und der konsekutiven Ostitis mastoid. Zentralbl. f. d. ges. Therapie 1896.

Digitized by Google

Die Operation ist leicht und gefahrlos, kann daher von jedem praktischen Arzte, der mit den Grundregeln der Chirurgie vertraut ist, ausgeführt werden.

Bei der operativen Eröffnung des Warzenfortsatzabszesses kommen zwei Operationsmethoden in Betracht: 1. die einfache Freilegung des Eiterherdes und die Ausräumung der die Abszeßhöhle begrenzenden, erweichten und von Granulationen durchsetzten Knochenpartien, und 2. die Eröffnung des Warzenfortsatzes mit gleichzeitiger Freilegung des Antrum. Welche dieser beiden Operationsmethoden im gegebenen Falle zu wählen ist, ergibt sich aus den klinischen Symptomen und aus dem Lokalbefunde bei der Operation. Bei Mangel komplikatorischer Symptome führt nach meinen Erfahrungen die einfache Freilegung des Eiterherdes ohne Eröffnung des Antrum, insbesondere bei den genuinen Otitiden, zur rascheren Ausheilung der Mittelohreiterung als das mit Eröffnung des Antrum kombinierte Operationsverfahren, vorausgesetzt, daß zwischen Abszeßhöhle und Antrum eine dicke resistente Knochenschichte besteht. Die Eröffnung des Antrum ist überall dort am Platze, wo Erscheinungen von Eiterstauung, Labyrinthsymptome (Schwindel, Nystagmus), Meningealreizung bestehen, ferner bei zitzenförmiger Vorbauchung des Trommelfells und da, wo sich bei der Operation das den Warzenfortsatzabszeß vom Antrum trennende Knochengewebe als morsch und erweicht zeigt oder wo Granulationen aus dem Eiterherde in das Antrum hineinwuchern.

Wir besitzen nur in der Röntgenuntersuchung Merkmale, aus denen sich vor der Operation bestimmen läßt, ob man einen pneumatischen oder diploetischen Warzenfortsatz vor sich hat. Die bei der Operation in Betracht kommende abnorme Lage des Sinus transversus kann vor dem operativen Eingriffe nicht erkannt werden. Im allgemeinen lassen kleine, kurze Warzenfortsätze auf eine diploetische, große Warzenfortsätze auf eine pneumatische Struktur schließen, doch kommen nicht selten Ausnahmen hievon vor*). Von Bedeutung für diese Frage ist die von mir zuerst konstatierte Tatsache, daß die abnorm nach außen und vorne gewölbte Lage des Sinus transversus sich am häufigsten bei den diploetischen, weit seltener bei den pneumatischen Warzenfortsätzen findet. Bei den letzteren bestehen somit im allgemeinen günstigere Operationsverhältnisse, und man wird daher überall, wo man bei der Operation auf einen diploetischen Warzenfortsatz stößt, mit größerer Vorsicht operieren.

### Die einfache Aufmeißelung des Warzenfortsatzes ohne Eröffnung des Antrum.

#### Instrumentarium.

Das Instrumentarium zur operativen Eröffnung des Warzenfortsatzes, welches auch zur Freilegung des Antrum mastoideum benützt wird, besteht aus folgenden Stücken: Ein breites und ein schmales Skalpell, ein spitzes und ein geknöpftes Bistouri, zwei anatomische Pinzetten, mehrere Sperrpinzetten oder Peans, ein scharfkantiges, 8 mm breites Raspatorium, ein Hohlmeißel von 8—12 mm Breite (Fig. 266), drei kleinere Hohlmeißel von 6, 5 und 3 mm Breite (Fig. 267 u. 268), ein handlicher Holzhammer (Fig. 269), 3—4 scharfe Löffel verschiedener Größe (Fig. 270, 271, 272), eine gerade, eine nach der Fläche und eine nach der Kante gekrümmte Luersche, von Jansen modifizierte Zange (Fig. 273), eine solche mit breiter scharfer Spitze zur Resektion der Warzenfortsatzspitze, mehrere scharfe und stumpfe Haken (Fig. 274), eine feste Kornzange zum Fassen und Ausziehen losgelöster Sequester, Hohl- und Knopfsonde, Seide, Katgut und gekrümmte Nadeln, endlich eine mit einer Kampferlösung gefüllte Pravazsche Spritze zur subkutanen Injektion für den Fall eines plötzlichen Kollaps. Der von Barth sinnreich erdachte, neuerdings von Zarniko und Noltenius

*) Stanculéanu et Depoutre, Études anatomiques et pathologiques des groupes cellulaires posterieures de la mastoide. Ann. d. mal. de l'oreille 1901.

Digitized by Google

modifizierte Doppelhaken eignet sich vortrefflich für die Privatpraxis, wenn der Operateur nur über ein kleines Hilfspersonal verfügt.

Sämtliche Instrumente mit Ausnahme der Skalpelle müssen vor der Operation in einer 1prozentigen Sodalösung durch 3 Minuten gekocht werden. Die Skalpelle werden mit in Äther getauchter Gaze gereinigt. Daß bei der Operation vom Operateur sowohl als von den Assistenten nach jeder Richtung hin die strengste Asepsis gewahrt werden muß, ist selbstverständlich.

Vor der Operation wird der äußere Gehörgang mit einer antiseptischen Lösung ausgespült, dann ausgetupft und die äußere Ohröffnung mit steriler Gaze verstopft. Hierauf werden die Kopfhaare in der Umgebung der Regio mastoidea rasiert, sodann das Operationsgebiet mit Benzin, dann mit Seife und Bürste, 1prozentiger Sublimatlösung und schließlich mit Äther gereinigt. Sodann wird der behaarte Kopf, Hals und Brust in sterile Kompressen eingehüllt und die nächste

Fig. 266.

Fig. 267.

Fig. 268.

Fig. 269.

Umgebung des Operationsterrains noch durch sterile Gaze geschützt. Für weibliche Patienten empfiehlt es sich, zum Schutze gegen das Vordringen der Haare eine Mitra aus Stärkebinden anzulegen.

Es folgt die Narkose (reines Chloroform oder Billrothmischung: Chloroform 100,0, Alkohol, Aether sulfur. ana 30), welche von einem geübten Narkotiseur unter gleichzeitiger Überwachung des Pulses und der Respiration geleitet werden muß. Um üble Zufälle der Narkose zu vermeiden, darf der die Narkose leitende Arzt nur auf diese, nicht aber gleichzeitig auf die Operation achten. Die Narkose kann, wenn sie vollständig ist, während der Operation zeitweilig unterbrochen und bei Anzeichen des Wachwerdens wieder fortgesetzt werden.

Außer dem Narkotiseur sind bei der Operation noch zwei Assistenten tätig. Der eine, hinter dem Kopfe des Patienten stehend, hat die Aufgabe, die Wundränder des Integuments mittels geeigneter Wundhaken auseinanderzuhalten. Der zweite Assistent, der bei der Operation am rechten Ohre zur Linken des Operateurs, bei Eröffnen des linken Warzenfortsatzes hingegen rechts vom Operateur steht, hat die Aufgabe, stark blutende Gefäße zu fassen und zu unterbinden, die

Digitized by Google

während der Aufmeißelung entstehenden parenchymatösen Blutungen durch Auftupfen mit sterilen Gazetampons zu stillen und die abgemeißelten Knochenfragmente mit der anatomischen Pinzette zu entfernen.

In den letzten Jahren wurde an meiner Klinik bei einer größeren Zahl von Fällen die Operation ohne Narkose in der Lokalanästhesie mit Schleichscher Infiltration (Alexander*), oder mit der von Neumann angegebenen Lokalanästhesie (S. 429) ausgeführt, und zwar nicht nur bei Individuen, bei denen Herz- und Lungenkrankheiten etc. die Narkose ausschlossen, sondern bei kräftigen, mutigen Individuen (Männer und Frauen), die sich, um den unangenehmen Nach-

Fig. 270.



Fig. 271.

Fig. 272.

Fig. 273.

Fig. 274.

wirkungen der Narkose zu entgehen, zur Operation in der Lokalanästhesie entschlossen. Das Verfahren ist folgendes. Von der S. 249 angegebenen Lösung wird je 1 ccm am Planum mast., in der Mitte und an der Spitze des Warzenfortsatzes subperiostal injiziert. Außerdem werden noch 2 ccm subperiostal in die hintere Gehörgangswand eingespritzt, indem man unmittelbar hinter der Ansatzlinie der Ohrmuschel einsticht und die Nadel unter dem Periost bis in die Gegend des Antrum vorschiebt. Die Anästhesie ist bei richtiger Technik eine tadellose. Bei subperiostalen Abszessen ist die Lokalanästhesie unwirksam. Die von Bloch (Festschrift Lucaes) gerühmte, von anderen abgelehnte Scopolaminnarkose (Scopolamini hydrobrom. 0,012 Morph. mur. 0,12, Aqu. dest. 10,0, in drei gleichen Abständen je eine halbe Pravazsche Spritze subkutan zu injizieren) hatten wir keine Gelegenheit an unserer Klinik zu erproben.

*) Wiener klin. Wochenschr. 1901.

Digitized by Google

### Operation.

Während der hinter dem Kopfe des Patienten stehende Assistent die Ohrmuschel etwas nach vorne biegt, führt der Operateur ½ cm hinter der Insertionstelle der Ohrmuschel einen unterhalb der Linea temporalis beginnenden, nach vorne konkaven, 4—5 cm langen Hautschnitt bis in die Nähe der Spitze des Warzenfortsatzes. Der Schnitt durchtrennt entweder schichtenweise Haut, Fascie und Periost, oder dringt in einem Zuge durch alle Weichteile bis auf den Knochen. Bei der Operation am rechten Ohre führe ich den Schnitt von oben nach unten; am linken Ohre finde ich die Schnittführung von unten nach oben bequemer. Ist das Integument bis auf den Knochen durchtrennt, so wird mittels eines scharfkantigen Raspatoriums das bald fest, bald locker haftende Periost an der Durchtrennungslinie teils nach hinten, teils nach vorne gegen den Gehörgang weggeschoben, bis das Planum mastoideum freigelegt ist. Die Blutung wird mit Sperrpinzetten oder Peans gestillt, welche bis nach vollendeter Operation liegen gelassen und

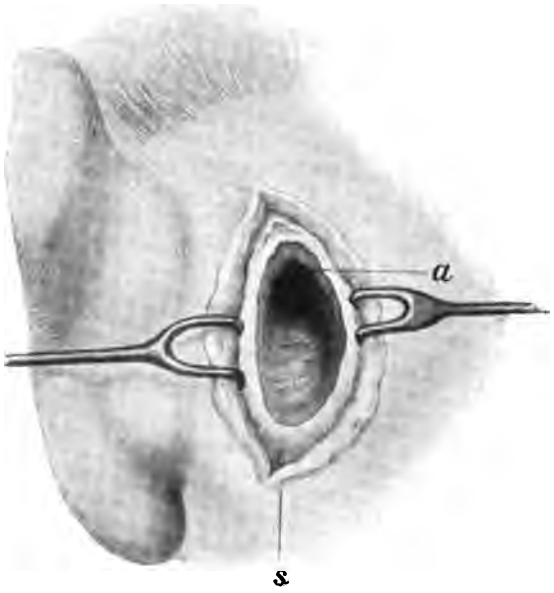


Fig. 275.

vom Assistenten in entsprechender Stellung fixiert werden. Nur große, stark-spritzende Arterien sind zu unterbinden. In der Regel hören parenchymatöse Blutungen nach dem Einsetzen der beiden Wundhaken auf.

Bei starker Infiltration der Bedeckung des Warzenfortsatzes empfiehlt es sich, den Hautschnitt etwas länger anzulegen, eventuell durch einen von der Mitte des hinteren Schnittrandes ausgehenden Winkelschnitt das Planum mastoid. in genügender Ausdehnung freizulegen. Bei gleichzeitigem Periostalabszeß wird die äußere Abszeßhöhle vor der Aufmeißelung irrigiert und die Granulationen mit einem großen scharfen Löffel ausgeräumt. Bei bestehender Fistelöffnung in der Cutis werden die kallösen Ränder derselben mit der Schere abgetragen.

Ist der mittlere Abschnitt des Planum mastoideum zwischen Spina supra meatum und Spitze des Proc. mast. in einer Breite von 4—5 cm freigelegt, so wird mittels eines schräg angesetzten größeren Hohlmeißels

Digitized by Google

(Fig. 275) die Corticalis in dem freigelegten Gebiete abgemeißelt. Bei sklerotischem Warzenfortsatze muß dies schichtweise geschehen*). Öfters kommt man schon nach dem ersten Meißelschlage auf den Abszeß, aus welchem der unter hohem Drucke stehende Eiter hervorquillt. Mitunter zeigt der Eiter pulsatorische Bewegungen, ein Symptom, welches darauf schließen läßt, daß die Dura oder der Sinus transv. durch den Eiterungsprozeß im Mittelohre freigelegt ist. In anderen Fällen stößt man erst in einer Tiefe von $^1/_2$ cm, selten noch tiefer auf einen oder mehrere kleine Abszesse. Wo der Abszeß im unteren Abschnitte des Processus mastoideus sitzt, müssen Hautschnitt und Knochenöffnung nach unten zu erweitert werden.

Nach Eröffnung der Abszeßhöhle wird die Knochenlücke mit Meißel oder Zange in einer der Abszeßhöhle entsprechenden Ausdehnung erweitert. Zu klein angelegte Knochenöffnungen schließen sich während des Wundverlaufs zu früh, bevor die Wundhöhle mit Granulationen ausgefüllt wurde. Nach genügender Erweiterung der Operationslücke wird mit einem in die Höhle eingeführten scharfen Löffel (Fig. 270), der aus Granulationen und erweichtem Knochengewebe bestehende Abszeßinhalt ausgeräumt und die Wände der Abszeßhöhle bis auf den gesunden Knochen ausgeschabt**). Bei einiger Übung kann man hiebei das kranke Gewebe vom normalen dadurch unterscheiden, daß der kranke Knochen dem scharfen Löffel leicht nachgibt, während das gesunde Knochengewebe demselben eine gewisse Resistenz bietet. Bei langdauernder ausgedehnter Abszeßbildung ist man zuweilen genötigt, den größten Teil des Warzenfortsatzes bis zum Tegmen mastoid. einerseits und bis zur untersten Spitze des Warzenfortsatzes und dem Sinus transv. anderseits auszuräumen, wobei man mitunter auf den infolge des Einschmelzungsprozesses in großer Ausdehnung bloßgelegten Sinus transversus stößt. Um diesen nicht zu verletzen, muß die Auslöffelung nach hinten mit besonderer Vorsicht ausgeführt werden. Manchmal ist man genötigt, die ganze Spitze des Warzenfortsatzes zu resezieren, wobei man darauf zu achten hat, daß man den Fazialis an seinem Austritte am Foram. stylo.-mast. nicht verletze.

Die beim Auslöffeln der Abszeßhöhle entstehenden stärkeren Blutungen stammen entweder aus den Granulationen oder aus dem die pneumatischen Zellräume begrenzenden Diploegewebe, endlich aus einem den Warzenfortsatz durchziehenden größeren Emissarium Santorini. Durch wiederholte Tamponade mit Jodoformgaze oder mit in Perhydrol oder in Adrenalinlösung getauchter steriler Gaze gelingt es stets, die Blutung bald zu stillen.

Wo die Knochenwand in der Richtung gegen das Antrum zu normale Konsistenz zeigte und keine komplikatorischen Symptome bestanden, wurde bei den an meiner Klinik operierten Fällen eine Kommunikation zwischen Abszeßhöhle und Antrum mastoideum nicht angestrebt.

Hat man sich mit den kleinsten scharfen Löffeln von der gründlichen Ausräumung der Abszeßhöhle überzeugt und sich überdies mit Hilfe der Sonde und des scharfen Löffels vergewissert, daß die Abszeßhöhle nach vorn gegen das Antrum zu durch resistenten Knochen abgegrenzt ist, so wird die Höhle nach vorheriger Ausspülung mit steriler Kochsalzlösung und schließlicher Reinigung mit einer Lösung von Perhydrol (S. 381) mit Jodoformdocht tamponiert. Zur Verkleinerung der Wunde wird der obere Wundwinkel durch mehrere Nähte oder Michelsche Klammern der Größe der Knochenhöhle entsprechend verkleinert. Der komplette Verschluß der Wundhöhle unmittelbar

*) Die Eröffnung des Warzenfortsatzes mit dem Drillbohrer wird jetzt nur noch von wenigen geübt. — Der um die Ausbildung der Hirnchirurgie hochverdiente Macewen in Glasgow bedient sich zu den Operationen am Warzenfortsatze knopfförmiger Fräsen in verschiedenen Dimensionen.

**) Morpurgo, Wiener med. Wochenschr. 1887, Nr. 16.

Digitized by Google

nach der Operation hat sich als unzweckmäßig erwiesen. Piffl empfiehlt sofortigen Verschluß mit Drainage des unteren Wundwinkels.

Bei der später zu schildernden Bezold schen Mastoiditis (Durchbruch des Abszesses an der medialen Seite des Proc. mast.) genügt öfters der hier geschilderte operative Vorgang. Bei konstatiertem Senkungsabszesse an der seitlichen Halsgegend ist man genötigt, die Spitze des Warzenfortsatzes abzutragen, eventuell den Abszeß am Halse durch sorgfältige Präparierung der Muskeln, Fascien und Blutgefäße zu eröffnen.

**Anlegen des Verbandes.** Nachdem die Wundhöhle mit Jodoformdocht*) tamponiert und ein Jodoformdochtbündel in den Gehörgang eingeführt wurde, wird der Warzenfortsatz noch mit einer mehrfachen Lage von Jodoformgaze bedeckt und über diese eine dickere Lage steriler Gaze in der Größe eines kleinen Handtellers gelegt. Behufs genaueren Anpassens an die Insertionsstelle der Ohrmuschel wird der Gazelappen nach vorn halbmondförmig ausgeschnitten. Nun wird die ganze äußere Ohrgegend (Ohrmuschel und Warzenfortsatz) mit einer Lage steriler Gaze überdeckt und das Ganze durch regelrechtes Anlegen einer Binde fixiert. In den ersten Tagen benütze ich der größeren Sicherheit halber einen um den Kopf und den Unterkiefer gehenden Verband. Hierzu wird eine 4—4½ m lange und 4—5 cm breite Kalikotbinde benützt, welche in Kreuztouren über Scheitel, Stirn, Hinterkopf und Unterkiefer so geführt wird, daß die Ohrgegend der operierten Seite allseitig verdeckt, das gesunde Ohr jedoch frei bleibt. Sodann wird der Verband durch eine gestärkte Binde fixiert, die jedoch beim zweiten Verbandwechsel zu beseitigen ist.

Bei regelmäßigem Wundverlauf kann man nach dem dritten oder vierten Verbandwechsel den von Körner vorgeschlagenen, dem Patienten angenehmeren Verband anwenden. Bei diesem werden zuerst eine bis zwei Touren um Stirn und Hinterkopf gelegt, dann von hier Kreuztouren über das operierte Ohr, den Vorderkopf und die Nackenbeuge geführt, bis die Ohrgegend vollständig von den Bindentouren bedeckt ist.

Nach der Operation ist dem Kranken eine mehrtägige Bettruhe anzuordnen, die in Fällen, in denen Dura oder Sinus freigelegt wurde, oder bei unregelmäßigem, von Fieber und Schmerzen begleitetem Wundverlaufe entsprechend zu verlängern ist. Der Verband wird nach je 5—6 Tagen erneuert und nur dann früher gewechselt, wenn nach der Operation starke Schmerzen oder Fieber auftreten, oder wenn der Verband schon nach 1—2 Tagen von Sekret durchtränkt ist. Läßt man bei normalem Verlaufe den Verband zu lange liegen, so wächst das Granulationsgewebe in die Tampons hinein, wodurch beim Entfernen Schmerz und Blutungen entstehen. Bezüglich der Nachbehandlung verweise ich auf S. 450.

Die günstige Wirkung der Eröffnung des Warzenfortsatzes äußert sich in den meisten Fällen schon kurze Zeit nach der Operation durch rasches Sinken der Fiebertemperatur (zuweilen unter das Normale), durch das Schwinden der lokalen Schmerzen und durch subjektives Wohlbefinden. Einen auffällig günstigen Einfluß übt die Operation auf die Eiterung in der Trommelhöhle auch in den Fällen, in denen eine Kommunikation zwischen Trommelhöhle und Abszeßhöhle nicht hergestellt wurde. Schon mehrere Tage nach der Operation vermindert sich der Ausfluß aus dem Ohre, um nach 6—14 Tagen mit Vernarbung der Trommelfellperforation vollständig zu sistieren, bevor die Wundhöhle geschlossen ist. Über günstige Resultate dieses von mir angegebenen Operationsverfahrens berichten Hammerschlag (Wiener med. Wochenschr. 1902) und Heßler (Archiv f. Ohrenheilkunde Bd. XXVII u. XXVIII).

Weniger günstig ist der Verlauf bei osteomyelitischen, disseminierten

*) Der Jodoformdocht hat den Vorteil, daß er mit der Wundhöhle nicht verklebt und beim Verbandwechsel fast schmerzlos entfernt werden kann. In Fällen, wo die Jodoformgaze Ekzem an der Haut erzeugt, ist sie durch Xeroformdocht oder Xeroformgaze zu ersetzen.

Digitized by Google

Abszessen in diploetischen Warzenfortsätzen. Hier kann das hohe Fieber mit zeitweiligen Schüttelfrösten noch längere Zeit andauern, wobei es zu Metastasen in den Gelenken, im subkutanen Bindegewebe, im Subperitonealraum etc. mit letalem Ausgang kommen kann. Indes habe ich bei Komplikationen dieser Art wiederholt Heilung beobachtet.

Die durchschnittliche Dauer der Wundbehandlung bis zur vollständigen Vernarbung variiert bei regelmäßigem Verlaufe zwischen 2—5 Wochen. In dieser Zeit wird durch allseitiges Aufschießen von gesundem Granulationsgewebe die Wundhöhle allmählich verkleinert und ausgefüllt. Die äußere Wunde heilt entweder mit einer linearen Hautnarbe oder mit einer mehr oder weniger vertieften, mit der Haut fest zusammenhängenden Knochennarbe. Sehr schleppenden Heiltrieb beobachtet man nach Scharlachdiphtherie. Unregelmäßig gestaltet sich der Verlauf bei den Mittelohreiterungen im Gefolge akuter Infektionskrankheiten, bei Influenza, Tuberkulose, Diabetes und bei kachektischen Individuen.

Ungünstige Symptome während der Nachbehandlung sind: 1. Profuse Eitersekretion aus der Wundhöhle, durch welche der Jodoformverband in kurzer Zeit durchtränkt wird. In diesen Fällen kann die Eiterung durch einen schwer erreichbaren Eiterherd oder durch zurückgebliebene kariöse Knochenpartien bedingt sein. Zur Feststellung des Sitzes solcher mit der Sonde nicht auffindbaren Eiterherde in der Nähe der Operationshöhle benütze ich einen pneumatischen Trichter mit einem großen, die Zirkumferenz der äußeren Wundöffnung bedeckenden Ansatze, durch den es während der Aspiration zuweilen gelingt, durch das Hervortreten eines Eitertropfens in der Wundhöhle den Eiterherd aufzufinden und freizulegen*). Auch führt öfters eine genaue Sondierung der Wundhöhle durch Auffindung und Ausschabung kariös-nekrotischer Knochenpartien zum Ziele. 2. Öfteres Ansteigen der Temperaturkurve und Schüttelfröste. Mäßige Fieberbewegungen (bei 38—38,5 Grad), die schon vor der Operation bestanden, wiederholen sich nicht selten auch nach der Operation noch durch einige Tage, ohne den weiteren normalen Verlauf ungünstig zu beeinflussen. Anhaltende höhere Temperatursteigerung oder Schüttelfröste hingegen machen das Vorhandensein eines perisinuösen Abszesses oder einer Sinusthrombose wahrscheinlich und indizieren die sofortige Freilegung des Sinus transv. 3. Das Auftreten von Kopfschmerz, Erbrechen, Schwindel, Nystagmus und kontinuierliche subfebrile Temperaturen. Diese Erscheinungen legen den Verdacht nahe, daß sich eine Labyrintheiterung oder eine intrakranielle Komplikation: Extraduralabszeß, Meningitis oder Hirnabszeß entwickelt, welche die Freilegung der Dura im Bereiche des Antrum mastoid. und des Tegmen tymp., eventuell auch die Untersuchung auf Hirnabszeß erfordern (siehe den Abschnitt „Operative Eingriffe bei intrakraniellen otitischen Komplikationen"). 4. In der Nachbarschaft der Wundhöhle auftretendes Erysipel. Dieses ist, wenn auch nicht immer, so doch häufig auf Infektion bei nicht streng durchgeführter aseptischer Wundbehandlung zurückzuführen.

Die akute Mastoiditis kann durch intrakranielle Komplikationen oder durch das Coma diabeticum letal enden. Am häufigsten sind es die im Anschluß an Labyrintheiterung auftretende Leptomeningitis, der Extraduralabszeß, seltener der Hirnabszeß und die mit der Sinusphlebitis einhergehende Pyämie, welche den Tod herbeiführen. Die ausführliche Schilderung dieser Komplikationen wird zeigen, daß auch hier operative Eingriffe lebensrettend wirken können.

Der früher bei der akuten Mastoiditis häufig ausgeführte Wildesche Schnitt wird jetzt nur selten angewendet**).

*) Von Hammerschlag auch als therapeutisches Mittel empfohlen.

**) M. Lermoyez, Traitement consecutif aux operations faites sur l'oreille. Ann. d. malad. de l'oreille. Vol. 29.

Digitized by Google

## Die Eröffnung des Warzenfortsatzes und des Antrum mastoideum.

Die Eröffnung des Antrum von der Abszeßhöhle aus ist nur dann angezeigt, 1) wenn die genaue Untersuchung mit Sonde und scharfem Löffel ergibt, daß die die Operationshöhle vom Antrum trennende Knochenpartie nachgiebig ist oder die Granulationsmassen der Abszeßhöhle direkt in das Antrum hineinwachsen. Wo schon eine enge Kommunikation zwischen beiden Höhlen besteht, muß das Antrum mit dem scharfen Löffel erweitert werden.

Die Eröffnung des Antrum ist ferner angezeigt, wenn Symptome von 2) Meningealreizung bestehen oder wenn nach Ausräumung der Abszeßhöhle die heftigen Schmerzen im Ohre andauern, wodurch der Verdacht eines Extraduralabszesses besteht, oder wenn trotz des normalen Wundverlaufs 3) die profuse Eiterung in der Trommelhöhle noch mehrere Wochen nach der Eröffnung des Warzenfortsatzes andauert.

Wo die das Antrum begrenzende Knochenwand morsch oder von Granulationen durchsetzt ist, gelingt es mit einem schmalen, kahnförmigen, scharfen Löffel (Fig. 271), alles Kranke zu entfernen und eine breite Kommunikation mit dem Antrum herzustellen. Man vermeide es hierbei wegen Gefahr der Dislozierung des Amboßes, mit dem scharfen Löffel bis in die Trommelhöhle vorzudringen. Zur Erweiterung des geschaffenen Kanals bedarf es manchmal des Meißels.

Verschieden ist das Verfahren, wenn die zwischen Abszeßhöhle und Antrum gelegene Knochenmasse so resistent und hart ist, daß sie mit dem scharfen Löffel nicht entfernt werden kann. Hier bedient man sich zur Herstellung der Kommunikation eines schmalen Meißels (Fig. 268), mit dem man parallel der hinteren oberen knöchernen Gehörgangswand und dem Tegmen tympani allmählich nach vorn vordringt, bis man das hintere Ende des Antrum erreicht hat. Bei Freilegung des Antrum müssen Hautschnitt und Knochenöffnung nach oben zu größer angelegt werden, als bei einfacher Aufmeißelung ohne Antrumeröffnung.

Bei Berücksichtigung der topographischen Lage des Antrum zur hinteren oberen Gehörgangswand sind Maßangaben und das Macewensche Dreieck überflüssig.

Von den störenden Zufällen während der Operation ist die Bloßlegung oder die Verletzung des abnorm nach vorne und außen gewölbten Sinus transversus hervorzuheben. Die Bloßlegung des Sinus ist selbst bei sorgfältigster Operation nicht zu vermeiden, wenn infolge stärkerer Vorwölbung des Sinus zwischen ihm und dem Gehörgange nur eine dünne Knochenschichte besteht. Der freigelegte Sinus ist dadurch kenntlich, daß während des Meißelns, an der inneren oder hinteren Wand der Operationshöhle eine blaugraue, mit der Sonde eindrückbare Membran zum Vorschein kommt. Dieses früher gefürchtete Ereignis ist ganz bedeutungslos. Man wird im Gegenteile überall, wo hohes Fieber oder Schüttelfröste auf eine Beteiligung des Sinus hinweisen, stets den Sinus behufs Eruierung eines perisinuösen Abszesses oder einer Sinusthrombose freilegen.

Eine Verletzung des Sinus ist bei sorgfältiger Aufmeißlung nahezu ausgeschlossen. Am häufigsten wird der Sinus durch unvorsichtigen Gebrauch des scharfen Löffels oder durch Absplitterung eines Knochenstückes verletzt. Dieses an und für sich ungefährliche Ereignis (Knapp, Emmerson, Roosa) ist insoferne unangenehm, als durch die heftige Blutung die Operation unterbrochen werden muß. Durch sofortige feste Tamponade gelingt es indes bald die Blutung zu stillen und die Operation fortzusetzen. Der Tampon soll nicht vor 6—7 Tagen entfernt werden.

Die Eröffnung der mittleren Schädelgrube und die



Digitized by Google

Freilegung der Dura ist angezeigt, wenn heftige Kopfschmerzen und Meningealsymptome den Verdacht auf eine extradurale Eiteransammlung in der mittleren Schädelgrube lenken. Die nicht intendierte Freilegung der Dura selbst ist an und für sich ebenso ungefährlich wie die des Sinus transversus.

Bedenklicher wegen der Gefahr einer traumatischen Meningitis sind die Verletzungen der Dura durch Knochensplitter oder mit dem Meißel. Eine Verletzung ist ausgeschlossen, wenn man sich beim schichtweisen Abmeißeln des Knochens parallel dem Tegmen antri hält, in welchem Falle die freigelegte Dura dem Meißel ausweicht. Wird die Dura verletzt, dann empfiehlt es sich die Einrißstelle mit dem spitzen Bistouri etwas zu erweitern, wodurch der Entwicklung einer traumatischen Meningitis am sichersten vorgebeugt wird (Neumann).

Der günstige Erfolg der Freilegung des Antrum mastoideum äußert sich durch das baldige Nachlassen der heftigen Schmerzen, durch das Sinken der Körpertemperatur und durch das Schwinden der gefahrdrohenden Symptome. In einer Reihe von Fällen nimmt die Mittelohreiterung nach der Operation rasch ab. Nicht selten jedoch dauert sie länger als bei der Operation ohne Freilegung des Antrum. Wo mehrere Monate nach Eröffnung des Antrum trotz sorgfältiger Nachbehandlung die Mittelohreiterung ungeschwächt andauert, wo daher eine Erkrankung der Trommelhöhlenwände oder der Gehörknöchelchen angenommen werden muß, ist die Freilegung der Mittelohrräume (Radikaloperation) angezeigt.

**Nachbehandlung.** Bei normalem Wundverlaufe genügt es, den Verband jeden 3.—4. Tag zu wechseln. Ist die Gaze nicht durchfeuchtet, zeigt sich an der Wundfläche nirgends eitrige Sekretion, so wird die Höhle wieder mit Jodoform- oder Xeroformgaze trocken und locker tamponiert. Zu festes Tamponieren hindert die rasche Granulationsbildung an der Wundfläche. Findet man nach Entfernung der Gaze eine eitrig belegte Stelle in der Wundhöhle, so muß vor der neuerlichen Tamponade auf etwa noch vorhandene Rauhigkeiten genau untersucht und nachdem man diese ausgeschabt, die Höhle mit einem in Perhydrol (5 : 50) getauchten sterilen Gazetampon gereinigt werden. Bei normalem Wundverlauf genügt es nach dem dritten oder vierten Verbandwechsel ein schmales Xeroformgazestreifchen in die Wundhöhle einzuschieben.

Baldige Durchfeuchtung des Verbandes, Fortdauer der Eiterung, Wiederkehr der Schmerzen erfordern täglichen Verbandwechsel und bei andauernder Sekretion leichte Irrigationen mit 2prozentigen Lysol- oder 1prozentigen Kochsalzlösungen, eventuell Austupfen mit verdünntem Perhydrol.

Wo das Antrum eröffnet wurde, muß man, solange die Eiterung in der Trommelhöhle andauert, darauf bedacht sein, die Kommunikation zwischen dieser und der Wundhöhle offen zu erhalten. Aus diesem Grunde sind rasch aufschießende Granulationen in dem zum Antrum führenden Kanale von Zeit zu Zeit durch Auskratzen zu entfernen. Erst wenn die Eiterung in der Trommelhöhle aufhört und die Perforationsöffnung im Trommelfelle vernarbt ist, kann man das Antrum sich schließen lassen. Etwaige an den Wundrändern der Corticalis aufschießende, den Eingang in die Wundhöhle verlegende schwammige Granulationen sind nach vorheriger Kokainisierung mit dem scharfen Löffel oder mit der Schere abzutragen. Daß mit der Wundbehandlung auch die Lokaltherapie des äußeren und mittleren Ohres Hand in Hand gehen muß, ist selbstverständlich.

Der Heilungsprozeß nach der Operation geht bald mehr, bald weniger rasch vor sich. Es hängt dies zum großen Teile von den lokalen Veränderungen im Warzenfortsatze, den jeweiligen Komplikationen innerhalb der Trommelhöhle und im äußeren Gehörgange, endlich auch von dem Gesundheitszustande des Individuums ab. Unter günstigen Verhältnissen sistiert die Eiterung in

Digitized by Google

der Trommelhöhle sehr bald und es füllt sich die Operationshöhle so rasch mit Granulationsgewebe, daß der Wundkanal und die äußere Öffnung sich binnen 2—6 Wochen schließen. Nach Scharlachdiphtherie ist der Heilungsprozeß sehr schleppend, die Granulationsbildung geht nur langsam von statten und es zeigen sich manchmal erst nach Monaten inmitten der granulierenden Fläche graugelbe, nekrotische Knocheninseln, welche sich nach Auflegen von Höllensteinsalbe (1 : 10) oder nach Bepinseln mit Jodtinktur abstoßen.

Zum frühzeitigen Verschluß der Wundhöhle und zur Abkürzung der Heilungsdauer habe ich*) ein Verfahren angegeben, welches darin besteht, daß die mit gesunden Granulationen bereits vollständig ausgekleidete Höhle (nach vorherigem Austupfen mit verdünntem Perhydrol) mit geschmolzenem sterilisierten Paraffin ausgefüllt wird und daß hierauf die Wundränder sogleich mittels Naht oder Michelscher Klammern vereinigt werden. Dieses Verfahren eignet sich besonders für Fälle, bei denen der Warzenfortsatz ohne Eröffnung des Antrum ausgeräumt wurde. Die an meiner Klinik operierten Kranken konnten einige Tage nach diesem Verschluß der Wundhöhle ihrem Berufe nachgehen. Reaktive Entzündung nach dem Paraffinverschluß wurde nicht beobachtet. Über günstige Resultate berichten Röpke und Reinhard (Köln), der dieses Verfahren auch bei Antrumeröffnung angewendet hat. Neuerdings hat es Hölscher**) auch bei sehr großen Operationshöhlen im Warzenfortsatze, wo Sinus und Dura in großem Umfang freigelegt wurden, versucht, und gute Resultate erzielt.

Die zu demselben Zwecke versuchte Ausfüllung der Wundhöhle mit Glutol (Kretschmann) und mit der Mosetigschen Knochenplombe (Biehl) haben keinen Eingang in die Praxis gefunden.

C. J. Blake (Transact. of the Amer. otolog. Soc. 1898 u. 1899) schlägt auf Grundlage günstiger Erfolge vor, die Operationshöhle nach erfolgter Auslöffelung mit dem von der Wundfläche austretenden Blute füllen zu lassen und die Hautwundränder über dem sich bildenden feuchten Blutschorfe durch Nähte zu vereinigen. Durch dieses Operationsverfahren soll die Granulationsbildung reaktionslos vor sich gehen und die Behandlungsdauer wesentlich abgekürzt werden. Diese Methode, welche in Amerika viele Anhänger gefunden (Sprague***), Reik†) und auch von Piffl gerühmt wird, kann nur dann ein günstiges Resultat ergeben, wenn alles Krankhafte durch die Auslöffelung entfernt wurde. Jack spricht sich gegen die Anwendung des Blutschorfes aus.

Abweichend vom günstigen Wundverlaufe sind die Fälle, bei denen nach Eröffnung des Warzenfortsatzes die Wundhöhle sich bald langsam, bald sehr rasch mit Granulationsgewebe füllt, an der äußeren Fläche des Warzenfortsatzes jedoch eine Fistelöffnung zurückbleibt, durch die man mit der Sonde das Vorhandensein rauher Knochenflächen in der Operationshöhle konstatiert. Solche Operationsfisteln können monate-, ja jahrelang symptomlos und ohne Störung des Allgemeinbefindens fortbestehen. Noch in anderen Fällen vernarbt zwar die äußere Wundöffnung, nach Wochen oder Monaten jedoch bricht die Narbe, meist nach vorhergegangenen heftigen Schmerzen, an einer oder mehreren Stellen fistulös durch. Solche Fälle müssen einer zweiten Operation unterzogen werden, indem mit einem durch die Fistelöffnung gehenden Schnitt die Operationshöhle freigelegt wird und das schwammige Granulationsgewebe mit den erweichten Knochenpartien gründlich ausgeräumt wird. Bei gesunden Individuen erfolgt baldige Heilung mit einer verschieden stark eingezogenen Narbe am Warzenfortsatze.

Weniger günstig ist der Ausgang der zweiten Operation in Fällen, bei denen während der ersten Operation das Antrum eröffnet wurde. Hier wird, wie ich mehrere Male beobachtete, das vernarbte Trommelfell durch die rezidivierende Mittelohreiterung wieder perforiert, wobei die vom Antrum in die

*) Wiener med. Wochenschr. 1903.
**) Zeitschr. f. Ohrenheilk. Bd. XLVIII.
***) Transact. of the Americ. otol. soc. 1906.
†) Ibid.

Digitized by Google

Trommelhöhle hineinwachsenden Granulationen sich durch die Perforationsöffnung in den äußeren Gehörgang vordrängen. In solchen Fällen kann nur durch die später zu schildernde operative Freilegung der Mittelohrräume (Radikaloperation) Heilung erzielt werden.

Zur Verhütung eingezogener Narben am Warzenfortsatze empfiehlt es sich, einen Teil des äußersten Abschnitts der hinteren knöchernen Gehörgangswand abzutragen, wodurch sich die Ohrmuschel besser nach hinten zu anlegt. Winkler (Deutsche otol. Ges. 1904) trägt zu diesem Zwecke die hintere Gehörgangswand bis nahe zum Trommelfelle ab und bildet aus dem membranösen Teil des Gehörganges einen plastischen Lappen. Siebenmann und Nager (Zeitschr. f. Ohrenheilk. Bd. LIV) empfehlen zur Verhütung einer starken narbigen Einsenkung die Abflachung der Knochenränder der äußeren Wundöffnung. Die osteoplastische Methode Küsters wurde an meiner Klinik nicht angewendet.

Zu den eigentümlichen Formen der akuten Mastoiditis mit Abszeßbildung zählen jene Fälle, bei denen die Trommelhöhle scheinbar gar nicht erkrankt ist oder nur Symptome eines leichtgradigen Katarrhs zeigt.

Es unterliegt keinem Zweifel, daß es sich bei dieser, früher als primäre akute Entzündung der Warzenzellen bezeichneten Erkrankung um eine bakterielle Infektion vom Nasenrachenraume her handelt, wobei die in die Trommelhöhle gelangten Mikroorganismen ihre Vitalität verlieren, während sie im Warzenfortsatze ihre Virulenz entfalten. Die Erkrankung betrifft in der Regel nur den pneumatischen Warzenfortsatz, wobei entweder die Terminalzellen im hinteren Abschnitte des Proc. mast. oder sämtliche Warzenzellen ergriffen werden.

Die diese Krankheitsform begleitenden Symptome: Schmerz, Druckempfindlichkeit, Schwellung des Integuments, Bildung eines Periostalabszesses mit oder ohne Kommunikation*) mit der Abszeßhöhle im Innern des Warzenfortsatzes, unterscheiden sich nicht von denen, wo die eitrige Entzündung das ganze Mittelohr ergriffen hat und das Trommelfell perforiert ist. Zuweilen jedoch entwickeln sich auch hier Abszesse im Warzenfortsatze mit ausgedehnter Einschmelzung der Warzenzellen unter sehr geringen Reizsymptomen. Neuere Untersuchungen haben ergeben, daß diese schleichende, nahezu reaktionslos verlaufende Abszedierung durch den Bacillus mucosus bedingt ist.

Charakteristisch für diese Form ist das Fehlen reaktiver Entzündungserscheinungen in der Trommelhöhle. Das intakte Trommelfell ist getrübt, glanzlos, die Gefäße des Hammergriffs injiziert, der knöcherne Gehörgang leicht gerötet. Die Hörfähigkeit ist wie beim Mittelohrkatarrh mehr oder weniger herabgesetzt.

Bei längerer Dauer der Erkrankung kann die Eiterung auf die Trommelhöhle übergreifen und zur Perforation des Trommelfells führen, wenn der Zeitpunkt der rechtzeitigen Eröffnung des Abszesses im Warzenfortsatze versäumt wurde. Das Vorkommen einer primären Osteomyelitis mit Empyembildung im Warzenfortsatze ohne vorhergegangene Erkrankung der Trommelhöhle (Moure, Brieger) wird mit Recht bestritten. Primäre tuberkulöse Mastitis im Kindesalter wurde mehrfach beobachtet.

Die Behandlung unterscheidet sich nicht von der der akuten Mastoiditis.

Primäre Entzündungen des äußeren Periosts ohne Beteiligung des Warzenfortsatzinnern sind sehr selten und kommen öfter bei Erwachsenen als bei Kindern vor. Sie entstehen am häufigsten bei Furunkeln an der hinteren Gehörgangswand oder durch Trauma. Die Entzündung betrifft nur eine umschriebene Stelle oder sie breitet sich über die ganze Regio mast. bis

*) Rohrer, La Periostite secondaire de l'apophyse mastoid. Arch. intern. de Laryngol. y Otologia 1893. — Lenhardt, Sur un cas de mastoidite sans otite. Rev. hebd. d. laryng. 1901.

Digitized by Google

in die Schläfegegend aus. Sie ist charakterisiert durch Bildung einer derben, meist geröteten, an den Grenzen sich verflachenden, beim Drucke sehr schmerzhaften Geschwulst am Warzenfortsatze. Zuweilen wird der obere Abschnitt des M. sternocleidomast. (Knapp) mit in den Prozeß einbezogen, in welchem Falle ein Collum obstipum entsteht. Entzündungsymptome am Trommelfelle und im Gehörgange fehlen, nur selten erscheint die hintere Gehörgangswand und der Hammergriff injiziert.

Das hervorstechendste Symptom ist ein heftiger, ausstrahlender Schmerz am Warzenfortsatze, welcher bei leichtem Druck und bei Bewegungen des Kopfes zunimmt. Die Hauttemperatur des Warzenfortsatzes ist erhöht, die Hörfunktion normal oder infolge konsekutiven Mittelohrkatarrhs etwas herabgesetzt. Die meist mäßigen Fieberbewegungen erreichen bei Abszeßbildung einen höheren Grad.

Die Entzündung erreicht nach mehreren Tagen ihren Höhepunkt. Rückbildung der entzündlichen Infiltration ist selten. Hingegen kommt es, wie Beobachtungen von Roosa und Ely (Zeitschr. f. Ohrenheilk. Bd. IX), Webster (Arch. of Ot. Bd. VIII), Knapp, Lewi, Luc und Verf. zeigen, zur Abszeßbildung mit spontanem Durchbruch nach außen oder in den äußeren Gehörgang, durch eine Incisura Santorini. Manchmal führt die Entzündung zur superficiellen, schmerzlosen Nekrose der Corticalis (Politzer) mit Abstoßung mehrerer Knochensplitter (Hotz).

Die Diagnose der primären Periostitis mast. ergibt sich aus dem objektiven Befunde am Warzenfortsatze unter gleichzeitiger Berücksichtigung mangelnder Entzündungserscheinungen in anderen Abschnitten des Schläfebeins. Eine Verwechslung wäre bei oberflächlicher Untersuchung nur mit den schmerzhaften Schwellungen am Warzenfortsatze möglich, die zuweilen bei tiefsitzenden Furunkeln an der hinteren Gehörgangswand entstehen, oder bei der seltenen primären Entzündung und Abszedierung der Lymphdrüsen am Warzenfortsatze (Jürgens).

Die Prognose der primären Periostit. mast. ist eine günstige.

Die Behandlung besteht in energischer Antiphlogose (Leiterscher Kälteapparat, Einpinselungen von Jodtinktur oder Einreibungen Unguent. ciner.) und, wenn nach 2—3 Tagen die Entzündungsymptome nicht schwinden, in Inzision der Geschwulst bis aufs Periost (Wildescher Schnitt). Wo das Exsudat noch nicht eitrig zerfallen ist, bildet sich nach dem Einschnitte die Entzündung zuweilen ohne Eiterung zurück. Bei nachweisbarer Fluktuation wird der Abszeß breit eröffnet, mit Jodoformgaze tamponiert und bei günstigem Wundverlaufe ein leichter Druckverband — ohne Tamponade — angelegt.

Voltolini, Monatschr. f. Ohrenheilk. 1875 u. 1877. — Blake, Arch. of Ophth. and Ot. Vol. V. — Knapp, Ref. 7 otolog. Kongr. 1904. — Jacobi, Archiv f. Ohrenheilk. Bd. XV. — Turnbull, Swan Burnett, Zeitschr. f. Ohrenheilk. Bd. IX. — Hotz, ibid. — Eitelberg, Wiener med. Presse 1897. — Lannois, Revue hebdomad. de laryngol. etc. 1898. — Laurens, Annales des maladies de l'oreille 1897.

### B. Die im Verlaufe chronischer Mittelohreiterungen sich entwickelnden Erkrankungen des Warzenfortsatzes.

Wie bei den akuten, sind auch bei den chronischen Mittelohreiterungen das Antrum und die Zellen des Warzenfortsatzes bald mehr, bald weniger am Entzündungsprozesse beteiligt. Charakter und Ausdehnung der Mastoiderkrankung hängen indes von der anatomischen Varietät des Proc. mast., von den pathologischen Veränderungen in der Trommelhöhle, von dem Sitze der Perforationsöffnung im Trommelfelle, von der Erkrankungsdauer und von dem Zustande des Gesamtorganismus (Tuberkulose, Syphilis etc.) ab. Demnach findet man die ausgedehntesten Erkrankungen im pneumatischen Warzenfortsatze, während der vertikale Teil des diploetischen Proc. mastoid. seltener von der Eiterung ergriffen wird. Das Antrum mastoid. ist immer krankhaft verändert.

Digitized by Google

Von den lokalen Prozessen, welche bei den chronischen Mittelohreiterungen die Entwicklung pathologischer Veränderungen im Warzenfortsatze begünstigen, sind hervorzuheben: Verengerungen des äußeren Gehörganges, wandständige Perforation im hinteren oberen Quadranten des Trommelfells, Verwachsung des Trommelfells mit der inneren Trommelhöhlenwand, Verlegung der Trommelhöhle und des Antrum mast. durch Polypen, Granulationen und Cholesteatommassen, endlich Attikeiterungen mit Perforation der Membrana flaccida. Als der wichtigste Faktor ist hierbei der behinderte Sekretabfluß, die Stagnation, Absperrung und Zersetzung eitriger und verkäster Sekrete im Warzenfortsatze anzusehen, welche zur Einschmelzung und zur kariös-nekrotischen Erkrankung desselben führen.

Von den pathologischen Veränderungen im Warzenfortsatze bei den chronischen Mittelohreiterungen sind als die wichtigsten anzuführen: *1.* Massenzunahme der Auskleidung des Antrum und der Cellulae mast. und vollständige Verödung der Warzenzellen. Das die pneumatischen Räume ausfüllende Granulationsgewebe kann persistieren oder verknöchern. *2.* Granulöse Ostitis und kariöse Erweichung der Wände des häufig abnorm erweiterten Antrum mastoideum, seltener Verengerung oder gänzliche Verödung desselben bei Sklerose des Warzenfortsatzes. 3. Umschriebene oder ausgedehnte Caries und Nekrose des Warzenfortsatzes mit oder ohne Sequesterbildung. 4. Cholesteatom im Antrum und in den Warzenzellen oder Ansammlung von Eiter und eingedickten, krümligen, der Tuberkelmaterie ähnlichen Massen. 5. Hyperostose und Osteosklerose*) der den Krankheitsherd begrenzenden Knochenpartien. Diese Veränderungen sind fast nie auf den Warzenfortsatz begrenzt, sondern mit Caries, Granulationen oder Cholesteatom in der Trommelhöhle oder im Attik kombiniert.

Die destruktiven Prozesse in der Trommelhöhle und im Warzenfortsatze entwickeln sich häufig bei Mittelohreiterungen, welche aus dem Kindesalter datieren. Das größte Kontingent liefern die durch Infektionskrankheiten und Tuberkulose bedingten Eiterungsprozesse und das Cholesteatom des Mittelohres. Die räumliche Ausdehnung der Erkrankung ist bei den pneumatischen Warzenfortsätzen größer als bei den diploetischen. In den letzteren findet man (neben Caries, Granulationen, Cholesteatom) im Attik und im Antrum mast. den vertikalen Teil des Warzenfortsatzes häufig unverändert. Erweiterung des Antrum durch Einschmelzung seiner Wände gehört zu den häufigen Befunden.

**Symptome.** Die chronischen Entzündungsprozesse im Warzenfortsatze können Jahre hindurch symptomlos verlaufen. In erster Reihe gilt dies von der zur Verödung und Eburneation führenden Massenzunahme der Auskleidung der Warzenzellen; doch können auch Cholesteatome, kariöse Einschmelzung des Knochens und Sequester im Warzenfortsatze lange Zeit ohne objektive und subjektive Symptome bestehen (S. 418).

Kommt es bei den letztgenannten Prozessen durch Erkältung, Trauma, Sekretretention, durch bakterielle Infektion oder durch Allgemeinerkrankungen zu einer interkurrierenden akuten Entzündung im Warzenfortsatze, so entwickelt sich ein stürmischer Symptomenkomplex, welcher bezüglich der Intensität den bei der akuten Ostitis mastoidea häufig übertrifft. Die hervorragendsten Symptome sind: heftige, klopfende, bohrende, bis in die Nackengegend ausstrahlende Schmerzen in der Regio mast., starke Druckempfindlichkeit, besonders im mittleren und oberen Abschnitte des Proc. mast., mäßiges oder heftiges Fieber, Schlaflosigkeit, Kopfschmerz, Sausen, Schwindel und Erbrechen. Sitzt die Erkrankung in den tieferen Knochenschichten, dann bleibt das äußere Integument des Warzenfortsatzes selbst nach langer

*) Orne-Green, J., „Osteo-Sclerosis of the Mastoid". Transactions of the American Otol. Society. 13. Ann. meeting, Vol. II, Part 4.

Digitized by Google

Dauer der Entzündung unverändert, desgleichen bei diploetischem und kompaktem Proc. mast., wenn sich der Eiterungsprozeß im Antrum mast. etabliert. Bei ausgedehnter, bis in die Nähe der Corticalis reichender Entzündung entwickelt sich bald allmählich, bald rasch eine diffuse, gerötete, harte oder undeutlich fluktuierende Geschwulst am Warzenfortsatze, welche sich über seine Grenzen nach hinten und gegen den Scheitel ausbreitet, die Ohrmuschel vom Ohre abdrängt und zuweilen mit einem bis zu den Augenlidern sich erstreckenden Ödem der betreffenden Gesichtshälfte und mit Collum obstipum verbunden ist.

Bei der Inspektion erscheint das perforierte, oft mit dem Promontorium verwachsene Trommelfell aufgewulstet, granulierend, die Perforationsöffnung mit pulsierendem Sekret und aus der Trommelhöhle hervorwuchernden polypösen Massen oder Cholesteatom verlegt. Der Ausfluß, bald profus, bald durch behinderten Eiterabfluß spärlich, ist fleischwasserähnlich oder dick, krümlig und übelriechend. Häufig ist die Auskleidung des Gehörganges infiltriert und durch Senkung seiner hinteren oberen Wand, seltener durch Hyperostose der Knochenwände bis zur Unwegsamkeit verengt.

**Verlauf und Ausgänge.** Die im Verlaufe chronischer Mittelohreiterungen zuweilen interkurrierenden leichtgradigen Entzündungen im Warzenfortsatze können ohne Abszeßbildung zurückgehen und bilden ohne Zweifel oft die Grundlage von Osteosklerose oder käsiger Osteitis. Wo die interkurrierende Entzündung im Warzenfortsatze bei schon lange vorher bestehender Knocheneinschmelzung oder Cholesteatom zur Abszeßbildung führt, erfolgt entweder ein Durchbruch an der Corticalis oder gegen die Incisura mastoid. oder in den äußeren Gehörgang; endlich auch gegen die Schädelhöhle oder den Sinus transversus.

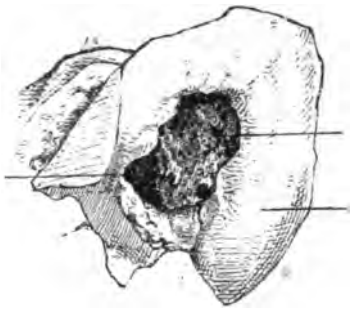

Fig. 276.

In einem von mir beobachteten Falle von tuberkulöser Mittelohreiterung (36jährige Frau), bei dem die äußerlich normale Warzenfortsatzgegend nicht druckempfindlich war, ergab die Sektion Destruktion des Trommelfells; der ganze Warzenfortsatz in eine, krümligen Eiter und Knochenfragmente einschließende Höhle umgewandelt und die Corticalis so rarefiziert, daß sie bei mäßigem Drucke einbrach. — Bei einem 18jährigen phthisischen Mädchen mit profuser Mittelohreiterung, ohne Erscheinungen einer Erkrankung des Warzenfortsatzes, ergab die Nekroskopie nach Entfernung der äußeren Weichteile eine nahezu vollständige Zerstörung der hinteren Gehörgangswand (Fig. 276) und im oberen Abschnitte des Warzenfortsatzes eine mit glattem Granulationsgewebe ausgekleidete Höhle, welche mit dem Antrum und dem äußeren Gehörgange in unmittelbarer Kommunikation stand. Innerhalb eines 2 cm großen Defektes in der Corticalis des Warzenfortsatzes lagert ein haselnußgroßer beweglicher Sequester. Moos (Archiv f. Augen- u. Ohrenheilk. Bd. III) fand bei symptomlos verlaufender Mittelohreiterung den zentralen Teil des Proc. mast. sequestriert.

Die mit Abszeßbildung einhergehende Entzündung im Proc. mast. im Verlaufe chronischer Mittelohreiterungen entwickelt sich unter heftigen Reaktionserscheinungen, welche durch Absperrung des oft septischen Abszeßinhaltes oder durch Einklemmung eines Sequesters hervorgerufen werden. Die hiebei fortschreitende Destruktion kann sich nach verschiedenen Richtungen des Warzenfortsatzes ausbreiten und dessen Grenzen durchbrechen.

Digitized by Google

Die häufigste Durchbruchstelle ist die äußere Corticalis an der Fossa mastoidea oder im mittleren Teile des Warzenfortsatzes. Der Durchbruch erfolgt unter starker Rötung und Geschwulstbildung an der Regio mast. und in deren Umgebung. Die Infiltration, anfangs hart, zeigt nach dem Durchbruche der Corticalis deutliche Fluktuation. Eröffnet man in solchen Fällen den Abszeß nicht, so wird die Haut an einer oder an mehreren Stellen fistulös durchbrochen. Oft entspricht die Hautfistel der Durchbruchstelle im Knochen, häufig jedoch liegt die Hautöffnung entfernt von der Knochenfistel, welche erst bei der operativen Freilegung des Planum mastoid. aufgefunden wird. Bei der operativen Freilegung solcher zumeist bei Kindern vorkommender fistulöser Warzenfortsätze findet man eine von kariösen Wänden begrenzte, eiternde, mit Knochenfragmenten und verkästen Massen erfüllte Höhle, die hintere und obere Gehörgangswand und die äußere Attikwand zerstört und die Trommelhöhle ebenfalls mit käsigem Eiter erfüllt. Öfters, besonders bei Kindern, wird nach Ausstoßung eines Sequesters die Höhle im Warzenfortsatze von verknöcherndem Bindegewebe ausgefüllt, wonach der Prozeß mit einer eingezogenen Narbe am Warzenfortsatze, bisweilen auch mit Atresie des Gehörganges ausheilt (S. 427). Noch in anderen Fällen bleibt nach Abstoßung kranker Knochenpartien eine von Narbengewebe überkleidete epidermisierte Höhle mit einer oft großen überhäuteten Fistelöffnung im Warzenfortsatze zurück, durch die man einen Teil der Trommelhöhle mit der Einmündungstelle der knöchernen Ohrtrompete übersehen kann. In einem von mir beobachteten Falle entwickelte sich in einer solchen Höhle des Warzenfortsatzes eine durch die große Fistelöffnung in der Corticalis hervorwuchernde nußgroße blumenkohlartige Neubildung, welche mit der Drahtschlinge abgetragen wurde.

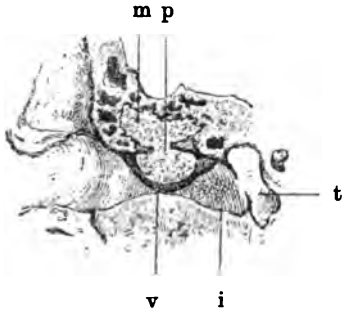


Fig. 277.

m = Abszeßhöhle im Warzenfortsatze. p = Durchbruchsstelle an der hinteren, oberen Gehörgangswand. v = bis zur vorderen unteren Wand vorgebauchte Gehörgangsauskleidung. i = innerer Abschnitt des äußeren Gehörgangs. t = Trommelhöhle.

Seltener erfolgt der Durchbruch des Warzenfortsatzabszesses an der hinteren oberen knöchernen Gehörgangswand (Fig. 277). Diesem gehen oft langwierige Entzündungen des Periosts des Gehörganges, mit starker Vorbauchung und Senkung der Gehörgangsauskleidung, voraus. Bei spontanem Durchbruch schießen an den Rändern der Durchbruchstelle massenhafte Granulationen auf, welche einen Polypen vortäuschen können, bis man durch das Hervortreten von eitrigem oder käsigem Sekrete zwischen den Granulationen und durch die Untersuchung mit einer winklig gekrümmten Sonde belehrt wird, daß man eine granulierende Fistelöffnung vor sich hat, welche deutlicher zu Tage tritt, wenn die Wucherungen abgetragen werden. Größere vom Warzenfortsatz in den Gehörgang hineinwuchernde Polypen wurden von Trautmann beobachtet.

In anderen Fällen bricht der Abszeß nach verschiedenen Richtungen durch, so an der Corticalis und in den äußeren Gehörgang. Nach Ausheilung solcher Knochenprozesse sah ich einen den Warzenfortsatz durchsetzenden, überhäuteten Kanal, welcher mit einer Fistelöffnung an der äußeren Corticalis, mit der anderen an der hinteren Gehörgangswand ausmündete. Auch gleichzeitiger Durchbruch nach außen und gegen die Schädelhöhle mit Bildung extraduraler Abszesse, in einem Falle mit Hirnvorfall durch die äußere Knochenlücke (Kuhn) wurden beobachtet. Die Fistelbildungen an den Bogen-

Digitized by Google

gängen und an der Labyrinthwand der Trommelhöhle werden in einem speziellen Abschnitte besprochen werden*).

Seltener bahnt sich der Warzenfortsatzabszeß einen Weg durch die Incisura mastoid. oder an der medialen Seite des Processus mastoid. (Bezoldsche Mastoiditis.) Besonders disponiert hierzu sind die pneumatischen Warzenfortsätze, bei denen der untere Abschnitt aus einer großen dünnwandigen Knochenblase (Terminalzelle) oder aus mehreren größeren pneumatischen Räumen besteht, welche nach unten und medianwärts von einer oft papierdünnen Knochenlamelle begrenzt werden. Diese Form kommt fast ausschließlich bei Erwachsenen vor. Segura hat sie in einem Falle beiderseitig beobachtet; Lermoyez einmal bei einem Neugeborenen.

Der Durchbruch des Abszesses an der unteren und medialen Seite des Warzenfortsatzes führt nicht selten zu langwierigen Komplikationen, indem sich die Eiterung in den subfaszialen Schichten des Halses zwischen den Muskeln und längs der Scheiden der großen Halsgefäße ausbreitet, wodurch es zu einer ausgedehnten schmerzhaften Infiltration der Halsgegend unterhalb des Warzenfortsatzes kommt (Guye, Zeitschr. f. Ohrenheilk. Bd. XXIII). Der hierbei sich entwickelnde subfasziale Abszeß bahnt sich entweder an der seitlichen Halsgegend einen Weg nach außen oder es kommt zu folgenschweren Senkungsabszessen, welche mitunter zu letalem Ausgang infolge von Pyothorax oder Kompression der Trachea führen (Jacobi)**) (S. 417).

Die Diagnose des Abszeßdurchbruches an der medialen Seite des Proc. mast. gewinnt an Wahrscheinlichkeit, wenn bei anhaltenden Schmerzen im Warzenfortsatze unterhalb desselben eine derbe, druckempfindliche, gegen die Halsgegend sich ausdehnende Geschwulst entsteht, während das Integument der Regio mastoid. selbst keine oder nur geringe Infiltration zeigt.

**Diagnose.** Die Diagnose der unter Reaktionssymptomen auftretenden Mastoiditis bei chronischer Mittelohreiterung ergibt sich aus demselben Symptomenkomplexe, wie bei der akuten Mastoiditis (S. 436). Weit schwieriger ist die Diagnose bei den so häufig latent verlaufenden chronischen, symptomlosen Erkrankungen des Warzenfortsatzes. Indes läßt sich nicht selten auch dort, wo äußerlich keine Anzeichen einer Mastoiditis wahrnehmbar sind, aus gewissen Symptomen mit einiger Wahrscheinlichkeit auf das Bestehen einer Warzenfortsatzerkrankung resp. einer Antrumeiterung schließen. Als solche wären anzuführen: hartnäckige, septische, krümlige Eiterung bei Perforation im hinteren oberen Quadranten des Trommelfells oder bei Fistelöffnung in der Membr. Shrapnelli. Die Diagnose gewinnt an Wahrscheinlichkeit, wenn bei mäßiger Sekretion im Cavum tymp. durch mehrmalige Luftverdünnung im äußeren Gehörgange mittels des Sieglescheu Trichters aus dem oberen hinteren Abschnitte des Attik eine größere Menge von Sekret aspiriert wird, als der obere Trommelhöhlenraum zu fassen vermag. Die Diagnose ist nicht zweifelhaft, wenn gleichzeitig öfters wiederkehrende bohrende Schmerzen im Warzenfortsatze ohne Symptome von Eiterstauung oder von Cholesteatombildung mit oder ohne Schwellung seines Integuments auftreten. Hingegen können Schmerzen im Warzenfortsatze bei äußerlich unveränderter Corticalis nicht immer als Symptom einer eitrigen Einschmelzung im

*) Bezüglich der intrakraniellen Komplikationen nach Durchbruch des Abszesses im Warzenfortsatze gegen die Schädelhöhle und den Sinus transvers. verweisen wir auf den folgenden Abschnitt.

**) Delie, Un cas de mastoidite de Bezold. Bull. de la soc. belge d'otol. 1897. — Ernst Urbantschitsch, Otogene Senkungsabszesse. Wiener med. Presse 1904. — Moure, Seize cas de mastoidite de Bezold. Rev. hebd. de laryng. etc. 1901.

Digitized by Google

Warzenfortsatze gedeutet werden, da sie auch bei Neuralgien in osteosklerotischen Warzenfortsätzen vorkommen. Hier wird die Diagnose oft nur durch das klinische Gesamtbild und durch längere Krankenbeobachtung entschieden. Umgekehrt wird man selbst bei äußerlich intaktem, nicht druckempfindlichem Warzenfortsatze auf eine Erkrankung desselben zu schließen berechtigt sein, wenn bei bestehender Granulations- und Cholesteatombildung in der Trommelhöhle oder bei Verengerungen des äußeren Gehörgangs Symptome von Eiterretention auftreten.

Die Prognose der die chronischen Mittelohreiterungen komplizierenden Erkrankungen des Warzenfortsatzes, soweit sie sich auf die Resultate der operativen Freilegung des Krankheitsherdes bezieht, gestaltet sich günstiger, wenn zur Zeit des Eingriffes keine bedrohlichen Symptome bestehen. Minder günstig ist die Prognose, wenn bei gleichzeitiger Caries der Trommelhöhlenwände, bei Verlegung des Cavum tymp. durch Granulationen und Cholesteatommassen, bei Verengerung des Gehörganges Symptome einer intrakraniellen Komplikation oder einer Sinusphlebitis eintreten. Bei gesunden Individuen ist die Prognose günstiger als bei kachektischen und tuberkulösen Personen.

Die Behandlung der durch manifeste Symptome sich äußernden Erkrankungen des Warzenfortsatzes bei den chronischen Mittelohreiterungen ist eine vorwaltend operative und fällt mit der zu schildernden chirurgischen Behandlung der chronischen Mittelohreiterungen zusammen. Seit unsere Kenntnisse über das häufige Vorkommen destruktiver Prozesse in der Trommelhöhle und im Warzenfortsatze bei den Mittelohreiterungen durch anatomische Befunde und durch die operative Freilegung der Mittelohrräume in so ausgedehntem Maße gefördert wurden, ist auch das Gebiet der konservativen Behandlung dieser Prozesse wesentlich eingeengt worden. Diese hat nur dort eine Berechtigung, wo bei symptomlosem Verlauf einer durch die Diagnose sichergestellten Antrumeiterung der otoskopische Befund (nicht wandständige Perforation, glatte, nicht granulierende Promontoriumschleimhaut) die Möglichkeit einer erfolgreichen Lokalbehandlung nicht ausschließt.

Überall jedoch, wo im Verlauf einer hartnäckigen chronischen Mittelohreiterung öfters wiederkehrende Schmerzen im Warzenfortsatze mit oder ohne Schwellung seines Integuments auftreten, wo somit die Gefahr eines Übergreifens der Eiterung auf die Hirnhäute oder den Sinus besteht, ist die konservative Behandlung (S. 378) zu verwerfen und dem Kranken die dringende Notwendigkeit einer operativen Freilegung des Eiterherdes nahezulegen*). Die Indikation für den operativen Eingriff ist umso dringender, wenn aus dem otoskopischen Befund (Antrumeiterung mit wandständiger Fistel im hinteren oberen Quadranten des Trommelfells, Granulationswucherungen in der Trommelhöhle, festhaftender Epidermidalbelag am Trommelfellreste und an der Promontorialwand) mit nahezu voller Sicherheit auf eine Knochenerkrankung im Warzenfortsatze geschlossen werden kann.

### Die operative Freilegung der Mittelohrräume.

Die chirurgische Behandlung der chronischen Mittelohreiterungen in ihrer jetzigen Ausbildung ist eine der wertvollsten Errungenschaften der modernen Otiatrie. Durch sie sind wir in den Stand gesetzt, in zahlreichen, früher als unheilbar erklärten Fällen nicht nur die Mittelohreiterung zur Heilung zu bringen und die Entwicklung lebensgefährlicher Folgezustände hintanzuhalten, sondern auch nicht selten bei cerebralen Komplikationen otitischen Ursprungs erfolgreich einzugreifen.

*) De Rossi, Contribuzione allo studio della medicina operatoria dell' orecchio etc. Roma 1878.

Digitized by Google

Den älteren Mitteilungen über die operative Eröffnung des Warzenfortsatzes zu therapeutischen Zwecken kann nur ein geringer praktischer Wert zuerkannt werden*). Die Erkenntnis ihrer Wichtigkeit verdanken wir erst den Anregungen v. Tröltschs und den verdienstvollen Arbeiten Schwartzes (1873), die in eine Epoche fallen, in der allenthalben die klinische Beobachtung durch die pathologisch-anatomische Forschung in hervorragender Weise gefördert wurde.

Die von Schwartze in die Otochirurgie eingeführte, von den Ohrenärzten durch mehrere Dezennien geübte typische Eröffnung des Antrum mastoideum bei chronischen Mittelohreiterungen hatte den Zweck, eine Kommunikation des Krankheitsherdes im Warzenfortsatze mit der Trommelhöhle herzustellen, welche es ermöglicht, das Mittelohr durchzuspülen und die daselbst stagnierenden septischen Sekrete zu beseitigen.

Die in dieser Richtung gesammelten Erfahrungen haben indes für die Mehrzahl der Fälle, in denen die operative Behandlung der chronischen Mittelohreiterungen indiziert ist, die Unzulänglichkeit dieser Methode erwiesen, insoferne als durch die Eröffnung des Antrum allein nur selten Dauerheilung erzielt wurde. Eine Erklärung hierfür finden wir in der Tatsache, daß die Knochenerkrankung nur selten auf den Warzenfortsatz, resp. das Antrum lokalisiert ist, sondern meist mit einer Caries der Trommelhöhlenwände und des äußeren Gehörganges oder mit Cholesteatom des Attik kombiniert ist.

Es haben sich daher im letzten Dezennium Operationsmethoden ausgebildet, welche die gründliche Entfernung alles Krankhaften im Schläfebeine, die breite Freilegung des Eiterherdes und dadurch die Ausheilung langwieriger Ohreiterungen bezwecken.

Professor Küster gebührt das Verdienst, eine Operationsmethode inauguriert zu haben, durch welche die eitrigen Prozesse im Schläfebeine einer erfolgreichen chirurgischen Behandlung zugänglich gemacht wurden **).

Von dem Grundsatze ausgehend, daß bei Eiterungen in starrwandigen Höhlen der Krankheitsherd breit und übersichtlich eröffnet werden und durch Entfernung alles Krankhaften die Eiterquelle vollkommen freigelegt werden soll, hat sich Küster zuerst für die prinzipielle Hinwegnahme der hinteren knöchernen Gehörgangswand zum Zwecke der Freilegung der Mittelohrräume ausgesprochen. Der dem Operationsverfahren Küsters zu Grunde liegende Ideengang bildet daher die Grundlage der später vielfach modifizierten und vervollkommneten Methoden der Freilegung der Mittelohrräume, für welche sich in der Ohrenheilkunde die Bezeichnung „Radikaloperation" eingebürgert hat.

Der v. Bergmannsche Operationsvorgang unterscheidet sich von dem Küsters dadurch, daß die untere Lamelle der oberen Wand des knöchernen Gehörganges mit Einschluß der äußeren Attikwand schichtweise abgetragen und im Anschlusse daran die hintere Gehörgangswand abgemeißelt und das Antrum eröffnet wird***).

Um die Vervollkommnung der bei der Radikaloperation in Betracht kommenden Operationsmethoden haben sich in erster Reihe Stacke und Zaufal verdient gemacht. Das Verfahren der genannten Autoren ist insofern voneinander abweichend, als ersterer nach Ablösung der Ohrmuschel und des knorpelig membranösen Gehörganges vorerst den Attik und dann das Antrum freilegt, während Zaufal erst nach breiter Aufmeißelung des vorderen Abschnittes des Warzenfortsatzes und nach Entfernung der hinteren, oberen Gehörgangswand zur Eröffnung des Antrums und des Attik schreitet.

*) Politzer, Geschichte d. Ohrenheilk. 1907, S. 327 u. 323.

**) „Über die Grundsätze der Behandlung von Eiterungen in starrwandigen Höhlen." Deutsche med. Wochenschr. 1889.

***) Die chirurgische Behandlung der Hirnkrankheiten, 1889.

Digitized by Google

Auf die seither vielfach modifizierten und verbesserten Operationsmethoden soll später näher eingegangen werden. Hier sei nur einleitend bemerkt, daß, wie anderwärts, so auch auf der von mir geleiteten Klinik Operationsverfahren zur Freilegung der Mittelohrräume ausgebildet wurden, welche in mancher Hinsicht von der typischen Radikaloperation abweichen. Das gemeinsame Endziel aller Operationsmethoden bleibt aber stets: durch Entfernung der hinteren, oberen Wand des knöchernen Gehörganges und der äußeren Attikwand Trommelhöhle, Attik, Antrum und äußeren Gehörgang in eine gemeinschaftliche, glattwandige, übersichtliche Höhle zu verwandeln und die Wundfläche durch eine geeignete Nachbehandlung der Epidermisierung und Vernarbung zuzuführen.

Indikationen. Die Indikationen zur Freilegung der Mittelohrräume bei den chronischen Mittelohreiterungen ergeben sich aus dem Gesamtbilde, welches die objektiven und subjektiven Symptome der Ohrerkrankung liefern. Wir werden sehen, daß in manchen Fällen nur der objektive Befund im Gehörorgane, in anderen Fällen wieder eine Gruppe von subjektiven Symptomen allein die Radikaloperation erfordern, daß aber häufig die Kombination beider Symptomengruppen die Indikationsstellung bestimmen.

Die objektiven Merkmale, welche bei chronischen, hartnäckigen Mittelohreiterungen die Radikaloperation indizieren, sind folgende:

1. Caries des Schläfebeins.
2. Rezidivierende, vom Attik und Antrum ausgehende Polypenbildung in der Trommelhöhle.
3. Kariöse Fistelöffnungen im Warzenfortsatze und im knöchernen Gehörgange.
4. Das Cholesteatom im Mittelohr, wenn sich die konservative Behandlung gegen die Mittelohreiterung erfolglos erweist.
5. Hartnäckige Antrumeiterungen bei randständiger Fistel im hinteren oberen Quadranten des Trommelfells.
6. Nicht zu beseitigende Strikturen des äußeren Gehörganges.
7. Paresen oder Paralysen des N. facialis.
8. Interkurrierende akute Mastoiditis mit Abszeßbildung im Warzenfortsatze.
9. Fötide, jeder längeren Lokalbehandlung widerstehende Mittelohreiterungen.

Andere Symptome, die bei chronischen Mittelohreiterungen in Kombination mit dem objektiven Befunde die Radikaloperation indizieren, sind: 1. Remittierendes oder kontinuierliches Fieber, Schüttelfrost oder das charakteristische pyämische Fieber mit großen Schwankungen der Körpertemperatur. 2. Erbrechen, wenn es mit Kopfschmerz und Symptomen von Hirnreizung auftritt. 3. Retinitis optica, Papillitis und Stauungspapille. 4. Anhaltende oder oft wiederkehrende Schmerzen im Ohre, im Warzenfortsatze, oder dauernder Kopfschmerz der betreffenden Kopfhälfte. 5. Temporäre Schwindelanfälle oder anhaltender Schwindel und Symptome einer sekundären Labyrintheiterung. 6. Die ersten Anzeichen einer cerebralen Komplikation, wie starker Kopfschmerz, Übelkeit und Erbrechen*).

Ausgesprochene Symptome von otitischer Meningitis, die ja bekanntermaßen die geringsten Aussichten auf einen erfolgreichen operativen Eingriff bietet, kontraindizieren nicht immer die Freilegung der Mittelohrräume (Lucae, Barth). Es gilt dies zunächst von der unter dem gewöhn-

*) Ref. Macewen, Lucae, Knapp, Politzer, Indikationen zur Freilegung der Mittelohrräume bei chronischer, eitriger Mittelohrentzündung. VI. Internat. otol. Kongreß. London. 1899.

Digitized by Google

lichen meningitischen Symptomenkomplex verlaufenden Meningitis serosa*), bei welcher die Lumbalpunktion eine von Eiterzellen freie Cerebrospinalflüssigkeit liefert, aber auch von Fällen mit Leukozyten und bakterienhaltigem Punktat.

Die Freilegung der Mittelohrräume bei den tuberkulösen Mittelohreiterungen, die wir an der Klinik nur bei dringender Indikation ausführen, richtet sich nach dem Stadium, in welchem sich die Lungenaffektion befindet. In Fällen von chronischem Lungenspitzenkatarrh, wo der objektive Befund und die rasche Abmagerung keinen Zweifel über den Beginn eines tuberkulösen Prozesses in der Lunge bestehen läßt, wird zuweilen durch die Radikaloperation nicht nur die Ohreiterung zum Stillstand gebracht, sondern auch die Lungenaffektion und der Zustand des Gesamtorganismus in günstiger Weise beeinflußt. Hingegen wird nach den in meiner Klinik gemachten Beobachtungen bei ausgesprochener Lungenphthise durch die Freilegung der Mittelohrräume der letale Ausgang nur beschleunigt. Brieger will indes, auf Grundlage eigener Beobachtungen, auch die Lungenphthise nicht als strikte Kontraindikation gegen die Radikaloperation gelten lassen.

Zum Schlusse möge hier die Frage erörtert werden, ob es gerechtfertigt ist, die Radikaloperation zur Heilung hartnäckiger, unkomplizierter Mittelohreiterungen in so ausgedehntem Maße auszuführen, wie dies von Manchen befürwortet wird. Diejenigen, die diesen radikalen Standpunkt vertreten, berufen sich auf die bei chronischen Mittelohreiterungen nicht selten symptomlos verlaufenden, klinisch nicht nachweisbaren, tiefgreifenden Veränderungen im Antrum und im Warzenfortsatze. Man solle daher wegen der günstigeren Aussichten, welche die frühzeitige Operation bietet, nicht erst das Auftreten gefahrdrohender Symptome abwarten, welche die Prognose des Operationsresultates verschlimmern.

Demgegenüber wird von konservativer Seite hervorgehoben, daß Mittelohreiterungen Jahrzehnte, ja während eines langen Lebens ohne Komplikation fortbestehen können, und daß es nicht selten gelingt, durch eine konsequent durchgeführte Lokalbehandlung, durch Entfernung von Granulationen und Polypen in der Trommelhöhle und aus dem Attik, durch Ausschabung rauher Knochenpartien an der äußeren Attikwand langwierige Mittelohreiterungen zu heilen, ohne zur Radikaloperation greifen zu müssen.

Überall daher, wo bei hartnäckiger Mittelohreiterung die für die operative Indikationsstellung maßgebenden objektiven und subjektiven Symptome fehlen, sei stets zu versuchen, durch eine konsequente Lokalbehandlung der Eiterung Herr zu werden, bevor man sich zu einem operativen Eingriffe entschließt. Von den Motiven, welche den sozialen Verhältnissen Rechnung tragend, in Betracht gezogen werden müssen, sind hervorzuheben, daß der Kranke durch die Radikaloperation für Wochen oder Monate seinem Berufe entzogen wird und daß nach dem operativen Eingriffe öfter eine merkliche Hörverschlimmerung eintritt. Wo beide Ohren radikal operiert werden müssen, empfiehlt es sich nach Ruttin (Ann. des mal. de l'oreille etc. 1908), aus sozialen Gründen die beiderseitige Operation gleichzeitig auszuführen.

Zu den seltenen Vorkommnissen, welche die Freilegung der Mittelohrräume indizieren, zählen die Einkeilung von Fremdkörpern oder Sequestern in der Trommelhöhle und die seltene Aktinomykose des Schläfebeins. Nach den bisher von Majochi, Zaufal, Cozzolino, Reinhard und Ten Siethof beschriebenen Fällen handelt es sich meist um eine Sekundärinfektion des Schläfebeins durch den Fadenpilz; nur in dem Falle von Zaufal soll die Erkrankung vom Ohre selbst ausgegangen sein. Die unter dem Bilde einer Mittelohreiterung verlaufende Erkrankung ist charakterisiert durch das Auftreten von Abszessen und starren Infiltraten in der Umgebung des Ohres und an der seitlichen Halsgegend und durch grünliche oder gelbliche Körner im Abszeßinhalte, welche die welligen oder ramifizierten Fäden des Pilzes mit ihren strahlenförmig angeordneten, coccidienähnlichen Ausläufern enthalten. Die Erkrankung endet in der Regel letal durch Metastasen im Gehirne.

---

*) Siehe den Abschnitt „Cerebrale Komplikationen otitischen Ursprungs".

Digitized by Google

## Operationsmethoden zur Freilegung der Mittelohrräume.

**Anatomische Vorbemerkungen.** Zur Orientierung des Operationsvorganges bei der Radikaloperation dürfte es von Nutzen sein, auf einige Details bezüglich des anatomischen Verhaltens des Antrum mastoid. zum äußeren Gehörgang hinzuweisen und das topographische Verhältnis des absteigenden Teiles des Fazialkanals zu berücksichtigen. Bei pneumatischen Warzenfortsätzen ist das Antrum in der Regel geräumiger als bei den diploetischen. Der hintere Abschnitt des Antrum liegt beim pneumatischen Warzenfortsatz um ein Bedeutendes lateralwärts als die Trommelhöhle, so daß ein durch die Mitte des knöchernen Gehörganges gelegter Sagittalschnitt schon die laterale Grenze des Antrum trifft. In diesem Falle, noch häufiger aber bei pathologisch erweitertem Antrum, wird man bei Abtragung der hinteren, oberen Gehörgangswand schon in geringer Entfernung von der äußeren Öffnung des knöchernen Gehörganges die Antrumhöhle eröffnen, während bei verkümmertem Antrum dies erst in der Nähe der hinteren, oberen Trommelfellinsertion möglich ist.

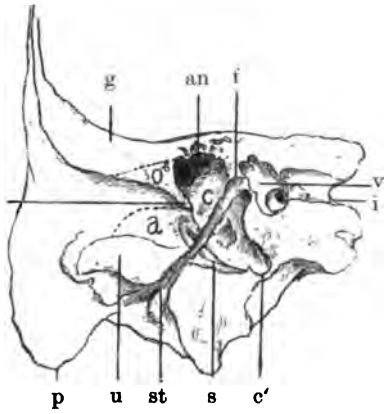


Fig. 278.

Frontalschnitt durch das rechte Schläfebein. g = obere Gehörgangswand. u = untere Gehörgangswand. p = Proc. mastoid. c = hintere Trommelhöhlenwand. c' = untere Trommelhöhlenwand. an = Antrum mastoid. f = Durchschnitt des Fazialkanals an der inneren Trommelhöhlenwand. st = Ausmündung des geöffneten, absteigenden Teils des Fazialkanals am Foramen stylo-mast. at = Margo tymp. der äußeren Attikwand. o = abzumeißelnde Partie des inneren Abschnitts der oberen Gehörgangswand bei Freilegung des Attik. a = Areale des kompakten Teiles der hinteren Gehörgangswand. i = Meat. audit. int. v = Vestibulum.

Bei der Abmeißelung der hinteren, oberen Gehörgangswand und der äußeren Attikwand ist die topographische Lage des Fazialkanals und des horizontalen Bogenganges besonders zu berücksichtigen*), deren Verletzung zu den mißlichen Fährlichkeiten bei der Radikaloperation zählt. Verfolgt man an einem Frontalschnitt durch die Trommelhöhle (Fig. 278) den Verlauf des N. facialis, von der inneren Trommelhöhlenwand (f) bis zum Foram. stylo-mastoid. (st), so findet man, daß der Canal. Fallop. oft einen stark nach außen gerichteten schrägen Verlauf nimmt, so daß eine auf das Foram. stylo-mastoid. gezogene Senkrechte beiläufig die Mitte der unteren Gehörgangswand treffen würde. Auf diesem Wege geht der Facialnerv (f st) durch die unterhalb des Antrum gelegene kompakte Knochenmasse (c), welche die hintere und untere Gehörgangswand mit der Pyramide verbindet (Fig. 278, Areale c). Diesem sogenannten Facialissporn ist bei Freilegung der Mittelohrräume wegen Gefahr der Verletzung des Facialis besondere Beachtung zuzuwenden.

Eine gleich wichtige anatomische Vorstudie für die Radikaloperation ist die Abmeißelung der hinteren, oberen Gehörgangswand und der äußeren Wand des Attik an mazerierten und nicht mazerierten anatomischen Präparaten, wie ja überhaupt zur Erlangung der nötigen Sicherheit bei Ausführung der Radikaloperation die vorherige Einübung an einem größeren Leichenmateriale erforderlich ist. Die nebenstehende Abbildung (Fig. 279) ist einem mazerierten Präparate entnommen, an dem außer der Trommelhöhle und dem Antrum auch ein großer Teil des Warzenfortsatzes bis zur Wand des Sinus transversus freigelegt ist**).

---

*) Vgl. Randal, Zeitschr. f. Ohrenheilk., Bd. XLIV.

**) Zum Studium der topographischen Verhältnisse des Schläfebeins für die Radikaloperation empfiehlt sich: Trautman, Die chirurgische Anatomie des Schläfebeins. Hirschwald 1898. — A. Politzer, Die anatomische und histologische Zergliederung des menschlichen Gehörorgans. Enke 1889. — Gerber, Handatlas der Operationen am Schläfebein. Wiesbaden 1904.

Digitized by Google

Das operative Verfahren zur Freilegung der Mittelohrräume, welches sich im Laufe der Zeit an meiner Klinik ausgebildet hat, zerfällt in folgende Abschnitte*):

I. Freilegung des äußeren Operationsfeldes.
II. Freilegung der Mittelohrräume.
III. Plastik.
IV. Nachbehandlung.
V. Eventuelle operative Behandlung endokranieller Komplikationen.

### I. Freilegung des äußeren Operationsfeldes.

Die Vorbereitung zur Operation geschieht in derselben Weise wie bei der einfachen Aufmeißelung des Warzenfortsatzes. Auch die Radikaloperation kann in Narkose oder in Lokalanästhesie vorgenommen werden (siehe S. 444). Doch ist es

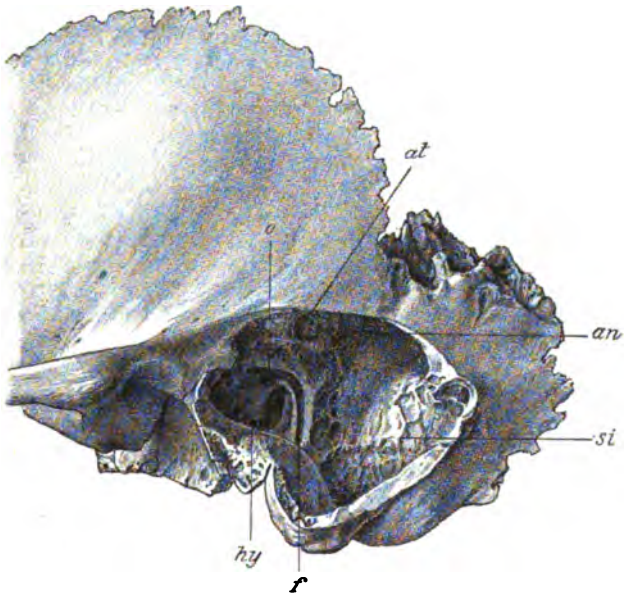


Fig. 279.

Freigelegte Mittelohrräume an einem mazerierten linken Schläfebeine. at = Attik der Trommelhöhle. an = Antrum mastoideum. hy = Cavum hypotympanicum. o = Fenestra vestibuli (ovalis). f = Canalis facialis, über demselben die Prominenz des horizontalen Bogenganges.

zweckmäßig, die Flüssigkeit mit physiologischer Kochsalzlösung zu verdünnen, um größere Mengen subperiostal injizieren zu können. Man nimmt im ganzen 5 ccm 1prozentiger Cocainlösung + 12 gtt Adrenalin + 3 ccm physiologische Kochsalzlösung. Von dieser Lösung injiziert man an der Fossa mastoidea, in der Mitte und an der Spitze des Warzenfortsatzes unter das Periost, ferner 2 ccm unter das Periost der hinteren Gehörgangswand, indem man knapp hinter dem Ansatz der Ohrmuschel einsticht und die Nadel unter dem Periost bis in die Antrumgegend vorschiebt, endlich je 1 ccm in jede der vier Gehörgangswände und zwar unter das Periost am Übergang des knorpeligen in den knöchernen Teil. — 10 Minuten nach der Injektion kann man mit der Operation beginnen.

*) Über das zur Operation nötige Instrumentarium, sowie über die Vorbereitungen zur Operation sei auf das S. 442 Gesagte verwiesen.

Digitized by Google

Die Freilegung des Operationsgebietes geschieht durch einen nach vorne leicht konkaven, von der oberen Insertionsstelle der Ohrmuschel bis zur Spitze des Warzenfortsatzes reichenden Schnitt, der 2—3 mm hinter der Ohrmuschel durch die Weichteile und das Periost bis zur Corticalis geführt wird. Nur bei starker Infiltration der Hautdecke ist es behufs freierer Übersicht des Operationsterrains nötig, den Hautschnitt nach oben und nach unten zu um 1—1½ cm zu verlängern. Nach oben, wo der Temporalmuskel an der Schläfebeinschuppe inseriert, soll der Schnitt nur bis an die Faszie dieses Muskels, nicht aber durch diesen selbst geführt werden, weil die Durchschneidung des Muskels eine den Operationsakt störende Blutung hervorruft. Zweckmäßiger ist es, Muskel und Faszie mit dem Raspatorium soweit nach vorn und oben zu schieben, bis das für die Operation nötige Knochenareale freiliegt.

Da der Hautschnitt nahe der Insertionsstelle der Ohrmuschel geführt wird, so muß die Schneide des Messers stets senkrecht gegen das Planum mastoideum gerichtet sein, um eine Durchtrennung der hinteren membranösen Gehörgangswand zu vermeiden. Diese Eventualität, welche die Ausführung einer regelrechten Plastik ausschließt, kann umso leichter eintreten, als die Ohrmuschel während der Operation durch den Assistenten nach vorn gezogen wird, ihre Insertionslinie somit weiter nach vorne zu liegen kommt.

Der Schnitt ist entweder präparatorisch in der Weise zu führen, daß zuerst die Haut, das Unterhautzellgewebe mit dem M. retractor auriculae und zuletzt das Periost oder daß sämtliche Schichten bis auf den Knochen mit einem Schnitte durchtrennt werden. Am oberen Abschnitte wird der Ansatz der Muschel von der Faszie des Temporalmuskels nach vorn abpräpariert. Schon während der schichtweisen Durchtrennung werden die stärker blutenden Gefäße mit Schiebern gefaßt und nachdem auch das Periost durchschnitten ist, unterbunden.

Hierauf wird das Periost und die Weichteile mittels eines scharfkantigen Raspatoriums so weit nach hinten und nach vorn geschoben, bis der vordere Abschnitt des Planum mastoideum und die hintere und obere Umrandung des knöchernen Gehörganges mit der Spina supra meatum freigelegt ist.

Die Wundränder werden nun durch vierzinkige, scharfe Haken auseinandergehalten, wobei der obere Abschnitt der hinteren membranösen Gehörgangswand sich nach vorn anspannt. Diese wird jetzt mit einem schmalen Elevatorium von ihrer knöchernen Unterlage vorsichtig bis zur hinteren, oberen Insertion des Trommelfells abgehebelt, wodurch die hintere und obere Wand des knöchernen Gehörganges bis zur Trommelfellinsertion bloßgelegt wird. Die von mehreren Operateuren empfohlene Durchschneidung des inneren Endes des membranösen Gehörganges halte ich für überflüssig, da beim vorsichtigen Abhebeln desselben die vollständige Loslösung seines innersten Endes von der Grenze der Trommelfellinsertion ohne Schwierigkeit gelingt. Die vordere und untere Wand des knorpelig-membranösen Gehörganges darf von der Unterlage nicht abgetrennt werden, weil von hier aus die Epidermisierung des unteren und vorderen Abschnittes der Wundhöhle ausgeht.

Um den tieferen Abschnitt des Gehörganges und das Trommelfell frei übersehen zu können, benutze ich schmälere oder breitere, der Wölbung der vorderen Gehörgangswand entsprechend gebogene, einzinkige, stumpfe Haken (Brühlscher Haken), durch welche die abgelöste hintere obere membranöse Gehörgangswand an die vordere Gehörgangswand angedrückt wird. Dieser Haken wird jedoch erst im Verlaufe der Operation gegen den vierzinkigen umgetauscht, wenn man sich beim Meißeln dem inneren Abschnitt der hinteren, oberen knöchernen Gehörgangswand nähert. Nur selten bediene ich mich zum Vorziehen der membranösen Gehörgangswand einer breiten aseptischen Gazeschlinge (Stacke), welche durch den membranösen Gehörgang durchgezogen, vom Assistenten gleich dem Haken nach vorne gezogen wird.

Digitized by Google

Diese Art der Fixierung muß vermieden werden, wenn die membranöse Gehörgangswand entzündlich erweicht ist, in welchem Falle sie durch den Zug der Schlinge einreißt.

Die geschilderte Voroperation wird durch gewisse lokale Vorkommnisse modifiziert. Als solche wären anzuführen: 1. Ausgedehnte, subperiostale, fluktuierende Abszesse, bei denen ich vor dem Hautschnitt den Eiter mittels eines Troikarts entleere. Nach Durchtrennung der Weichteile werden die die Abszeßhöhle bedeckenden Granulationen noch vor der Aufmeißelung mit einem großen scharfen Löffel abgeschabt. 2. Fistelöffnungen am Warzenfortsatze. Hier wird der Hautschnitt womöglich durch diese geführt und nach erfolgtem Hautschnitt und Ablösung der Weichteile die kallösen Ränder der Fistel mit der Hohlschere abgetragen. 3. Abnorm feste Verwachsung des sehnig verdickten Periosts mit dem Planum mastoid. und mit der Umrandung des knöchernen Gehörganges, in welchem Falle das Periost mit dem Skalpelle vorsichtig abpräpariert werden muß.

II. Die eigentliche Freilegung der Mittelohrräume.

Nach der Bloßlegung des Operationsterrains wird das Planum mastoid. und der knöcherne Gehörgang auf etwaige kariöse Stellen oder Fistelöffnungen untersucht. Wo sich solche finden, wird der Warzenfortsatz an dieser Stelle mit dem Meißel eröffnet.

Bei normalem Aussehen des Planum mastoid. werden zunächst mit einem größeren (12 cm breiten) Hohlmeißel mehrere Knochenschichten der hinteren, oberen Gehörgangswand im Umkreise der Spina supra meatum entfernt und die dadurch entstandene Knochenmulde nach abwärts gegen den mittleren Abschnitt des Planum mastoid. erweitert (Fig. 280). Dadurch wird gleich von vornherein eine freiere Übersicht über das tiefere Operationsterrain gewonnen (Zaufal). Indem nun von dieser Stelle aus weitere Knochenschichten der hinteren, oberen Gehörgangswand abgemeißelt werden, entsteht ein Wundtrichter, dessen Konvexität nach hinten und oben, dessen Spitze nach vorn und innen gegen die Trommelhöhle gekehrt ist.

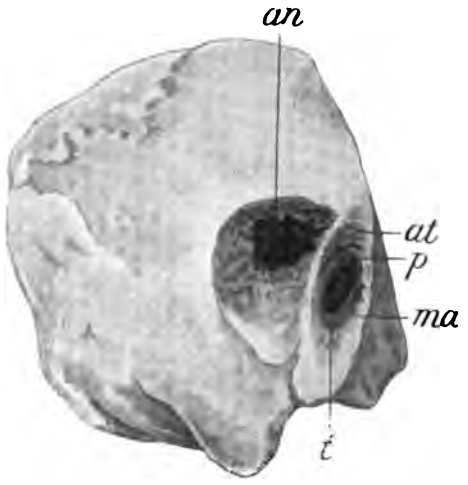


Fig. 280.

Ansicht der ersten Phase der Freilegung der Mittelohrräume. an = der durch Abmeißelung der hinteren oberen Gehörgangswand eröffnete laterale Teil des Antrum mast. at = äußere Wand des Attik. p = der zwischen Antrum und Attik noch stehen gebliebene innere Abschnitt der hinteren Gehörgangswand. ma = vordere, knöcherne Gehörgangswand. t = Trommelfell.

Bei normal weitem oder durch kariöse Einschmelzung und Cholesteatom erweitertem Antrum mastoid. gelangt man mitunter schon in geringer Tiefe bei Abmeißelung der hinteren, oberen Gehörgangswand auf den lateral gelegenen Teil des Antrum mastoid., dessen Lage beiläufig der Mitte der hinteren Wand des knöchernen Gehörganges entspricht (Fig. 280 an).

Die Knochenlücke des eröffneten Antrum (Fig. 280 = an) wird nun nach vorheriger Sondenuntersuchung mit einem schmäleren Meißel erweitert und die die Höhe erfüllenden Granulations- oder Cholesteatommassen werden mit einem kahnförmigen scharfen Löffel entfernt.

Bevor man zur Abtragung des inneren Abschnittes der hinteren, oberen



Digitized by Google

Gehörgangswand (p) schreitet, empfiehlt es sich, vorerst das eröffnete Antrum allseitig freizulegen. Es sind daher alle die Antrumhöhle überragenden Knochenteile so weit abzutragen, daß das Antrum an seiner hintersten Grenze offen zu Tage liegt.

Zu diesem Zwecke bedient man sich des für die Radikaloperation wertvollen Stackeschen Schützers (Fig. 281), der sich vorzugsweise zur Sondierung der Tiefenverhältnisse des Antrum und Attik bei Abtragung überhängender Knochenränder mit Vorteil eignet. Die Abmeißelung der äußeren Knochenränder der Antrumhöhle unter Benützung des Schützers wird so lange fortgesetzt, bis dieser keinen überhängenden Knochen mehr anzeigt.

Hat man das Antrum freigelegt, alles Krankhafte abgeschabt und auf etwaige gegen den Sinus oder die Schädelhöhle führende Lücken sorgfältig untersucht, so schreitet man zur Abtragung des inneren Abschnittes der knöchernen Gehörgangswand und der äußeren Wand des Attik (Fig. 282 = at). Hierzu bedient man sich entweder der von Zaufal empfohlenen,

Fig. 281.

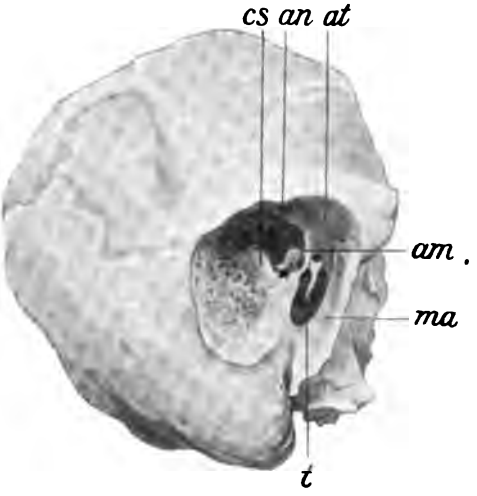


Fig. 282.

Ansicht des Operationsterrains nach Freilegung des Antrum vor der Entfernung der zwischen Antrum und Attik noch stehengebliebenen Knochenbrücke der hinteren, oberen Gehörgangswand. an = Antrum mastoid. at = äußere Attikwand. am = Knochenbrücke zwischen Antrum und Attik. ma = vordere Gehörgangswand. cs = Prominenz des horizontalen Bogenganges. t = Trommelfell.

spitz zulaufenden Lüerschen Zange, oder wo die Raumverhältnisse dies nicht gestatten, eines schmalen Meißels, mit welchem man das freistehende Knochenblatt in keilförmigen Stückchen abmeißelt. Der innerste Abschnitt der hinteren, oberen Gehörgangswand (sogenannte Brücke) wird am zweckmäßigsten mit der Lüerschen Zange kleineren Kalibers oder unter Benützung des Stackeschen Schützers vorsichtig abgemeißelt, indem man den Schützer vom Antrum gegen den Aditus ad Antrum vorschiebt.

Nach Entfernung dieses Knochenblattes ist die Kontinuität zwischen Attik, Antrum, Trommelhöhle und äußerem Gehörgang hergestellt und es erübrigt nur mehr, noch alle überhängenden und vorspringenden Knochenwände, in erster Linie die äußere Attikwand mit dem Meißel zu

Digitized by Google

entfernen, wobei der Stackesche Schützer nicht nur als Schutzbehelf, sondern auch zur Auffindung kleiner Rezessus dient.

Ist die äußere Attikwand so vollständig entfernt, daß das Tegmen tympani in gleicher Ebene mit der zum Teile abgemeißelten oberen Gehörgangswand sich befindet und der Schützer auf seinem Zuge vom Attik gegen die obere knöcherne Gehörgangswand hin auf keinen Vorsprung stößt, so wird der Inhalt des Attik mit einem schmalen, kahnförmigen Löffel (Fig. 271) entfernt, die Wände geglättet und das Tegmen tymp. mit der Sonde auf einen etwaigen Defekt untersucht.

Zuletzt wenden wir uns der im Operationsterrain am tiefsten nach vorn und unten gelegenen Trommelhöhle zu, welche selbst nach vollständiger Freilegung des Attik und Antrum durch den sogenannten Fazialissporn und durch die lateral von ihm liegende hintere Trommelhöhlenwand dem freien Einblicke zum Teile entzogen wird. Um daher die Trommelhöhle und deren Boden (Cavum hypotympanicum) der Besichtigung und dem operativen Eingriffe zugänglich zu machen, ist es nötig, den obersten Teil des Fazialissporns und einen Teil der lateral von ihm gelegenen hinteren Trommelhöhlenwand mit dem kleinsten Meißel in dünnen Schichten abzutragen. Bei dieser Manipulation ist wegen der Gefahr, den Facialis zu verletzen, besondere Vorsicht nötig. Während dieser Phase der Operation hat daher ein Assistent ein eventuelles Zucken der Gesichtsmuskulatur sofort zu signalisieren. Unter denselben Kautelen wird auch ein Teil des hinteren Abschnittes des Sulcus tymp. abgetragen (Jansen), da durch ihn der Einblick in die Trommelhöhle stark behindert ist. Um den Trommelhöhlenboden mit der unteren Wand des äußeren Gehörganges in ein Niveau zu bringen und dadurch auch für das Sekret aus dem Cavum hypotympanicum günstige Abflußbedingungen zu schaffen, wird am Schlusse der Operation auch noch die innerste Grenze der unteren Gehörgangswand durch schichtweise Abtragung kleiner Lamellen verdünnt (Kretschmann, Jansen). Die Indikation hiefür besteht jedoch nur bei sehr tiefem Boden der Trommelhöhle. Hammerschlag (Wiener klin. Wochenschr. 1899) weist mit Recht darauf hin, daß durch diesen Eingriff an der Meißelfläche sich ein Granulationswall bildet, der die Epidermisation vom Gehörgang in die Trommelhöhle aufhält.

Behufs Ausräumung der Trommelhöhle wird die abgelöste hintere, membranöse Gehörgangswand mit dem einzinkigen Haken möglichst vollständig an die vordere Gehörgangswand angezogen. Wo trotzdem kein freier Einblick in die Trommelhöhle gewonnen wird, führe ich die zur Plastik nötigen Schnitte durch die hintere membranöse Gehörgangswand (s. Plastik) und lasse die dadurch gebildeten Lappen mit kleinen Wundhaken nach oben und unten ziehen. Aus der nun übersichtlich freigelegten Trommelhöhle werden mit einem schmalen, kahnförmigen, winklig abgebogenen scharfen Löffel (Fig. 272) die in Granulationen oder Cholesteatom eingebetteten, oft kariösen und defekten Gehörknöchelchen mit dem Trommelfellreste in der Weise entfernt, daß die Ausräumung der Trommelhöhle in der Richtung von der Promontorialwand gegen den äußeren Gehörgang geschieht, wodurch der Stapes am sichersten vor einer Dislokation geschützt wird.

Nach Ausräumung der Trommelhöhle, wobei das Abschaben der inneren Trommelhöhlenwand vermieden werden muß, sind noch etwaige Vertiefungen am Boden der Trommelhöhle und in der Gegend des Tubenostiums mit kleinen, linsenförmigen Löffelchen auszuräumen, was mit Rücksicht auf etwaige Dehiszenzen am Canalis caroticus und an der Fossa jugularis mit großer Vorsicht zu geschehen hat. Schließlich werden die nun übersichtlich freigelegten Mittelohrräume nochmals genau auf stehengebliebene Knochenvorsprünge, Vertiefungen und Rauhigkeiten untersucht. In der Regel genügen zur Glättung der Wundflächen Meißel und scharfe Löffel bis zur kleinsten Dimension. Nur

Digitized by Google

selten benütze ich die elektrisch betriebene Kugelfräse zur Glättung des Fazialisspornes. Sie bietet den Vorteil, daß schon bei der geringsten Berührung des Fazinalnerven durch die Fräse die Gesichtsmuskeln mit einer Zuckung antworten, daher eine schwere Verletzung des Nerven wie bei der Abmeißelung ausgeschlossen ist. Das Abfräsen anderer Partien des Operationsterrains ist wegen der wiederholt danach beobachteten, oberflächlichen Nekrose nicht zu empfehlen.

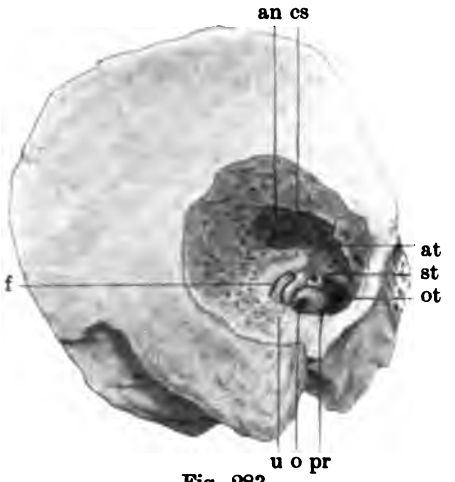


Fig. 283.

Ansicht des Operationsterrains nach vollständiger Freilegung der Mittelohrräume. an = Antrum mastoid. in einer Flucht mit den oberen und hinteren Flächen des Operationsfeldes. at = Freigelegter Attik. pr. = innere Trommelhöhlenwand (Promontorium). st = Gegend des Stapes. o = Fenestra cochleae. ot = Ost. tymp. tubae. f = Absteigender Teil des Fazialkanals (behufs Markierung eröffnet). cs = Prominenz des horizontalen Bogenganges.

Möglichst gründliche Entfernung alles Krankhaften ist die wichtige Vorbedingung eines normalen Wundverlaufes. Je vollständiger die Wände geglättet werden, desto gleichmäßiger geht die Granulationsbildung vor sich. Am schwierigsten gelingt es, eine günstige Knochenwundfläche bei Cholesteatom im Warzenfortsatze zu schaffen. Die die Cholesteatomhöhle auskleidenden Membranen sind stets gründlich zu entfernen, weil sich nie vorher bestimmen läßt, ob sie nicht als Matrix Rezidive des Cholesteatoms veranlassen werden. Zaufal empfiehlt nach gründlicher Auslöffelung bei Cholesteatom die Ätzung der Knochenflächen mit Pacquelin oder das Betupfen mit Kantharidentinktur.

Nach Beendigung der Operation wird die Wundhöhle durch Eingießen einer lauwarmen sterilisierten Kochsalzlösung gereinigt und nach dieser mit lauwarmer Perhydrollösung (5:50) desinfiziert. Irrigation verwende ich jetzt nur in Fällen, wo bei der Operation jauchiges Sekret oder zerfallende Cholesteatommassen gefunden werden, deren Beseitigung aus der Wundhöhle ohne Ausspritzung unmöglich ist*).

Für die Größe der äußeren Öffnung am Planum mastoideum ist stets die Ausdehnung des Krankheitsherdes im Knochen bestimmend. Eine weit nach

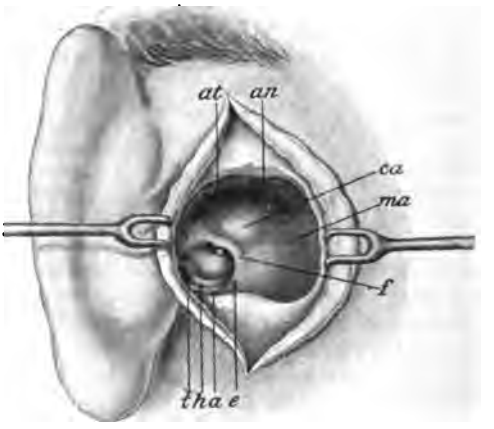


Fig. 283a.

Ansicht des Operationsterrains nach vollendeter Radikaloperation. Linkes Ohr. at = Attik. an = Antrum mastoid. ca = Eminent. canal. semicircul. horizontalis. ma = Wundfläche der abgemeißelten Warzenzellen in der Nähe des Sinus transvers. f = Fazialissporn. e = Teil der stehengebliebenen hinteren Trommelhöhlenwand. a = Gegend des Sulcus tymp. h = Boden des Cavum hypotymp. t = Ost. tymp. tubae.

*) Botey, Traitement des suppurations attico-mastoidiennes et des affections intracraniennes subsequentes. Internat. med. Kongreß in Moskau 1897.

Digitized by Google

hinten und unten reichende Eingangsöffnung im Knochen erfordern die Fälle, bei denen das Antrum nach hinten und oben stark erweitert ist, ferner wo außer dem Antrum noch der vertikale Teil des Warzenfortsatzes durch Caries oder Cholesteatom konsumiert wurde, die Corticalis meist fistulös durchbrochen und der durch den kariösen Prozeß freigelegte Sinus mit Granulationen bedeckt ist. Desgleichen erheischen die operativen Eingriffe bei intrakraniellen Komplikationen und bei Sinusthrombose eine breitere Eröffnung des Warzenfortsatzes*).

Der Ausräumung der Mittelohrräume mit dem scharfen Löffel ist die sorgfältige Ausschabung des Ostium tymp. tubae anzuschließen, da nur dadurch die Bedingungen zur Bildung gesunder Granulationen und zum narbigen Verschluß der Tuba geschaffen werden. Manchmal erfordert die Freilegung des Ost. tymp. tubae die Verdünnung der stark vorgewölbten vorderen Gehörgangswand mit dem Meißel (Winkler, Verh. d. deutschen otol. Ges. 1903). Segura**) bezeichnet mit Recht den Verschluß des tympanalen Tubenostiums nach der Radikaloperation als ein wichtiges Postulat für die Ausheilung und Epidermisierung der Wundhöhle. Dieser Verschluß gelingt aber trotz des sorgfältigsten Kürettements nicht immer. In solchen Fällen ist die Kontinuität der Wundhöhle mit der pathologisch veränderten Schleimhaut des Tubenkanals und mit dem Nasenrachenraume die Ursache häufiger Rezidiven. Nach Gerber (Archiv f. Ohrenheilk. Bd. LXX) ist die primäre Transplantation eines Thierschschen Läppchens über dem tympanalen Ostium die beste Methode des Tubenabschlusses nach der Radikaloperation.

Das geschilderte Verfahren der Radikaloperation wird durch die Anwesenheit von Fisteln am Warzenfortsatze (S. 420) wesentlich modifiziert. Der Sitz der Fistelöffnungen ist am häufigsten der mittlere und obere Teil des Planum mastoid. in der Nähe der hinteren Umrandung des knöchernen Gehörganges. Sie führen gewöhnlich in eine geräumige, von Eiter und Granulationen oder Cholesteatom und sequestrierten Knochenfragmenten erfüllte Höhle. In solchen Fällen haben wir nur eine dünne Knochenschale abzumeißeln, um das Mittelohr freizulegen, da gleichzeitig meist auch die hintere, obere Wand des Gehörganges, zum Teile auch die äußere Attikwand zerstört ist. Es erübrigt dann nur die Granulations- und Cholesteatommassen auszuräumen, stehengebliebene Reste des Gehörganges und des Attik, sowie die vorspringenden Knochenriffe abzutragen, die Höhle in der früher angegebenen Weise auszuschaben und zu glätten, um eine günstige Wundfläche herzustellen.

Zu den unerwünschten Zufällen bei der Radikaloperation zählt die Verletzung des horizontalen Bogenganges, welcher gewöhnlich als gelbe Prominenz inmitten der dunkelroten inneren Antrumwand markiert ist, zuweilen aber sich nicht von seiner Umgebung differenziert. In zwei an meiner Klinik operierten Fällen wurden außer mehrere Tage andauerndem Brechreiz, Schwindel und Nystagmus, dessen rasche Komponente nach der entgegengesetzten Seite gerichtet war, keinerlei Nachteil für das Hörvermögen beobachtet. Häufiger wird der Fazialnerv verletzt, eine Eventualität, die bei dem zuweilen abnormen Verlaufe des Fazialkanals, selbst vom geübtesten Operateur nicht immer vermieden werden kann. Bei der Vorsicht, mit der man in der Nähe des Fazialkanals operiert, wird jedoch nur äußerst selten der Nerv in seiner Totalität durchtrennt. Hierfür spricht die Tatsache, daß in der Mehrzahl der Fälle, bei denen unmittelbar nach der Operation Fazialparese oder Paralyse eintritt, diese nach Wochen oder Monaten wieder schwindet.

---

*) Moure, De l'ouverture large de la caisse et de ses annexes. Revue hebdomad. de laryng., d'otol. et de rhinol. Nr. 18, 19, 20, p. 513, 545, 577.

**) Congrès intern. de Madrid 1904.

Digitized by Google

Faziallähmungen, die erst 1—2 Tage nach der Operation auftreten, sind auf entzündliche Reizung des Neurilems zurückzuführen und gehen mit seltenen Ausnahmen zurück: ihre Prognose ist daher günstiger als die der unmittelbar nach der Operation entstandenen Paralysen. — Die zufällige Abmeißelung eines Stückes des Tegmen antri oder tympani mit Bloßlegung der Dura bleibt fast immer ohne nachteilige Folgen. Der im Tegmen entstandene Defekt ist jedoch genau zu kontrollieren und etwa vorhandene zackige oder spitze Partien des Knochenrandes vorsichtig abzutragen, um einer Drucknekrose der Dura vorzubeugen. Auch die Freilegung des nicht erkrankten Sinus übt keinen nachteiligen Einfluß auf den Wundverlauf. Die Verletzung der Sinuswand und die durch sie entstehende profuse Blutung erfordert sofortige feste Tamponade durch 5—6 Tage.

Zu den mißlichen Zufällen zählt ferner die unbeabsichtigte Luxation des Stapes aus der Fenestra vestibuli, wodurch die Eiterung auf die Labyrinthhöhle fortgepflanzt und totale Ertaubung oder tödliche Meningitis hervorgerufen werden kann. Dieses Knöchelchen ist wohl durch das häufige Fehlen seiner Schenkel, durch seine tiefe Lage im Pelvis ovalis und durch den Fazialissporn einigermaßen gegen Verletzungen geschützt. Trotzdem kann eine Luxation des Stapes erfolgen, wenn die Auslöffelung der Trommelhöhle anstatt von der Promontorialwand gegen den äußeren Gehörgang in umgekehrter Richtung geschieht. Betreffs der schweren Folgen der unbeabsichtigten Extraktion des Stapes verweisen wir auf S. 434.

Die Radikaloperation wird durch besondere anatomische oder pathologische Verhältnisse modifiziert. Zu diesen zählen die abnorm starke Vorlagerung des Sinus transversus (nach Grunert in 6 Proz. der operierten Fälle), welche die breite Eröffnung des Operationsterrains vom Planum mast. her unmöglich macht, und die mit Verkümmerung des Antrum mast. verbundene Sklerose des Warzenfortsatzes. In letzterem Falle, in dem selbst nach Abmeißelung einer beträchtlich dicken Knochenschichte der hinteren, oberen Gehörgangswand das Antrum nicht eröffnet wird, ist die Freilegung der Mittelohrräume nach Stacke angezeigt.

Diese unterscheidet sich von der typischen Radikaloperation dadurch, daß nach Ablösung des hinteren, oberen und inneren Abschnittes des knorpelig membranösen Gehörganges und Fixierung desselben mit einem Wundhaken, das Trommelfell freigelegt, der Hammer mit dem Trommelfellreste entfernt und die äußere Attikwand mit dem Meißel abgetragen wird. Hierauf wird der Amboß extrahiert, der Schützer nach hinten in den Aditus ad antrum eingeschoben, und so viel von der hinteren oberen Gehörgangswand abgemeißelt, bis der Schützer die hintere Grenze des Antrum erreicht hat. Nun wird stets unter Benützung des Schützers noch die das Antrum nach außen deckende Knochenmasse abgemeißelt und dadurch das Antrum in eine Mulde verwandelt, die mit dem Attik und dem Gehörgange eine einzige Höhle bildet. Lateralwärts wird von der hinteren knöchernen Gehörgangswand so viel entfernt, daß sie in einer Flucht in die Antrumwand übergeht.

Die typische Radikaloperation und die Methode von Stacke haben ihre bestimmten Indikationen. Bei Fistelöffnungen, bei Symptomen interkurrierender Abszeßbildung im Warzenfortsatze, bei Strikturen des äußeren Gehörganges, ferner bei Anzeichen einer intrakraniellen Komplikation ist die Stackesche Methode ausgeschlossen und nur die breite Eröffnung am Platze. Hingegen bietet die Stackesche Methode große Vorteile, bei abnormer Vorlagerung des Sinus und bei Sklerose des Warzenfortsatzes.

Die ältere von Schwartze angegebene Methode der typischen Eröffnung des Antrum mastoideum ist durch die Radikaloperation fast vollständig verdrängt worden. Schwartze und seine Schüler

Digitized by Google

halten indes die früher aufgestellten Indikationen der typischen Freilegung des Antrum noch für Fälle aufrecht, die nicht durch Cholesteatom kompliziert sind und bei denen die Perforationsöffnung im Trommelfelle im hinteren oberen Quadranten nicht randständig ist (Archiv f. Ohrenheilk. LVII). Die Stelle, von der aus das Antrum am kürzesten erreicht wird, befindet sich nach Schwartze, Hartmann und Bezold unterhalb der Linea temporalis in der Höhe der oberen Gehörgangswand und ca. 7 mm hinter der Spina supra meatum*). Wo diese fehlt, empfiehlt es sich, als die vordere Grenze der Operationsöffnung die Umbiegungsstelle des Planum mast. in die hintere Gehörgangswand und als obere Grenze die Höhe des oberen Randes des knöchernen Gehörganges zu benützen. Nicht selten ist die Lage des Antrum durch eine verschieden stark ausgeprägte, grubige Depression hinter dem oberen Abschnitte der äußeren Öffnung des knöchernen Gehörganges angedeutet. Sie liegt unmittelbar hinter der Spina supra meat. und kann, wo sie sich vorfindet, als Operationsstelle benützt werden. In Bezug auf den technischen Vorgang der Eröffnung des Antrums verweise ich auf die Schilderung bei der akuten Mastoiditis (S. 419).

Nach Freilegung des Antrums wird, nach sorgfältiger Entfernung alles Krankhaften, die Wundhöhle unter mäßigem Druck mit steriler Kochsalzlösung irrigiert, wobei die Flüssigkeit ohne Widerstand durch den äußeren Gehörgang abfließen muß. Die Art der Nachbehandlung ergibt sich aus dem früher Gesagten.

Eine Modifikation der von Schwartze angegebenen Operationsmethode besteht in der Wegnahme eines Teiles der hinteren, oberen Gehörgangswand und der äußeren Antrumswand, wobei zur Erhaltung des Hammer-Amboßes die äußere Attikwand stehen gelassen wird. Diese Operation, welche die durch die typische Radikaloperation verursachte Schädigung des Gehörs verhüten soll, erfüllt jedoch nur äußerst selten ihren Zweck, weil es auch hier kaum je gelingt, alles Krankhafte aus dem Mittelohre zu entfernen. Nach Beobachtungen an meiner Klinik dauerte die Eiterung nach der Operation fort, und wo sie sistierte, rezidivierte sie binnen Kurzem. Bei Cholesteatom und Granulationswucherungen in der Trommelhöhle und bei großer Trommelfellperforation ist diese Operation von vornherein kontraindiziert. Sie hat nur dort ihre Berechtigung, wo das zu operierende Ohr das alleinhörende oder besserhörende ist, die Erhaltung des Gehörs für den Beruf**), die soziale Stellung des Kranken sehr wichtig ist und eine Vitalindikation für die Radikaloperation nicht besteht.

### III. Die plastischen Methoden.

Die Gehörgangsplastik nach vollendeter Radikaloperation hat den Zweck, die Entwicklung einer Striktur des äußeren Gehörganges hintanzuhalten. Hierbei wird die hintere membranöse Gehörgangswand zur teilweisen Deckung der Knochenwundfläche verwendet. Die aus der membranösen Gehörgangswand gebildeten Lappen sind der Ausgangspunkt für die Epidermisierung der nicht bedeckten, granulierenden Knochenflächen.

Die Gehörgangsplastik hat seit der von Stacke zuerst angeregten Lappenbildung aus der hinteren Gehörgangswand***) mannigfache Modifikationen erfahren. Die Wahl der einen oder anderen Methode hängt davon ab, ob man unmittelbar nach der Operation den Hautschnitt durch eine Naht verschließen will, oder ob die Knochenlücke für einige Zeit oder dauernd offen erhalten werden soll.

Während Körner, Jansen, Noltenius u.a. beinahe ausschließlich den primären Verschluß der retroaurikulären Wunde anstreben, wird von anderen für die Mehrzahl der Fälle das Offenhalten der Knochen-

*) M. Yearsley, The constancy and variations of the suprameatal spine of Henle. — Congr. int. d'Otologie. Bordeaux 1904.

**) Vgl. Schönemann, Verh. d. Deutschen otol. Ges. 1906 und E. Urbantschitsch, M. f. Ohrenheilk. 1908.

***) Vgl. Stacke, Die operative Freilegung der Mittelohrräume nach Ablösung der Ohrmuschel etc. Tübingen 1897.

Digitized by Google

öffnung befürwortet. Meiner Ansicht nach ist es angezeigt, hier zu individualisieren und die sofortige Verschließung oder das Offenhalten der Wunde von den im Schläfebeine vorgefundenen Veränderungen abhängig zu machen.

Der primäre Verschluß der retroaurikulären Wunde ist überall angezeigt, wo es mit Sicherheit gelingt, alles Krankhafte zu entfernen und wo der Substanzverlust im Knochen sich nicht sehr weit nach hinten und oben ausdehnt. Hingegen empfiehlt es sich, die Wundhöhle vorerst offen zu lassen bei ausgedehntem Cholesteatom im Schläfebeine, bei stark nach hinten und oben erweitertem Antrum, bei großem Substanzverlust im vertikalen Teil des Warzenfortsatzes und bei Anzeichen intrakranieller Komplikationen, welche die Freilegung der Dura oder des Sinus erfordern. Das temporäre Offenhalten der retroaurikulären Wunde in diesen Fällen bietet den Vorteil der besseren Beobachtung der Wundheilung und der weit leichteren und übersichtlicheren Wundbehandlung. Bei günstigem Wundverlaufe wird die retroaurikuläre

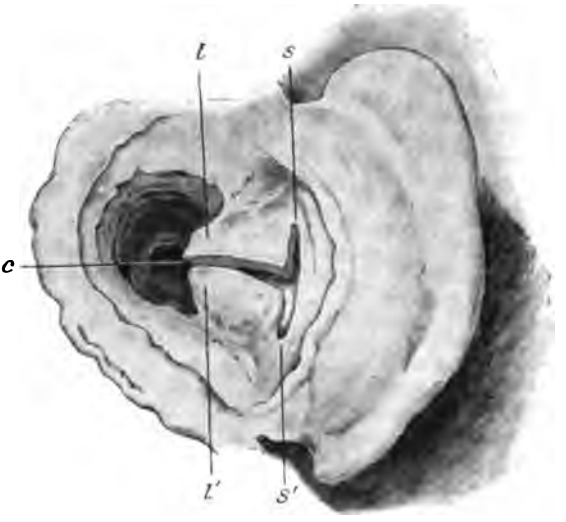


Fig. 284.

c = Längsschnitt durch die hintere membranöse Gehörgangswand. s = oberer, s' = unterer, den Längsschnitt senkrecht treffende Querschnitte, an der Grenze der Concha. l = oberer, l' = unterer aus der Gehörgangswand gewonnener Lappen.

Öffnung sekundär durch die Naht geschlossen, falls sich keine Tendenz zum selbständigen Verschlusse zeigt. Die großen Vorzüge des sofortigen primären Verschlusses hinwieder bestehen darin, daß die Nachbehandlung ambulatorisch stattfinden kann, wodurch der Kranke viel früher seinem Berufe wiedergegeben wird.

Bei ausgedehnter Cholesteatombildung im Schläfebeine, durch welche der größte Teil des Warzenfortsatzes konsumiert, und dadurch eine weit nach hinten und oben reichende Höhle geschaffen wurde, ist die Bildung einer persistenten überhäuteten Lücke hinter dem Ohre anzustreben. Dadurch sind wir in der Lage, nach erfolgter Epidermisierung sich bildende cholesteatomatöse Ablagerungen aus seitlichen Buchten der Operationshöhle sicherer zu entfernen, als dies vom äußeren Gehörgange aus möglich ist. Auch wird dadurch dem Kranken selbst die Möglichkeit geboten, sein Ohr zeitweilig durchzuspülen und die Ablagerung von Krusten und Epidermismassen zu verhindern. Dieser Indikation wird von den Otologen zu wenig Rech-

Digitized by Google

nung getragen. Nur dort, wo man sich nach längerer Beobachtung überzeugt hat, daß die Desquamation in der Höhle geringfügig ist und daß neue Epidermisablagerungen sich ebenso sicher vom äußeren Gehörgange aus entfernen lassen, kann man aus kosmetischen Gründen die retroaurikuläre Öffnung nach einer der später zu schildernden Methoden verschließen.

Die Panse sche Plastik. Die hintere, membranöse Gehörgangswand wird behufs Bildung eines oberen und eines unteren Lappens der Länge nach bis zur Grenze der Ohrmuschel gespalten (Fig. 284). Zu diesem Zwecke wird eine kräftige, anatomische Pinzette durch den äußeren Gehörgang eingeschoben und die hintere Wand des angespannten Gehörgangsschlauches zwischen den Branchen der Pinzette mit einem Knopfbisturi oder mit der Schere der Länge nach durchtrennt. Der Schnitt reicht bis knapp an den hinteren Rand der äußeren Ohröffnung; nur dann wenn das Antrum stark nach hinten und oben erweitert ist und die äußere Ohröffnung behufs besserer Übersicht der Operationshöhle erweitert werden soll, verlängere ich den Schnitt 3—5 mm weit in die Concha. Am Ende dieses Schnittes werden nun zwei auf dessen Längsrichtung senkrecht stehende, kurze Schnitte nach oben und unten (Fig. 284 s s') geführt, wodurch zwei Lappen entstehen, welche zur Plastik verwendet werden. Um dieselben dünner und beweglicher zu machen, werden die der Rückseite anhaftenden Weichteile mit der Hohlschere abgetragen. Der untere Lappen (Fig. 285 u) wird hierauf mit 1—2 Nähten an den den unteren Wundwinkel begrenzenden Wundrand befestigt. Der obere Lappen (o) wird durch Tamponade an die obere Gehörgangswand angepreßt; doch ist es zuweilen nötig, zur besseren Ausgestaltung der Plastik auch diesen Lappen mit 1—2 Nähten zu fixieren.

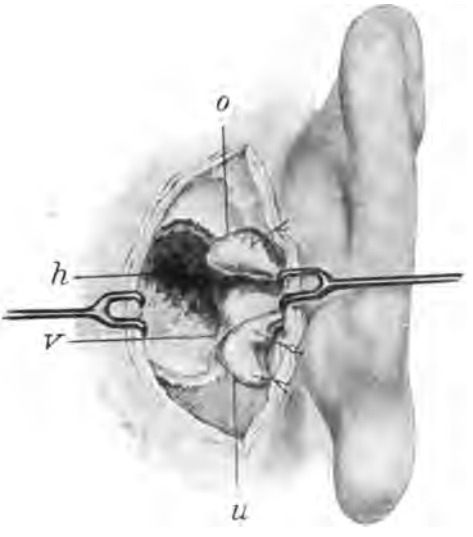


Fig. 285.

h = hintere Wand der Operationshöhle. o = oberer, u = unterer, an den vorderen Schnittrand angehefteter Gehörgangslappen. v = vordere Gehörgangswand.

Das Anlegen der Nähte geschieht mittels der gewöhnlichen gekrümmten Suturennadeln. Wo die retroaurikuläre Öffnung persistent erhalten werden soll, empfiehlt es sich, die Epidermis der beiden Gehörgangslappen bis an die Epidermis der äußeren Hautwunde heranzubringen. Wo hingegen die Wundöffnung sekundär zum Verschluß gebracht werden soll, muß bei der Fixierung des Lappens durch die Naht, zwischen den Epidermisrändern der äußeren Hautwunde und der Lappen ein bloßliegendes Areal belassen werden (Fig. 285).

Eine von Stacke angegebene Plastik ist folgende: Stacke führt einen bis zur Concha reichenden Längsschnitt durch den oberen Teil der membranösen Gehörgangswand. Senkrecht auf diesen wird knapp an der Concha ein zweiter, nach unten verlaufender Schnitt geführt. Auf diese Weise erhält man einen rechteckigen breiten Lappen, der die hintere und einen Teil der oberen membranösen Gehörgangswand in sich faßt. Dieser Lappen wird durch Tampons an die untere Fläche der Wundhöhle angedrückt erhalten.

Die Körnersche Plastik, die Modifikation einer von Panse angegebenen Methode, eignet sich nur für diejenigen Fälle, in denen die retro-

Digitized by Google

aurikuläre Wunde primär zum Verschluß gebracht werden soll. Beide Methoden unterscheiden sich dadurch, daß Panse durch zwei parallele, nur bis zur Ohrmuschel reichende Längsschnitte an der hinteren Gehörgangswand einen frei beweglichen Lappen bildet, während Körner diese Schnitte weit in die Concha der Ohrmuschel verlängert (Fig. 286). Der dadurch gebildete längere Lappen kann zur Deckung eines größeren Areals der Knochenwundfläche verwendet werden. Gleichzeitig aber wird durch die Umbiegung des durchtrennten Knorpels der Concha nach hinten die äußere Ohröffnung so erweitert, daß von hier aus eine freiere Übersicht der Operationshöhle gewonnen wird.

Um die durch die Knickung des Conchaknorpels entstehende unregelmäßige Gestaltung der äußeren Ohröffnung zu mildern, führe ich nach oben und unten zwei von den ersten Schnitten abgehende kurze Inzisionen in den Knorpel der Ohrmuschel und des Gehörganges, wodurch die Ohröffnung auch nach dieser Richtung etwas erweitert wird. Jansen*) schlägt zu diesem Zwecke die Exzision eines kleinen Knorpelstückes aus dem Crus helicis vor.

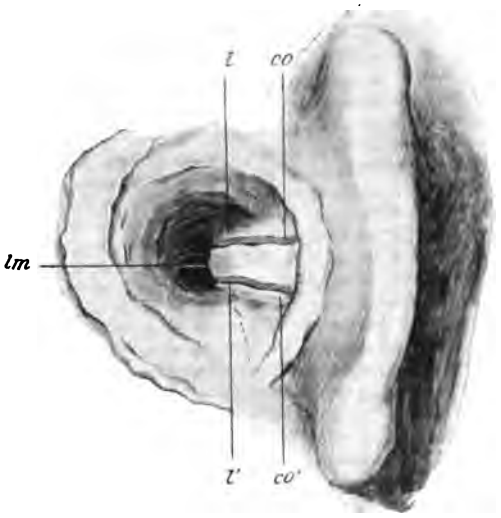


Fig. 286.

co co' = parallele Schnitte durch die hintere membranöse Gehörgangswand. lm = mittlerer Lappen. l = obere Wand des knorpelig-membranösen Gehörganges. l' = untere Wand desselben.

Nach Bildung des Lappens werden die massigen Weichteile an seiner hinteren Fläche mit der Schere abgetragen und der verdünnte Lappen durch sorgfältige Tamponade möglichst genau an die hintere Knochenwundfläche angepaßt. Zu diesem Zwecke führe ich ein der Länge nach geschlitztes, 1½ cm weites Gummidrain in den Gehörgang so ein, daß der Schlitz gegen die vordere Gehörgangswand gerichtet ist, während der Gehörgangslappen auf die hintere Fläche des Drains zu liegen kommt. Nachdem man sich von der richtigen Lage des Lappens auf dem Drain überzeugt hat, wird die Ohrmuschel reponiert und die Tamponade mit länglichen Jodoformgazestreifen durch das geschlitzte Drainrohr ausgeführt. Dadurch wird die Drainwand und mit ihr der Gehörgangslappen an die hintere Knochenwundfläche angedrückt. Diese Art der Tamponade hat den Vorteil, daß man beim ersten Verbandwechsel, nach Entfernung der Gaze und des Drains, den Lappen nicht verschiebt, während er bei der gewöhnlichen Tamponade beim Herausholen der Gaze von der Unterlage losgelöst werden kann. Hat man sich nach dem ersten Verbandwechsel von der Anlötung des Lappens an die Knochenwundfläche überzeugt, so kann bei der folgenden Tamponade das Drainrohr wegbleiben. Nach erfolgter Tamponade wird die retroaurikuläre Wunde durch mehrere Nähte oder mit Michelschen Klammern vereinigt und das Ohr verbunden (s. Nachbehandlung).

Die Siebenmannsche Plastik (Fig. 287) besteht aus einem

*) Verh. d. Deutschen Otolog. Ges. 1898. Vgl. Moure, Revue hebdomadaire de laryngol. etc. 1907. Nr. 3.

Digitized by Google

Längsschnitt an der hinteren membranösen Gehörgangswand, welcher sich in der Nähe der Concha Y-förmig teilt, wobei die Schnitte weit in die Concha fortgesetzt werden. Dadurch entstehen drei Lappen, von denen die zwei seitlichen (a b) gleich den Panseschen an die oberen und unteren Partien der Wundfläche fixiert werden, während der mittlere (c) durch Exzision eines Knorpelstückes verdünnte, große Lappen an die hintere Fläche der Wundhöhle antamponiert wird.

Diese Plastik hat den Nachteil, daß die äußere Ohröffnung in kosmetischer Beziehung zu groß ausfällt. In den letzten Jahren habe ich an meiner Klinik anstatt der Körnerschen Plastik öfter eine von Neumann angegebene Modifikation der Siebenmannschen Plastik angewendet. Sie unterscheidet sich von dieser dadurch, daß die Y-förmigen Schnitte nicht so weit in die Concha reichen und daß der Knorpel des mittleren eckigen Lappens nicht exzidiert wird. Dadurch wird eine genügend große, nicht entstellende äußere Ohröffnung geschaffen.

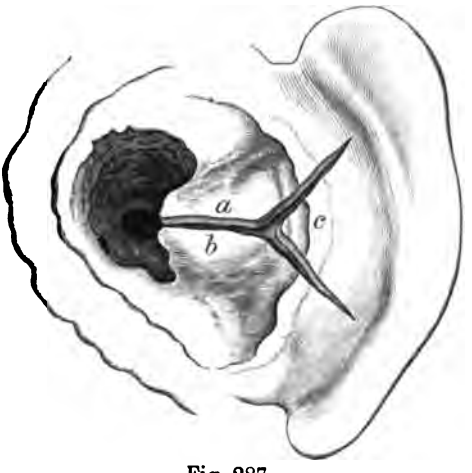


Fig. 287.

Passow (Festschr. f. Lucae, 1905) (Fig. 288) bildet aus dem medialen Teil des äußeren Gehörganges einen großen, oberen Lappen (a) und aus dem lateralen Teil mit Zuhilfenahme der Concha einen kurzen, Körnerschen Lappen (b). Dies geschieht in der Weise, daß der Gehörgang am Übergang der

Fig. 288.

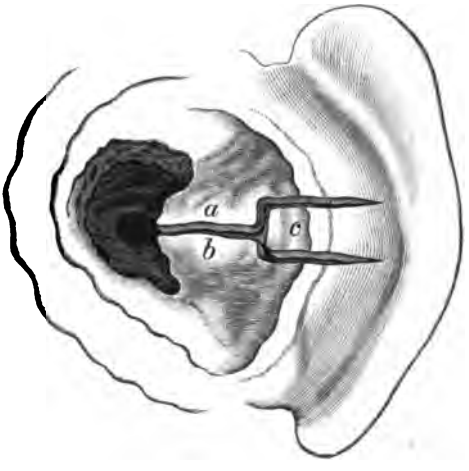


Fig. 289.

hinteren in die untere Wand parallel seiner Achse bis in die Muschel (1) gespalten wird. Ein zweiter, zum ersten senkrechter Schnitt geht ungefähr $^1/_2$ cm vom lateralen Ende des ersten entfernt durch die ganze hintere und die obere Wand senkrecht nach oben (2). Vom oberen Ende dieses Schnittes wird ein Schnitt nach vorne in die Concha geführt (3) und ein weiterer nach hinten (4). Durch den

Digitized by Google

letzten wird der obere Lappen (a) beweglicher gemacht, so daß er sich leicht der oberen Wand der Knochenwunde anlegen läßt, ohne daß der Einblick in die Tiefe verdeckt wird. Zwei Katgutnähte, die durch das Periost des hinteren Hautwundrandes gelegt werden, fixieren den kurzen, zungenförmigen Lappen (b) nach hinten. Die Basis dieses Lappens wird zweckmäßig dadurch verbreitert, daß die Schnitte in die Concha divergierend angelegt werden. Die retroaurikuläre Wunde wird primär durch Michelsche Klammern geschlossen.

Boteys (Archiv f. Ohrenheilk. XLV) Plastik liegt der Gedanke zu Grunde, den Ohrknorpel nicht zu verletzen. Er führt einen vorderen, oberen Längsschnitt durch den membranösen Gehörgang bis in die Incisura trago-helicina, wodurch zwei lange Lappen entstehen, die durch Nähte, eventuell durch Tamponade fixiert werden. Der Florentiner Toti rühmt die Vorzüge dieser Methode gegenüber den anderen Plastiken.

Brühl (M. f. Ohrenheilk. 1905) kombiniert die Panse sche mit der Körnerschen Plastik (Fig. 289), indem er etwa zwei Dritteile der hinteren membranösen Gehörgangswand der Länge nach durchtrennt, auf diesen Schnitt zwei senkrechte führt (a b) und hierauf aus dem restlichen Teile der membranösen Wand und einem Teil der Concha einen hinteren Lappen (c) bildet, der verdünnt an die hintere Wundfläche angelegt wird.

Vereiterungen oder Gangräneszenz des Gehörgangslappens habe ich bisher nie gesehen. Perichondritis, mit nachheriger Verbildung der Ohrmuschel ist an meiner Klinik bis jetzt nur einmal vorgekommen bei einem Kranken, der sich in der Nacht den Verband vom Kopfe riß. Diese Komplikation wird von manchen auf mangelhafte Wundbehandlung, nach neueren Untersuchungen auf Infektion mit Bac. pyocyaneus zurückgeführt. Entzündliche Schwellungen der Ohrmuschel gehen nach Anwendung von Umschlägen mit Burowscher Lösung zurück.

Was die Gestaltung der äußeren Ohröffnung nach der Plastik anlangt, so hängt die Größe und Form des Ohreinganges von der Tiefe der Einschnitte in den Knorpel der Concha und von der Tamponade während der Nachbehandlung ab. Wo die äußere Ohröffnung eine Tendenz zur Verengerung zeigt, wird das Einlegen entsprechend weiter Drains während der Wundbehandlung nötig. Bei regelrechter Plastik ist die Vergrößerung der äußeren Ohröffnung nach geheilter Radikaloperation im Verkehre nicht auffällig.

Die Epidermisierung der Wundflächen geht von der intakt gebliebenen vorderen, unteren Gehörgangswand und von den aus der hinteren Gehörgangswand gebildeten Lappen aus. Kleine Epidermisinseln an der Fromontorialwand, von denen nach Hammerschlag*) die Epidermisierung sich weiter ausbreitet, sind als stehengebliebene Epithelreste der Schleimhaut anzusehen, welche durch Metaplasie einen epidermidalen Charakter annehmen.

Das Bestreben, die unbedeckt gebliebenen Teile der Wundhöhle rascher der Epidermisierung zuzuführen und dadurch den Wundverlauf abzukürzen, hat zu verschiedenen Methoden der Einpflanzung von epidermistragenden Hautlappen aus der unbehaarten Nachbarschaft der Operationsöffnung in die Wundhöhle geführt. Hier seien die bekanntesten Methoden skizziert.

Kretschmann (Archiv f. Ohrenheilk. Bd. XXXVII) führt nach Bildung der Panseschen Plastik einen bogenförmigen, dem hinteren Rande der retroaurikulären Wunde parallelen Hautschnitt außerhalb der Haargrenze. Von der Mitte dieses Schnittes wird ein kurzer Verbindungsschnitt zum hinteren Wundrande geführt, wodurch zwei Hautlappen entstehen, welche von ihrer Unterlage abpräpariert, von oben und von unten in die Knochenhöhle eingepflanzt werden können.

Siebenmann (Berliner klin. Wochenschr. 1893) bildet aus der retroaurikulären Gegend einen präparierten beweglichen Hautlappen, dessen Spitze nach unten,

*) Wiener klin. Wochenschr. 1899, Nr. 43.

Digitized by Google

dessen Basis gegen die Haargrenze sieht, welcher von oben, resp. von hinten her in die Wundhöhle hineintamponiert wird.

Passow (Monographie Hirschwald, Berlin 1895) formt behufs Offenhaltung der Operationslücke nach Bildung eines umgekehrten, an die obere Wand der Wundhöhle antamponierten Stackeschen Lappens einen Hautlappen aus der Haut des Warzenfortsatzes und dreht denselben nach oben, so daß sein ursprünglich hinterer Rand an den Rest der unteren Gehörgangswand anstößt, woselbst er durch Nähte fixiert wird. Der ursprünglich vordere Rand seines Lappens kommt an den hinteren Rand der retroaurikulären Wunde zu liegen und wird hier durch Nähte befestigt. Der Defekt an der seitlichen Halsgegend wird durch Annäherung der Ränder mittels Nähte geschlossen. Der freie Wundrand der Concha wird nach Art der Siebenmannschen Plastik durch Vernähen der hinteren und vorderen Hautauskleidung der Ohrmuschel gedeckt.

Stacke formt vor der Operation aus der Bedeckung des Warzenfortsatzes einen großen zungenförmigen, nur die Haut und das subkutane Zellgewebe enthaltenden Hautlappen, dessen Spitze nach unten sieht. Hierauf wird aus dem Periost des Warzenfortsatzes durch zwei nach unten divergierende Schnitte ein zungenförmiger Lappen gebildet. Durch den oberen Hautzellgewebslappen wird das Tegmen tympani und antri, durch den Periostlappen der Boden des Antrums und ein Teil des Fazialissporns gedeckt.

Eine der am häufigsten angewandten Methoden ist die Transplantation Thierschscher Epidermislappen in die Wundhöhle. Sie wird besonders von Reinhard*), Jansen (l. c.) und Ballance befürwortet. Während Jansen die Thierschschen Läppchen sofort nach der Operation auf die geglättete Knochenfläche aufträgt, wird von anderen die Transplantation auf die während der Wundbehandlung sich bildenden Granulationsflächen empfohlen. Wenn sie hier nicht selten mißlingt, so ist dies wohl dem Umstande zuzuschreiben, daß die Granulationsflächen nicht immer absolut aseptisch sind; doch muß hervorgehoben werden, daß die Transplantation auch bei den günstigsten lokalen Verhältnissen versagt und daß zuweilen bei gelungener Transplantation nach einiger Zeit auch die neue Epidermis zerfällt. Wo sie dauernd gelingt, ist sie von großem Werte, da ohne Transplantation die vollständige Epidermisierung der Wundhöhle oft erst nach 6—8 Wochen, bei großen Wundflächen in 2—3 Monaten erfolgt.

Die Auftragung der Thierschschen Lappen muß unter streng aseptischen Kautelen erfolgen. Jansen trägt unmittelbar nach der Operation an verschiedenen Stellen kleine Läppchen auf den Knochen auf, die er durch mit Borsalbe bestrichene Gazestückchen deckt.

Verschieden hiervon ist das Verfahren von Ch. A. Ballance. Nach der typischen Radikaloperation wird der seiner Länge nach gespaltene membranöse Gehörgang an den abpräparierten Hautlappen fixiert und hierauf die Hautwunde vernäht. 10—14 Tage später wird nach Entfernung der Nähte die Wundhöhle wieder freigelegt und die granulierende Wundfläche mit großen, dem Vorderarm entnommenen Thierschschen Hautlappen bedeckt.

Die von mir angegebene intraaurikuläre Transplantation**) eignet sich für Fälle, bei denen die retroaurikuläre Wunde unmittelbar nach der Operation geschlossen wird. Bei günstigem Wundverlauf wird sie erst nach Überkleidung der Wundfläche mit einer Granulationsschichte, am kürzesten nach 6, am längsten nach 20 Tagen ausgeführt.

Vor der Transplantation wird das Ohr mehrere Stunden vorher mit sterilisiertem Wasser ausgespült, dann mit 6prozentigem Perhydrol gefüllt und nach 5 Minuten mit steriler Watte ausgetrocknet. 3—4 Stunden später wird von der Innenseite des Oberschenkels oder des Vorderarms, nach vorheriger gründlicher Desinfektion, ein möglichst härchenfreies, 1—2 □cm großes Hautläppchen mit dem hierzu konstruierten, breiten und flachen Messer abgetragen.

*) Versamml. deutscher Naturf. u. Ärzte in Düsseldorf 1898.
**) Wiener med. Wochenschr. 1904.

Digitized by Google

Das mit einer Nadel auf der Messerfläche ausgebreitete Läppchen wird mittels einer kleinen Pinzette auf das obere, kugelig aufgetriebene, von mehreren Öffnungen durchbrochene Ende einer Glaskanüle (Fig. 290) so aufgetragen, daß die Epidermisfläche auf die Glaskanüle zu liegen kommt. Diese steht mittels eines Gummischlauches mit einem kleinen Ballon in Verbindung.

Die Transplantation des Lappens geschieht nun in der Weise, daß man nach Entfernung des sterilen Gazetampons, bei voller Beleuchtung des Gehörganges, das vordere Ende der mit dem Lappen versehenen Glasröhre durch den Gehörgang bis an die Granulationsfläche vorschiebt und durch Kompression des Ballons das Häutchen auf die Wundfläche anbläst. Hierauf wird die Kanüle vorsichtig aus dem Ohre



Fig. 290.

entfernt und unter Spiegelbeleuchtung einzelne, nicht ganz aufliegende oder gefaltete Stellen des Läppchens mittels einer Sonde ausgebreitet und allseitig mit der Granulationsfläche in Kontakt gebracht. Die Röhrchen mit kugeligem Ende (Fig. 290) werden bei weiten, die geraden (Fig. 291) bei engen Gehörgängen angewendet. Schließlich werden mit einer feinen Pinzette kleine, sterile Wattekügelchen auf die transplantierte Stelle eingeführt, leicht angedrückt und in solcher Menge übereinandergelegt, bis der knöcherne Gehörgang von ihnen ganz erfüllt erscheint.

Die Anheilung des transplantierten Hautstückes vollzieht sich binnen 3 bis 4 Tagen. Kam die Anheilung während dieses Zeitraumes nicht zu stande, dann tritt

Fig. 291.

sie auch bei längerem Liegenbleiben nicht ein. Am schwersten vollzieht sich die Anheilung in der Gegend des offengebliebenen Tubenostiums. Nach den von mir gemachten Beobachtungen hindert die Fortdauer einer mäßigen Sekretion der Granulationsfläche nicht die partielle Anheilung des transplantierten Hautstückes.

## IV. Methoden zur Verschließung persistenter, retroaurikulärer Operationsöffnungen.

Methode von Mosetig-Morhof*). Unterhalb des Knochendefektes wird an der Haut des Warzenfortsatzes, resp. der seitlichen Halsgegend ein zungenförmiger Lappen vorgezeichnet, der etwas größer ist als der Defekt selbst und hierauf der Lappen bis zum Defektrande hinaufpräpariert, mit dem er durch einen breiten Stiel zusammenhängt. Der Defektrand wird bis zur Tiefe von 2 mm mit einem spitzen Bisturi falzartig vertieft, der Lappen sodann nach oben geschlagen und nach Einfügung seiner angefrischten Ränder in den Falz des Defektrandes durch vier Nähte fixiert. Die Epidermisfläche des Hautlappens kommt dadurch nach innen gegen die Wundhöhle zu liegen. Der durch Entnahme des Lappens entstandene Defekt wird durch Vernähung der Hautschnittränder gedeckt. Die äußere Lappen-

*) Zentralbl. f. Chir. 1898, Nr. 46.

Digitized by Google

wundfläche kann durch Thierschsche Läppchen gedeckt oder der spontanen Vernarbung überlassen werden. In 2 Fällen konnte ich, längere Zeit nach der Vernarbung, bei der Otoskopie einen reichlichen Haarwuchs an der nach innen gekehrten Fläche des eingeheilten Lappens konstatieren, wo vor der Plastik kaum Spuren von Härchen sichtbar waren.

Passow*) umschneidet unter Schleichscher Anästhesie den Rand der Öffnung durch einen Ovalärschnitt, der bis auf den Knochen, resp. Knorpel führt. Indem er nun die Haut sowohl gegen die Wundhöhle zu, als auch an der äußeren Umrandung der Fistel abhebelt, entstehen zwei bewegliche Hautrahmen, ein innerer und ein äußerer. Der innere wird gegen die Wundhöhle zu eingestülpt, so daß seine Epidermisfläche nach innen sieht, worauf die beiden Wundränder durch Nähte linear vereinigt werden. In gleicher Weise wird hierauf der äußere Hautrahmen bis zur gegenseitigen Berührung der angefrischten Ränder, durch Nähte geschlossen. Zur Erzielung einer glatten Narbe werden vom oberen und unteren Wundwinkel kleinere, dreieckige Hautstücke mit der Schere abgetragen. Diese Methode, in der Charité vielfach erprobt, hat sich nicht nur bei kleinen, sondern auch bei umfangreichen retroaurikulären Lücken praktisch bewährt.

Alexander (Archiv f. Ohrenheilk. 1907) hat an meiner Klinik folgende Plastik ausgeführt. Er umschneidet die Lücke exzentrisch mit Bildung eines größeren, vorderen und eines kleineren, hinteren Lappens. Beide werden von der Unterlage abpräpariert, gegen die Operationshöhle umgeschlagen und durch Naht (Katgut) untereinander vereinigt. Die Haut der Umgebung wird mobilisiert und über den Lappen linear geschlossen. Der Vorteil dieser Methode ist darin gelegen, daß die beiden Nahtlagen nicht direkt übereinander gelegen sind und hierdurch ein vorzeitiges Durchschneiden der Nähte vermieden wird.

H. Frey (Archiv f. Ohrenheilk. LVI) hat an meiner Klinik in mehreren Fällen, bei denen der Durchmesser der retroaurikulären Öffnung nicht mehr als 1½ cm betragen hat, durch subkutane Paraffininjektionen den Verschluß der Öffnung erzielt. Mehrmals wurde der vollständige Verschluß durch nachträgliche Kauterisation der epidermisierten Ränder der Öffnung herbeigeführt.

## V. Nachbehandlung.

Die Nachbehandlung ist für das Endresultat der Radikaloperation von größter Wichtigkeit, da nur von einer sorgfältigen, streng aseptischen Handhabung derselben ein unkomplizierter Wundverlauf und eine rasche Epidermisierung der Wundhöhle zu erwarten ist.

Nach vollendeter Operation wird die Wundhöhle mit Jodoformdocht tamponiert. Dieser in neuerer Zeit verwendete Verbandstoff macht den ersten Verbandwechsel fast schmerzlos, da sich die einzelnen Dochtfäden leichter entfernen lassen als Gazestreifen. Die erste Tamponade muß eine möglichst feste sein. Dadurch wird einerseits die von der Wundfläche ausgehende Sekretion eingeschränkt und anderseits die Gehörgangslappen an die Wundfläche angepreßt erhalten. Nach vollendeter Tamponade folgt das Anlegen des Verbandes (siehe S. 447).

Der erste Verband bleibt, falls der Wundverlauf schmerzlos und afebril ist, 5—6 Tage liegen. Nach Entfernung des Kopfverbandes und der den Warzenfortsatz bedeckenden Gazelage wird die Haut in der Umgebung der Wunde mit in Sublimatlösung getauchten, sterilen Wattetupfern gereinigt und mit Watte abgetrocknet. Hierauf werden die Tampons vorsichtig entfernt. Wo beim ersten Verbandweschel die Herausnahme der Gaze Schmerz verursacht, empfiehlt es sich, den in der Wundhöhle festhaftenden Verbandstoff durch Bespülung mit lauwarmer steriler Kochsalzlösung oder durch Betupfen mit Perhydrol (5:100) zu lockern. Dadurch wird auch die Ablösung der kaum angeheilten Gehörgangslappen verhindert.

Von da ab wird der Verband täglich, jedoch ohne Zuhilfenahme von Bespülungen gewechselt. Diese sind nur

*) Zeitschr. f. Ohrenheilk. 1898, S. 224.

Digitized by Google

bei reichlicher Eiterabsonderung am Platze. Zur Tamponade verwende ich in der ersten Zeit beinahe ausschließlich Jodoformgaze, welche in den ersten Tagen nur dann durch sterile oder Xeroformgaze ersetzt wird, wenn sie ein Hautekzem in der Umgebung der Wunde erzeugt.

Die Art der Tamponade im weiteren Verlaufe der Wundbehandlung hängt von der Gestaltung der Wundfläche ab. Zeigt die Wundhöhle nur geringe Neigung zur Granulationsbildung, so muß die Tamponade so lange eine lockere sein, bis die ganze Höhle mit einer gleichmäßigen Granulationsfläche bekleidet ist. Zeigt hingegen die Wundfläche Neigung zu übermäßiger Granulationswucherung, so muß diese durch fortgesetzte feste Tamponade mit steriler Gaze oder mit Xeroform- oder Airolgaze eingeschränkt werden. Dieser Zweck wird am sichersten durch den täglichen Verbandwechsel erreicht, welcher es außerdem ermöglicht, das Wundsekret ohne Irrigation zu beseitigen. Wo durch die Operation eine weit nach hinten und oben sich ausdehnende Bucht im Warzenfortsatze geschaffen wurde, in welcher sich nach der Epidermisierung öfter cholesteatomatöse Massen ablagern, darf an dieser Stelle nur locker tamponiert werden, um die Ausfüllung der Bucht mit Granulationsgewebe nicht zu hindern.

Der Beginn der Epidermisierung kennzeichnet sich durch Übergreifen der weißgrauen Bekleidung der Gehörgangswand auf die Granulationsfläche und durch Verbreiterung der eingepflanzten Thierschschen Lappen. Von da ab ersetze ich die Jodoformgaze durch Xeroform- oder Airolgaze oder durch sterile Wattetampons. Diese haben den Vorzug, daß sie nicht so fest an der Wundfläche haften, wodurch das raschere Fortschreiten der Epidermisierung gefördert wird. Auch braucht die Wundhöhle von diesem Stadium der Wundbehandlung ab nur jeden 2. Tag tamponiert zu werden. Zeigt die Granulationsfläche keine Neigung zur Epidermisierung, so kann sie durch nachträgliche Einpflanzung von Thierschschen Läppchen gefördert werden. Die Anheilung derselben gelingt jedoch nur dann, wenn bei der Transplantation die Granulationsfläche sorgfältig mit sterilisierter Kochsalzlösung gereinigt worden ist. Nach Denker gelingt die Anheilung der Thierschschen Läppchen sicherer ohne Tamponade der Wundhöhle.

Bei normalem Wundverlaufe wird von der 3. oder 4. Woche ab der Vorgang bei der Tamponade verschieden sein, je nachdem eine bleibende retroaurikuläre Öffnung oder ein sekundärer Verschluß der Wunde angestrebt wird. Im ersteren Falle wird die Tamponade von rückwärts her so lange fortgesetzt, bis die die Höhle auskleidende Epidermis mit der Oberhaut der Außenfläche des Warzenfortsatzes in Verbindung tritt. Soll hingegen die Wundöffnung sekundär zum Verschluß gelangen, so muß die Tamponade von der 4. Woche ab durch den äußeren Gehörgang fortgesetzt werden. Geschieht dies bevor die Epidermis der Wundhöhle den Rand der retroaurikulären Öffnung erreicht hat, so verkleinert sich diese allmählich bis zum vollständigen Verschlusse unter Zurücklassung einer kaum merkbaren Narbe. Kleine hanfkorn- bis erbsengroße Fistelöffnungen werden durch Anätzung der Wundränder mit Silbernitrat, Trichloressigsäure oder Galvanokaustik zum Verschluß gebracht.

Bei primärem Verschluß der retroaurikulären Öffnung ist besonders auf die das Antrum nach hinten und oben begrenzenden Partien der Wundhöhle zu achten, welche sich am spätesten mit Epidermis überkleiden, trotz sorgfältiger Tamponade noch lange nach der Epidermisierung der übrigen Wundflächen fortsezernieren und Neigung zur Granulationsbildung zeigen. Sorgfältiges Abschaben und Ätzungen mit Höllenstein oder Trichloressigsäure führen hier öfter zum Ziele.

Nach der vollständigen Epidermisierung der freigelegten Mittelohrräume erscheint die epidermisierte Wundfläche trocken und glänzend. Öfter jedoch kommt es in den seitlichen Buchten der Höhle besonders in der Antrumgegend

Digitized by Google

zu Epidermisablagerungen oder zur Bildung festhaftender, brauner Krusten, welche nach längerem Verweilen eine rezidivierende Eiterung veranlassen. Solche Kranke müssen daher in Zwischenräumen von 4—8 Wochen behufs gründlicher Reinigung ihres Mittelohrs die Hilfe des Arztes in Anspruch nehmen. Zur Selbstbehandlung eignen sich 2mal wöchentlich Eingießungen von Perhydrol 5,0, Aqu. dest. 50,0, Acid. boric. 1,0, Spirit. vini 20,0, und einmal wöchentlich Ausspritzungen mit steriler Kochsalzlösung.

Wo trotz der sorgfältigsten Nachbehandlung übelriechende Sekretion und starke Granulationswucherung an einer oder mehreren Stellen der Wundhöhle auftreten, ist der Grund hiefür in zurückgebliebenen kariösen oder nekrotischen Knochenpartien zu suchen. Bei fötider Sekretion sind antiseptische Spülungen unerläßlich und leisten Eingießungen von Perhydrol in die Wundhöhle, feuchte Verbände mit Liquor Burowii oder 3prozentiger Lysollösung (Manasse), Bestäubung der Wundfläche mit Borsäure, Dermatol oder Airol gute Dienste. In mehreren Fällen konnte bei offenem Tubenostium mittels Durchspülung des Mittelohrs per Catheter die Sekretion beseitigt werden. Bisweilen gelingt es durch Abtragen der vorher kokainisierten Granulationen und Abschaben der entsprechenden Knochenpartien mit dem scharfen Löffel den weiteren Wundverlauf günstig zu beeinflussen. Wo sich die Knochenerkrankung auf tiefere, den Schabinstrumenten unzugängliche Teile des Schläfebeins erstreckt oder wo nekrotische Knochenflächen während des Wundverlaufs zum Vorschein kommen, müssen die erkrankten Knochenpartien durch eine Nachoperation mit Meißel und Hammer abgetragen werden.

Granulationen, die trotz fester Tamponade über das Niveau der Wundfläche aufschießen, sind nach vorheriger Kokainisierung mit Höllenstein in Substanz oder mit Trichloressigsäure zu ätzen. Oft genügen 1—3 Ätzungen, um eine gesunde Operationsdecke zu schaffen.

Eine besondere Beachtung ist während der Nachbehandlung kleineren oder größeren rezessusartigen Ausbuchtungen im hinteren oberen Abschnitt der Antrumgegend, sowie der Granulationsbildung in der Region des Fazialisspornes und des horizontalen Bogenganges zuzuwenden (Stacke). Zwischen der granulierenden Fläche dieser Stelle und der des Tegmen tymp. besteht nur ein kleiner Zwischenraum, wodurch es manchmal zur Verklebung beider Flächen und später zur Bildung bindegewebiger Septa mit teilweiser Abschließung des Attik und des Antrum kommt (Jansen), in denen sich infektiöse, käsige Sekrete ansammeln, welche eine Nachoperation mit gründlicher Freilegung der Ausbuchtungen erfordern.

In den letzten Jahren hat die tamponlose Nachbehandlung zahlreiche Anhänger gefunden*). Die an meiner Klinik gemachten Erfahrungen ergaben, daß wohl in manchen Fällen die Epidermisierung der Wundhöhle bei dieser Art der Nachbehandlung rascher erfolgte, daß aber bei der tamponlosen Behandlung häufiger eine den Heilungsvorgang störende, übermäßige Sekretabsonderung eintrat, welche die Tamponade erforderte. Weitere Erfahrungen müssen über die speziellen Indikationen der tamponlosen Behandlung entscheiden.

Von störenden Komplikationen während der Nachbehandlung wären noch außer der schon früher erwähnten Perichondritis auriculae, das in der Umgebung der Wunde auftretende Ekzem zu erwähnen. Die durch Jodoformgaze bedingten Ekzeme kommen meist bei Kindern und jugendlichen, weiblichen Individuen vor. Zur Vermeidung derselben wird

*) Mühlen, Zeitschr. f. Ohrenheilk. Bd. XXXIX. — Zarniko, Deutsche med. Wochenschr. 1893. — Eeman, La presse oto-laryng. 1903. — Schütter, M. f. Ohrenheilk. Bd. XXXIX. — Caboche, Arch. int. o. Otol. 1904. — Laurent, Chirurgie oto-rhino-laryngologique. Paris 1906. — Gerber, Archiv f. Ohrenheilk. Bd. LXX.



Digitized by Google

nach der Operation die Umgebung der Wunde mit sterilisiertem Borvaselin bestrichen und dies bei starker Wundsekretion bei jedem Verbandwechsel wiederholt. Wo trotzdem Neigung zu Ekzem besteht, wird die Jodoformgaze durch Dermatol-, Airol- oder sterile Gaze ersetzt. Ekzematöse Stellen heilen durch Bepudern mit Borsäure oder Dermatol sehr rasch. Zu den seltenen üblen Zufällen zählt das Auftreten von Erysipel. Die Behandlung solcher, wohl meist auf Fehler in der Asepsis beruhender Wunderysipele ist die bekannte.

Die zuweilen in der ersten Zeit der Wundbehandlung auftretenden Fazialparesen sind in der Regel die Folge einer von der Wundfläche auf den Fazialkanal und das Neurilem der Fazialnerven fortgepflanzten reaktiven Entzündung. Diese Lähmungen gehen fast immer nach mehreren Wochen ganz zurück. Minder günstig ist die Prognose der Fazialisparalysen, die bereits längere Zeit vor der Operation bestanden; doch habe ich wiederholt Heilung solcher Lähmungen nach der Radikaloperation beobachtet.

Zum Schlusse sei noch hervorgehoben, daß auch beim Verbandwechsel die strengste Asepsis zu beobachten ist. Dies gilt besonders in Ambulatorien, wo eine große Zahl von Patienten hintereinander verbunden wird. Auch hier müssen, wie zur Operation, die Hände sorgfältig gereinigt und die Instrumente vorher ausgekocht werden. Die Tampons werden mit einer Pinzette aus dem Ohre entfernt und die frischen Tampons mit einer zweiten eingeführt. Sämtliche Verbandstoffe müssen vor dem Gebrauche sterilisiert und in gut schließenden sterilen Gefäßen aufbewahrt werden. Auch ist es zweckmäßig, von den in Verwendung kommenden Jodoformgazeläppchen nicht zu große Vorräte bereit zu halten und die Gaze in kurzen Zwischenräumen stets von neuem herzustellen.

## VI. Prognose.

a) In Bezug auf Heilung. Das Endergebnis der Radikaloperation hängt von der Ausdehnung der Knochenerkrankung im Schläfebeine, von dem allgemeinen Gesundheitszustande des Operierten und von gleichzeitigen intrakraniellen Komplikationen ab. Demnach gestaltet sich die Prognose günstiger bei gesunden Individuen und bei umschriebener nicht komplizierter Erkrankung im Schläfebeine; minder günstig bei Caries und Nekrose des Felsenbeines und des Labyrinthes, bei ausgedehntem Cholesteatom und bei intrakraniellen Komplikationen. Letztere sind hier insofern auszuscheiden, als beim Auftreten schwerer Hirnsymptome die Vitalindikation allein maßgebend für den operativen Eingriff ist.

Bei den unkomplizierten Fällen führt die Radikaloperation in der Mehrzahl der Fälle zur Heilung der Mittelohreiterung. Die Dauer der Nachbehandlung bis zur vollständigen Epidermisierung der Wundhöhle variiert von 5—6 Wochen bis 9 Monate und darüber. Die durchschnittliche Dauer schwankt zwischen 3—4 Monaten. Langwierig gestaltet sich der Wundverlauf, wenn trotz sorgfältiger Operation umschriebene kranke Knochenpartien zurückbleiben, welche sich zwar mit Granulationsgewebe überziehen, die Vernarbung und Epidermisierung der Wundfläche jedoch hindern.

Solche durch Monate, ja Jahre sich fortschleppende Wundflächen nach der Radikaloperation sah ich nach Mittelohreiterungen infolge von Scharlach-Diphtherie, bei tuberkulösen, skrofulösen, anämischen und luetischen Individuen. Während des Wundverlaufs zu Tage tretende kariös-nekrotische Knochenstellen erscheinen als kleine unregelmäßige Grübchen oder als umschriebene, schiefergraue, mit der Sonde sich rauh anfühlende Inseln inmitten der Granulationsfläche, doch ist ihre Ausdehnung stets größer als der sichtbare, freiliegende Teil des Knochens, weil sich die Granulationen über den kranken Knochen hinüberschieben, ihn sogar oft ganz bedecken. In letzterem Falle ist die Caries unter der granulierenden Wundfläche aus der hartnäckig andauernden Eiterabsonderung und ferner dadurch kenntlich, daß die von den Wund-

Digitized by Google

rändern auf die Granulationsfläche übergreifende Epidermis, trotz sorgfältiger Wundbehandlung, an einer bestimmten Grenze angelangt, kein weiteres Fortschreiten zeigt.

Oberflächliche, umschriebene kariöse Knochenpartien stoßen sich manchmal als kleine Knochenfragmente ab oder verschwinden allmählich ohne merkbare Sequestration durch Einschmelzung. Zuweilen genügt eine ein- oder mehrmalige umschriebene Abschabung stärker sezernierender Granulationen und der bei der Sondierung sich rauh anfühlenden knöchernen Unterlage, um eine gesunde Granulationsfläche zu erzeugen, die sich sodann rasch mit Epidermis überkleidet.

Zu den seltenen Ursachen, welche die Epidermisierung behindern, zählt die Umwandlung der Wundfläche in eine epitheltragende Schleimhaut. Untersucht man das von der Wundfläche leicht abgestreifte Sekret mikroskopisch, so findet man die für die Schleimhaut charakteristischen Zylinder- und Plattenepithelien. Die vom Rande der Knochenlücke am Warzenfortsatze in die Wundhöhle eindringende Epidermis erscheint gegen die scheinbare Wundfläche scharf abgesetzt. Diese Umwandlung der Wundfläche vollzieht sich teils von Seite des offen gebliebenen Tubenostiums, teils dadurch, daß die Schleimhautauskleidung einzelner, stehengebliebener pneumatischer Zellen sich auf die Wundfläche ausbreitet.

Das Vorkommen unheilbarer Ohreiterungen nach der Radikaloperation darf uns nicht befremden, wenn wir berücksichtigen, daß die Knochenerkrankung im Schläfebeine sich auf Stellen der Pyramide erstrecken kann, welche wir ohne Gefährdung des Labyrinthes und des Fazialnerven zu beseitigen nicht imstande sind. Auch das Offenbleiben des Tubenostiums oder Caries des knöchernen Teiles der Ohrtrompete, bei sonst gelungener Radikaloperation, kann die Eiterung unterhalten. Nur selten kommt es zu einer bis in die Tuba sich erstreckenden Knocheneiterung (Jansen).

Zu den ungeheilten Fällen zählen im weiteren Sinne auch die zur Rezidive neigenden, ausgedehnten Cholesteatome, deren Elemente manchmal in das Knochengewebe hinein wuchern. Hier ist es nur selten möglich, alles Krankhafte mit Sicherheit zu entfernen. Aber selbst dort, wo dies gelingt, kann die spätere Invasion der Epidermis vom Gehörgange aus und die dermoide Umwandlung der Auskleidung der Wundhöhle nicht verhindert werden. Bleiben solche Fälle sich selbst überlassen, so kann mit großer Wahrscheinlichkeit ein Rezidiv des Cholesteatoms innerhalb eines gewissen Zeitraumes vorhergesagt werden. Bei Kranken, die mit glatter, glänzender Narbenwundfläche entlassen wurden, findet man oft nach Wochen oder Monaten formlose, krustöse Epidermismassen in den Buchten des Mittelohrs abgelagert oder die Wundfläche von einer aufgelockerten, glanzlosen und durchfeuchteten Epidermis überzogen, nach deren Entfernung eine eiternde, von Granulationen bedeckte Unterlage zum Vorschein kommt. Cholesteatomfälle sind daher nach erfolgter Heilung noch in Zwischenräumen von 4—8 Wochen vom Arzte zu untersuchen, um abgelagerte Desquamationsprodukte zu beseitigen. Zur Selbstbehandlung eignen sich in solchen Fällen öftere Ausspülungen, Eingießungen von Perhydrol mit Alkohol (Perhydrol 5,0, Aqu. dest. Spirit. vini r. āā. 25,0). Bei feuchter Desquamation genügt eine durch mehrere Tage wiederholte Tamponade, um die spiegelnde Narbenfläche wieder herzustellen.

Ein seltenes Vorkommnis nach vollständiger Epidermisierung der Wundfläche ist die Bildung zystischer, eine bräunliche viszide Flüssigkeit enthaltender Räume unter der Epidermis der vernarbten Wundhöhle. Sie erscheinen als bläuliche, umschriebene oder an den Rändern verwaschene Stellen, welche am hinteren Abschnitte der Operationshöhle den durchschimmernden Sinus transversus vortäuschen können. Nach Spaltung dieser Räume und gründlicher Ausschabung der Höhlen erfolgt Heilung.

Digitized by Google

b) Prognose in Bezug auf die Funktion des Gehörorgans. Nach den in den letzten Jahren an meiner Klinik gemachten Erfahrungen läßt sich im allgemeinen sagen, daß bei Kranken mit beträchtlicher Hörweite durch die Operation meist eine Verschlimmerung erfolgt, während schlechtes Gehör ausnahmsweise gebessert wird*). Ungünstig ist die Prognose bei verkürztem Schwabach. Mehrmals wurde kürzere oder längere Zeit nach ausgeheilter Radikaloperation eine symptomlos sich entwickelnde totale Taubheit des operierten Ohres beobachtet, in Fällen, bei denen vor der Operation noch bis zu einem Grade nachweisbares Hörvermögen bestand.

Aus der Zusammenstellung Hammerschlags (1895—1897) der an meiner Klinik ausgeführten Radikaloperationen ergibt sich, daß in der Mehrzahl der Fälle das Gehör durch die Operation unbeeinflußt bleibt, daß nur bei einem geringen Bruchteile eine wesentliche Hörverbesserung, öfter aber eine Hörverschlimmerung eintritt. Übereinstimmend hiermit sind die Resultate Wagners (Zeitschr. f. Ohrenheilk. 1898). Weit günstiger lauten die Mitteilungen anderer Autoren. Nach Stacke wurde das Gehör unter 100 Fällen 31mal gebessert, 6mal verschlimmert und in etwa der Hälfte nicht verändert. Grunert fand in 55 Prozent Hörverbesserung, in 6 Prozent Verschlimmerung und in 39 Prozent das Gehör unverändert. Nach Schönemann (Korresp.-Bl. f. Schweizer Ärzte 1906) ist bei frühzeitiger Operation eine Schädigung des Gehörs nicht zu befürchten.

Der Grad der Hörstörung nach der Operation ist von der Mächtigkeit und Straffheit des Narbengewebes in den Nischen der Labyrinthfenster bedingt. Ist der Stapes in eine die Fensternische ausfüllende Narbenmasse eingebettet oder die Nische des Schneckenfensters durch Bindegewebe verlegt, so wird das Gehör entsprechend dem Schalleitungshindernisse stark herabgesetzt. In einer beträchtlichen Anzahl von Fällen wird nach der geheilten Radikaloperation durch zeitweilige Pneumomassage (S. 127) und durch die Applikation eines in Vaselinöl getauchten Wattekügelchens auf die Gegend der Fenestra vestibuli (ovalis) eine auffällige Hörverbesserung erzielt (S. 394). Mehrere Male wurde nach der Synechotomie der Stapesschenkel (S. 400) eine merkliche Hörzunahme beobachtet. Schließlich wäre noch zu erwähnen, daß sich öfter nach der Radikaloperation der allgemeine Gesundheitszustand merklich besserte und daß auch zuweilen Neurosen (Hysterie, Chorea) gebessert werden (Müller, Archiv f. Ohrenheilk. LIV). Demgegenüber stehen die Beobachtungen Großmanns (Zeitschr. f. Ohrenheilk. XLIX) über das Auftreten von Psychosen (1:500) nach Mastoidoperationen.

Literatur. Außer den in den letzten Jahren erschienenen Lehrbüchern der Ohrenheilkunde von Bezold, Gradenigo, Baar, Körner, Grunert, Heiman (polnisch), Botey (spanisch), Roosa, Ferreri, Dench, Bishop, Kirchner und den Spezialabhandlungen von Blake und Reik, Operative Otology 1906; Gerber, Handatlas der Operationen am Schläfebein 1904; Körner, Die otitischen Erkrankungen des Hirns, der Hirnhäute und der Blutleiter 1902; Derselbe, Nachträge 1908; Derselbe, Die eitrigen Erkrankungen des Schläfebeins, sind noch folgende Quellen zu erwähnen: Über Mastoiditis und Mastoidoperationen: Alport Frank, Phil. med. journ. 1904. — Cl. J. Blake, Transact. of the amer. otol. Soc. — Ballance, Lancet 1905. — Tommasi, Archiv. ital. d. otol., Vol. IX. 4. — Chambers, Medic. Soc. of New Jersey 1902. — Theobald, New York Med. Journ. 1902. — Botey, Archiv. latinos. Barcelona 1897. — Rimini, Berliner klin. Wochenschr. 1898. — Kretschmann, Archiv f. Ohrenheilk. Bd. LXII. — Richards, Archiv. of Otol. VI. 1907. — Delie, Bull. de Laryngol. 1906. — Hastings, Calif. State Journ. of Medicine, San Fran-

*) Nach Ruttin ist bei einer Hörweite von 1½—2 m vor der Operation keine Verschlechterung zu erwarten, während eine größere Hörweite durch die Radikaloperation in der Regel bis zu diesem Grenzwert sinkt. Auch differiert nach seinen an meiner Klinik angestellten Untersuchungen die Hörweite im Stadium der Auskleidung der Wundhöhle mit Granulationen und im Stadium der vollendeten Epidermisation nicht wesentlich.

Digitized by Google

cisco, 1906. — Schütz, Münchener med. Wochenschr. 1905. — Wolkowitsch, Archiv f. Ohrenheilk. Bd. LXVI. — E. Schwarcz, Orvosi hetilap, Budapest 1899 (ungarisch). — M. Lermoyez, Annales d. mal. d. l'oreille et du larynx. Vol. XXIX, 1903. — Sonntag, Über Radikaloperationen: Zentralbl. f. Ohrenheilk. 1905. — Botey, Archiv f. Ohrenheilk. Bd. LXV. — G. Brühl, M. f. Ohrenheilk. 1905. — Karewski und Schwabach, M. f. Ohrenheilk. 1905. — J. Mouret, Revue hebdomad. d. laryng., d'otol. et d. rhinolog. 1906.

## Intrakranielle Erkrankungen otitischen Ursprungs.

### Einleitung.

Im vorhergehenden wurde des öfteren auf die Gefahr des Übergreifens akuter und chronischer Mittelohreiterungen auf die Schädelhöhle und die Hirnblutleiter hingewiesen. Die dünnen, oft dehiszenten Knochenwände, welche das eiternde Mittelohr von der Dura und dem Sinus transversus trennen, die vom Schläfebeine gegen die Schädelhöhle verlaufenden Gefäß- und Nervenkanäle und die zahlreichen Blut- und Lymphgefäßanastomosen sind die Wege, durch welche die Mittelohreiterung auf die Schädelhöhle fortgeleitet wird.

Die häufigste Durchbruchstelle des Schläfebeins gegen die Schädelhöhle (mittlere Schädelgrube) bei den chronischen Mittelohreiterungen findet sich am Tegmen tymp. und an der Decke des Antrum mastoid. Die Knochenlamelle ist entweder nur im Umfange eines Stecknadelkopfes durchlöchert, zuweilen siebförmig durchbrochen oder es wird durch kariöse Einschmelzung eines großen Teiles des Tegmen tymp. et antri eine von zackigen Rändern begrenzte Lücke geschaffen, durch die Eiter oder Cholesteatommassen vom Mittelohre in die Schädelhöhle eindringen.

In anderen Fällen erfolgt der Durchbruch an der hinteren Fläche der Pyramide in der hinteren Schädelgrube. Hier dringt die Knocheneiterung durch die die Labyrinthkapsel häufig allseits umgebenden pneumatischen Zellräume gegen die hintere Pyramidenfläche vor, durchbricht sie und induziert einen tiefen Extradural- oder Kleinhirnabszeß. Hierbei findet man bisweilen die Labyrinthkapsel vollständig sequestriert. Manchmal verläuft ein kariöser Fistelgang von der Trommelhöhle hinter den Bogengängen und mündet durch eine Fistel an der hinteren Pyramidenfläche unmittelbar in einen Kleinhirnabszeß.

Die präformierten Wege, durch welche die Mittelohreiterung gegen die Schädelhöhle fortgeleitet werden kann, sind: der nicht immer verödete Canalis petroso-mastoideus, der Canalis facialis, die beiden Labyrinthfenster mit dem Aquaeductus vestibuli und die von der Schnecke in den inneren Gehörgang führenden Nervenkanäle.

Endlich kann die Eiterung mit oder ohne kariös-nekrotischen Durchbruch der Knochenwand auf den Sinus transversus, seltener auf den Sinus petros. super. und infer. und auf den Bulbus venae jugularis übergreifen und eine letale Thrombophlebitis hervorrufen.

Zu den häufigsten anatomischen Grundlagen der vom Schläfebeine ausgehenden intrakraniellen Komplikationen zählen die Labyrintheiterungen, deren Bedeutung für die otitische Meningitis und Hirnabszeß im folgenden besprochen werden soll.

### Die Labyrintheiterungen.

Erst der Neuzeit war es vorbehalten, die Labyrintheiterungen in den Vordergrund der anatomischen und klinischen Forschung zu rücken, durch die neue Gesichtspunkte für ein erfolgreiches Eingreifen bei den gefahrdrohenden Mittelohreiterungen gewonnen wurden*). Jansen gebührt das Verdienst, auf Grundlage klinischer und operativer Erfahrung, auf diese praktisch wich-

*) Vgl. Literatur am Schlusse dieses Abschnittes.

Digitized by Google

tige Komplikation der Mittelohreiterungen hingewiesen zu haben (Archiv f. Ohrenheilk. Bd. XLV).

Die im Verlaufe akuter Mittelohreiterungen auftretende Labyrintheiterung kommt häufiger bei den skarlatinös-diphtheritischen als bei den genuinen Otitiden zur Beobachtung.

Der Eitereinbruch in das Labyrinth bei den akuten Mittelohreiterungen erfolgt am häufigsten durch das Vorhofsfenster (Jansen), seltener durch die Fenestra cochleae (Friedrich) oder durch eine Fistel im horizontalen Bogengange. Der Einbruch durch die Labyrinthfenster führt zum Empyem des Labyrinthes; bei akuter Fistelbildung am Bogengange kann, wie Beobachtungen an meiner Klinik gezeigt haben, die Labyrinthentzündung auf die Umgebung der Fistel begrenzt bleiben.

Es unterliegt aber keinem Zweifel, daß auch ohne direkten Eitereinbruch in das Labyrinth durch die von Alexander (Archiv f. Ohrenheilk. Bd. LXVIII) beschriebene Labyrinthitis serosa, durch Invasion von Mikroorganismen oder auf toxischem Wege eine entzündliche Erkrankung im Labyrinthinnern erregt werden kann, deren Symptome mit der durch Eitereinbruch entstandenen Labyrintheiterung übereinstimmen. Hiefür würden jene geheilten Fälle sprechen, bei denen nach Ablauf der Labyrinthsymptome das Hörvermögen in kurzer Zeit zur Norm zurückkehrt. Die bei genuinen Otitiden auftretende Labyrintheiterung ist eine seltene Erkrankung, die ich in den letzten Jahren nur dreimal an der Klinik zu beobachten Gelegenheit hatte. Viel häufiger ist sie bei der skarlatinösen Diphtherie mit oder ohne Mittelohreiterung und diese Form ist es, die ein beträchtliches Kontingent für die Taubstummheit liefert.

Ungleich häufiger erfolgt die eitrige Infektion des Labyrinths bei den chronischen Mittelohreiterungen. Hier sind es besonders das Cholesteatom (Kümmel), die tuberkulöse Mittelohreiterung und die in vernachlässigten Fällen durch Eiterretention bedingte Sepsis, welche zum Durchbruch der Labyrinthkapsel führen.

Die Einbruchstellen sind: 1. das Vorhofsfenster, 2. das Schneckenfenster, 3. Fistelöffnungen im horizontalen, seltener im hinteren Bogengange, 5. fistulöse Durchbrüche an der Promontorialwand.

Von diesen wurden am häufigsten die Fisteln des horizontalen (äußeren) Bogenganges und des Vorhofsfensters beobachtet, doch kommen, wie meine pathologisch-anatomischen Beobachtungen zeigen, Zerstörungen des Schneckenfensters viel häufiger vor als früher angenommen wurde; ein Befund, der auch von Lange aus der Passow'schen Klinik bestätigt wird.

Eine eitrige Infektion des Labyrinths auf dem Wege des Fazialkanals (Gruner und Dallmann) dürfte ebenso selten sein, wie ein Eitereinbruch in das Labyrinth von einem Extraduralabszeß aus (Jansen, Habermann). Gradenigo berichtet über Fortleitung der Eiterung durch den Hiatus subarcuatus.

Die Labyrintheiterungen werden in zirkumskripte und diffuse eingeteilt. Die ersteren — anatomisch wenig erforscht — lokalisieren sich am häufigsten im horizontalen Bogengange, seltener in der Schnecke. Zu diesen würde ein von mir beobachteter Fall zählen, bei dem außer diffuser Erkrankung der Bogengänge und des Vorhofs der Anfangsteil der Basalwindung in seinen beiden Skalen mit Granulationsgewebe verlegt war, während der übrige Teil der Schnecke normales Aussehen zeigte. Zirkumskripte Entzündungen im Labyrinthe können sich jedoch anschließend an eine akute Exacerbation der Mittelohreiterung oder infolge operativer Eingriffe (Polypenextraktion, Radikaloperation) auf das ganze Labyrinth ausbreiten.

Digitized by Google

## Pathologisch-anatomische Veränderungen bei der Labyrintheiterung.

Die pathologische Anatomie der Labyrintheiterung wurde im letzten Dezennium durch zahlreiche interessante Befunde von Manasse, Habermann, Panse, Friedrich, Brieger, Goerke, Scheibe, Lange und anderen bereichert*).

In den letzten Jahren bot mir das reiche Material an meiner Klinik günstige Gelegenheit, dem Studium der pathologischen Anatomie der Labyrintheiterung meine volle Aufmerksamkeit zuzuwenden. Das Wesentliche meiner Befunde soll im folgenden kurz zusammengefaßt werden:

Fig. 292 A.

Rechtsseitige chron. fötid. Mittelohreiterung seit der Kindheit. 40jährige Arbeiterin. Kopfschmerz, mäßiges Fieber, Totaldefekt des Trommelfells, Weber nach links, Schwabach verkürzt. Taubheit für Sprache. Tod durch Meningitis. — Durchschnitt durch Trommelhöhle und Vorhof. nt = Granulationsmassen, die Nische des Vorhoffensters ausfüllend. st = Rest des von Granulationen eingehüllten Steigbügels. pr = angenagtes Promontorium. pr' = Fragment desselben in der gewucherten Schleimhaut. nr = Granulationsmassen durch die zerstörte Membr. fenestr. cochleae in den Vorhof eindringend. ls = Anfangsteil der Spiralplatte durchbrochen. p = eitriges Exsudat und Pigmentschollen im Vorhof. f = durch lakunäre Einschmelzung eröffneter Fazialkanal.

Die bei diesen Prozessen vorkommenden Veränderungen in der Mittelohrschleimhaut finden sich auf S. 338 dieses Lehrbuches und im Archiv f. Ohrenheilk. Bd. LXV beschrieben. Ruttin (Archiv f. Ohrenheilk. Bd. LXXII) liefert eine detaillierte Schilderung der in der Schleimhaut häufig vorkommenden Zystenbildungen.

Was die Veränderungen in der Labyrinthkapsel und in der sie be-

*) In der älteren Literatur finden sich nur vereinzelte Fälle von Labyrintheiterung, so in Itards „Traité des maladies de l'oreille et de l'audition" 1821; Alex. Platner, „De auribus defectivis", Diss. inaug. 1838; Toynbee, Krankh. d. Gehörorg., Deutsch von Moos, 1863, S. 381. Vgl. Politzer, Gesch. d. Ohrenheilkunde Bd. I, S. 421 und Archiv f. Ohrenheilk. Bd. LXV.

Digitized by Google

grenzenden Spongiosa anlangt, so zeigen sich diese am auffälligsten in der Promontorialwand. Sie erscheint an ihrer lateralen Seite angenagt (Fig. 292 A er) oder bis auf einen geringen Rest eingeschmolzen, disloziert und in wuchernde Schleimhaut eingebettet oder endlich an einer oder mehreren Stellen fistulös durchbrochen.

Das Knochengewebe in der Umgebung einer Bogengangsfistel zeigt stets entzündliche Veränderungen. Die Fistel selbst ist von Granulationen oder Cholesteatom bedeckt. Der Bogengang enthält Eiter oder Granulationsgewebe, welches auf die Nähe der Fistel begrenzt ist oder mit ausgebreiteten Granulationen in der Labyrinthhöhle zusammenhängt. Die Angabe Friedrichs, daß die Fistelbildung auch vom Innern des Bogengangs nach außen zustande kommt, kann ich nach einem von mir beobachteten Falle bestätigen, bei dem der obere Bogengang von der Labyrinthhöhle aus an seiner Kuppe durchbrochen einen letal verlaufenden Schläfelappenabszeß

Fig. 292 B.

Durchschnitt der Schnecke des inneren Gehörgangs desselben Falles. mo = oberer Rest des zerstörten Modiolus. ex' ex'' = eitriges Exsudat in der Basalwandung. pe = mit Pigment durchsetztes fibrilläres Gewebe in der oberen Schneckenwindung. na = normaler Teil des N. acusticus. ex = peripherer durch Eiterung zerstörter Teil des Hörnerven durch eine Demarkationslinie vom zentralen Teil begrenzt. la la' = durch lakunäre Einschmelzung entstandene zackige Knochenlücken in der Spongiosa der Labyrinthkapsel.

veranlaßte. Öfter ist auch der horizontale Teil des Fazialkanals in verschiedener Ausdehnung zerstört.

Isolierte Einschmelzungsherde in der Schneckenkapsel und in der angrenzenden Spongiosa fand ich ziemlich häufig als unregelmäßige, von angenagten Rändern begrenzte Defekte (Fig. 292 B la und la' und Fig. 292 C l l'), welche spindelzelliges Bindegewebe um ein größeres Blutgefäß gruppiert enthalten.

Ausgedehnte Defekte weisen die beiden Labyrinthfenster auf. Das Ringband des Stapes ist stellenweise durchbrochen oder ganz zerstört, die Steigbügelschenkel defekt, die Stapesplatte, teilweise eingeschmolzen, in Exsudat oder Schleimhautwucherung eingebettet, disloziert, in einem Falle durch die in den Vorhof eindringenden Granulationsmassen gegen die mediale Vorhofswand angedrückt.

Die Membran des Schneckenfensters von gewucherter, zystenhaltiger Schleimhaut bedeckt, verdickt, durchbrochen oder ganz fehlend (Fig. 292 A nr) (Lange).

Digitized by Google

Verschieden waren die Veränderungen im Labyrinthinnern. Manchmal war nur ein geringer Exsudatbelag an der Innenfläche der Stapesplatte sichtbar. Öfter jedoch war der größte Teil des Vestibulum und der Bogengänge mit Eiter, hämorrhagischem Extravasat oder gefäßreichem, stellenweise schon organisiertem Granulationsgewebe ausgefüllt, welches durch das Vorhofs- oder Schneckenfenster oder durch eine Promontoriumfistel mit der Schleimhautwucherung in der Trommelhöhle zusammenhing. Bei Cholesteatom im Mittelohre dringt die Masse zuweilen in die Labyrinthhöhle ein.

In der Schnecke findet sich zwischen der Membran des Schneckenfensters und dem Anfangsteile der Spiralplatte eitriges Exsudat angesammelt. Die Spiralplatte ist verdickt oder durchbrochen (Fig. 292 B ex ex′ und Fig. 292 C e e′). Die Wand des Schneckenkanals und die Spiralplatte sind mit eitrigem oder hämorrhagischem, pigmenthaltigem Exsudate bedeckt oder ganz ausgefüllt.

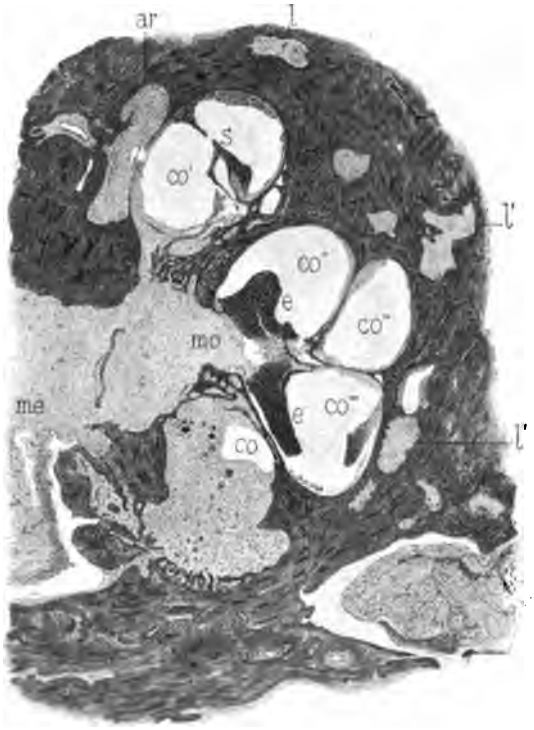


Fig. 292 C.

Linksseitige chronische Mittelohr- und Labyrintheiterung. 17jähriges Individuum. Durchschnitt der Schnecke und des peripheren Teiles des inneren Gehörganges. me = peripherer Teil des N. acusticus zerstört, durch Granulationsgewebe ersetzt. mo = Stelle des zerstörten Basalteils des Modiolus mit Granulationsgewebe erfüllt. co co′ = Basalwindung der Schnecke, zum Teile Eiter und Granulationsgewebe enthaltend, durch Knochenresorption zackig erweitert. co″ co‴ = in der zweiten und letzten Schneckenwindung noch erhaltener axialer Teil der Schnecke. e e′ = eitriges Exsudat in der zweiten Schneckenwindung. l l′ l″ = durch lakunäre Resorption entstandene Knochendefekte in der Labyrinthkapsel.

Tiefgreifende Veränderungen entwickeln sich zuweilen im Labyrinthinnern durch die von der Labyrinthhöhle ausgehenden Einschmelzungen der Knochenwände. Die die Bogengänge trennende Knochenmasse wird derart zerstört, daß sie mit dem durch Einschmelzung erweiterten Vorhof eine große mit Eiter und Granulationen erfüllte Höhle bildet, deren Grenze sich bis zur verdünnten Pyramidenfläche erstreckt. Die Wände dieser Höhle werden von zahlreichen neugebildeten Knochenbälkchen gebildet, an denen ein Osteoblastensaum sichtbar ist.

Digitized by Google

Analogen Einschmelzungen begegnet man in der Schneckenkapsel und im Modiolus. Die Zerstörung gedeiht hier so weit, daß von der Schnecke nur ein kleiner Saum des Schneckenkanals einer Windung und vom Modiolus ein kleines Fragment in der durch die Einschmelzung entstandenen, von Eiter- und Granulationsmassen erfüllten Höhle zurückbleiben (Fig. 292 D co).

Durch Zerstörung der unteren Schneckenwindung und des Tractus spiralis foraminulentus bahnt sich der Eiter einen Weg in den inneren Gehörgang. Wo die Schneckenbasis anscheinend intakt ist, dringt der Eiter längs der Nervenscheiden in den inneren Gehörgang. Sein peripheres Ende erscheint durch Einschmelzung seiner Knochenwände stark erweitert und hängt mit dem durch Zer-

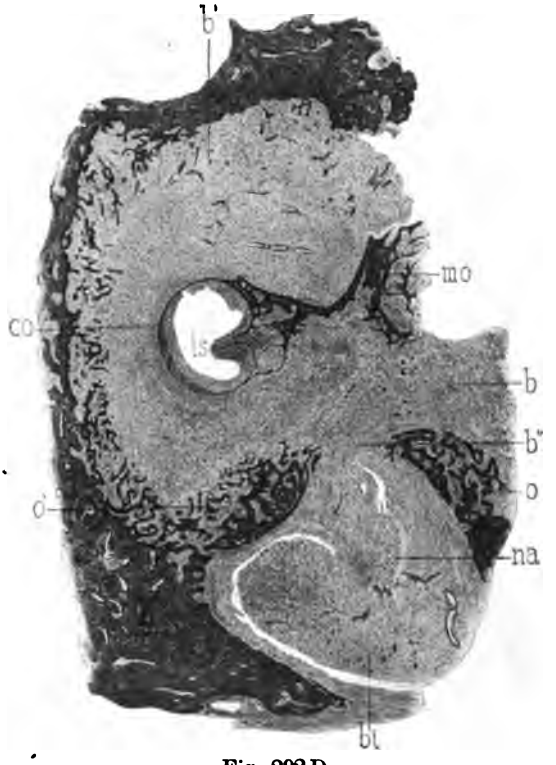


Fig. 292 D.

Schneckendurchschnitt von einem an chronischer Mittelohreiterung erkrankten 18jährigen Individuum. Tod durch Meningitis. Durchschnitt der unteren ganz zerstörten durch Granulationsgewebe b b' ersetzten Schnecke. co = Rest der Basalwindung. mo = Reste des Modiolus. c = neugebildete Knochenbälkchen an der Peripherie der Höhle. bi = der kleinzellig infiltrierte zentrale Teil des N. acusticus. na = durch Granulationsgewebe ersetzter peripherer Teil des Hörnerven. Totale Taubheit. (Das im Archiv f. Ohrenheilk. Bd. LXV. S. 167 angegebene Hörprüfungsresultat ist irrtümlich angegeben.)

störung des Modiolus geschaffenen Raume in der Schnecke zusammen (Fig. 292 B mo und Fig. 292 C mo).

Der Hörnerv ist in seinem peripheren Teile eitrig infiltriert, von hämorrhagischem Exsudate durchsetzt oder durch Bindegewebswucherung verdrängt. Mehrere Male war der periphere, eitrig infiltrierte Teil des Hörnerven vom zentralen Teile durch eine deutliche Demarkationslinie begrenzt (Fig. 292 B ex). Infiltration, Zerfall und Verfettung fanden sich auch in den Verästelungen des Acusticus, in der Schnecke und im Ganglion spirale.

Im Canalis cochlearis war die Reißnersche Membran mit Exsudat bedeckt und gleich der Cortischen Membran zerstört. Das Cortische Organ war stets so verändert, daß Details histologisch nicht mehr unterschieden

Digitized by Google

werden konnten. Wo das sequestrierte Labyrinth operativ entfernt wurde, war der hierdurch gebildete Substanzverlust von faserigem Bindegewebe ausgefüllt*).

**Symptome.** Die Labyrintheiterung entwickelt sich bei akuten Otitiden, besonders bei den genuinen Formen mit manifesten stürmischen Symptomen. Bei der chronischen Mittelohreiterung besteht sie häufig latent, symptomlos. Zu dieser können bei akuter Exazerbation der Mittelohreiterung plötzlich stürmische Symptome hinzutreten. Die manifesten Symptome der akuten Labyrintheiterungen äußern sich als Reiz- und Ausfallserscheinungen des nervösen Apparates. Die vom Vestibularapparate ausgelösten Reizerscheinungen sind charakterisiert durch Schwindel, spontanen Nystagmus, Gleichgewichtsstörungen, zuweilen Erbrechen, die des Kochlearapparates durch subjektive Geräusche. Die mit den Reizsymptomen einhergehende Hörstörung setzt nur selten plötzlich ein, sondern entwickelt sich bald mehr bald weniger rasch zu hochgradiger Schwerhörigkeit bis zu totaler Taubheit.

Stürmischen labyrinthären Symptomenkomplex im Verlaufe chronischer Mittelohreiterungen beobachtet man bei spontanem oder durch intratympanale Eingriffe hervorgerufenem Eitereinbruche oder nach Verletzungen des Labyrinthes. Im Beginne stark ausgeprägt nehmen bei akuten wie chronischen Mittelohreiterungen die Erscheinungen im weiteren Verlaufe an Intensität in der Weise ab, daß Schwindel, Nystagmus, subjektive Geräusche schwinden und das Bestehen einer Labyrintheiterung nur durch eine exakte Funktionsprüfung ermöglicht wird. Von den manifesten Symptomen schwindet am frühesten der starke Schwindel, die subjektiven Geräusche und der spontane Nystagmus, während Gleichgewichtsstörungen besonders bei geschlossenen Augen, beim Hüpfen auf einem Beine (v. Stein, Congrès de Bordeaux 1904) und abnorme Gangspuren (von v. Stein als Ichonogramme bezeichnet) fortbestehen**). In der ansehnlichen Zahl der an meiner Klinik beobachteten chronischen Fälle, bei denen die Autopsie meist diffuse Labyrintheiterung nachwies, bestanden bei der Krankenaufnahme nur selten stürmische Labyrinthsymptome, sondern nur bei der Prüfung nachweisbare Gleichgewichtsstörungen und geringer Nystagmus. Öfter waren außer hochgradiger Schwerhörigkeit oder Taubheit keine subjektiven Beschwerden vorhanden. Wo während der Krankenbeobachtung postoperativ manifeste Symptome auftraten, waren sie bald durch den das Krankheitsbild beherrschenden Symptomenkomplex der beginnenden Meningitis verwischt. Bei der diffusen, zur totalen Zerstörung der Labyrinthgebilde führenden Labyrintheiterung fehlten in der Regel vom Labyrinthe ausgelöste Reizerscheinungen, doch können, wie Beobachtungen von Hinsberg, Barnick, Körner u. a. zeigen, bei total zerstörtem inneren Ohre noch Schwindel und Gleichgewichtsstörungen fortbestehen.

Besondere Beachtung unter den Labyrinthsymptomen ist dem Nystagmus zuzuwenden. Seine verschiedenen Formen können während der Krankenbeobachtung wechseln (Gradenigo, Kümmel). So kann ein horizontaler in einen rotatorischen und in einen oszillatorischen übergehen. Spontaner Nystagmus kommt bei jeder Form der Labyrintheiterung, häufiger jedoch bei der akuten Form vor. Im allgemeinen tritt er nur beim Blick gegen die gesunde Seite in Erscheinung.

Der durch rasche Drehung des Körpers ausgelöste Nystagmus zeigt bei einseitiger Labyrintheiterung manchmal Abweichungen von der Norm (Wanner), doch kann, wie Krotoschiner nachwies, auch bei der Labyrintheiterung physiologischer Nystagmus vorkommen. Drehschwindel wird bei Labyrintheiterungen selten aus-

*) Vgl. Labyrinthbef. bei chron. Mittelohreiterungen. Archiv f. Ohrenheilk. Bd. LXV.

**) Vgl. Herzfeld, Berliner klin. Wochenschr. 1901, Nr. 35.

Digitized by Google

gelöst. v. Stein will ihn bei einseitiger Affektion nie beobachtet haben. Nach Scheibe und Brieger fehlt Nystagmus bei tuberkulöser Labyrintheiterung.

Die in Begleitung manifester Labyrinthsymptome auftretende Hörstörung erreicht in akuten Fällen selbst bei den zirkumskripten, auf die Umgebung der Fistel begrenzten Entzündungen, binnen einigen Tagen (Scheibe) einen hohen Grad. Diffuse, über die ganze Schnecke ausgebreitete Eiterung ist mit totaler Taubheit verbunden. Dementsprechend ergibt die Funktionsprüfung mangelnde Perzeption des Uhrtickens von der Schläfe des kranken Ohres, Lateralisation der $C^2$-Stimmgabel gegen die entgegengesetzte Seite, verkürzten Schwabach und totale Taubheit für Sprache.

In Fällen von chronischer Labyrintheiterung, bei denen sich zirkumskripte Entzündungsherde im Labyrinth etablieren, kann noch Luftleitung und Sprachverständnis in verschiedenem Grade bestehen und der Weber bei gleichzeitig verkürztem Schwabach gegen das kranke Ohr lateralisiert werden (Lucae). Letzteres Symptom zeigten mehrere an meiner Klinik beobachtete Fälle bei totaler Taubheit für die Sprache. Die Taubheit für Sprache ist aber kein Zeichen einer totalen Ertaubung, da nach Beobachtungen an meiner Klinik in einem Falle noch der Ton einer $C^2$-Stimmgabel durch Luftleitung perzipiert werden konnte (Neumann). Nichtperzeption der $a^1$-Stimmgabel spricht für totale Taubheit. (Über Konstatierung einseitiger Taubheit siehe S. 152.)

Die Temperaturerhöhung erreicht selbst in akuten Fällen selten 38 bis 38,4 Grad. In den latenten chronischen Labyrintheiterungen fehlt sie in der Regel. Höhere Temperaturen bis 40 Grad erregen den Verdacht einer beginnenden intrakraniellen Komplikation.

Zu den auch diagnostisch wichtigen Symptomen der Labyrintheiterung zählt das Hervortreten oder Fehlen von labyrinthären Reizerscheinungen durch Luftverdichtung oder Luftverdünnung im äußeren Gehörgange und durch thermische Reize.

Wird durch Luftverdichtung im äußeren Gehörgange (S. 126) Schwindel und Nystagmus ausgelöst, so kann hieraus auf Erregbarkeit des Vestibularapparates geschlossen werden. Man hat dies als Fistelsymptom bezeichnet. Dieses Symptom kann aber auch ohne Labyrinthfistel durch erhöhten Druck auf die Labyrinthfenster erzeugt werden. Fehlen der vestibularen Reizerscheinungen bei diesem Versuche läßt aber keineswegs annehmen, daß der Vestibularapparat zerstört ist.

Exaktere Resultate über die Erregbarkeit des Vestibularapparates erhalten wir durch die von Barany (l. c.) vorgeschlagenen kühlen und warmen (über Körpertemperatur) Injektionen in den Gehörgang (siehe S. 160). Erfolgt bei diesen Manipulationen, bei denen der thermische Reiz durch die Promontorialwand auf das Labyrinth einwirkt, Schwindel und Nystagmus, so kann mit Sicherheit auf noch bestehende Erregbarkeit des Vestibularapparates geschlossen werden; Ausfall dieser Symptome läßt, wie Baranys Versuche an meiner Klinik gezeigt haben, mit großer Wahrscheinlichkeit Zerstörung des Vestibularapparates annehmen. Ein analoges Prüfungsergebnis liefert die galvanische Reizung mittels der Volta schen Alternative (siehe den Abschnitt Neurosen des N. acusticus).

**Verlauf und Ausgänge.** Die die akuten Otitiden komplizierende Labyrintheiterung kann, wie Fälle von Scheibe u. a. zeigen, durch Fortleitung von der Schnecke in den inneren Gehörgang mit letaler Basilarmeningitis enden. Heilungen mit Restitution des Hörvermögens sind wiederholt beobachtet worden. Drei typische Fälle an meiner Klinik, bei denen nach der Mastoid- und breiter Antrumfreilegung eine Fistel am horizontalen Bogengang gefunden wurde, heilten vollständig aus. Bei den skarlatinös-diphtheritischen Panotitiden, seltener bei genuinen Formen bleibt infolge der

Digitized by Google

durch die Entzündung eingeleiteten Bindegewebs- und Knochenneubildung hochgradige Schwerhörigkeit oder Taubheit zurück. Ein nicht seltener Ausgang der Labyrintheiterung ist indes die Caries, Nekrose und Sequestration des Labyrinthes, die sich vorzugsweise bei den skarlatinös-diphtheritischen Prozessen und hier in der Regel erst später im chronischen Stadium der Mittelohreiterung entwickelt.

Der Verlauf der Labyrintheiterungen bei den chronischen Mittelohrprozessen ist im Gegensatze zu dem stürmischen Charakter der akuten Form ein mehr schleichender. Auffällige Labyrinthsymptome treten bei akuten Exazerbationen der Mittelohreiterung oder nach operativen Manipulationen im Ohre (Polypenextraktion) auf. Manchmal erhalten wir nur durch die Anamnese Anhaltspunkte für ihr Vorkommen in den ersten Anfängen. Auch bei der chronischen Form besteht Neigung zur Spontanheilung durch eine die Eiterinvasion in die Schädelhöhle abwehrende Bindegewebsneubildung. Dieser Ausgang — am häufigsten bei den skarlatinös-diphtheritischen, seltener bei den tuberkulösen Mittelohreiterungen — wird jedoch nur durch günstige lokale (freier Sekretabfluß) und konstitutionelle Verhältnisse eingeleitet.

Häufiger führt die chronische Labyrintheiterung infolge einer zerebralen Komplikation zum letalen Ausgang. Der Tod erfolgt am häufigsten durch Meningitis purulenta oder serosa (Jansen) infolge Übergreifens der Schneckeneiterung auf den inneren Gehörgang. Dem zunächst kommen in Bezug auf Häufigkeit zerebraler Komplikationen die Kleinhirnabszesse (Neumann, Okada) und der Schläfelappenabszeß bei fistulösem Durchbruch des oberen Bogenganges (Politzer, Hinsberg, Alexander. Kombinationen von Labyrintheiterung mit Meningitis und Kleinhirnabszeß oder Sinusthrombose sind mehrfach beschrieben worden. In einem Falle meiner Klinik erfolgte nach operativer Entfernung des nekrotisch sequestrierten Labyrinthes Heilung durch bindegewebige Verödung des Substanzverlustes, mehrere Monate später jedoch der Tod infolge von tuberkulöser Meningitis.

Zu den seltenen vom Labyrinthe induzierten zerebralen Komplikationen zählt die vom Vorhof auf den Aquaeductus vestibuli und dessen Intraduralsack fortgepflanzte Eiterung, welche durch Meningitis purulenta oder serosa (Jansen) und Kleinhirnabszeß letal enden kann. In der Literatur finden sich nur wenige anatomisch genau untersuchte Fälle*). Außer dem im Archiv f. Ohrenheilk. Bd. LXV beschriebenen, habe ich noch einen bisher noch nicht publizierten Fall von Meningitis beobachtet, bei dem die Auskleidung des Ductus und des erbsengroß ausgebauchten Saccus endolymphaticus mit eitrigem Exsudate bedeckt war. Nach Friedrich kann die Infektion des Schädelinnern auch durch den Aquaeductus cochleae vermittelt werden.

**Diagnose.** Die Diagnose der akuten Labyrintheiterung ist insofern eine schwierige, als, wie erwähnt, auch andere rückbildungsfähige Veränderungen im Labyrinthe dieselben Erscheinungen auslösen können. Wo ausgesprochene Zerebralsymptome fehlen, können wir nur aus dem geschilderten labyrinthären Symptomenkomplex im Zusammenhalte mit dem positiven Ergebnisse der Funktionsprüfung mit Wahrscheinlichkeit auf eine akute Labyrintheiterung schließen. Die Diagnose gewinnt an

*) Boesch (Zeitschr. f. Ohrenheilk. L) hat 22 Fälle von Fortleitung der Eiterung auf dem Wege des Aquaeductus vestibuli zusammengestellt. Er kommt mit Wegener (Archiv f. Ohrenheilk. LXVIII), der 31 Fälle verzeichnet, zu dem Schlusse, daß dieser Infektionsweg nur für eine geringe Anzahl von Fällen sichergestellt ist. Passow (Deutscher Otologentag 1906) urgiert mit Recht die histologische Untersuchung des Aquaeductus und des Saccus endolymphaticus, da eine zirkumskripte extradurale Eiteransammlung an der hinteren Pyramidenwand mit einem Empyem des Saccus endolymphaticus verwechselt werden kann.

Digitized by Google

Wahrscheinlichkeit, wenn die Labyrinthsymptome sich während der Krankenbeobachtung innerhalb einiger Tage entwickelt haben und wenn das Fortschreiten der Hörstörung resp. der Eintritt der Taubheit vom Arzte beobachtet wird. Ein wichtiges diagnostisches Symptom der eingetretenen Labyrinthaffektion ist die Lateralisation der $C^2$-Stimmgabel gegen das besserhörende Ohr, wenn die frühere Untersuchung die Lateralisation gegen das erkrankte Ohr ergab.

Schwierigkeiten begegnet häufig die Diagnose der chronischen Labyrintheiterung. Darin stimmen alle Beobachter überein. Labyrinthsymptome allein berechtigen nicht zur Annahme einer eitrigen Lokalisation im Labyrinthe, weil ausgesprochene Labyrintherscheinungen auch durch eine temporäre, vom Mittelohr ausgehende Labyrinthreizung hervorgerufen werden können. Desgleichen kann die totale Taubheit des erkrankten Ohres nicht für die Diagnose herangezogen werden, weil, wie Kümmel mit Recht hervorhebt, eine solche durch anderweitige, schon früher bestandene sekundäre Veränderungen im Labyrinthe bedingt sein kann.

Die Diagnose der chronischen Labyrintheiterung kann nur durch Koinzidenz der Labyrinthsymptome mit dem objektiven Ergebnisse der Funktionsprüfung des vestibulären und kochlearen Apparates und mit dem bei der Radikaloperation sich ergebenden anatomischen Befunde mit Sicherheit gestellt werden.

Vor der Radikaloperation gewinnt die Diagnose an Wahrscheinlichkeit, wenn bei Ausschluß einer zerebralen Komplikation neben markanten Labyrinthsymptomen die Funktionsprüfung totale Taubheit, Laterisation des Weber gegen die entgegengesetzte Seite und verkürzten Schwabach ergibt. Dem letztgenannten Versuche möchte ich einen besonderen diagnostischen Wert beimessen. Anamnestische Angaben des Kranken über frühere Attaken von Schwindel, Übelkeiten und Gleichgewichtsstörungen unterstützen die Diagnose. Diese ist eine absolut sichere, wenn neben dem hier geschilderten Prüfungsergebnisse bei Freilegung der Mittelohrräume am Bogengang oder an einer anderen Stelle des Labyrinthes eine kariöse Einbruchsstelle gefunden wird.

Wenn es auch in einer Reihe von Fällen gelingt, die Diagnose der Labyrintheiterung sicherzustellen, so fehlen uns noch gegenwärtig Merkmale, welche einen symptomlos bestehenden Durchbruch der Schneckeneiterung in den inneren Gehörgang andeuten würden. Daß solche Durchbrüche lange Zeit vor der meningealen Infektion entstehen können, ergibt sich aus mehreren von mir erhobenen anatomischen Befunden (Archiv f. Ohrenheilk. Bd. LXV), bei denen neben dem kariösen Durchbruch der Schneckenbasis eine lakunäre Einschmelzung der kompakten Knochenwand des inneren Gehörganges mit einer demarkierten Vereiterung des peripheren Endes des Hörnerven bestand; Befunde, die für die Indikation einer operativen Freilegung des Labyrinthes von großer Wichtigkeit sind.

Die Differentialdiagnose zwischen akuter Labyrintheiterung und anderen mit Labyrinthsymptomen verlaufenden nichteitrigen, rückbildungsfähigen Veränderungen (Hyperämie, erhöhter Labyrinthdruck, Paralabyrinthitis v. Steins, Labyrinthitis serosa Alexanders) ist im manifesten Stadium sehr schwierig und kann oft erst während der Krankenbeobachtung nach Abklingen der Reizsymptome entschieden werden. In der Literatur finden sich hierfür lehrreiche Beispiele. Hinsberg erwähnt einen Fall von Mittelohrkatarrh, bei dem die Symptome einer akuten Labyrintheiterung 24 Stunden nach der Parazentese schwanden. Hierher gehören die eine Labyrintheiterung vortäuschenden Symptome bei Cholesteatom, welche nach Entfernung der Epidermismassen aus dem Mittelohre schwinden*) und die

*) Politzer, Wiener med. Wochenschr. 1891. — Vgl. Hennebert, Arch. intern. d. laryngologie 1907, Nr. 1.

Digitized by Google

temporären, im Verlaufe akuter Otitiden auftretenden markanten Labyrinthsymptome (Riou-Kerangal, Hinsberg).

Schwierigkeiten bietet in manchen Fällen die Differentialdiagnose zwischen Labyrintheiterung und Kleinhirnabszeß, zumal dieser häufig durch den Labyrinthprozeß induziert wird und die Symptome beider schwer auseinanderzuhalten sind. Die Angabe Körners, daß Gleichgewichtsstörungen bei Zerebellarabszessen sehr selten sind, kann ich nach den an meiner Klinik gemachten Beobachtungen nicht bestätigen.

Was die Bedeutung des spontanen Nystagmus für die Differentialdiagnose zwischen Labyrintheiterung und Hirnabszeß anbelangt, so ergibt die Erfahrung, daß dieser bei Labyrintheiterungen beim Blick gegen die gesunde Seite, bei Kleinhirnabszessen nach beiden Seiten hin, manchmal stärker gegen die kranke Seite ausgelöst wird. Nach Neumann kann auf Kleinhirnabszeß geschlossen werden, wenn anfänglicher Nystagmus bei Blick gegen die gesunde Seite zum Nystagmus gegen die kranke Seite umschlägt, oder wenn nach der Labyrintheröffnung der Nystagmus noch längere Zeit fortdauert. Nach Alexander (M. f. Ohrenheilk. 1906) spricht ein intensiver horizontaler Spontannystagmus und bestehende Koordinationsstörungen für Kleinhirnabszeß. In Bezug auf Gangstörungen zeigten die an der Klinik von Alexander untersuchten Fälle, daß der Flankengang bei einseitiger Labyrinthaffektion häufiger nach der gesunden Seite, bei Kleinhirnabszessen häufiger nach der kranken Seite gehemmt war. Als wichtiges differentialdiagnostisches Symptom wäre noch die bei Kleinhirnabszeß beobachtete Stauungspapille zu erwähnen, welche bei Labyrintheiterung fehlt. Das von Adler (Archiv f. Ohrenheilk. Bd. XLIII) beobachtete Symptom, wonach Schwindel, Erbrechen, zuweilen auch Pulsbeschleunigung bei Labyrinthaffektion durch Lagerung des Patienten auf die kranke Seite, bei Kleinhirnabszessen hingegen durch Lagerung auf die gesunde Seite ausgelöst werden, konnten wir auch bei mehreren Fällen an unserer Klinik feststellen.

Schwierigkeiten begegnet manchmal die Differentialdiagnose zwischen Labyrintheiterung und Meningitis, wenn letztere vom Labyrinthe aus induziert wird und die eitrige Infektion der Meningen ohne markante Symptome hervorzurufen, sich auf einem umschriebenen Areale der hinteren Schädelgrube begrenzt. Hier ist nur die Lumbalpunktion für die Diagnose entscheidend. (Siehe Abschnitt Meningitis.) Erst wenn zu den Labyrinthsymptomen erhöhte Temperatur, starker Kopfschmerz, Erbrechen und Nackenkontraktur hinzutreten, ist die Diagnose Meningitis entschieden. Nach Friedrich würden der im Beginne einer Meningitis auftretende Nystagmus und Gleichgewichtsstörungen für eine vom Labyrinthe induzierte Hirnhautentzündung sprechen.

**Prognose.** Die Prognose der vom Mittelohre aus induzierten akuten Labyrintheiterung ist, soweit sich dies aus dem spärlichen aus der Literatur bekannten Materiale entnehmen läßt, keine ungünstige, insofern die Fälle von Heilung die der tödlich verlaufenden übersteigt. Mehrere an meiner Klinik beobachtete Fälle heilten mit Rückkehr der Hörfunktion. Zu den Ausgängen in Heilung mit totaler Taubheit zählt die von mir als Panotitis beschriebene Form der Labyrinthentzündung (siehe Erkrankungen des Labyrinths) und die mit Nekrose und Sequestration des Labyrinths verlaufenden skarlatinös-diphtheritischen Mittelohrprozesse. Bei den chronischen Formen gestaltet sich die Prognose am ungünstigsten bei den tuberkulösen und mit Cholesteatom komplizierten infektiösen Mittelohreiterungen. Brieger und Herzog berichten über Heilung tuberkulöser Labyrintheiterungen (Deutscher Otologentag 1906). Unsere Erfahrungen an der Klinik sind ungünstig, insofern auch diejenigen Fälle, die die Labyrinthoperation überstanden haben, später an Lungenphthise oder an tuberkulöser Meningitis zu Grunde gingen.

Digitized by Google

In Bezug auf den durch einen operativen Eingriff zu erzielenden Erfolg ist die Prognose günstiger, wenn zur Zeit des Eingriffs keine Labyrinthsymptome bestehen.

Bei Freilegung der Mittelohrräume bieten unter den am knöchernen Labyrinthe vorfindlichen Defekten die Fisteln des horizontalen Bogenganges die günstigste Prognose, insofern, als sich öfter schon vor der Bildung der Fistel ein Entzündungsherd im Bogengange etabliert, welcher zur Bildung eines Granulationswalles und zum Verschluß des Bogenganges führt, wodurch nach erfolgter Fistelbildung das Fortschreiten der Eiterung gegen den Vorhof verhindert wird. Hervortreten von Eiter aus der Fistelöffnung oder Eindringen von Cholesteatom in das Innere des Bogenganges bei gleichzeitiger Taubheit verschlimmern die Prognose. Ungünstig ist ferner die Prognose bei konstatiertem Durchbruch der Promontorialwand, welcher bei gleichzeitiger Taubheit als sicheres Zeichen einer diffusen Labyrintheiterung anzusehen ist, bei der, wie erwähnt, der destruktive Prozeß nicht selten auf den peripheren Abschnitt des inneren Gehörganges und auf den Hörnerven übergreift. Die früher geschilderten tiefgreifenden Veränderungen in diesem Labyrinthabschnitte (S. 487) illustrieren die von allen Beobachtern konstatierte Tatsache, daß die Mehrzahl der letal endenden otitischen Meningitiden von der Schnecke ausgeht. Nach Alexander (Zeitschr. f. Ohrenheilk. 1908) zeigen die auf labyrinthärem Wege entstandenen Meningitiden einen günstigeren Verlauf als die durch andere Ursachen bedingten otitischen Meningitiden.

**Therapie.** Die Schwierigkeit der Diagnose, die volle Gewißheit der absoluten Vernichtung noch vorhandenen Hörvermögens nach einem operativen Eingriffe am Labyrinthe und die nicht seltenen postoperativen Meningitiden, erklären zur Genüge die kontroversen Ansichten über das bei Labyrintheiterungen einzuschlagende therapeutische Verfahren.

Bei dem Umstande, daß die bei akuten Otitiden auftretenden manifesten Labyrinthsymptome, nicht immer durch eine eitrige Infektion des Labyrinthes, sondern durch andere rückbildungsfähige Veränderungen hervorgerufen werden können, welche mit Restitution des Hörvermögens ablaufen, ist ein operativer Eingriff am Labyrinthe bei akuten Otitiden ausgeschlossen und nur die breite Freilegung des Antrum zur Entlastung des Labyrinthes am Platze. Nur dort, wo zu einer diagnostisch festgestellten Labyrintheiterung ausgesprochene Initialsymptome einer Meningealaffektion hinzutreten und das Lumbalpunktat positiv ausfällt, ist man berechtigt, aus Vitalindikation zur operativen Freilegung des Eiterherdes im Labyrinthe zu schreiten.

Die Indikationen zur operativen Behandlung der chronischen Labyrintheiterungen sind derzeit noch sehr schwankend. Es bedarf eben noch zahlreicher klinisch und anatomisch durchforschter Beobachtungen, um bestimmtere Indikationen für ein operatives Vorgehen zu gewinnen, als dies bisher möglich war. Während manche mit Hinweis auf die Häufigkeit postoperativer Meningitiden nach der Radikaloperation bei diagnostizierter Labyrintheiterung eine konservative Behandlung befürworten, wenn keine dringende Indikation für die Freilegung der Mittelohrräume besteht (Heine, Manasse, Friedrich), wird von anderer Seite auf die häufigen, durch Labyrintheiterungen bedingten zerebralen Komplikationen hingewiesen, welche durch die Freilegung des eitrig erkrankten Labyrinthes in vielen Fällen verhütet werden können. Diesen radikalen Standpunkt vertreten mit einer gewissen Berechtigung Kümmel, Hinsberg (l. c.) u. a. Mit ihnen und anderen Beobachtern übereinstimmend halte auch ich die Freilegung oder Eliminierung des diffus erkrankten Labyrinthes für einen wenig gefährlichen Eingriff, wofür die geringe Mortalität der operierten Fälle (nach Freytag 4,2 Proz.) spricht.

Digitized by Google

Bei der Indikationsstellung eines operativen Eingriffs im Labyrinthe sind zu berücksichtigen: 1. der die Labyrintheiterung bedingende Symptomenkomplex, 2. der Grad der Hörstörung, 3. bestehende zerebrale Komplikationen, 4. der bei der Operation sich ergebende Befund am Labyrinthe.

1. Labyrinthsymptome bei noch vorhandenem Hörvermögen für die Sprache und bei erhaltener Erregbarkeit des Vestibularapparates kontraindizierten selbst beim Auffinden einer Bogengangsfistel die Eröffnung des Labyrinths, da in diesen Fällen eine postoperative Meningitis nicht zu befürchten ist.

2. Labyrinthsymptome mit vollständiger Taubheit und unerregbarem Labyrinth erfordern insbesondere bei Cholesteatom und Tuberkulose die Freilegung des Labyrinths, gleichgültig, ob bei der Operation ein Defekt an der knöchernen Labyrinthkapsel gefunden wird oder nicht. Diese Fälle sind es, bei denen das Fortbestehen der Labyrintheiterung zur Meningitis führt und bei denen die Radikaloperation die Gefahr einer postoperativen Meningitis heraufbeschwört. Zudem kommt noch in Betracht, daß das Fortbestehen der Labyrintheiterung nach der Radikaloperation die epidermidale Ausheilung der Wundhöhle hindert, während Radikaloperationen mit Eliminierung des eitrig erkrankten Labyrinths prompt ausheilen. Gegenüber der Gefahr einer durch die Labyrintheiterung induzierten Meningitis kommt selbst der Verlust noch vorhandener Hörreste nicht in Betracht, weil, wie Beobachtungen von Alexander und Freytag zeigen, nach ausgeheilten Radikaloperationen nicht selten das nach der Operation noch bis zu einem gewissen Grade nachweisbare Hörvermögen allmählich ganz erlischt.

3. Vor der Operation nachweisbare Caries des Labyrinths kompliziert mit Fazialislähmung indizieren die Freilegung des Labyrinthes.

4. Nach der Radikaloperation eintretende Symptome einer Meningealreizung indizieren die sofortige Eröffnung des Labyrinthes.

5. Symptome einer zerebralen Komplikation bilden eine dringende Vitalindikation für die Labyrintheröffnung (Jansen).

Das chirurgische Verfahren der Labyrintheröffnung richtet sich nach dem bei der Radikaloperation erhobenen Lokalbefunde am Labyrinthe und nach dem vor der Operation bestandenen Symptomenkomplex, d. h. ob Erscheinungen einer Zerebralkomplikation bestehen oder nicht.

Findet man bei noch beträchtlichem Hörvermögen und erregbarem Labyrinthe bei der Radikaloperation eine Bogengangsfistel, so hüte man sich diese auszuschaben, weil dadurch der im Bogengange bestehende Schutzwall zerstört und die zirkumskripte Labyrinthitis zu einer diffusen wird. Eine Ausnahme hievon machen jene Fälle, bei denen Cholesteatom in den Bogengang hineinwuchert, in welchem Falle der Bogengang erweitert und bis zum Abfluß von Liquor ausgeräumt werden muß. Voss (Deutscher Otologentag 1906) berichtet über einen Fall von chronischer Mittelohreiterung mit zerebralen Symptomen, bei dem nach Eröffnung des Labyrinthes und reichlichem Abfluß von Zerebrospinalflüssigkeit aus Bogengang und Vorhof Heilung erfolgte.

Ist außer einer Bogengangsfistel auch die Fenestra vestibuli eröffnet oder wird bei sorgfältiger Sondierung die Promontorialwand fistulös durchbrochen gefunden und bestehen vor der Radikaloperation keine bedrohlichen Symptome, so ist es am zweckmäßigsten, die Promontorialwand mittels kleinster scharfer Löffel durch Druck von innen nach außen stückweise abzutragen und eine gegen die Trommelhöhle zu gut drainierende Öffnung im Labyrinthe zu schaffen, wodurch die Möglichkeit einer Ausheilung durch Granulations- und Bindegewebswucherung gegeben ist. Das Ausschaben der Labyrinthhöhle erscheint mir aber bedenklich, weil in dem Falle, wo bereits ein symptomloser Durchbruch zwischen Schnecke und innerem Gehörgange besteht, durch Mobilisierung der Krankheitskeime das Fortschreiten der Eiterung vom peripheren Teile des N. acusticus längs der Fasern des zentralen Teiles des Nerven gegen die Schädelhöhle erregt wird. Nur wenn die sorgfältige Sondierung der Labyrinthhöhle die sequestrierte Schneckenspindel erkennen läßt, ist diese mit einer feinen Pinzette zu entfernen.



Digitized by Google

Sowohl bei der Sondierung als auch bei dem Eingriffe, durch den das Labyrinth an seiner medialen Seite eröffnet wird, ist eine Verletzung des Fazialnerven möglichst zu vermeiden.

Bourguet (zit. v. Hinsberg) gibt in seiner verdienstvollen Arbeit*) die Entfernung des horizontalen Teiles des Fazialkanals von der Fenestra vestibuli mit 3 mm an, während der laterale Schenkel des horizontalen Bogengangs, der bald über, bald hinter dem Fazialkanal liegt, Distanzunterschiede von 1—3 mm aufweist. Die Distanz der Schnecke vom Canalis caroticus variiert von 1—4 mm. Zum Schutze des Fazialis hat Bourguet einen Schützer (Protecteur facial) angegeben, der von Hinsberg als zweckmäßig empfohlen wird. Gegen die Anwendung von Fräsen bei der Labyrinthoperation (Jansen, Hinsberg) muß ich mich entschieden aussprechen, da sie nie jene Sicherheit gewährt wie das Operieren mit dem Meißel.

Der Modus procedendi bei der Eröffnung des Labyrinthes ist verschieden, je nachdem die Labyrinthhöhle von der lateralen oder medialen Seite aus eröffnet werden soll. Jansen eröffnet mit dem Meißel den hinteren Schenkel des horizontalen Bogenganges und durch Erweiterung nach oben das Vestibulum. Hinsberg geht zuerst in die Fenestra vestibuli ein und eröffnet unter Leitung einer in dieses Fenster eingeführten Sonde den lateralen Schenkel des Bogenganges und das Vestibulum. Bei Symptomen einer zerebralen Komplikation — Meningealreizung, Extradural-, Kleinhirnabszeß — ist nur die mediale Eröffnung des Labyrinths angezeigt. Jansen, der sie zuerst ausgeführt hat, eröffnet bei gleichzeitiger Abtragung eines Teiles der hinteren Pyramidenfläche Bogengänge und Vorhof. Viel radikaler ist die auf Grundlage der von mir erhobenen Befunde am peripheren Ende des N. acusticus konstruierte Methode Neumanns, die darin besteht, daß die hintere Pyramidenfläche soweit abgetragen wird, bis die Querschnittöffnungen des hinteren und horizontalen Bogenganges sichtbar werden, worauf man bis zum inneren Gehörgang vordringt, das periphere Ende des N. acusticus freilegt und schließlich das Promontorium abträgt. Für den Wert dieser Methode sprechen mehrere an meiner Klinik operierte Fälle mit Ausgang in Heilung ohne Verletzung des Fazialnerven.

Die Art der pathologischen Veränderungen in der Labyrinthhöhle sind während der Operation nicht leicht zu erkennen. Bei mehreren an meiner Klinik operierten Fällen konnten rotbraune Massen, Cholesteatom, einmal Eiter und Perilymphe unterschieden werden (Alexander).

Der Vorgang nach vollendeter Operation und die Nachbehandlung sind von derjenigen der Radikaloperation nur wenig verschieden (siehe S. 478). Lockere Tamponade und Vermeiden jeder Sondierung während des Wundverlaufs, bei stärkerer Eitersekretion sanftes Irrigieren der Wundhöhle mittels eines Paukenröhrchens (S. 113) (Kümmel, Hinsberg) und zeitweilige Desinfektion mit Perhydrol (5:50) (v. Stein) haben sich am besten bewährt. Wurde bei der Operation alles Krankhafte entfernt, so füllt sich der durch Operation entstandene Defekt mit Granulationen rasch aus und wird mit Epidermis überzogen. Selbst während der Wundbehandlung sich abstoßende kleine Knochensequester bilden kein Hindernis für die endgültige Heilung. Daß nach der Labyrinthoperation Taubheit des operierten Ohres zurückbleibt, ist selbstverständlich.

Literatur. Jansen, Archiv f. Ohrenheilk. Bd. XXXV. — Derselbe, Archiv f. Ohrenheilk. Bd. XLV. — Hinsberg, Habilitationsschrift und Zeitschr. f. Ohrenheilk. Bd. XL. — Lermoyez, Presse médicale 1902. — Scheibe, Verh. d. deutschen Otol. Ges. 1898. — Moure, Archiv lat. de rhin. laryng. otol. 1903. — Panse, Verh. d. deutschen Otol. Ges. 1898. — Riou-Kerangal, Thèse de Bordeaux 1904. — Manasse, Zeitschr. f. Ohrenheilk. Bd. XLIV. — Milligan, The journal of laryng., rhinol. and otology, 1904. — Kümmel, Zeitschr. f. klin.

*) Anatomie chirurgicale du Labyrinthe. Thèse de Toulouse 1905.

Digitized by Google

Med. Bd. LV. — Klug, Annales des maladies de l'oreille etc. Bd. XXXI. — Whitehead, The journal of laryng., rhinol. and otology, 1904. — Friedrich, Münchener med. Wochenschr. 1904. — Barany, M. f. Ohrenheilk. Bd. XXXIX. — Brieger, Compt. rend. d. VII. Congr. intern. d'Otolog. Bordeaux 1905. — Dundas Grant, Ann. d. malad. de l'oreille. Bd. XXX. — Goerke, Naturforschervers. zu Breslau 1904. — Herzfeld, Berliner klin. Wochenschr. 1901. — Friedrich, Monographie. Wiesbaden 1905. — Passow, Festschrift für Senator. — Botey, Ann. d. malad. de l'oreille XXIX. — Krotoschiner, Zeitschr. f. Ohrenheilk. Bd. LII. — Jansen, Intern. Kongreß zu Moskau 1897. — Freytag, Zeitschr. f. Ohrenheilk. LI. — Zaalberg, M. f. Ohrenheilk. 1903. — Lindt, Zeitschr. f. Ohrenheilk. Bd. XLIX. — Ballance, Journal of Laryngol. 1900. — Körner, Monographie. Wiesbaden 1902. — Cheatle, Journal of Laryngol. 1904. — Neumann, Archiv f. Ohrenheilk. LXVI. — Lange, Zeitschr. f. Ohrenheilk. 1908. — Herzog, Monographie, 1908.

## X Intrakranielle Komplikationen.

(Spezieller Teil.)

Auf Grund anatomischer und klinischer Eigentümlichkeiten lassen sich die intrakraniellen Komplikationen otitischen Ursprungs in folgende Gruppen einteilen:

I. Entzündungen der Hirnhäute.
   a) Die Pachymeningitis externa circumscripta (Extraduralabszeß).
   b) Die Pachymeningitis interna circumscripta (Intraduralabszeß).
   c) Die Leptomeningitis diffusa und die Meningitis serosa.

II. Erkrankungen des Gehirns.
   a) Der Hirnabszeß.
      $\alpha$) Abszeß des Schläfelappens.
      $\beta$) Kleinhirnabszeß.
      $\gamma$) Metastatische Abszesse.
   b) Das Hirngeschwür und die Encephalitis diffusa.

III. Erkrankungen der Hirnblutleiter und der Carotis interna.
   a) Thrombophlebitis des Sinus transversus und des Bulbus venae jugularis.
   b) Thrombophlebitis des Sinus petrosus super. und infer. und des Sinus cavernosus.
   c) Arrosion der Carotis interna und des Sinus transversus.

### Der Extraduralabszeß und die Pachymeningitis circumscripta externa.

(Synonyma: Der epitympanale oder perisinuöse oder epidurale Abszeß, die Periostitis interna cranii.)

Der Extraduralabszeß ist anatomisch dadurch charakterisiert, daß die Dura der mittleren Schädelgrube, resp. die die hintere Wand der Felsenbeinpyramide überziehende Durapartie durch eine zwischen dieser und dem Schläfebein erfolgende Eiteransammlung von dem Knochen abgehoben wird, so daß daraus ein extraduraler, bezw. ein perisinuös gelegener Abszeß resultiert. Er lokalisiert sich öfter in der hinteren als in der mittleren Schädelgrube.

Der Extraduralabszeß kommt ungleich häufiger bei akuten als bei chronischen Mittelohreiterungen vor. Bei den chronischen Mittelohreiterungen

Digitized by Google

sind es akute Nachschübe, besonders Cholesteatom, welche die Bildung eines Extraduralabszesses veranlassen.

Eine seltene Form des Extraduralabszesses ist der von Jansen beschriebene, an der hinteren Felsenbeinfläche gelegene tiefe Extraduralabszeß labyrinthären Ursprungs, der öfters auf dem Wege des Labyrinthes und des Aquaeductus vestibuli entsteht und zunächst ein Empyem des Saccus endolymphaticus hervorruft, dessen Durchbruch zur Bildung eines Extraduralabszesses führt (Kümmel, Schultze).

Der epitympanale Abszeß entsteht in der Mehrzahl der Fälle durch direkte Fortleitung der Eiterung vom eitrig-infiltrierten oder fistulös durchbrochenen Knochen auf die Dura, doch findet man nicht selten die den Abszeß begrenzende Knochenwand anscheinend intakt. Hier wird die Eiterung entweder durch die die Knochenräume durchsetzenden, bis in das Endokranium vordringenden Infektionsträger oder auf dem Wege der Lymph- und Blutgefäße zur Dura fortgeleitet, wobei zweifelsohne die Virulenz der Mikroorganismen eine wichtige Rolle spielt (Pneumokokken Leutert).

Die Eiteransammlung zwischen Schläfebein und Dura ist entweder abgeschlossen oder kommuniziert durch eine Lücke im Schläfebein mit den Mittelohrräumen. Dieser Zustand ist weniger gefährlich als jener.

Die Ausdehnung des Extraduralabszesses hängt von der mehr oder weniger festen Verbindung der Dura mit der Schädelbasis, vorzugsweise aber von der Dauer des Abszesses ab. Bei Knochenfisteln am Tegmen tymp., welche einen teilweisen Abfluß des Abszeßinhaltes gestatten, ist der Umfang des Epiduralabszesses kleiner als bei intaktem Tegmen tymp. In letzterem Falle kann sich der unter hohem Drucke stehende Eiter an der Schädelbasis nach verschiedenen Richtungen hin ausbreiten.

In einem durch die Operation geheilten Falle meiner Klinik war der Extraduralabszeß nach hinten bis zum Knie des Sinus transversus vorgedrungen und hatte hier eine zirkumskripte Phlebothrombose veranlaßt. In einem anderen Falle hatte der nach vorne sich ausbreitende Abszeß den Sinus cavernosus erreicht und eine letal endende Thrombose herbeigeführt. In einem Falle Zaufals war der Abszeß bis zur Sagittal- und Koronarnaht vorgedrungen. Ausbreitung bis zum Foramen jugulare und bis zur Orbita (Bezold) ist selten. Zuweilen bahnt sich der Eiter einen Weg durch die Schläfebeinschuppe oder durch ein Emmissarium mastoid. nach außen. Kombinationen von perisinuösem Abszeß, Thrombophlebitis und Kleinhirnabszeß wurden mehrfach beobachtet. Bei länger dauernden Abszessen können Stücke der Tabula vitrea abgestoßen werden, nur selten kommt es zur Osteophytbildung und zu Hyperostosen (Zaufal).

**Symptome.** Die Symptome des Extraduralabszesses sind selten so charakteristisch, daß sie bestimmte Anhaltspunkte für eine präzise Diagnose bieten würden (Hölscher). Nach Hoffmann (Deutsche Zeitschr. f. Chirurgie 1888) wird die Diagnose eines Extraduralabszesses dann zu stellen sein, wenn trotz Eröffnung des Warzenfortsatzes ein bedrohlicher Symptomenkomplex, welcher sich aus meningealen Reizerscheinungen, Fieber und intensiven, über dem Schläfebein lokalisierten Schmerzen, mit oder ohne Hirndruckerscheinungen zusammensetzt, fortbesteht oder wenn sich Symptome von Meningitis oder Sinusphlebitis hinzugesellen. Dem gegenüber wäre zu bemerken, daß die angeführten Symptome auch bei generalisierter Leptomeningitis und beim Hirnabszeß vorkommen, und daß schon durch Bildung fester Exsudatschwarten an der äußeren Seite der Dura Druckerscheinungen hervorgerufen werden können. Somnolenz, Schwindel, Erbrechen, Neuritis optica (Tenzer, Archiv f. Ohrenheilk. Bd. LV), Nystagmus, heftige allgemeine oder auf die erkrankte Kopfhälfte begrenzte Kopfschmerzen können auch bei Extraduralabszeß vorkommen, bieten aber für die Differentialdiagnose keine sicheren Anhaltspunkte. Selten verrät sich der Extraduralabszeß durch lokale

Digitized by Google

Symptome, wie Nackensteifigkeit, Caput obstipum beim Sitze in der hinteren Schädelgrube (Jansen, Lane, Page) (tiefer Extraduralabszeß) oder durch gekreuzte Paresen motorischer und sensibler Hirnnerven bei Abszeß in der mittleren Schädelgrube. Sprachstörungen bei linksseitigen Extraduralabszessen wurden von U. Pritchard, Macewen und Salzer beobachtet. Grunert berichtet über Zuckergehalt im Urin.

**Diagnose.** Die Diagnose abgeschlossener Extraduralabszesse ist sehr schwierig, leichter ist sie bei nicht abgeschlossenen Abszessen. Ein diagnostisch wichtiges Symptom des Extraduralabszesses in letzteren Fällen bildet nach meinen Beobachtungen das öfter wechselnde Auftreten und Verschwinden der gefahrdrohenden Symptome, insbesondere das Nachlassen der meningealen Reizerscheinungen nach einem plötzlichen, reichlichen Eiterabfluß aus dem Ohre. Nach Toti erweckt eine Otorrhoe, deren Intensität in einem Mißverhältnisse zu den Räumlichkeiten des Mittelohres steht, bei gleichzeitigen Symptomen der Meningealreizung den Verdacht auf Extraduralabszeß. Nach Krause ist einseitiger Stirnkopfschmerz bei Mangel von Druck- und Perkussionsempfindlichkeit für die Diagnose verwertbar, wenn andere Zerebralkomplikationen ausgeschlossen werden können.

Gestützt wird die Diagnose, wenn — wie ich zuerst beobachtete — während einer Luftverdünnung mit dem Siegle schen Trichter am Trommelhöhlendach ein Eitertropfen zum Vorschein kommt, dem bei fortgesetzter Aspiration eine größere Eitermenge folgt.

**Prognose.** Der Extraduralabszeß führt, sich selbst überlassen, zum Tode, indem die Dura an einer oder mehreren Stellen fistulös durchbrochen wird und der an der Schädelbasis sich ergießende Eiter eine rapid verlaufende Leptomeningitis herbeiführt. Letztere wurde auch ohne Durchbruch der Dura als Folge eines Extraduralabszesses beobachtet. In anderen Fällen kommt es vor dem Durchbruche der Dura durch Entzündung ihrer Innenfläche zur Verlötung mit der Pia mater, welche nach dem fistulösen Durchbruch die Ausbreitung der Eiterung an der Schädelbasis zwar verhindert, infolge des Übergreifens der Eiterung auf das Gehirn jedoch zur Bildung eines Hirnabszesses, seltener eines Hirngeschwürs, führt. Selten kommt es durch Übergreifen des Abszesses auf den Sinus transversus zur Sinusphlebitis. Spontane Heilung des Extraduralabszesses kann nach Ausstoßung oder Extraktion eines Sequesters des Tegmen tymp. et antri erfolgen, wenn sich hiernach der Abszeßinhalt vollständig nach außen entleert und die Entzündung noch nicht auf die Innenfläche der Dura übergegriffen hat. Über Durchbruch des Abszesses durch die Sutur zwischen Schläfe-Hinterhauptsbein berichtet Baumstein (Archiv f. Ohrenheilk. Bd. LV); Chavasse (Archiv int. de laryng. 1904) über Durchbruch durch eine Fistel im Seitenwandbein.

**Therapie.** Die einzige in Frage kommende Behandlung des Extraduralabszesses ist die operative Freilegung der Dura behufs Entleerung des Eiters. Die Operation schließt sich in akuten Fällen an die Eröffnung des Antrum, bei chronischen Mittelohreiterungen an die Radikaloperation an. Sie ist indiziert in allen Fällen von akuten oder chronischen Mittelohreiterungen, bei denen Symptome einer intrakraniellen Komplikation auftreten, oder wo diese erst nach Eröffnung des Warzenfortsatzes oder der Mittelohrräume sich entwickeln. In diesen Fällen wird man auch bei nicht sichergestellter Diagnose eines Extraduralabszesses die Dura freilegen, um eventuell die Untersuchung auf einen Intradural- oder Hirnabszeß auszudehnen. Findet man bei der Operation eine Fistelöffnung am Tegmen, so wird sie mit Meißel und Hammer vorsichtig erweitert, und zwar so weit, als die Dura mißfarbig oder mit Granulationen bedeckt ist. Von den Rändern des Knochendefektes aus kann man ohne Gefahr die Dura lüften, um deren Zustand genau zu untersuchen. Ist das Tegmen nicht durchbrochen, so wird ein Teil mit einem schmalen Meißel abgetragen und die geschaffene Öffnung

Digitized by Google

vorsichtig erweitert. Hält man sich hierbei mit dem Meißel parallel dem Tegmen, so ist eine Verletzung der Dura ausgeschlossen, weil sie dem Meißel ausweicht. Der aus dem Abszeß entleerte Eiter ist nach Manasse dickflüssig, gelb und undurchsichtig, bei diffuser Meningitis mehr serös und nur getrübt.

Nach Entleerung des Extraduralabszesses wird die freigelegte Dura auf etwaige Fistelöffnungen, Auflagerungen oder Granulationen untersucht. Findet man eine Fistelöffnung in der Dura oder erscheint diese stark gespannt und pulslos, so schließt sich an die Eröffnung des Extraduralabszesses die Exploration des Schläfelappens, bei hohem Fieber auch des Sinus transversus an. Verdickte, mißfärbige Auflagerungen und fungöse Granulationen der Dura werden mit der Hohlschere in dünnen Schichten vorsichtig abgetragen. Nach Heine sollen auch zwischen Tegmen und Dura eingekeilte, von der Operation herrührende Knochensplitterchen sorgfältig entfernt werden, da sie eine Drucknekrose der Dura mit tödlich verlaufender Meningitis hervorrufen können. Die Nachbehandlung der Wundhöhle nach der operativen Eröffnung des Extraduralabszesses ist mit der bei der Radikaloperation geschilderten identisch (S. 479).

Dem Vorschlage Lanes und Körners, auch bei den ohne intrakranielle Komplikationen verlaufenden, eitrigen und cholesteatomatösen Prozessen des Schläfebeins die Dura der mittleren und hinteren Schädelgrube freizulegen, kann ich nicht beistimmen, da wir an unserer Klinik nach Freilegung größerer Durapartien durch die sich bildenden Verwachsungen mit den Knochenrändern der Lücke trotz tadelloser Wundheilung quälende Kopfschmerzen auftreten sahen.

Verschieden vom Extraduralabszeß ist die bei größeren Defekten des Tegmen tymp. beobachtete, auf die äußere Fläche der Dura begrenzte Entzündung, welche als Pachymeningitis externa bezeichnet wird. Sie kann lange Zeit symptomlos bestehen. So findet man zuweilen bei der Radikaloperation größere Partien der freiliegenden Dura der mittleren Schädelgrube mit Exsudatschwarten oder Granulationen bedeckt, ohne daß vorher Symptome einer Meningealreizung bestanden hätten. Bei einem an Phthisis pulm. verstorbenen Manne mit chronischer Mittelohreiterung und Sequester im Warzenfortsatze, fand ich das Tegmen tymp. in großer Ausdehnung zerstört, die verdickte Schleimhaut an mehreren Stellen durchbrochen und diesen entsprechend die Dura mit dicken Exsudatmassen belegt. Die Innenseite der Dura war intakt. Während des Lebens keinerlei Symptome einer Meningealreizung.

Einen hievon abweichenden Befund ergab die Sektion einer an meiner Klinik an Hirnabszeß infolge chronischer Mittelohreiterung verstorbenen Frau. Außer dem Hirnabszesse fand sich eine Abszeßhöhle über der Pyramide, die mit dem Antrum durch einen von diesem nach oben ziehenden Fistelgang kommunizierte und von der stark verdickten Dura bedeckt war. Mikroskopische Durchschnitte ergaben, daß ein Blatt der Dura auch die Pyramide bedeckte, daß somit hier nicht ein extraduraler Abszeß, sondern ein solcher zwischen den Schichten der Dura vorgelegen hat.

### Die Pachymeningitis interna circumscripta.

(Syn.: Abscessus intraduralis, subduralis, intrameningealis. — Leptomeningitis circumscripta.)

Eine umschriebene Eiteransammlung innerhalb der Dura, zwischen dieser und den weichen Hirnhäuten kommt bei fistulösem Durchbruch der Dura zu stande, wenn es in der Umgebung der Ulzerationsstelle zu einer Verlötung der Dura mit der Pia kommt. Solche Eiterherde führen entweder zur Ulzeration und Erweichung der angrenzenden Hirnrinde, zu einem Hirnabszeß oder zur diffusen Leptomeningitis. Fälle von Heilung operativ eröffneter Intraduralabszesse sind von Macewen, Barr und Jansen beobachtet worden. Barr empfiehlt die ausgiebige Spaltung einer aufgefundenen Fistelöffnung in der Dura. Da der Symptomenkomplex der zirkumskripten Pachymeningitis sich nur wenig von dem der Leptomeningitis unterscheidet (Jansen), so wird man, falls die Diagnose der letzteren nicht etwa durch die Lumbalpunktion

Digitized by Google

sichergestellt ist, möglichst bald zu einer Freilegung und Eröffnung des Duralsackes schreiten, wodurch in manchen Fällen die Entwicklung einer diffusen Leptomeningitis verhütet werden dürfte*).

### Die otitische Leptomeningitis diffusa purulenta und die Meningitis serosa.

Die eitrigen Prozesse im Schläfebeine, welche zur purulenten Leptomeningitis führen, nehmen ihren Weg durch Ulzerationslücken am Tegmen tymp. und antri, seltener an der hinteren Pyramidenfläche, am häufigsten jedoch durch Vermittlung einer Labyrintheiterung vom inneren Gehörgange an die Schädelbasis. Zuweilen dringt die Eiterung vom Canalis caroticus (Meier) oder längs des Fazialnerven in den inneren Gehörgang und von hier in das Schädelinnere (Macewen, Politzer). Auch bei Sinusthrombose kann der eitrig zerfallende Thrombus durch Kontakt der Pia mater mit der medialen Sinuswand oder auch metastatisch Leptomeningitis erzeugen (Manasse). Nicht gar selten, besonders bei akuten Influenzaotitiden, ist ein direkter Zusammenhang der Meningitis mit der Ohreiterung anatomisch nicht nachweisbar und es ist wahrscheinlich, daß hier die Fortpflanzung der Entzündungserreger vom Mittelohre auf die Schädelhöhle durch die Lymphscheiden der anastomotischen Blutgefäße vermittelt wird. Nach Wittmaak (Zeitschr. f. Ohrenheilk. Bd. XLVII) kann die Überleitung der Infektionserreger durch kleine Gefäße und Nervenscheiden der N. Glossopharyng. Vagus und Accessor. vom Cavum hypotymp. aus erfolgen. In zwei von mir beobachteten Fällen von akuten Otitiden konnte als Ursache der Meningitis ein gleichzeitiges Empyem der Siebbeinzellen nachgewiesen werden.

Die otitische Meningitis entwickelt sich infolge einer Durafistel oder ex contiguo von der entzündeten äußeren Fläche der Dura. Ausgedehnte Knochendefekte am Tegmen tymp. und antri, denen man oft bei der Radikaloperation begegnet, scheinen die Entstehung der Leptomeningitis nicht zu begünstigen. Daß die durch Einschmelzung des Tegmen tymp. freigelegte Dura der Einwirkung des Eiters lange widersteht, beweisen Präparate meiner Sammlung, an denen die dem Knochendefekte entsprechende äußere Fläche der Dura mit festhaftenden Exsudatplaques bedeckt ist, während die innere, der Pia zugewendete Seite keinerlei Veränderungen aufweist.

Wo die Dura fistulös durchbrochen ist, erscheint die Umgebung der Durchbruchsstelle infiltriert, durch Exsudatauflagerungen verdickt, von Eiter unterminiert und vom Knochen abgelöst. Die Durafistel variiert von der Größe eines Stecknadelkopfes bis zur Größe von 1½ cm und darüber. Entsprechend der siebförmigen Durchlöcherung des Tegmen ist auch die harte Hirnhaut an mehreren Stellen perforiert. Die eitrige Infiltration der Pia mater ist zuweilen, besonders bei zirkumskripten Verlötungen mit der Dura, nur auf einen Teil der Hirnbasis begrenzt, breitet sich jedoch oft ungleichmäßig von der Basalfläche auf die Konvexität der Großhirnhemisphären und bis zur Cauda equina aus. Sie ist am stärksten längs der Lymphscheiden der großen Gefäße ausgeprägt. Die Hirnrinde ist unterhalb der eitrig infiltrierten Pia erweicht, die Zerebrospinalflüssigkeit trüb, flockig, die erweiterten Ventrikel mit serös-eitriger Flüssigkeit erfüllt, die Blutgefäße der Pia zuweilen thrombosiert. Bei von Labyrintheiterungen induzierter Meningitis der hinteren Schädelgrube breitet sich zuweilen die Entzündung mit vorwaltenden Symptomen einer akuten Spinalmeningitis auf den Rückenmarkskanal aus. Manasse (Festschr. f. Lucae 1905) berichtet über eine durch Streptokokkeninfektion hervorgerufene otitische hämorrhagische Hirn- und Rückenmarksmeningitis, die sich besonders durch septische Begleitsymptome (Ikterus) charakterisierte.

**Symptome.** Das klinische Bild der otitischen Leptomeningitis ist sehr wechselnd. Die Erkrankung beginnt fast immer mit Kopfschmerzen, welche anfangs remittierend (Brieger), im weiteren Verlaufe sich über den ganzen Kopf verbreiten, bei Bewegungen an Heftigkeit zunehmen und ununterbrochen andauern.

Hierzu gesellt sich häufig ein hartnäckiges, galliges oder schleimiges Er-

*) Barr, VII. int. Otologenkongreß Bordeaux 1904. — P. Chavasse, VII. int. Otologenkongreß Bordeaux 1904. — Frémont, Soc. franç. d'otologie 1905. — Heine, Festschr. f. Lucae 1905. — Riár, Verh. d. dän. otolaryng. Ver., M. f. Ohrenheilk. 1905. — Mendes, Arch. ital. di otol. 1905.

Digitized by Google

brechen, Schlaflosigkeit, Empfindlichkeit gegen Licht- und Schallreize, Unbesinnlichkeit und Hyperästhesie der Hautnerven. Leichte Beklopfung der Muskulatur ruft lebhafte Reflexe hervor. Beim Beklopfen der Wirbelsäule entsteht Einwärtskrümmung der Wirbelsäule (Oppenheimsches Rückenphänomen). Charakteristisch gegenüber allen anderen otitischen intrakraniellen Komplikationen, insbesondere gegenüber dem Hirnabszeß ist die hochgradige Aufregung, die sich in Schreien, Aufspringen aus dem Bette, Fluchtversuchen, Nesteln an der Bettwäsche, Flockenlesen etc. kundgibt. Mit der im weiteren Verlaufe erfolgenden Ausbreitung der Entzündung — besonders bei ausgebreiteter Basal- und Konvexitätsmeningitis, weniger bei zirkumskripter Meningitis der hinteren Schädelgrube — wird das Bewußtsein bei gleichzeitigen Delirien immer mehr getrübt, es treten zerebrale Reizerscheinungen, Zuckungen in den Muskeln der Extremitäten und des Gesichtes, besonders an der affizierten Seite auf, welche sich zu allgemeinen Konvulsionen meist mit Genickkrampf steigern. Heftige Kreuzschmerzen lassen mit Wahrscheinlichkeit auf Übergreifen der Entzündung auf die Spinalmeningen schließen. Abduzens- und Fazialislähmung sind nicht selten. Die Pupillen sind meist stark verengt, auf Licht wenig reagierend, Abdomen eingezogen. Neuritis optica ist häufig, jedoch nicht konstant; Stauungspapille seltener als bei Hirnabszessen. Dabei besteht meist ein wechselnder, bald nach der einen, bald nach der anderen Seite gerichteter Nystagmus. Das Fieber ist bald nur mäßig, schwankend, bald wieder, besonders bei Konvexitätsmeningitis sehr hoch, zuweilen mit Schüttelfrost einsetzend, manchmal besteht Glykosurie (Grunert, Schultze). Der Puls im Beginne fast immer beschleunigt, oft arhythmisch, wird im späteren Verlaufe bei Zunahme des Hirndrucks langsamer, um im letzten Stadium der Erkrankung wieder frequenter zu werden. Bisweilen wird in akut verlaufenden Fällen Albuminurie beobachtet. Schließlich kommt es zu Lähmungen und zwar zur Lähmung einzelner Extremitäten oder zur Hemiplegie, Nackenstarre, Lähmung der Augenmuskeln, Paralyse der Blase und des Mastdarmes, Erweiterung der Pupillen, zu Sprachlähmung (Voß), die Respiration wird beschleunigt, der Puls klein und frequent und es erfolgt der Tod im komatösen Zustande unter den Symptomen der allgemeinen Paralyse.

In Bezug auf die Lokalisation der Meningitis wäre hervorzuheben, daß bei Sitz der Meningitis an der Großhirnbasis Augenmuskellähmungen, Fazialislähmung, bei Exsudation in der Fossa Sylvii Sprachstörungen (Takabatake, Zeitschr. f. Ohrenheilk. Bd. XLVI) und bei gleichzeitigem Ergriffensein der spinalen Meningen Symptome von seiten des Rückenmarkes auftreten. Bei Meningitis der hinteren Schädelgrube ist das Bewußtsein lange erhalten. Von den sie begleitenden Symptomen sind die Abduzenslähmung und Nackensteifigkeit besonders markant. Der Tod erfolgt rasch durch Atmungsstillstand. Bei Konvexitätsmeningitis schwindet das Bewußtsein frühzeitig und der agonale Zustand dauert viel länger. Die Ausbreitung der Meningitis auf die entgegengesetzte Hirnhemisphäre bewirkt zuweilen eine Lähmung der Extremitäten an der dem erkrankten Ohre entsprechenden Körperhälfte. Die von Jansen konstatierte und von Körner bestätigte Unfähigkeit, bei Beugung des Unterschenkels das Kniegelenk zu strecken (Kernigsche Flexionskontraktur), habe ich wiederholt beobachtet. Dieses Symptom kommt indes auch bei allen mit Steifheit der Wirbelsäule verbundenen Erkrankungen vor.

Von dem hier geschilderten Symptomenkomplex kann eine Reihe markanter Erscheinungen wie Konvulsionen, Verengerung und Erweiterung der Pupillen etc. ganz ausfallen. Bei einer Anzahl an meiner Klinik beobachteter Fälle von generalisierter otitischer Meningitis wurden außer Kopfschmerz und Somnolenz und schließlich Coma keine auffälligen Symptome verzeichnet.

Digitized by Google

**Verlauf.** Der Verlauf der otitischen Meningitis ist bald schleppend, bald rapid. Einen raschen Verlauf mit tödlichem Ausgange nach 2- bis 3tägiger Dauer zeigt die Meningitis bei akuten Mittelohrentzündungen im Kindesalter, zuweilen aber auch bei chronischen Mittelohreiterungen. Einen foudroyanten Verlauf binnen wenigen Stunden sah ich nach Durchbruch eines Extradural- oder Hirnabszesses gegen die Schädelbasis. Bei den protrahierten Formen, welche sich meist im Anschlusse an Ulzerationen der Dura oder an einen Extraduralabszeß entwickeln, gehen dem Ausbruche der vehementen Symptome oft monatelange, intermittierende Kopfschmerzen, Zuckungen in den Gesichtsmuskeln oder Fazialparese voraus. Selbst nach dem Ausbruche der manifesten, meningealen Symptome können Erbrechen, Bewußtlosigkeit, Konvulsionen vollständig schwinden und für kürzere oder längere Zeit Wohlbefinden eintreten. Solche stoßweise auftretende Anfälle, in denen lichte Momente mit vollständiger Bewußtlosigkeit wechseln, wiederholen sich oft mehrere Male in größeren Zwischenräumen, bis schließlich nach Wochen oder Monaten die Krankheit entweder unter foudroyanten Symptomen oder unter den Erscheinungen von Koma und allgemeiner Paralyse letal endet.

**Ausgänge.** Die otitische Meningitis verläuft mit nur seltenen Ausnahmen letal. Bei zirkumskripten Meningitiden, welche sich ex contiguo infolge einer extraduralen Eiterung entwickeln, ist die Möglichkeit einer Heilung nicht ausgeschlossen, wenn nach spontaner oder operativer Entleerung des extraduralen Eiterherdes oder nach der Entfernung eines Sequesters oder zersetzter Retentionsprodukte die Quelle der meningealen Exsudation beseitigt wurde. Daß durch Freilegung der Mittelohrräume zuweilen auch bei der eitrigen Leptomeningitis Heilung erzielt werden kann, beweisen die von Gradenigo, Macewen, Barr und Brieger*) beobachteten Fälle, in denen durch den positiven Ausfall der Spinalpunktion die Diagnose einer diffusen Leptomeningitis sichergestellt war. Dagegen dürfte eine große Zahl jener seltenen, mit Neuritis optica verlaufenden Fälle, welche in der Literatur als geheilte purulente Leptomeningitis angeführt sind, in die Gruppe der serösen Meningitis gehören.

**Diagnose.** Die Diagnose der otitischen Leptomeningitis diffusa ist wegen der wechselnden klinischen Symptome nur selten mit voller Sicherheit zu stellen, da der Extraduralabszeß, die zirkumskripte Leptomeningitis und zuweilen auch der Hirnabszeß unter demselben Symptomenkomplex verlaufen. Bei Kindern, seltener bei Erwachsenen, können durch bloße Eiterretention im Mittelohre eklatante Meningealsymptome sich entwickeln, welche, nachdem sich der Eiter einen Weg nach außen gebahnt hat, rasch zurückgehen. Nur dort, wo die Erkrankung unter dem früher geschilderten typischen Symptomenkomplex verläuft, kann die Diagnose der Meningitis mit Wahrscheinlichkeit gestellt werden. Besonderes Gewicht für die Differentialdiagnose zwischen Hirnabszeß und Leptomeningitis möchte ich auf die bei der letzteren beobachteten Spinalsymptome legen, von denen namentlich die Erhöhung der Sehnenreflexe, das Westphalsche Symptom, die Parästhesien und Hyperästhesien in den Extremitäten, Blasen- und Mastdarmlähmungen bei nicht komatösen Kranken, Paraplegie, tonische Spannung in den Rücken- und Extremitätenmuskeln zu beachten sind.

Durch die von Quincke 1891 angegebene Lumbalpunktion sind wir in der Lage, einerseits den Druck der Zerebrospinalflüssigkeit zu messen und anderseits aus der mikroskopischen Untersuchung, sowie aus der Prüfung der Gerinnungsfähigkeit des Liquors den Schluß auf entzündliche Veränderungen im Zerebrospinalraume zu ziehen. Die mikroskopische Untersuchung ergibt bei positivem Ergebnisse das Vorhandensein von Eiter und von eitererregenden Mikroorganismen (Streptokokken Lichtheim), Staphylo-

*) Transactions of the VI. otological Congress in London 1899. By Dr. Cresswell-Baber, London 1900.

Digitized by Google

kokken, Diplokokken, Tuberkelbazillen, Bacillus pyocyaneus (Voß), deren Virulenz durch Überimpfung geprüft werden kann. Nach meinen Erfahrungen besitzt nur das positive Ergebnis der Spinalpunktion vollständige Beweiskraft, während das negative Resultat die eitrige Meningitis nicht ausschließt.

**Prognose.** Die Prognose der otitischen Leptomeningitis ist im allgemeinen eine ungünstige. Indes wird man mit Rücksicht darauf, daß ausgesprochene Meningealsymptome schon durch starke Hyperämie der Meningen (bei Kindern), ferner durch extradurale Eiteransammlung und durch seröse Meningitis hervorgerufen werden können, im Beginne der Erkrankung mit der Prognose vorsichtig sein. Erst wenn die Symptome der Meningitis stärker ausgesprochen sind, kann der letale Ausgang mit großer Wahrscheinlichkeit vorhergesagt werden. Trotz der im allgemeinen ungünstigen Prognose mehren sich in neuerer Zeit Beobachtungen über operativ geheilte Meningitiden, bei denen im Lumbalpunktat Leukozyten nachgewiesen wurden.

In den letzten Jahren ist man daran gegangen, die otitische Meningitis direkt operativ anzugehen und durch breite Inzision der Dura und Drainage dem Eiter Abfluß zu verschaffen. (Hinsberg, Lermoyez, Voß, Brieger, Barth.) Wenn diese Eingriffe bisher auch von geringem Erfolge waren, so läßt sich von diesen Bestrebungen für die Zukunft doch manches erhoffen.

Eine intrakranielle Erkrankung otitischen Ursprungs ist die von Quincke zuerst beschriebene Meningitis serosa. Sie ist anatomisch charakterisiert durch eine seröse Infiltration der Pia und durch eine Vermehrung der Zerebrospinalflüssigkeit im Subarachnoidealraume und in den Hirnventrikeln. Die angrenzende Hirnschicht ist serös durchfeuchtet. Infolge großer Flüssigkeitsansammlung in den Ventrikeln kann nach Hammerschlag*) der Sinus transversus vollständig komprimiert werden. Sie tritt seltener bei akuten als bei chronischen Mittelohreiterungen auf und ist das Resultat einer vom Eiterherde im Schläfebeine — nach Jansen**) am häufigsten von einer Labyrintheiterung — induzierten entzündlichen Reizung der Meningen.

Seröse Durchfeuchtung der Meningen und vermehrte Ansammlung von Zerebrospinalflüssigkeit findet sich öfters kombiniert mit Extradural- oder Hirnabszeß und mit Sinusthrombose. Bisweilen jedoch tritt schon bei Eiterretention in einem außerhalb der Dura gelegenen Eiterherde ein Symptomenkomplex zu Tage, dessen günstiger Verlauf auf eine abklingende Meningitis serosa schließen läßt. Jansen will ihr Auftreten auch nach Freilegung der Mittelohrräume während der Wundbehandlung beobachtet haben.

Die Symptome der serösen Meningitis unterscheiden sich wenig von denen der purulenten Form. Als Symptome sind verzeichnet: über den ganzen Kopf verbreiteter Kopfschmerz, Perkussionsempfindlichkeit, Schwindel, Unruhe, Erbrechen, Nackenstarre, Hyperästhesien, Ataxie, Paresen, Strabismus, Seh- und Hörstörungen, Delirien und Somnolenz. Das Fieber erreicht selten einen hohen Grad, kann sogar ganz fehlen. Ergriffensein des Rückenmarkkanals äußert sich in Steifheit der Wirbelsäule und in Knieschmerzen.

Die seröse Meningitis führt bei Fortdauer der sie bedingenden anatomischen Grundlage zum Tode, kann sich aber nach frühzeitiger operativer Beseitigung des Infektionsherdes rasch zurückbilden. Das Schwinden meningealer Symptome nach Freilegung des Eiterherdes, wie ich es wiederholt an meiner Klinik beobachtet habe, kann jedoch nicht als charakteristisch für seröse Meningitis angesehen werden, da, wie erwähnt, auch bei der durch die Lumbalpunktion nachgewiesenen, purulenten Form nach operativen Eingriffen Heilung beobachtet wurde. Im allgemeinen ist die Prognose bei bakterienfreier Lumbalflüssigkeit günstiger als beim Nachweis von Mikroorganismen.

Die Diagnose der serösen Meningitis kann demnach immer nur mit

*) Wiener med. Wochenschr. 1900.

**) Comptes rendus du XII. Congr. intern. d. Med. a Moscou 1897.

Digitized by Google

einer großen Wahrscheinlichkeit gestellt werden, wenn spontan oder nach einem operativen Eingriff die meningealen Symptome und Hirndruckerscheinungen rasch schwinden und Heilung eintritt. Während der Dauer der schweren Hirnsymptome ist sie von der purulenten Form oder vom Extraduralabszeß, ja selbst vom Hirnabszeß nicht zu trennen. Nach Jansen (l. c.) wird die Diagnose der serösen Meningitis gestützt durch das Vorhandensein einer Bogengangsfistel und durch Neuritis optica.

Die Lumbalpunktion bietet keine absolut sicheren Anhaltspunkte für die Diagnose, weil auch bei der Meningitis purulenta eiter- und keimfreie Zerebrospinalflüssigkeit gefunden wird. Außerdem ist zu berücksichtigen, daß die eitrige Meningitis nicht selten durch eine seröse Exsudation an den Meningen eingeleitet wird. Ebensowenig sind Menge und Qualität der durch die Lumbalpunktion gewonnenen Flüssigkeit, sowie der bei der Punktion sich ergebende gesteigerte Druck im Zerebrospinalraume für die Diagnose verwertbar, da sie bei allen intrakraniellen Komplikationen in gleicher Weise alteriert sein können.

Die Lumbalpunktion wird nach Quincke in der linken Seitenlage, nach Heubner und Fürbringer sitzend und meist ohne Narkose zwischen dem 3. und 4. Lendenwirbel ausgeführt. Die 0,6—1,2 mm dicke und 12 cm lange Hohlnadel wird seitlich von den Dornfortsätzen in den Lumbalsack eingestochen. Dies gelingt ziemlich leicht, da die durch Ligamente geschlossenen Interkostalräume bei nach vorn gebeugter Wirbelsäule weit voneinander abstehen. Bei Kindern wird die Kanüle zwischen 2 Dornfortsätzen mit leichter Richtung nach oben, bei Erwachsenen ½—1 cm seitlich von der Mittellinie und die Spitze gegen diese gerichtet, eingeschoben. Je nach der Dicke der Fettschichte und der Muskulatur erreicht die Spitze der Kanüle den Subarachnoidealsack in einer Tiefe von 2—6—8 cm. Die gelungene Punktion wird durch den Austritt der Spinalflüssigkeit aus der Kanüle erkannt. Die Druckhöhe im Zerebrospinalraum wird danach beurteilt, ob die Flüssigkeit tropfenweise oder in kontinuierlichem Strahl abfließt. Der Abfluß einer zu großen Flüssigkeitsmenge kann Kollaps herbeiführen; 8—10 g dürften für eine gründliche Untersuchung hinreichen. Aspiration der Flüssigkeit kann bedenkliche Folgen haben.

Das Lumbalpunktat ist klar oder trüb. Letzteres findet man bei purulenter Meningitis, bei oberflächlichen Hirnabszessen (Alexander, M. f. Ohrenheilk. 1904) und bei Eiteransammlung in den Ventrikeln. Auch das Fehlen von Fibrinogerinnseln im klaren Punktat spricht für Meningitis (Alexander)*). Der Nachweis von Tuberkelbazillen, Streptokokken oder Diplokokken im Punktat läßt mit großer Wahrscheinlichkeit auf Meningitis purulenta resp. tuberculosa schließen. Diagnostisch wichtig ist die Untersuchung auf anaerobe Mikroorganismen (Ghon). Leukozyten allein sind nach Siebenmann nicht beweisend für Meningitis. Prognostisch ungünstig ist der Nachweis von Streptokokken**) und Tuberkelbazillen im Punktate.

Für die Indikation eines operativen Eingriffs kommt, wie Hammerschlag zuerst hervorgehoben hat, die Lumbalpunktion nicht in Betracht, da der Nachweis der Leukozyten und Mikroorganismen nach dem gegenwärtigen Stande unserer Anschauungen einen bis in die Schädelhöhle reichenden Eingriff nicht kontraindizieren. Nach Alexander***) empfiehlt es sich, schon bei geringen Anzeichen der Meningitis, vor der Operation die Lumbalpunktion auszuführen, um den Zustand der Meningen zur Zeit des Eingriffes festzustellen. Es dürfte sich dann zeigen, daß manche als postoperativ erklärte, klinisch wenig ausgeprägte Meningitiden schon vor der Operation bestanden haben. Cozzolino verwirft sie bei der tuberkulösen Meningitis. Die Menge der Punktionsflüssigkeit variiert von einigen Tropfen bis 20—30 ccm als Maximum. Hat man den Lumbalsack verfehlt oder bestehen im spinalen Subarachnoidealraum Adhäsionen oder ist die Kommunikation zwischen den basalen und spinalen Subarachnoidealräumen unterbrochen, so kommt keine Flüssigkeit zum Vorschein.

Als Nachwirkung der Operation wurden heftige Kopfschmerzen (Lichtheim), vorübergehende Hörstörungen und, als Folge der Verletzung der Kauda, Schwäche

*) Deutsche med. Wochenschr. 1905.

**) Gruening fand bei einem an Hirnabszeß operierten und geheilten Falle Streptokokken im Lumbalpunktate (Archiv of Otology Vol. XXXIII).

***) Abschnitt „Chirurgische Erkrankungen des Ohres" in Professor Hocheneggs Lehrbuch der Chirurgie und Operationslehre.

Digitized by Google

in den unteren Extremitäten beobachtet. Subnormale Temperaturen geben zu keiner Besorgnis Veranlassung, wenn sie nicht von Kollaps begleitet sind (Bönninghaus). Luftaspiration durch die Kanüle während einer tiefen Inspiration wurde von Voß (Zeitschr. f. Ohrenheilk., Bd. LIII) beobachtet *).

Die Aufgabe der Therapie beim Auftreten meningealer Symptome besteht in der baldigen Freilegung der Mittelohrräume (Jansen), Bloßlegung der Dura im Bereiche des Tegmen tymp. und antri behufs Entleerung eines etwaigen Extraduralabszesses und, wo ein solcher nicht gefunden wird, in Spaltung der Dura. Wird hierbei die Zerebrospinalflüssigkeit in großer Menge und unter starkem Drucke entleert und gehen die Meningealsymptome rasch zurück, so wird dadurch erst die Diagnose der serösen Meningitis sichergestellt. Dauern nach der Spaltung der Dura die schweren Symptome an, so ist auch die Exploration auf Hirnabszeß angezeigt, eventuell die Punktion des Hirnventrikels zu versuchen (Jansen, Böninghaus, Lannois, Müller). Die Lumbalpunktion scheint, abgesehen von einer Linderung der Symptome, auf den Verlauf der Meningitis keinen wesentlichen Einfluß zu üben, doch dürfte in den Fällen, bei denen über Heilung der Meningitis berichtet wird, der wiederholt ausgeführten Lumbalpunktion eine gewisse Bedeutung zukommen. (Cohn, Zeitschr. f. Ohrenheilk. Bd. XXXVIII.) Bei hohem Fieber sind nach Freilegung des Sinus und nach konstatierter Thrombophlebitis die Thromben auszuräumen, eventuell auch die hintere Schädelgrube zu eröffnen.

Preysing, Zeitschr. f. Ohrenheilk. Bd. XXXIII. — Jansen, Archiv f. Ohrenheilk. Bd. XXXV. — Grunert, Archiv f. Ohrenheilk. Bd. XLIII. — Gradenigo, Archiv f. Ohrenheilk. Bd. XLVII. — Heßler, Archiv f. Ohrenheilk. Bd. XXXIII. — Moure, Revue hebdom. 1900, Nr. 1. — Brieger, 8. Vers. d. Deutsch. otol. Ges. Hamburg 1899. — Hennebert, Bull. de la soc. belge d'otol. et de laryng. Nr. 2, Bruxelles 1897. — Müller, Deutsche med. Wochenschr. 1899, Nr. 45. — Gh. Levi, Archives de Médicine expérimentale. Janv. 1897. — Hammerschlag, Wiener med. Wochenschr. 1900. — Merkens, Zeitschr. f. Chir. Bd. LIX. — Lecène, Revue de chirurgie 1902. — Kümmel, Festschr. f. Lucae 1905. — Lermoyez et Bellin, VII. intern. Otologenkongreß in Bordeaux. — Zeroni, Archiv f. Ohrenheilk. Bd. LXVI. — Alexander, Deutsche med. Wochenschr. 1905. — Delsaux, La presse otolaryng. belge. 1905. — Hennebert, La presse otolaryng. belge 1905. — Hinsberg, Zeitschr. f. Ohrenheilk. Bd. L. — Hölscher, Bresgens Sammlung, herausgeg. von Heermann, Bd. VIII. — Hofer, Wiener med. Wochenschr. 1905, Nr. 5. — Knochenstiern, St. Petersburger med. Wochenschrift 1905.

## Der otitische Hirnabszeß.

Der Hirnabszeß entwickelt sich entweder nach der Kontinuität durch unmittelbares Übergreifen der Eiterung auf die Hirnsubstanz oder ohne makroskopisch nachweisbaren Zusammenhang mit dem Eiterherde im Schläfebeine. Eine genaue Untersuchung solcher Befunde ergibt jedoch öfter eitrige Infiltration des scheinbar nicht erkrankten Knochens und eine entzündliche Erkrankung der ihn begrenzenden Dura und Hirnpartien. Die freigelegte Dura erscheint durch Exsudatauflagerungen an ihrer äußeren Fläche verdickt, oft mit der anliegenden Hirnpartie verlötet, zuweilen fistulös durchbrochen **) (Fig. 293).

*) Großmann, Berliner otol. Ges. 1905. — Grunert, Münchener med. Wochenschr. 1905. — Hölscher, Med. Korrespondenzbl. d. Württemberg. ärztl. Vereins 1905. — Voß, Charitéannalen Bd. XXIX. — Lombard et Caboche, Congr. int. de Bordeaux 1904. — A. Knapp, Arch. of Otol. Vol. XXXIII, 1904.

**) Nach den statistischen Daten Körners war in 100 in der Literatur verzeichneten Fällen das Areale der Hirnsubstanz zwischen Dura und Hirnabszeß in 17 % erweicht, in 26 % mit den Hirnhäuten verwachsen, in 15 % fistulös durchbrochen und in 42 % bestand eine Fistel, die durch Dura und Hirnrinde hindurch den Eiterherd im Schläfebeine mit dem Hirnabszeß in Kommunikation setzte.

Digitized by Google

Abbildung des Trommelhöhlendurchschnittes eines an otit. Schläfelappenabszeß verstorbenen Individuums. p' p'' p = kolbige, dünngestielte Polypen, aus der Trommelhöhle in den Gehörgang hervorwuchernd. l = 1½ mm große Dehiszenz des Tegmen tymp. ohne Spuren von Caries in der Umgebung. d = die durch Exsudatmassen geschwulstartig abgehobene, an den Schläfelappen angelötete harte Hirnhaut. ö = schräg verlaufender Fistelkanal in der Dura mater, dessen innere Öffnung unmittelbar mit einem hühnereigroßen, jauchigen Abszesse im Schläfelappen kommuniziert. Von einem 21jährigen, seit der Kindheit an skarlatinöser Mittelohreiterung leidenden Mädchen, welches seit 5 Wochen an heftigen Kopfschmerzen litt, jedoch bis zum letzten Lebenstage herumging. In der 10. Woche ihres Aufenthaltes an der Klinik plötzlich Schüttelfrost, Temperatur 40,0, allgemeine Konvulsionen, Trägheit der Pupillenreaktion, Nackenstarre, Bulbi nach innen und oben gekehrt, Puls fadenförmig, unregelmäßig, Sopor, Tod nach 7½ Stunden infolge von Durchbruch des Abszesses an der Hirnoberfläche.

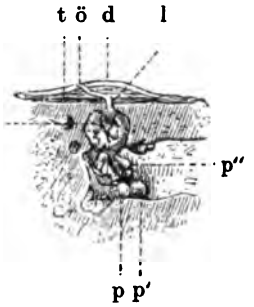

Fig. 293.

Wo jede Spur einer Knochenerkrankung fehlt, dürfte die Verbreitung der Entzündung zum Gehirne entweder durch Phlebitis und Thrombenbildung der vom Ohre in die Schädelhöhle eintretenden Venen (von der thrombosierten Vena auditoria, Jansen) oder durch die Fortwanderung von Bakterien längs der Spalträume jener Bindegewebszüge hervorgerufen werden, welche die anastomosierenden Blut- und Lymphgefäße des Mittelohres und der Schädelhöhle begleiten. In solchen Fällen ist die Dura über dem Abszeß unverändert, kann aber auch mit Granulationen oder Eiter bedeckt sein. Von präformierten Überleitungswegen in die Schädelhöhle kommt in seltenen Fällen der Aquaeductus vestibuli in Betracht. (Boesch*) Politzer**), Wegener***).)

Die Lage der otitischen Hirnabszesse ist nach v. Bergmann†) stets eine typische und zwar entweder im Schläfelappen oder in der Kleinhirnhemisphäre der erkrankten Seite; im letzteren Falle meist nach ulzerösem Durchbruch der hinteren Pyramidenfläche (Fig. 294) oder durch Vermittlung einer Labyrintheiterung. In der Mehrzahl der Fälle liegt der Abszeß in der Nähe des Eiterherdes (Körner).

Abbildung der oberen und hinteren Fläche des Felsenbeins von einem an otit. Kleinhirnabszeß verstorbenen Individuum. t = ein 5 mm großer Knochendefekt am Tegmen tymp.; Schleimhaut stecknadelkopfgroß perforiert; die Dura mater aufgewulstet und mißfarbig. p = der thrombosierte Sinus petr. sup. durchbrochen. ö = kariös-nekrotische Lücke an der hinteren Pyramidenfläche, in welcher die rauhe und unebene, isolierte Labyrinthkapsel sichtbar ist. i = Porus acust. int. In der linken Kleinhirnhemisphäre zwei haselnußgroße mit der Lücke ö im Felsenbeine kommunizierende Abszesse. Von einem 36jährigen, skrophulösen, seit 2 Jahren an Otorrhöe leidenden Mädchen, welches mit heftigen Hinterhauptschmerzen und linksseitiger Fazialparalyse aufgenommen wurde. 14 Tage nach der Aufnahme stellte sich wiederholtes galliges Erbrechen und Fieber ein, welcher Zustand 9 Tage andauerte. Am 10. Tage verlor

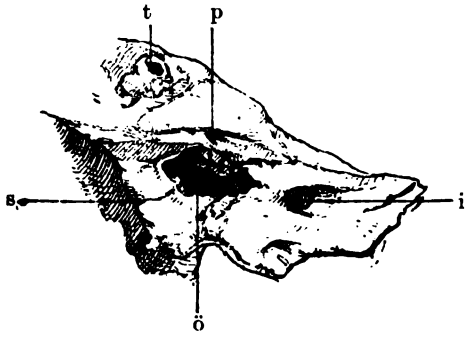

Fig. 294.

*) Zeitschr. f. Ohrenheilk. Bd. L.
**) Archiv f. Ohrenheilk. Bd. LXV und Passow, Verh. d. D. otol. Ges. 1906.
***) Archiv f. Ohrenheilk. Bd. LXVIII.
†) Die chirurgische Behandlung der Hirnkrankheiten. Arch. f. klin. Chirurgie, Bd. XXVI.

Digitized by Google

Patientin das Bewußtsein, Nacken steif, linke Pupille verengt, Puls fadenförmig, am folgenden Tage Exitus letalis.

Unter den 100 Fällen Körners war 63mal der Schläfelappen Sitz des Abszesses, 31 Proz. entfielen auf das Kleinhirn und 6 Proz. auf das gleichzeitige Ergriffensein beider Hirnteile. Nach Heimanns Statistik verhält sich die Zahl der Schläfelappenabszesse zu der der Kleinhirnabszesse wie 68.3 Proz. zu 31.7 Proz., nach Neumann wie 63.4 Proz. zu 36.6 Proz.*).

Die seltenen Ausnahmefälle, bei denen in der dem erkrankten Ohre entgegengesetzten Hirnhälfte Abszesse gefunden wurden (Tröltsch, Magnus u. a.), sind mit Recht als pyämische Metastasen aufgefaßt worden, wie sich solche in den verschiedensten Hirnteilen und auch in anderen Organen ansässig machen können. Nicht selten ist der Hirnabszeß mit purulenter Meningitis und mit Phlebitis der Hirnblutleiter kombiniert**).

Was die Lokalisation der Hirnabszesse in ihrer Beziehung zum Sitze des Eiterherdes im Schläfebeine anbelangt, so kann als Regel angenommen werden, daß Abszesse im Großhirne resp. im Schläfelappen bei den auf die mittlere Schädelgrube fortgepflanzten Eiterungen sich entwickeln, während die Kleinhirnabszesse bei Labyrintheiterungen, bei eitriger Entzündung oder Caries der hinteren Pyramidenfläche, seltener bei Eiterungen im Warzenfortsatze (Pomeroy) und bei infektiöser Sinusthrombose vorkommen. Dem Eiterherde im Schläfebeine nicht entsprechende Lokalisation des Abszesses wurde von Dupuy, Körner und Verfasser beobachtet. Abszesse in der Brücke, im Kleinhirnschenkel, im verlängerten Mark und im Lobus occipitalis (Lannois und Jaboulay) zählen zu den großen Seltenheiten.

Der Sitz des Schläfelappenabszesses entspricht meist dem Tegmen tymp. und antri. Die Kleinhirnabszesse nehmen entsprechend dem kariösen Durchbruch an der hinteren Pyramidenfläche meist den vorderen und unteren Abschnitt der Hemisphäre ein. Die vom Labyrinthe oder seiner Umgebung ausgehenden Kleinhirnabszesse liegen zumeist im medialen Abschnitte, die vom Sinus transversus und seiner Nachbarschaft ausgehenden im lateralen Abschnitte des Kleinhirns. Diese Verhältnisse müssen bei der operativen Eröffnung der Hirnabszesse berücksichtigt werden.

Anzahl und Größe der Hirnabszesse variiert mannigfach. Meist besteht nur ein Hirnabszeß; multiple miteinander kommunizierende oder in der Hirnsubstanz isolierte Eiterherde sind keineswegs selten (Knapp, Heiman, Grunert, Schmiegelow, Treitel, Kümmel, Paulsen, Frey, Politzer). Mehrere Male wurden gleichzeitige Abszesse im Groß- und Kleinhirn beobachtet (von Heiman 11mal unter 645 Fällen). Zuweilen besteht zwischen der Ulzerationsstelle an der Dura und dem Hirnabszeß ein Fistelgang, durch den unter günstigen Verhältnissen der Abszeßinhalt durch die Trommelhöhle in den Gehörgang abfließen kann. Die Größe der Abszesse variiert von der einer Erbse bis zu der eines Gänseeies und darüber. In mehreren von mir beobachteten Fällen nahm der Großhirnabszeß fast den ganzen Schläfe- und Stirnlappen ein (Sutphen). Kleinhirnabszesse erreichen in der Regel nur eine geringe Größe. In einem von mir beobachteten Falle, bei dem die Diagnose auf Kleinhirnabszeß gestellt wurde, fand sich die ganze Kleinhirnhälfte in eine große schwappende Abszeßhöhle umgewandelt. Befunde von ausgedehnten Kleinhirnabszessen werden auch von Gibbon, Drew und Raymond beschrieben. Heimann (Archiv f. Ohrenheilk. Bd. LXVI), der die in der Literatur zerstreuten Fälle gesammelt hat, fand unter 645 durch akute und chronische Mittelohreiterungen induzierten Hirnabszessen 457 Großhirn- und 188 Kleinhirnabszesse.

Ältere Abszesse sind, jedoch nicht konstant, von einer bis 5 mm dicken Bindegewebskapsel umgeben. Der Zeitraum, den diese zu ihrer Entwicklung braucht, läßt sich bei den chronisch sich entwickelnden otitischen Abszessen schwer konstatieren. Nach den Angaben von Lebert, Schott, Huguenin und Gull zwischen 3—12 Wochen. Jansen sah eine ausgebildete Abszeßkapsel 5 Wochen nach dem Auftreten einer Otitis med. acuta und 10 Tage nach den ersten Abszeßsymptomen. Uchermann (Zeitschr. f. Ohrenheilk. Bd. XLVI) schätzt das Alter des Abszesses

*) Neumann, Der otitische Kleinhirnabszeß. Deutike, Leipzig, Wien 1907.

**) Brieger, Vers. deutsch. Naturf. u. Ärzte, Wien 1894. — Schubert, Vers. deutsch. Naturf. u. Ärzte, Wien 1894. — Schmiegelow, Archiv f. Ohrenheilk. Bd. XXVI. — De Rossi, Kongreß in Rom 1895.

Digitized by Google

aus der Dicke der Balgkapsel. Nach Neumanns Untersuchungen*) an meiner Klinik ist nicht die Dauer des Abszesses allein, sondern die Art der Bakterien hierfür maßgebend. Diplokokken begünstigen die Bildung einer Kapsel; bei anaeroben Mikroorganismen kommt keine feste Kapsel zu stande. Dieses Verhalten ist für den postoperativen Verlauf von Bedeutung. Nach Preysing**) erfolgt die Abkapselung des Abszesses bei geringer Virulenz der Erreger, während der Organismus bei hoher Virulenz der pathogenen Keime keine Zeit findet, den Infektionsherd einzudämmen. Über einen Fall von histologisch untersuchter Narbenbildung nach operativ geheiltem Hirnabszeß berichtet Passow (Zeitschr. f. Ohrenheilk. Bd. XXXVII.)

Nach einer Zusammenstellung von Heßler waren von 49 Hirnabszessen nach chronischer Mittelohreiterung 32 eingekapselte; unter 13 nach akuter Mittelohreiterung entstandenen 5 eingekapselte.

Die Hirnabszesse üben oft einen Einfluß auf ihre Umgebung aus, der sich in Erweichung der anliegenden Hirnteile, Abplattung der Windungen, Infiltration der Rinde auch bei intakter Kapsel kundgibt. Ebenso kommt es noch vor dem Durchbruch des Abszesses nicht selten zu Hydrops der Ventrikel, seröser, serofibrinöser oder purulenter Meningitis. Komplikatorische Enzephalitis ohne Hirnabszeß bei Mittelohreiterungen kommt äußerst selten vor (Oppenheim)***).

**Symptome.** Im klinischen Verlauf der otitischen Hirnabszesse können 4 Stadien unterschieden werden: das initiale, latente, manifeste und Terminalstadium.

Im ersten Stadium decken sich die Symptome mit dem Symptomenkomplex der ursächlichen Eiterung. Die Symptome des zweiten Stadiums sind so vager Natur, daß sie für sich allein die Diagnose nicht ermöglichen (Mattigkeit, Abmagerung, Schlaflosigkeit blasses Kolorit, Appetitlosigkeit). Das dritte, manifeste Stadium zeigt bereits ausgesprochene Merkmale des Hirnabszesses.

In diesem Stadium sind folgende Symptome besonders hervorzuheben:

I. Die Symptome der Eiterung an und für sich bestehen in: Fieberparoxysmen, Schüttelfrösten, allgemeiner Mattigkeit und Hinfälligkeit, Herabsetzung des allgemeinen Ernährungszustandes (meist bei Zerebellarabszessen), Anorexie, Verdauungsstörungen, Foetor ex ore, ganz besonders aber in einer schon von Broca erwähnten Temperaturerhöhung im Bereiche der erkrankten Schädelhälfte. Die Allgemeintemperatur zeigt häufig keine erhebliche Steigerung, ja nach Oppenheim machen sogar bedeutende und andauernde Temperaturerhöhungen einen unkomplizierten Hirnabszeß unwahrscheinlich. Diese Ansicht teilen auch Leutert und R. Hoffmann, die als Ursache einer fieberhaften Temperatursteigerung den Hinzutritt von Meningitis annehmen. Herpes labialis haben Schmiegelow und Körner beobachtet. Nicht selten besteht nach meinen Beobachtungen bei Schläfelappenabszessen ein fixer Kopfschmerz in der betreffenden Parietalgegend, bei Kleinhirnabszessen im Hinterkopfe. Eine eigentümlich steife Haltung des Kopfes und Nackens, sowie Schmerzen beim Neigen des Kopfes nach vorn finden sich namentlich bei Kleinhirnabszessen. Zirkumskripte Perkussionsempfindlichkeit in der betreffenden Scheitel- und Schläfegegend ist häufig, doch für sich allein nicht charakteristisch für Hirnabszeß.

II. Drucksteigerungssymptome, wie Kopfschmerz, Schwindel, Erbrechen, Unbesinnlichkeit, Geschwätzigkeit und Bedrohung der Umgebung (Frey), Delirien, Strabismus, Seh- und Sprachstörungen, Pulsverlangsamung, Neuritis optica, Veränderungen an den Pupillen, Intelligenz-

*) l. c. S. 12.

**) Archiv f. Ohrenheilk. Bd. LI.

***) Vgl. Th. Barr, Glasgow. med. Journ. 1878. — Orne Green, Med. and surg. reports of the Boston City Hospital, 1877, II. Series. — Moure, Revue hebd. de laryng., d'otol. etc. Nr. 43. — Okuneff, Internat. med. Kongreß Moskau 1897. — Gruening, Transactions of the Amer. otol. Soc. 31. ann. meet. 1898.

Digitized by Google

störungen (slow cerebration), Apathie, Somnolenz, Cheyne-Stokessches Atmen, eklamptische Anfälle mit dem besonderen Charakteristikon des zeitlichen Verschwindens und Wiederkehrens der angeführten Erscheinungen. Von diesen Symptomen hält Oppenheim und ebenso v. Bergmann, Macewen und Barr die Pulsverlangsamung für das wichtigste, welches nur in der Minderzahl der Fälle vermißt wird. Neuritis optica wird, nach meinen klinischen Beobachtungen, nur in einem geringen Bruchteile der Fälle gefunden, während leichte Grade von Hyperämie der Netzhaut ebenso bei Sinusthrombosen und Meningitiden vorkommen. Ausgesprochene Stauungspapille, ein wichtiges Symptom bei Kleinhirnabszessen, ist bei Schläfelappenabszessen selten*).

III. Herdsymptome bei Hirnabszessen sind selten. Worttaubheit (Ferrier, Horsley, Politzer, Van Gehuchten und Goris), amnestische oder optische Aphasie (Oppenheim), Sprachstörungen werden vorzugsweise bei Abszessen im linken Schläfelappen beobachtet, während sie bei Abszessen im rechten Schläfelappen gewöhnlich fehlen. Zuweilen verraten sich die Schläfelappenabszesse noch durch Drucklähmungen des N. oculomotorius mit Mydriasis und Ptosis oder durch Fernwirkung auf die Capsula interna: Lähmungen und Anästhesie oder Hyperästhesie, seltener Krämpfe der entgegengesetzten Extremitäten und gekreuzte Abduzens- und Fazialislähmung, homonyme bilaterale Hemiopie (Körner), gekreuzte Fazialis- und Hypoglossuslähmung (Müller, Archiv f. Ohrenheilk., Bd. L) und gekreuzte Schwerhörigkeit auf dem vorher gesunden Ohre.

Im terminalen Stadium sind viele Symptome des manifesten Stadiums bereits geschwunden und an Stelle dieser gesellen sich zu den bestehenden agonale Symptome hiezu.

Die Kleinhirnabszesse, bisweilen mit Schüttelfrost, Schwindel und Erbrechen beginnend, verlaufen unter mannigfachen Reiz- und Drucksymptomen. Zu letzteren, welche auf Kompression der Brücke, des Wurms, der Medulla oblongata und der in der hinteren Schädelgrube entspringenden Hirnnerven bezogen werden, zählen die Dysarthrie und Dysphagie, mechanisches Gähnen, Trismus (Monnier), Lähmung des gleichseitigen N. facialis mit halbseitiger Gaumensegelparese (Thompson, Heimann, Politzer) und Parese des N. abducens (Katz), Nystagmus (Oppenheim) gegen die kranke Seite, Stauungspapille (Hansberg, Politzer), Ptosis (Reier, Moos, Steinbrügge), Glykosurie (Ulrich, Frey), Parästhesien in den Gliedmaßen (Ceci), Fehlen des Patellarreflexes (Strümpel), allgemeine Hyperästhesie (Heimann, Lebert), Blasenstörungen, Nackensteifigkeit (Jansen) und die nicht selten beobachtete zerebellare Ataxie, welche wahrscheinlich durch Fernwirkung auf den Wurm des Kleinhirns (Nothnagel) bewirkt wird, jedoch auch bei anderen Komplikationen zur Beobachtung kommt (Koch, Paulsen). Durch Fernwirkung von Kleinhirnabszessen auf die Brücke und das verlängerte Mark sind die Gangstörungen (Koch) und das Fallen nach vorne (Dupuy) zu erklären. In mehreren meiner klinischen Fälle kam es bei Kleinhirnabszessen zu Parese und Paralyse der Läsionsseite. Macewen sah in einem Falle gleichseitige Lähmung des Armes. Uffenorde beobachtete bei linkseitigem Kleinhirnabszeß Krämpfe in den linken Extremitäten, die er auf Reflexwirkung von der linken Kleinhirnhemisphäre auf die rechte Großhirnhemisphäre zurückführt.

Der Verlauf des otitischen Hirnabszesses ist sehr unregelmäßig, in vielen Fällen latent, ohne auffällige Hirnsymptome. Die stürmischen Erscheinungen entwickeln sich manchmal schon mehrere Wochen vor dem letalen

*) Lannois et Jaboulay, L'hémianopsie dans les abcès cérébraux d'origine otique. Revue hebd. de laryng., d'otol. et de rhin. 1896.

Digitized by Google

Ausgange, dauern jedoch selten ununterbrochen an, sondern treten bald in längeren, bald in kürzeren Intervallen anfallsweise auf. In anderen Fällen entwickeln sich die vehementen zerebralen Symptome erst einige Stunden vor dem Tode. Zwei Fälle von Kleinhirnabszeß aus meiner Klinik zeigten während des Lebens keinerlei Symptome und endeten plötzlich beim Aufrichten im Bette letal.

Die Dauer des Hirnabszesses ist wegen der wenig ausgesprochenen Symptome oft gar nicht bestimmbar. Fälle, bei denen die stürmischen Symptome bis zum Eintritte des Todes in auffallend kurzer Zeit verliefen, zeigten bei der Sektion einen alten, von einer Bindegewebskapsel umschlossenen Abszeß. Bei multiplen Eiterherden zeigen die Veränderungen in der Umgebung der Abszesse, daß diese in verschiedener Zeit entstanden sind.

**Prognose.** Der Ausgang des otitischen Hirnabszesses ist, wenn er nicht durch einen operativen Eingriff entleert wird, letal. Die in der Literatur beschriebenen Spontanheilungen durch Verkalkung (Gull, Pennmann) oder durch Resorption des Abszeßinhaltes (Braun, Brieger, Reinhard) sind indes nicht vollkommen beweiskräftig. Als einwandfrei dürfte nur der von Sutphen berichtete Fall von Spontanheilung eines Kleinhirnabszesses gelten. Bei den von Bruns, Huguenin, Zimmermann, Wreden, Boucher, Wilde, Pollak, Gruber u. a. publizierten Beobachtungen von Durchbruch des Hirnabszesses nach außen dürfte es sich in der Mehrzahl um einen Extraduralabszeß gehandelt haben. Zweifellos aber können sich Hirnabszesse nach Verwachsung des Hirns mit den Hirnhäuten und mit dem Knochen nach außen entleeren (Mac Leod, Macewen, Truckenbrod und Schede, Randall u. a.). Diese spontanen Abflußkanäle, zu denen auch die fistulösen Kommunikationsöffnungen am Tegmen zwischen Hirnabszeß und Mittelohr zu rechnen sind, erweisen sich in der Mehrzahl der Fälle für die Entleerung des Abszesses als ungenügend (v. Bergmann).

Die Hirnabszesse enden ohne operativen Eingriff in der Regel letal, entweder durch Meningitis nach Durchbruch des Abszesses an die Hirnoberfläche oder durch Enzephalitis, durch Ruptur und Entleerung des Abszesses in die Hirnventrikel (Cozzolino). Endlich kann der letale Ausgang durch Hirnödem und Hirndruck, durch Lähmung der Respirations- und Zirkulationszentren, durch Erschöpfung oder durch Metastasen in anderen Organen, insbesondere in den Lungen, eintreten.

**Diagnose.** Die Diagnose des Hirnabszesses ist bei dem unbestimmten Verlaufe und dem oft fehlenden, nicht selten unausgesprochenen Symptomenkomplexe sehr schwierig, oft unmöglich. Im latenten Stadium fehlt häufig jeder diagnostische Anhaltspunkt, während wieder nach Eintritt der stürmischen Symptome die Unterscheidung von den anderen otitischen Komplikationen (Meningitis purulenta, serosa, tuberculosa, Extra- und Intraduralabszeß) selten möglich ist. Besonders häufig bei Kindern, zuweilen aber auch bei Erwachsenen können unkomplizierte Mittelohreiterungen mitunter einen Symptomenkomplex hervorrufen, der zu Verwechslungen mit Hirnabszessen führen kann, umso leichter, wenn die Otitis mit Neuritis optica kompliziert ist (Kipp, Barker, Lane, Politzer, Taylor, Barnick). Dieses Symptom ist aber keineswegs für Meningitis oder Hirnabszeß charakteristisch. Welchen Schwierigkeiten die Differentialdiagnose zwischen Hirnabszeß, der zirkumskripten Pachymeningitis und den verschiedenen Formen der Meningitis und der Labyrintheiterung wegen der Gleichartigkeit der sie begleitenden Symptome begegnet, beweisen die zahlreichen, durch Sektionsbefunde kontrollierten Krankenbeobachtungen. In schwierigen Fällen kann die Differentialdiagnose erst nach dem Hervortreten prägnanter Symptome während der Krankenbeobachtung gestellt werden. Immerhin wird man in einer Anzahl von Fällen aus der Koinzidenz gewisser markanter Symptome, z. B. aus der



Digitized by Google

Aphasie, verbunden mit fixem Kopfschmerz in der Parietalgegend, mit Perkussionsempfindlichkeit, erhöhter Temperatur im Bereiche der erkrankten Schädelhälfte oder aus gekreuzter Extremitätenlähmung und durch andere Momente die Diagnose eines Schläfelappenabszesses mit Wahrscheinlichkeit zu stellen in der Lage sein. Ebenso kann bei fixem Hinterhaupt- oder Stirnkopfschmerz, kompliziert mit Schwindel, Ataxie, Nystagmus, Stauungspapille, Hyperästhesie der Kopfhaut, Lähmung der Extremitäten derselben Seite, die Diagnose eines Kleinhirnabszesses als wahrscheinlich angenommen werden.

Die Differentialdiagnose zwischen Hirnabszeß und Meningitis stößt häufig auf Schwierigkeiten, doch erhält der erfahrene Kliniker nicht selten durch den am Krankenbette erhaltenen Eindruck von dem Gehaben des Kranken manch wertvolle diagnostische Anhaltspunkte. Während der an Meningitis Erkrankte durch sein unruhiges Wesen (Flockenlesen, Zerren an der Bettdecke, Fluchtversuche, Schreien) auffällt, zeigt der an Hirnabszeß Erkrankte ein ruhiges, apathisches Wesen.

Die durch das Verhalten des Vestibularapparates, insbesondere den Nystagmus gewonnenen differential-diagnostischen Kennzeichen zwischen Kleinhirnabszeß und Labyrintheiterung wurden schon früher besprochen (S. 495).

Daß Hirntumoren und Hirntuberkel bei gleichzeitiger Mittelohreiterung und ausgesprochenen Herdsymptomen leicht mit Hirnabszessen verwechselt werden können, wird durch eine Reihe einschlägiger Beobachtungen bestätigt (Schulze, Haike, Uchermann, Oppikofer). Betreffs dessen sei darauf hingewiesen, daß Lähmungen der basalen Hirnnerven bei Zerebralabszessen selten beobachtet werden (Heßler), während sie bei Basistumoren die Regel bilden. Die Angabe Schulzes, daß auch urämische Erscheinungen bei gleichzeitiger Mittelohreiterung zur Verwechslung mit Hirnabszeß Anlaß geben können, wird durch eigene Beobachtungen bestätigt. Nach Oppenheim und Kümmel kann bei Mittelohreiterungen auch eine Reihe hysterischer Symptome zu Verwechslungen mit otitischen Hirnkomplikationen Veranlassung geben.

Die Prognose, bis vor mehreren Jahren noch eine absolut ungünstige, hat sich seit der Inaugurierung der operativen Eröffnung der Hirnabszesse viel günstiger gestaltet. Wird nach Freilegung des Eiterherdes und Entfernung alles Krankhaften im Schläfebeine der Hirnabszeß vor dem Eintritt deletärer Folgen eröffnet, so gelingt es in einer ansehnlichen Zahl von Fällen Heilung zu erzielen. Nach Heine (l. c.) bieten die der Dura naheliegenden Abszesse die günstigste Prognose. Hierher wären auch die sogenannten Rindenabszesse (Großmann, Archiv f. Ohrenheilk. Bd. LXIV und Kümmel, Zeitschr. f. klin. Medizin Bd. LV) zu rechnen. Veränderungen an der Sehnervenpapille sind nicht immer als ungünstiges Symptom aufzufassen*).

### Die chirurgische Eröffnung der otitischen Hirnabszesse.

Die Indikationen für die operative Eröffnung des Hirnabszesses ergeben sich aus den früher erörterten diagnostischen Momenten. Wenn auch zugegeben werden muß, daß die Indikationsstellung durch die Schwierigkeit der Diagnose eingeschränkt wird, so wird man demungeachtet auf Grund der gewonnenen Erfahrungen auch dort zu einem operativen Eingriffe sich entschließen, wo aus dem Symptomenkomplex nur mit Wahrscheinlichkeit die Diagnose auf Hirnabszeß gestellt werden kann. Wo bei konstatierter Labyrintheiterung Symptome eines Kleinhirnabszesses bestanden, wurde an

*) Cisneros, Abcès cérébelleux d'origine otique. Bullet. de laryngol., no. 33 et 34, 1906. — Emerson, Linn., A Case of Serous Meningitis Mistaken for Brain-Abscess. Operation. Recovery. The Laryngoscope, July, 1906, p. 553.

Digitized by Google

meiner Klinik in den letzten Jahren die Eröffnung der Abszesse an die Labyrintheröffnung angeschlossen (Neumann). Bei nicht sichergestellter Diagnose eines Kleinhirnabszesses wurde vorerst das Resultat der Labyrinthoperation abgewartet und bei Fortdauer der Zerebellarsymptome zur Eröffnung des Kleinhirnabszesses geschritten.

Am günstigsten dürfte sich die Prognose der Operation gestalten, wenn diese zu einer Zeit ausgeführt wird, wo die Diagnose des Hirnabszesses aus dem längere Zeit bestehenden fixen Kopfschmerz in der Scheitelbeingegend (Temporallappenabszeß) oder im Hinterhaupte oder in der Stirne (Kleinhirnabszeß) gestellt wird, oder wenn gewisse Ausfallserscheinungen (Aphasie) das Vorhandensein eines Hirnabszesses wahrscheinlich machen. Viel ungünstiger sind die Erfolge, wenn die Operation nach dem Eintritte schwerer Meningeal- und Hirnsymptome ausgeführt wird, da diese meist auf Durchbruch des Hirnabszesses in die Ventrikel oder an die Hirnoberfläche schließen lassen. Daß aber auch dann noch in manchen Fällen die Operation lebensrettend wirken kann, beweisen die in der Literatur verzeichneten Heilungen operierter Hirnabszesse, denen sich mehrere an meiner Klinik beobachtete anschließen. Wo man daher durch den Symptomenkomplex oder durch Ausschluß anderer intrakranieller Komplikationen zur Annahme eines otitischen Hirnabszesses gedrängt wird, muß ungesäumt zur chirurgischen Eröffnung desselben geschritten werden*).

### Operative Eröffnung des Schläfelappenabszesses.

Die operative Eröffnung des Schläfelappenabszesses kann nach zwei Methoden ausgeführt werden. Die erste Methode besteht in der direkten Freilegung der Schläfelappengegend oberhalb der Ohrmuschel, die zweite in der Eröffnung des Abszesses von den freigelegten Mittelohrräumen aus.

Die Narkose erfordert besondere Aufmerksamkeit. Nach Meier mahnt eine beim Meißeln auftretende Pulsverlangsamung, die als Drucksteigerungssymptom auf eine intrakranielle Komplikation hindeutet, zur äußersten Vorsicht, da bei Hirnabszeß infolge der Erschütterung leicht ein Durchbruch erfolgen kann.

Bei der ersten Methode, die jetzt mehr und mehr in den Hintergrund tritt, ist nach den anatomischen Untersuchungen Chauvels behufs Eröffnung der Schädelkapsel eine Stelle aufzusuchen, welche zwischen den Fußpunkten zweier Senkrechten gelegen ist, die man sich vor und hinter der Ohrmuschel beginnend auf die Verbindungslinie zwischen Augenwinkel und Kuppe der Ohrmuschel gezogen denkt. Die Stelle befindet sich 2½—3 cm über der äußeren Ohröffnung. Hier wird nun entweder mittels Meißel und Hammer, nach Mac Ewen mittels Trepans eine 3 cm große Öffnung angelegt. Bestehende Pulsation schließt die Anwesenheit eines tiefliegenden Abszesses nicht aus.

Allmählich brach sich die Erkenntnis Bahn, daß die Großhirnabszesse meist unmittelbar über dem Tegmen tympani liegen, daß es daher zweckmäßiger sei, die Eröffnung des Hirnabszesses im Anschlusse an die Radikaloperation auszuführen (Körner). Diese Operationsmethode, für die sich auch v. Bergmann entscheidet, wird jetzt im allgemeinen der zuerst geschilderten vorgezogen. Der technische Vorgang ist in Kürze folgender:

Nach Aufmeißelung des Warzenfortsatzes und Eröffnung des Antrums bei akuten Eiterungen, resp. nach Freilegung der Mittelohrräume

*) Vgl. Vinc. Cozzolino, Indirizzo terapico-chirurgico nelle Complicanze intracraniche da flogosi purulente dell' apparato uditivo. Rassegna di scienze mediche. 1892. — Röpke, Zur Operation des otitischen Großhirnabszesses mit besonderer Berücksichtigung des Heilwertes der Operation. Zeitschr. f. Ohrenheilk. 1898.

Digitized by Google

bei chronischen Mittelohreiterungen wird bei Verdacht auf Hirnabszeß das Tegmen antri entfernt und die Dura im Bereiche des hinteren Abschnittes der mittleren Schädelgrube freigelegt. Erweist sich die Dura unverändert, so kann man die Exploration des Hirnabszesses verschieben und erst dann zur Operation schreiten, wenn im weiteren Verlaufe die Zerebralsymptome nicht schwinden.

Von der Probepunktion mittels der Pravazschen Spritze wird jetzt fast vollständig abgesehen, da selbst dann, wenn man mit ihr oder mit dem Troikart in die Abszeßhöhle gelangt, die Kanüle durch Hirnsubstanz so verlegt werden kann, daß die Punktion ein negatives Resultat ergibt.

Nach der Freilegung der von Exsudat oder mit Granulationen bedeckten Dura wird diese möglichst weit kreuzförmig gespalten und nach dem Vorgange v. Bergmanns ein Spitzbistouri (noch zweckmäßiger das von Preysing angegebene zum Griffe rechtwinklig abgebogene Messer) vorsichtig in senkrechter Richtung 4 cm tief in die Hirnmasse versenkt und durch leichte Drehung des Instruments der Wundkanal, behufs Abflusses des Eiters, leicht gelüftet. Trifft man nicht sofort auf Eiter, so kann man nochmals vor und hinter der zuerst inzidierten Stelle mit dem Messer in die Hirnsubstanz eindringen. Daß derartige in das Mark eindringende Schnitte ohne Gefahr ausführbar sind (Bergmanns Tierexperimente), hat die klinische Erfahrung zur Genüge erwiesen.

Nach Eröffnung des Abszesses wird der Wundkanal durch eine Kornzange (Hansberg) so lange klaffend erhalten, bis der Eiter durch Ausspülung der Abszeßhöhle mit lauwarmer, steriler, physiologischer Kochsalzlösung oder mit verdünntem Perhydrol entleert ist. Die Gefahr einer eventuellen Infektion der weichen Hirnhäute durch den ausfließenden, oft jauchigen, mit fötiden Gasen gemengten Eiter ist geringer, als früher angenommen wurde, da die bakteriologische Untersuchung erwiesen hat, daß beim chronischen Hirnabszeß selbst jauchig-fötider Abszeßeiter nicht mehr virulent ist.

Nach der Ausspülung des Eiters wird die Abszeßhöhle mit steriler oder in Perhydrol getränkter Jodoformgaze locker tamponiert, die in den ersten Tagen täglich, später seltener zu wechseln ist. Eulenstein empfiehlt lange fortgesetzte Drainage, um die Ausfüllung der Höhle mit Granulationen zu befördern. Zur Besichtigung der Abszeßhöhle nach deren Entleerung eignet sich am besten ein Nasenspekulum. Whiting empfiehlt zu diesem Zwecke ein von ihm konstruiertes Enkephaloskop. (Trans. of the Amer. otol. Soc. 1903.)

Zu den unerwünschten Zufällen während der Nachbehandlung zählt der durch erhöhten Hirndruck oder durch ungenügenden Eiterabfluß bedingte Hirnprolaps durch die Wundöffnung und die Gangrän der prolabierten Hirnpartie. Bei 2 von mir operierten Fällen mit beträchtlicher Gangrän des prolabierten Hirns trat nach Abtragung der nekrotischen Partien Heilung ein.

Als Vorzüge dieser Operationsmethode wäre hervorzuheben, daß der Abszeß an seinem tiefsten Punkte eröffnet wird und daß größere Äste der Art. mening. med. nicht in das Operationsgebiet fallen.

Als ein Nachteil dieser Operation ist anzusehen, daß im Falle einer Fehldiagnose eine Infektion des eröffneten Duralsackes von dem eitrig erkrankten Mittelohre aus erfolgen kann.

Mac Ewen hat bereits 1878 bei einer Operation von der Schläfebeinschuppe aus behufs besserer Drainage eine Gegenöffnung am Tegmen tymp. angelegt. Schwartze, Gradenigo, Meier, Ferrier u. a. empfehlen ebenfalls die Anlage von zwei Öffnungen, die eine an der Schläfeschuppe und die andere am Tegmen tymp. — Eulenstein schlägt bei engen Raumverhältnissen in der Trommelhöhle vor, die dünne Schläfebeinschuppe durchzumeißeln und die zwischen der Öffnung am Tegmen tymp. und dieser Lücke noch bestehende Brücke mit der Zange zu entfernen. In mehreren von mir operierten Fällen wurde die Lücke im Tegmen tymp. durch Abmeißelung der oberen Gehörgangswand bis zur Schläfebeinschuppe erweitert.

Digitized by Google

### Operative Eröffnung der Kleinhirnabszesse.

Bei der technisch schwierigeren operativen Eröffnung von Kleinhirnabszessen kann ebenfalls nach zwei Methoden vorgegangen werden*). Die eine besteht darin, daß man nach Eröffnung des Warzenfortsatzes, resp. nach Freilegung der Mittelohrräume vor dem Sinus transversus zwischen diesem und dem hinteren Bogengange (Fig. 295) gegen die hintere Schädelgrube vordringt, indem man einen Teil der medialen Antrumswand und die hinter dem Antrum gelegene Knochenpartie entfernt (Jansen). Dieses Operationsverfahren ist schon deshalb allen anderen vorzuziehen, weil der Kleinhirnabszeß entsprechend der krankhaften Veränderung an der hinteren Pyramidenwand meist vorne und medial gelegen ist, daher von hier aus auf dem kürzesten Wege erreicht und entleert werden kann (Okada)**). Darauf ist umso sicherer zu rechnen, wenn die

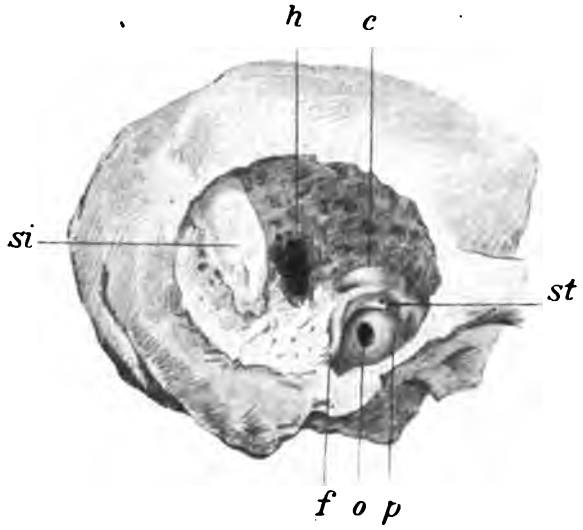


Fig. 295.

Freigelegte Mittelohrräume des rechten Schläfebeins. p = Promontorium. st = Stapes. o = Fenestra cochleae. f = N. facialis. c = Canalis semicircularis horizont. si = bloßgelegter Sinus transversus. h = Anlage der Operationslücke zwischen Bogengang und Sinus transv. zur Eröffnung eines der hinteren Pyramidenfläche entsprechenden Kleinhirnabszesses.

zwischen Bogengang und Sinus gelegene Knochenpartie kariös erweicht oder fistulös durchbrochen ist (Koch, Macewen, Hansberg, Czerny, Frey), in welchem Falle die Fistel unmittelbar in die Abszeßhöhle führt. Die Umgebung der Hirnfistel findet sich in solchen Fällen fast immer an die Pyramidenwand angelötet.

Die Größe der zwischen dem Sinus transversus und dem hinteren Bogen-

*) Grunert, Ein Beitrag zur operativen Behandlung des otogenen Hirnabszesses. Berliner klin. Wochenschr. 1896, Nr. 52. — Kretschmann, Beitrag zur Behandlung des otitischen Hirnabszesses. Münchener med. Wochenschr. Nr. 29, 1893.

**) Der einem Lehrbuch zugewiesene Raum gestattet es nicht, auf die zahlreichen, zur Eröffnung des Kleinhirnabszesses vorgeschlagenen Methoden näher einzugehen, und ich verweise deshalb auf die nach jeder Richtung hin erschöpfende und lehrreiche Monographie W. Okadas, Diagnose und Chirurgie des otogenen Kleinhirnabszesses in Dr. Haugs Vorträgen Bd. III, Heft 10, 1900.

Digitized by Google

gang anzulegenden Knochenlücke richtet sich nach den Distanzverhältnissen im speziellen Falle. Der Raum zwischen Sinus und Bogengang variiert von 0,5—1,0—1,5 cm. Im allgemeinen genügt eine dreieckige, mit der Spitze nach unten gerichtete 0,5—1,5 cm große Öffnung im Knochen, um ein genügendes Areale der hinteren Schädelgrube für die Inzision der Dura freizulegen. Erweist sich die Öffnung zu klein, so kann sie nach vorn bis zu der den hinteren Bogengang begrenzenden kompakten Knochenmasse, nach hinten durch Abmeißelung der lateralen Sinuswand vergrößert werden.

Wird der Abszeß von hier aus nicht eröffnet und hat man Grund anzunehmen, daß der Eiterherd lateral, resp. mehr in den oberen Partien des Kleinhirns gelegen ist, so wird die Schädelhöhle durch Schaffung einer Knochenlücke hinter dem Sinus eröffnet und von hier der Abszeß aufgesucht, ein Verfahren, welches von Macewen im allgemeinen bevorzugt wird. Bei gleichzeitiger Sinusthrombose kann man nach Spaltung des Sinus und Ausräumung der Thromben die dem Sinus entsprechende Durapartie behufs Entleerung des Abszesses durchtrennen.

Bei der zweiten, nur wenig üblichen Methode wird in der Weise operiert, daß man 4—5 cm hinter der Ohrmuschelinsertion zwischen dem Sinus transversus und dem Sinus occipitalis mit Meißel oder Trepan eine 3—4 cm große Lücke im Hinterhauptbeine schafft, durch welche die Dura und das Kleinhirn bloßgelegt werden kann. Die wichtigsten Bedenken, die gegen diese Operationsmethode erhoben worden sind *), gipfeln darin, daß die meisten Kleinhirnabszesse medial gelegen sind und daß es daher schwierig ist, von einer Trepanationsöffnung im Hinterhauptbein einen medial gelegenen Kleinhirnabszeß überhaupt aufzufinden. Über die von Fimmen (Diss. Leipzig 1905) vorgeschlagene doppelte Eröffnung des Kleinhirnabszesses durch Anlegung einer zweiten Öffnung an der Hinterhauptschuppe liegen noch keine klinischen Beobachtungen vor.

Nach Eröffnung des Abszesses wird die Abszeßhöhle entweder mit einer Bor- oder Perhydrollösung (5:100) unter sehr schwachem Drucke irrigiert. Die von der Mehrzahl der Operateure empfohlene Drainage der Abszeßhöhle hält Macewen für überflüssig. An meiner Klinik wurden in den letzten Jahren auf Vorschlag Neumanns durch Einlegen von in Perhydrol (5:50) getränkten Jodoformgazestreifen, insbesondere bei den durch anaërobe Bakterien hervorgerufenen Abszessen, die besten Resultate erzielt.

Das Symptomenbild nach der Entleerung der Großhirn- und Kleinhirnabszesse ist sehr verschieden. In manchen Fällen kennzeichnet sich das Operationsresultat durch baldige Rückkehr des Bewußtseins und durch das rasche oder allmähliche Schwinden der schweren Hirnsymptome. Barrs Fall von Kleinhirnabszeß erlangte wenige Stunden nach der Operation das Bewußtsein wieder. Die durch das entzündliche Hirnödem oder durch Fernwirkung des Abszesses hervorgerufenen Symptome, wie Sprachstörungen, Paresen, schwinden in der Regel nach Heilung des Hirnabszesses.

Bei regelmäßigem Verlaufe füllt sich die Abszeßhöhle mit Granulationen und es erfolgt die Vernarbung gewöhnlich binnen 3—6 Wochen. Die Mittelohreiterung kann mit der Vernarbung heilen, dauert aber manchmal auch nach derselben fort **).

Der tödliche Ausgang nach der Operation erfolgt durch verschiedene

*) Vgl. Paul Koch, Der otitische Kleinhirnabszeß. Berlin 1897.

**) Vgl. Barkan, Zeitschr. f. Ohrenheilk. Bd. XXXIII. — Barr, Zeitschr. f. Ohrenheilk. Bd. XXXIII. — Heiman, Zeitschr. f. Ohrenheilk. Bd. XXIII. — Holger Mygind, Archiv f. Ohrenheilk. Bd. LXV. — Schmiegelow, Archiv internat. de laryng. etc. 1905. — Schwabach, Festschr. f. Lucae 1905. — Steinhaus, Münchener med. Wochenschr. Bd. XXXVII, 1905. — Villard et Leclerc, Lyon méd. p. 373. — Frey, Wiener med. Presse 1905. — Köbel, Med. Korresp.-Bl. d. württ. ärztl. Ver. 1905. — Lobenhoffer, Inaug.-Diss. Erlangen 1905. — Moure, Soc. franç. d'otolog. 1905.

Digitized by Google

Komplikationen. Als solche sind zu nennen: Ausgebreitete Enzephalitis oder Gangrän der Hirnsubstanz, akutes Hirnödem, metastatische Abszesse in anderen Hirnabschnitten, Meningitis, Pyämie, Wundinfektion und allgemeine Paralyse durch Druck auf die Medulla oblongata. Da der Hirndruck durch die Narkose gesteigert wird, empfiehlt Milligan (Zeitschr. f. Ohrenheilk. 1905), vor der Operation von Kleinhirnabszessen die Lumbalpunktion vorzunehmen.

Faßt man die bisher publizierten Operationsresultate bei Hirnabszessen zusammen, so ergibt sich ein verhältnismäßig großer Prozentsatz der geheilten gegenüber den tödlich verlaufenden Fällen. Das Resultat dürfte sich weniger günstig gestalten, wenn man, gestützt auf die Erfahrung, annimmt, daß ein Teil der als geheilt entlassenen Fälle später an den Folgen des bestandenen Hirnabszesses oder anderweitiger Ohrkomplikationen zu Grunde geht*).

Die interne Behandlung des Hirnabszesses ist eine symptomatische; kalte Umschläge, Eisbeutel oder der Leitersche Kühlapparat. Innerlich die Darreichung von Narcoticis, subkutane Injektionen einer konzentrierten Antipyrinlösung (Fränkel, Turnbull) zur Bekämpfung der Kopfschmerzen, Ableitung auf den Darm, Kalomel, Klysmata bei bestehender Obstipation; Excitantia (Kampfer, Äther, Wein) bei Eintritt von Depressionszuständen bilden hier die wesentlichsten therapeutischen Hilfsmittel.

### Die otitischen Erkrankungen der Hirnblutleiter.

Von den im Schläfebeine verlaufenden venösen Blutleitern wird am häufigsten der an der Innenseite des Warzenfortsatzes verlaufende Sinus sigmoideus und transversus, seltener der Sinus petrosus superior und inferior, der Sinus cavernosus und der Bulbus venae jugularis internae, die Venae diploeticae (Osteomyelitis) von der eitrigen Entzündung ergriffen.

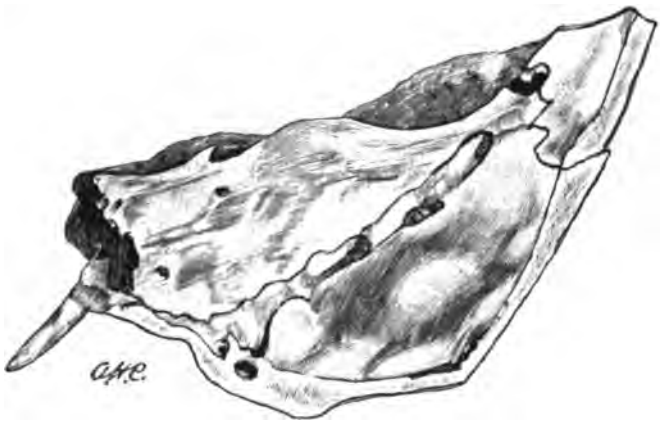

Fig. 296.

Arthur H. Cheatle**) beschreibt als Sinus petro-squamosus einen nicht konstanten und in seinem Verlaufe sehr variablen venösen Blutleiter (Fig. 296), welcher in

*) Über geheilte Hirnabszesse berichten ferner: U. Pritchard, Zeitschr. f. Ohrenheilk. Bd. XXII. — Manasse, Zeitschr. f. Ohrenheilk. Bd. XXXI. — Lichtenberg, Gesellsch. d. ungar. Ohren- und Kehlkopfärzte 1897. — Waggett, 67. ann. meet. of the British med. Assoc. Portsmouth 1899. — Frey, Archiv f. Ohrenheilk. Bd. LX und Wiener med. Presse 1905. — Neumann l. c.

**) Transactions of the VI. internat. Otological Congress in London 1899. London 1900.

Digitized by Google

einer Rinne der mittleren Schädelgrube gelegen, in den Sinus transversus einmündet und öfter durch einen Kanal des Schläfebeins und des Proc. zygomaticus an die Außenfläche des Schädels gelangt. Dieser Sinus vermittelt nach Cheatle die anastomotischen Verbindungen zwischen den Venen des Mittelohres und den Meningen und erklärt die Fortleitung eitriger Infektion vom Mittelohre auf die Schädelhöhle ohne makroskopisch nachweisbare Veränderungen an den Knochenwänden des Schläfebeines. Einen hierauf bezüglichen Krankheitsfall hat Cleveland (Arch. of Otology 1905) beobachtet. Andere Infektionswege sind die Vena audit. int. und die Wasserleitungsvenen, von denen die Entzündung auf den Sinus petr. infer. fortgeleitet wird, und die Venae emissar. mastoid., welche die Infektion des Sinus transversus vermitteln. Die Infektion der venösen Blutleiter des Schläfebeins kann auch von einem Extraduralabszeß eingeleitet werden (Kramer, Zeitschr. f. Ohrenheilk. Bd. LIV). Die Angaben Haßlauers (Zentralbl. f. Ohrenheilk. Bd. V), daß im infizierten Sinusinhalt und in den Metastasen vorzugsweise Streptokokken gefunden werden, kann ich nach eigenen Beobachtungen bestätigen.

Die entzündlichen Erkrankungen der venösen Blutleiter im Schläfebeine entwickeln sich bei akuten und chronischen Mittelohrprozessen infolge Übergreifens der eitrigen Infektion vom Knochen auf die Venenwand. Dringt bei akuten Mittelohreiterungen die eitrige Entzündung bis zur Venenwand des Sinus transversus vor, so wird hier eine zwischen Sulcus und Sinuswand abgesperrte eitrige Entzündung erregt, welche zur Bildung eines perisinuösen Abszesses führt. Dieser bewirkt zunächst eine Entzündung der äußeren Schichten der Venenwand unter Symptomen von hohem Fieber und im weiteren Verlaufe eine Entzündung der Intima mit Thrombenbildung, Pyämie, Embolie mit letalem Ausgange, wenn nicht rechtzeitig der perisinuöse Abszeß eröffnet wird. Außer dem hohen, andauernden Fieber kennzeichnet sich die Erkrankung durch eine Druckschmerzhaftigkeit an der hinteren Grenze des Warzenfortsatzes und im weiteren Verlaufe durch eine ödematöse Schwellung an dieser Stelle.

Anders verhält es sich, wenn in akuten oder chronischen Fällen von Mittelohreiterung eine progrediente Einschmelzung des Knochens erfolgt, durch die die Sinuswand in verschiedener Ausdehnung freigelegt wird. Hier findet man öfter bei der Operation den bloßgelegten, von Eiter bespülten Sinus mit einer Fibrinschichte oder Granulationen bedeckt, ohne daß sich im Krankheitsbilde die geringsten Zeichen einer Sinusaffektion gezeigt hätten. Diese Tatsache wird durch die Tierversuche Stengers (Deutscher Otologentag 1904) bestätigt, der die Gefäßwand selbst als den besten Schutzwall gegen eine infektiöse Thrombose bezeichnet.

Wo bei infektiösen Otitiden oder bei kariös nekrotischen Prozessen die Entzündung auf das Innere des Sinus übergegriffen hat, dort erscheint die Sinuswand verdickt, braungelb, mißfarbig, durch Eiter, Jauche, hämorrhagische Extravasate oder durch verkäste, schmierige Massen von der Knochenunterlage losgelöst, mit Exsudatschwarten oder Granulationen bedeckt, mitunter exulzeriert und fistulös durchbrochen. Die innere Venenwand ist entzündet, aufgelockert, villös mit festhaftenden Gerinnseln bedeckt, perforiert oder zerstört. Der Sinus enthält wandständige oder obturierende, feste oder eitrig und jauchig zerfallene Thromben, welche sich zuweilen durch die Jugularvene bis in die Vena subclavia herzwärts, anderseits bis in den Confluens sinuum, den Sinus longitud. und rectus und bis in den Sinus transversus der anderen Seite hin erstrecken. Ebenso kann sich die Phlebitis vom Sinus transversus in den Sinus petrosus superior, inferior und den Sinus cavernosus einerseits und in die Vena emissaria Santorini anderseits ausbreiten. Im großen und ganzen jedoch ist das Fortschreiten des Thrombus nach unten gegen den Bulbus und die Jugularvene überwiegend. Wo sich kariös-nekrotische Defekte im Knochen vorfinden, erscheint der Knochen in der Nachbarschaft mißfarbig, erweicht und osteoporotisch, an anderen Stellen mit netzförmigen Osteophyten bedeckt.

Die otitische Sinusthrombose verläuft öfters ohne anderweitige intrakranielle Komplikationen. Zuweilen ist sie mit Extraduralabszeß, Meningitis der hinteren

Digitized by Google

Schädelgrube oder mit diffuser Leptomeningitis, mit Kleinhirnabszeß, seltener mit Großhirnabszeß kombiniert*).

Die Erkrankung befällt nach Lebert, Heßler, Jansen und Forselles das männliche Geschlecht 3½mal so oft als das weibliche; der rechte Sinus erkrankt häufiger als der linke. Ob dies auf der schon Morgagni bekannten größeren Weite des rechten Sinus (Herzfeld) beruht, ist nicht erwiesen.

Bei der eitrigen Sinusphlebitis kommt es häufig durch Verschleppung von Bakterien (Bakteriämie) oder deren Toxinen (Toxinämie) in die Blutbahn zur Septikämie (Sepsis). In anderen Fällen treten Erscheinungen in den Vordergrund, die durch metastatische Abszeßbildung (Pyämie) bedingt sind.

**Symptome.** Die Symptome der otitischen Sinusaffektionen sind verschieden, je nachdem es sich um eine Sinusthrombose mit oder ohne Pyämie oder Septikämie handelt. Die unkomplizierte Sinusphlebitis kann symptomlos verlaufen; in den meisten Fällen jedoch tritt sie mit Erbrechen und Kopfschmerzen und mit leichten zerebralen und meningealen Reizerscheinungen auf. Die rein pyämischen Fälle der Sinusthrombose sind charakterisiert durch heftigen Schüttelfrost und Fieber mit dem charakteristischen, stark remittierenden Verlauf und durch Embolien und Metastasen in den verschiedensten Organen; die viel selteneren, rein septikämischen Fälle**) durch das kontinuierliche hohe Fieber, verschiedenartige Hautexantheme und Blutungen, insbesondere aber durch die Symptome einer allgemeinen Intoxikation (Delirien, Erbrechen, Zyanose, Ikterus, Weite der Pupillen, Pulslosigkeit, trockene Zunge, Herzkollaps, Koma). Nicht selten sind septikämische und pyämische Symptome kombiniert (Septikopyämie) (Kümmel).

Bei den pyämischen Sinusthrombosen werden Remissionen des Fiebers, bei welchen die Temperatur oft von 40° C. bis unter die Norm sinkt, um nach mehreren Stunden mit oder ohne Schüttelfrost abermals auf 39—40° und darüber zu steigen, öfter beobachtet. Die Schüttelfröste sind im letzten Stadium viel häufiger, so daß oft mehrere Schüttelfröste im Tage beobachtet werden. Der Puls ist beschleunigt, oft nicht zählbar, dabei sehr klein und von geringer Spannung, die Haut trocken, nach mehrtägiger Erkrankung leicht ikterisch gefärbt, die Zunge fuliginös, die Milz geschwellt, das Bewußtsein bis in die letzten Lebensstunden ungetrübt. Dabei besteht meist eine auffallende Euphorie. Seltener ist der Kopf eingenommen, schmerzhaft. Inkonstante Symptome sind Erbrechen, Steifheit der Nackenmuskulatur und Neuritis optica (von Kipp [Zeitschr. f. Ohrenheilk. Bd. VIII] in 8 Proz., von Jansen [Archiv f. Ohrenheilk. Bd. XXXVI] in der Hälfte der Fälle beobachtet***). Ein diagnostisch wichtiges, jedoch sehr inkonstantes Begleitsymptom der Thrombose des Sinus transversus ist eine in der Regio mastoidea in der Gegend der Einmündungsstelle des Emissariums in den Sinus auftretende ödematöse Anschwellung (Griesinger), die sich zuweilen auf die Schläfegegend und die Augenlider ausbreitet. Die vom Sinus auf die Vena jugularis interna fortschreitende Thrombenbildung kennzeichnet sich durch Bildung eines derben, bei Druck sehr schmerzhaften Stranges im Verlaufe der Jugularvene an der seitlichen Halsgegend. Nicht selten entwickelt sich in der Umgebung der thrombosierten Jugularvene ein starkes Ödem oder eine derbe phlegmonöse Infiltration. Wird durch den in den Bulbus der Vena jugularis interna fortgesetzten Thrombus ein Druck auf die aus dem Foramen jugulare austretenden Nerv. vagus, glossopharyng., hypoglossus und

*) Alderton, Thrombosis of lateral sinus with mastoid. abscess. Medic. Record. New-York, Magaz. 1897.

**) Vgl. Eulenstein, Zeitschr. f. Ohrenheilk. Bd. XL.

***) Lermoyez, Un signe de la thrombose du sinus longitudinal supérieur. Annales d. mal. de l'or. 1897.

Digitized by Google

access. Willisii ausgeübt oder etabliert sich ex contiguo eine Periphlebitis des Bulbus, so kommt es zu Reiz- und später zu Lähmungserscheinungen im Bereiche dieser Nerven*) (Heiserkeit, Hustenreiz, Vaguspuls etc.).

Als diagnostisch wichtiges Symptom der Bulbusphlebitis beschreibt Kümmel Schmerzen beim Schlingen ohne nachweisbare Veränderungen im Rachen und Kehlkopf. Er führt dies auf Neuritis oder Perineuritis des durch das Foramen jugulare verlaufenden N. glossopharyngeus zurück**).

Bei Fortleitung der Thrombose auf die Venae emissariae entwickelt sich am Warzenfortsatze (Orne Green, Mac Ewen, Forselles) eine bis in die Nackengegend reichende schmerzhafte Infiltration und Induration des subkutanen und subfaszialen Bindegewebes. Ebenso entsteht beim Übergreifen der Thrombenbildung von der Jugularvene auf die Vena facialis Ödem an den Lidern und im Gesichte. In den seltenen Fällen von Persistenz des Sinus petroso-squamosus (Moos, Zeitschr. f. Ohrenheilk. Bd. XI) entsteht Ödem der Schläfegegend. Das Gerhardsche Symptom (Deutsche Klinik 1857) der ungleichen Füllung der beiden Jugularvenen bei Kompression derselben ist nicht konstant.

Einen komplizierten Symptomenkomplex zeigt die Sinusthrombose, wenn sich die Thrombenbildung in den Sinus petrosus superior et inferior und von hier in den Sinus cavernosus erstreckt. Als die wichtigsten Symptome der Thrombose im Sinus petrosus superior sind anzuführen: Anschwellung der Venen in der Schläferegion, Thrombose der Retinalvenen (Politzer), Epistaxis und epileptiforme Anfälle. Greift die Thrombenbildung auf den Sinus cavernosus über, so kommt es infolge konsekutiver Gerinnselbildung in den Venae ophthalmicae zur Stauung in den Gefäßen der Orbita, zu Sehstörungen, Lichtscheu, Lähmung des Nervus oculomotorius, abducens und trochlearis, Exophthalmus, Ptosis, Ödem der Augenlider, Abszedierung des Orbitalgewebes, Neuralgie des Trigeminus. Dieser Symptomenkomplex ist meist so charakteristisch, daß die Diagnose der Thrombose des Sinus cavernosus daraus mit Sicherheit gestellt werden kann (Chimani, Burckhardt-Merian, Politzer, Wiethe, Jansen).

Bei ausgedehnter Thrombose des Sinus sigm. kann der Thrombus den Confluens sinuum überschreiten und zur Thrombose des Sin. longitud. sup., besonders in seinem hinteren Abschnitte führen. Lermoyez (Ann. d. Malad. d. l'oreille 1897) sah in einem von ihm beobachteten Falle Anschwellung der Venen der Kopfhaut; Gradenigo (Archiv. f. Ohrenheilk. Bd. LXVI) eine schmerzhafte fluktuierende Anschwellung in der Mittellinie der Scheitelgegend.

Zu den selteneren Vorkommnissen zählt der von Kretschmann (Archiv f. Ohrenheilk. Bd. L) beschriebene Fall von Sinusthrombose, die sich durch den Torcular Herophyli und den Sinus petros. inf. der Gegenseite in den gegenseitigen Sinus cavernosus erstreckte und die Symptome der Thrombose des Sinus cavern. auf der entgegengesetzten Seite hervorgerufen hatte.

**Verlauf und Ausgänge.** Der Verlauf der Sinusthrombose gestaltet sich sehr unregelmäßig. Der Prozeß verläuft bald rapid, indem binnen wenigen Tagen der Tod unter Symptomen von Kollaps oder durch Bildung von Metastasen in lebenswichtigen Organen eintritt, bald schleppend in der Weise, daß auf einzelne Schüttelfrostanfälle größere Intervalle mit anscheinend normalem Befinden folgen, bis schließlich nach mehreren Wochen oder Monaten der Kranke den Folgezuständen der Pyämie erliegt***).

Der Ausgang der Sinusphlebitis, sich selbst überlassen, ist mit seltenen

*) Beck, Deutsche Klinik 1863, ferner Stacke und Kretschmann, Archiv f. Ohrenheilk. Bd. XXII. — Schwartze, Deutsch. militärärztl. Zeitschr. 1890. — Kessel, Dissertation. Gießen 1866. — Wreden, Archiv f. Augen- und Ohrenheilk. Bd. III, 2. — Ludewig, Archiv f. Ohrenheilk. Bd. XXX.

**) Mitt. aus d. Grenzgeb. d. Med. u. Chir. 1907.

***) Bojew, Quelques cas de pyohémie d'origine otique. Revue hebd. de laryng. etc. 1898. Langworthy, H. G., Thrombosis of the Cavernous Sinuses. Boston Med. Jour. 1906.

Digitized by Google

Ausnahmen letal, der Tod erfolgt am häufigsten durch metastatische Pleuropneumonie, durch Septikämie oder Lungengangrän (Heßler), seltener durch Lungenabszeß, Nephritis oder Metastasen im subkutanen Bindegewebe, in den Gelenken oder im periartikulären Gewebe, im Gehirne (Kruckenberg, Pitt), im Kehlkopf (Ballance). Zuweilen jedoch wird der letale Ausgang ohne Bildung von Metastasen durch das hohe Fieber (Septikämie) herbeigeführt. Selten erfolgt der Tod durch Arrosion des Sinus und Verblutung.

Der Effekt der durch die Sinusphlebitis bedingten Thrombenbildung auf den Endausgang des Prozesses hängt teils von den lokalen Veränderungen im Schläfebeine, teils von dem infektiösen Charakter der Thromben ab. Wird nach der Thrombenbildung der Eiterherd in der Nähe des Sinus durch einen operativen Eingriff beseitigt, hat das Gerinnsel keinen septischen Charakter, so kann nach Resorption oder durch Umwandlung in Bindegewebe, häufiger bei akuten, seltener in chronischen Fällen*), Heilung eintreten. Beweis hierfür sind die durch Sektionsbefunde nachgewiesenen organisierten Thromben im Sinus transversus bei Individuen, die während des Lebens keinerlei Symptome einer Sinuserkrankung zeigten (Eysell, Hewett, Fränkel, Politzer). Dieser Ausgang durch bindegewebige Verödung des Sinus wurde aber auch in Fällen beobachtet, in denen früher schwere pyämische Erscheinungen bestanden hatten (Griesinger, Schwartze, Zaufal).

Der Ausgang in Heilung ohne operativen Eingriff ist jedoch selten und nicht mit Sicherheit als Heilung von Sinusthrombose festzustellen, da Schüttelfröste, hohes Fieber, ja selbst die Schmerzhaftigkeit längs der Jugularvene noch keineswegs das Vorhandensein einer Sinusthrombose mit Bestimmtheit annehmen lassen. Selbst Fälle, wie der, den Prescott-Hewett (Lancet 1861) als geheilt beschreibt, wo es außer den Schüttelfrösten noch zu Metastasen in den Gelenken und den Lungen kam, dürfen nicht ohne weiteres als geheilte Sinusthrombosen gedeutet werden, weil ein ähnlicher Symptomenkomplex ohne Sinusaffektion auch durch unmittelbare Aufnahme infektiöser Bestandteile aus den Räumen des Schläfebeins in den Kreislauf hervorgerufen werden kann. Hierher dürften die Beobachtungen Heßlers, Körners, Broschniowskis, Zaalbergs, Massiers, Lucs und Reminis von mit Schüttelfrösten und Metastasen zuweilen günstig verlaufenden Fällen zu rechnen sein, die auf Osteophlebitis des Schläfebeins zurückgeführt werden.

Bei einem von mir operierten Fall von Otitis media acuta mit ausgesprochener Pyämie, ohne Erkrankung des Sinus, erfolgte Heilung trotz Metastasen im subkutanen Bindegewebe der linken oberen Extremität und im Subperitonealraum.

Einen Fall von geheilter Sinusthrombose beobachtete ich an meiner Klinik. Er betraf ein 15jähriges Mädchen mit chronischer Mittelohreiterung und Polypenbildung, bei dem sich unter wiederholten Schüttelfrösten und Temperaturerhöhung die Erscheinungen der Sinusthrombose mit Bildung eines Stranges längs der Jugularvene entwickelten. In einem zweiten Falle (junger Mann mit chronischer skarlatinöser Mittelohreiterung) wurde wegen drohender pyämischer Erscheinungen der Sinus freigelegt, jedoch normal gefunden. Im weiteren Verlaufe entwickelte sich eine zweifellos vom Bulbus venae jugular. ausgehende Thrombose der Jugularvene mit phlegmonöser Infiltration der seitlichen Halsgegend. Trotz eitriger Metastase im Ellbogengelenk trat vollständige Heilung ein. Dieser Fall ist den seltenen Fällen von direkten Bulbusthrombosen zuzurechnen, wo der Sinus transversus nicht erkrankt ist.

**Diagnose.** Die Diagnose der otitischen Sinusphlebitis und Thrombose ist wahrscheinlich, wenn im Verlaufe einer chronischen Mittelohreiterung, allmählich oder plötzlich nach einer akuten Exazerbation der Eiterung, unter

*) R. Hoffmann, Ein Fall von Sinusthrombose mit bindegewebiger Obliteration des Sinus sigmoideus. Archiv f. Ohrenheilk. Bd. L. — Warnecke, 2 Fälle von Sinusthrombose mit bindegewebiger Obliteration des Sinus sigmoideus. Archiv f. Ohrenheilk. Bd. XLVIII. — Zebrowski, Zur Frage der Heilbarkeit und operativen Behandlung der otogenen Pyämie. Monats. für Ohrenh., XL, Jan. 1907.

Digitized by Google

dem Bilde einer schweren Allgemeininfektion wiederholte Schüttelfröste auftreten, welche mit hohen Fiebertemperaturen einhergehen, denen zeitweilige Remissionen unter die normale Temperatur folgen (Pyämie). Tritt hierzu noch die früher erwähnte schmerzhafte Strangbildung im Verlaufe der Vena jugularis interna, die Verschiedenheit der Füllung der beiden Venae jugulares externae, ödematöse Anschwellung in der Regio mastoidea, besonders in der Gegend des Emissariums (Griesingersches Symptom) oder im hinteren Halsdreieck und Metastasen in den verschiedenen Organen, so ist die Diagnose nicht mehr zweifelhaft. Schwieriger ist die Diagnose im Verlaufe einer akuten Otitis, weil die bei Eiterretention oft stürmischen Symptome (Fieber, Frösteln, Schmerzen und Ödem am Warzenfortsatz) leicht die Symptome einer Sinusthrombose verdecken können, umsomehr, als auch irregulär verlaufende Sinusthrombosen mit unregelmäßiger Fieberkurve, ohne Schüttelfröste und mit geringen Symptomen von seiten des Warzenfortsatzes vorkommen; Leutert postuliert daher für die Diagnose der Sinusthrombose bei akuter Otitis ein nach Ablauf des akuten Stadiums mehrere Tage lang anhaltendes Fieber bei freiem Abfluß des Eiters aus der Trommelhöhle*).

Eine Verwechslung mit Meningitis (Macewens meningealer Typus der Sinusaffektion) und Hirnabszeß ist nur bei gleichzeitigem Auftreten der Sinuserkrankung mit diesen intrakraniellen Komplikationen möglich. Im ersteren Falle würde der positive Ausfall der Lumbalpunktion für eine komplizierende Meningitis sprechen. Wo eine Kombination verschiedener intrakranieller Komplikationen nicht besteht, ist die Differentialdiagnose umso leichter zu stellen, als der Symptomenkomplex der unkomplizierten Sinusphlebitis sich von dem des Hirnabszesses und besonders dem der Meningitis unterscheidet. Während bei Meningitis und Hirnabszeß nie so intensive Schüttelfröste und hohe Temperaturen vorkommen wie bei der Sinusthrombose, finden wir bei dieser die Hirnsymptome nur wenig ausgeprägt und das Bewußtsein bis gegen das terminale Koma ungetrübt und im Gegensatz zur Meningitis meist eine ausgesprochene Euphorie. Eine Verwechslung mit Abdominaltyphus, Malaria und Miliartuberkulose ist bei Außerachtlassung der Ohraffektion möglich. Nach Hansberg kann die Sinusthrombose unter dem Bilde eines akuten Gelenksrheumatismus verlaufen.

**Prognose.** Die Prognose der otitischen Sinusaffektionen hat sich, dank der großen Fortschritte der modernen Chirurgie, günstig gestaltet, insofern die hier in Anwendung kommende operative Behandlungsmethode Erfolge aufzuweisen hat, welche früher kaum geahnt wurden. Ungünstig ist die Prognose bei Metastasen in den Lungen, bei Komplikation mit Meningitis oder Hirnabszeß und bei Thrombose des Sinus cavernosus. Nach meinen Erfahrungen verlaufen die mit Metastasen im Unterhautzellgewebe oder in den Gelenken einhergehenden pyämischen Formen günstiger als die schweren Formen von Sepsis ohne Metastasen; die bei akuten Otitiden entstandenen Sinusaffektionen günstiger als die bei den chronischen Formen.

### Operative Behandlung der otitischen Sinusphlebitis.

Das operative Eingreifen bei der otitischen Sinusphlebitis verfolgt das Ziel, durch gründliche Entfernung des infektiösen Eiterherdes, die Invasion von Bakterien und deren Toxinen in den Blutkreislauf auszuschalten.

Die Indikation zur Freilegung, resp. Eröffnung des Sinus transversus besteht überall, wo bei den früher erwähnten Symptomen die Ohraffektion mit anhaltenden oder remittierenden hohen Fiebertemperaturen verläuft, gleich-

*) Voß gibt als Zeichen der obturierenden Thrombose der Jugularvene an, daß man das im Normalen beim Aufdrücken eines Stetoskops auf die Jugularvene am Halse hörbare Venengeräusch bei Verschluß des Sinus nicht hört.

Digitized by Google

gültig, ob das Fieber mit Schüttelfrösten verbunden ist oder nicht. Bei akuter Mastoiditis mit andauerndem hohem Fieber ist bei der Eröffnung des Warzenfortsatzabszesses zur Eruierung eines perisinuösen Abszesses der Sinus stets freizulegen. Komplizierende Lungenmetastasen bilden keine Kontraindikation, da Alt (Wiener klin. Wochenschr. 1904) und Bojew (Rev. hebd. de laryng. etc. 1908) über Fälle berichten, wo bei dieser Komplikation nach Eröffnung des Sinus und gleichzeitiger Jugularisunterbindung Heilung eintrat.

Die Operation wird in der Weise ausgeführt, daß man nach Aufmeißelung des Warzenfortsatzes (S. 445) resp. nach ausgeführter Radikaloperation den Sinus freilegt.

Zunächst wird die Wundhöhle des eröffneten Warzenfortsatzes nach hinten zu erweitert und die dem Sulcus sigmoid. entsprechende Knochenpartie mit Meißel und Hammer schichtweise so weit abgetragen, bis ein kleines Stück der membranösen Sinuswand bloßgelegt ist. Diese wird umso leichter erreicht, wenn der Sulcus sigmoid. stark nach vorn und außen vorgewölbt ist (Rudloff). Eine Verletzung des Sinus beim Aufmeißeln ist ausgeschlossen, wenn man den Knochen nicht vertikal, sondern möglichst parallel der Sinuswand abträgt. Auch weicht bei schräg wirkendem Meißel die Sinuswand diesem stets aus. Erleichtert wird die Freilegung, wenn eine Fistelöffnung im Knochen zum Sinus führt.

Fig. 297.

Whiting (Zeitschr. f. Ohrenheilk. Bd. XXXV, H. 3) verwirft mit Unrecht den Meißel und befürwortet die jedenfalls gefährlichere Manipulation mit der Kürette und mit der Zange. Beide können nur bei schon freigelegtem Sinus zum Abbrechen dünner Knochenlamellen behufs Erweiterung der Knochenlücke benützt werden.

Ist eine Lücke im Sulcus sigmoid. geschaffen, so wird sie nach oben bis zum Knie, nach unten bis zum Foram. jugulare erweitert und dadurch der Sinus in genügender Ausdehnung freigelegt. Bei Erweiterung der Knochenlücke empfiehlt es sich, den Sinusschützer (Fig. 297) zwischen Sulcus und Sinuswand einzuschieben oder den Sinus durch Einführung dünner Gazestreifen zwischen Knochen und Sinuswand beim Meißeln zu schützen.

Bei normaler Beschaffenheit der Sinuswand zeigt diese eine dunkelblaue Farbe und bei nicht zu kleiner Operationslücke im Sulcus pulsatorische Bewegung, welche nach Mann (Deutscher Otologentag 1904) hervortritt, wenn der Kopf des Patienten stark gegen die entgegengesetzte Seite gedreht wird. Bestand ein perisinuöser Abszeß, so dringt unmittelbar nach der Aufmeißelung durch die Lücke im Sulcus eine verschieden große Eitermenge hervor. Die freigelegte Sinuswand erscheint gelblich, mißfärbig, verdickt und uneben, mit Granulationen bedeckt, selten jauchig zerfallen. Granulationen und Exsudatbelag findet man besonders bei protrahierten akuten Otitiden ohne Erkrankung der Intima. Mangel an Pulsation und resistentes Anfühlen lassen auf Anwesenheit von Thromben im Sinus schließen; bei flachem, wandständigem Gerinnsel an der Intima der Sinuswand kann jedoch die Pulsation noch fortbestehen. In mehreren Fällen sah ich bei thrombosiertem Sinus unmittelbar nach dessen Freilegung eine kurz dauernde Pulsation, welche zweifellos von den den Sinus umgebenden kleinen arteriellen Gefäßen herrührte.

Ein leerer, kollabierter, von der angrenzenden Dura sich nicht differenzierender Sinus wird von Bönninghaus und Hammerschlag als Zeichen hochgradig gesteigerten Hirndrucks angesehen.

Zur Diagnose eines am Bulbus venae jugularis oder unterhalb desselben sitzenden Gerinnsels schlägt Whiting (l. c. S. 208) ein Verfahren vor, welches darin besteht,

Digitized by Google

daß man mit dem linken Zeigefinger den Sinus knapp am Bulbus komprimiert, sodann den rechten Zeigefinger dicht neben den linken legt und ihn mit streichender Bewegung nach oben bis zum Knie des Sinus führt, wo er fest niedergehalten wird. Dadurch wird das Blut aus dem nun kollabierten Sinus herausgedrängt. Wird nun der Druck mit dem linken Finger aufgehoben und strömt von unten her kein Blut in den Sinus, so kann man auf einen obturierenden Thrombus im Bulbus oder in der Jugularvene schließen. Strömt dann nach Entfernung des rechten Fingers Blut in den Sinus ein, so beweist dies, daß nach oben gegen den Confluens Sinuum kein obturierender Thrombus besteht.

Die Beschaffenheit des Sinusinhaltes wird durch eine Probeinzision ermittelt. Die Inzision ist nach Beobachtungen an meiner Klinik vollständig ungefährlich und der Probepunktion deshalb vorzuziehen, weil durch sie auch wandständige Thrombosen in den meisten Fällen

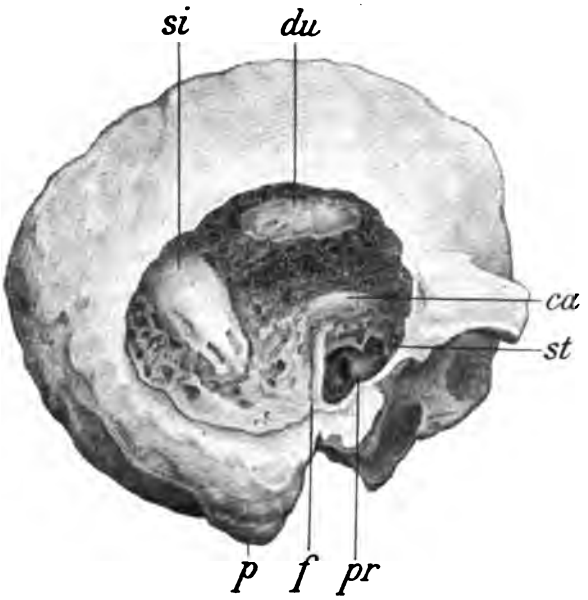


Fig. 298.

Freilegung der Mittelohrräume mit Bloßlegung der Dura mater und des Sinus transversus. du = freigelegte Dura mater. si = freigelegter Sinus transversus. pr = Promontorium. f = absteigender Teil des Canalis facialis. st = Stapes. ca = Protuberanz des horizontalen Bogenganges. p = Proc. mastoid.

ermittelt werden. Blutungen aus dem Sinus werden durch Einschieben von Jodoformbäuschchen zwischen Sulcus und Sinuswand ober- und unterhalb der Inzision gestillt. Die freiliegende laterale Wand des Sinus wird sodann der ganzen Länge nach in vertikaler Richtung mit einem nicht zu tief eingesetzten spitzen Skalpell durchtrennt und die Schnittöffnung nach Bedarf mit einer feinen Schere erweitert. Vorgefundene Thromben werden mit einer Pinzette oder mit einer Kürette ausgeräumt, wobei man den Thrombenmassen so weit nach oben nachgeht, bis flüssiges Blut zum Vorschein kommt. Hierbei zeigt sich, daß derjenige Teil des Thrombus, welcher der ulzerösen Stelle im Sulcus entspricht, besonders infektiös ist, daß sich aber zuweilen an diesen Thrombus nach oben und unten nichtinfektiöse Gerinnsel ansetzen, welche einen Schutzwall gegen die Verschleppung der Infektionsstoffe in die Blutmasse bilden. Trotzdem müssen alle Thrombenmassen entfernt werden, da man

Digitized by Google

makroskopisch nie entscheiden kann, ob und wie weit ein Thrombus infektiös ist oder nicht. Der neuerlich von Voß gemachte Vorschlag, den Thrombus ruhig liegen zu lassen, muß abgelehnt werden.

Erweichte oder gangränös zerfallene Partien des Sinus werden mit der Schere abgetragen. Nach sorgfältiger Jodoformgazetamponade wird verbunden. Die Nachbehandlung ist analog der der Radikaloperation (S. 479).

Die Gefahr der Luftaspiration ist ausgeschlossen, wenn man vor der Eröffnung des Sinus die Vena jug. int. unterbindet.

Bei Ausräumung des Sinus ohne vorherige Jugularisunterbindung käme die Gefahr der Luftembolie allerdings in Betracht. Sie wird nach Senn durch großen Blutverlust, durch Hochlagerung des Kopfes und durch eine plötzliche tiefe Inspiration begünstigt*).

Whiting (l. c.) empfiehlt dringend das Bereithalten einer sterilisierten Kochsalzlösung von 40 Grad C., von der im Falle eines Kollapses 400—500 g intravenös eingespritzt werden sollen. Withing rühmt die geradezu elektrisierende Wirkung solcher Injektionen. Wo die Instrumente zur intravenösen Injektion fehlen, leistet auch ein hoher Einlauf von ½—1 Liter einer normalen Kochsalzlösung (43—46 Grad C.) in den Mastdarm gute Dienste (Freytag)**). Anstatt der intravenösen Injektionen werden jetzt in vielen Fällen zur Hebung des Kräftezustandes subkutane Injektionen von sterilisierter physiologischer Kochsalzlösung bis 300 ccm gemacht. In letzter Zeit werden bei Metastasen mit hohem Fieberanstieg subkutane Injektionen von Nukleinsäure (Mikulicz) angewendet.

Das Operationsresultat nach Freilegung des Sinus gestaltet sich am günstigsten bei perisinuösen Abszessen, wenn zur Zeit der Freilegung des Eiterherdes die Entzündung der Venenwand noch nicht zur Bildung infektiöser Gerinnsel im Innern des Sinus geführt hat. Hier schwinden häufig kurze Zeit nach der Freilegung des Sinus die bedrohlichen Symptome. Zuweilen jedoch dauern trotz günstigen Wundverlaufs remittierende Fieberanfälle noch einige Zeit fort. Der Erfolg nach Ausräumung infektiöser Thromben aus dem Sinus ist am günstigsten, wenn sich die Thrombose auf den Sinus transversus beschränkt und die Verschleppung des infektiösen Sinusinhaltes durch nichtinfektiöse Thromben ober- und unterhalb des Infektionsherdes verhindert wird***).

Erst in der Neuzeit ist die praktische Wichtigkeit der Unterbindung der Vena jugularis bei der otitischen Sinusthrombose allgemein anerkannt worden. Nur in Bezug auf die Indikation und den Zeitpunkt der Unterbindung bestehen noch große Meinungsverschiedenheiten. Bergmann, Forselles, Lane, Zaufal u. a. befürworten im allgemeinen die Unterbindung vor Eröffnung des Sinus, in jedem Falle aber dort, wo man nach dessen Bloßlegung eine septische Sinusthrombose findet. Dadurch soll die Verschleppung septischer Stoffe und der durch die Operation gelockerten Thrombenpartikel aus dem Sinus in den Blutstrom hintangehalten werden. Jansen hält die Unterbindung angezeigt, wenn nach der Ausräumung der Thromben Schüttelfröste und Fieber andauern. Macewen unterbindet die Jugularvene nur dann, wenn die Thrombose sich so weit hinab erstreckt, daß sie vom eröffneten Sinus nicht mehr zu erreichen ist; Horsley nur bei Metastasen, um das weitere Auftreten solcher zu verhindern.

Wir unterbinden die Jugularis bei sichergestellter Diagnose vor der Operation; bei zweifelhafter Diagnose aber erst nach Freilegung bezw. Probeinzision des Sinus; bei bluthaltigem Sinus erst dann, wenn nach der Entfernung des primären Eiterherdes die pyämischen Symptome andauern.

Die Jugularisunterbindung wird in folgender Weise ausgeführt: Nach sorg-

*) Edgar Meier, Über Luftembolie bei Sinusoperationen. Archiv f. Ohrenheilk. Bd. XLIX.

**) Zeitschr. f. Ohrenheilk. Bd. XLV.

***) Sheppard, Transact. of the Amer. otol. Soc. 1898. — Castex, Bull. de laryng. etc. 1899. — Heiman, Kongreß in Moskau 1897. — Voß, Archiv. f. Ohrenheilk. Bd. XXXIX. — Moure, Phlébite suppurée du sinus latéral et ligature de la jugulaire; considérations anatomo-cliniques. Revue hebd. de Laryngol., d'Otologie, etc., no. 3, Jan. 19, 1907.

Digitized by Google

fältiger Reinigung des Operationsgebietes wird in der Höhe des Ringknorpels ein etwa 6 cm langer Schnitt durch Haut und Platysma geführt und die Vena jugul. int. stumpf aus ihrer Scheide herauspräpariert, im Gesunden doppelt ligiert und zwischen den Ligaturen durchtrennt. Wird die Ligatur unterhalb der Ven. facialis communis angelegt, so muß man auch diese letztere unterbinden. Hat sich die Thrombose bis in die Jugularvene fortgesetzt, so wird nach Parker und Horsley ein zwischen den Ligaturen liegendes größeres Stück der Vene reseziert. An meiner Klinik wird von Alexander bei jeder bis in den Bulbus reichenden Thrombose nach Durchtrennung der doppelt ligierten Jugularvene das obere Jugularisende geschlitzt und in die Halswunde eingenäht, um gleichsam wie ein Drainrohr zu wirken (Jugularishautfistel). Dadurch gelingt es häufig mittels vorsichtiger Injektionen die im Bulbus ven. jugul. befindlichen Thromben zu entfernen und den eröffneten Sinus von unten her durchzuspülen. Bei tief nach abwärts reichender Jugularisthrombose kann die temporäre Klavikularesektion nötig werden (Zaufal).

Die in der Literatur verzeichneten günstigen Resultate der Unterbindung der Jugularvene können nicht mit Bestimmtheit als das Resultat dieser Operation hingestellt werden, nachdem ja oft genug auch nach Ausräumung infektiöser Stoffe aus dem Sinus ohne Unterbindung der Jugularis Heilung erfolgt*). Daß trotz Unterbindung auch durch kollaterale Venenbahnen septische Stoffe aus dem Infektionsherde im Sinus in den Blutstrom gelangen können, ist zweifellos (Voß). Gegen die Unterbindung der Jugularvene vor Eröffnung des Sinus wurde der Umstand geltend gemacht, daß bei nicht vollständiger Thrombosierung des Sinus durch die Unterbindung der Jugularvene eine Rückströmung des Blutes gegen die venösen Blutbahnen des Schädels bewirkt wird, durch welche der Sinus petrosus super. und inf. und die größeren venösen Blutbahnen der Schädelhöhle infiziert werden können (Jansen, Brieger). Besteht Gefahr, daß die oberhalb der Unterbindungsstelle der Jugularis neu entstandenen infektiösen Thromben in die Kollateralbahnen gelangen können, so ist die Jugularis von der Ligaturstelle an weitmöglichst nach oben zu eröffnen und deren Inhalt mit dem des Bulbus von unten her auszuräumen (Hansberg).

Zaufal gebührt das Verdienst, die erste Anregung zur operativen Behandlung der Sinusthrombose gegeben zu haben. (Prager med. Wochenschr. 1891.)

Die operative Eröffnung des Sinus transv. wurde zuerst mit günstigem Erfolge in England von Lane 1888 ausgeführt (Brit. med. Journ. 1889). Ihm folgten Ch. A. Ballance (The Lancet 1890) mit einer stattlichen Zahl von Sinusoperationen. Der Erfolg der operativen Eingriffe bei der otitischen Sinusaffektion ist — mit Rücksicht auf die Schwere der Erkrankung — als ein äußerst günstiger zu bezeichnen. In Bezug auf die Statistik der geheilten Fälle muß auf die einschlägige Literatur verwiesen werden. Von den an meiner Klinik Operierten gelangten etwa 50 Prozent zur Heilung.

Als Ursache der nach Ausräumung des Sin. transv. andauernden pyämischen Erscheinungen wurde öfters eine Thrombose des Bulbus venae jugularis erkannt. In solchen Fällen ist die zuerst von Grunert geforderte Eröffnung und Ausräumung des Bulbus auszuführen. Die von Grunert angegebene Methode wurde von Piffl, Voß, Laval und Neumann modifiziert. Grunert verfolgt vom eröffneten Warzenfortsatze aus den Sinus bis zum Bulbus und legt diesen durch Wegnahme des das Foramen jugulare bildenden Knochenringes frei. Hiedurch werden Sinus, Bulbus und Jugularis in ununterbrochener Linie freigelegt und günstige Verhältnisse für die Drainage nach außen geschaffen. Bei dieser Operationsmethode ist jedoch die Gefahr der Fazialisverletzung sehr beträchtlich. Piffl legt nach der Ablösung der Ohrmuschel und Abschiebung des Periosts den Bulbus durch Entfernung der hinteren unteren und zum Teil auch vorderen Gehörgangswand vom Recessus hypotympanicus aus frei. Bei diesem Verfahren bleibt aber die das Foramen jugulare bildende Spange stehen, wodurch der Fazialis wohl weniger gefährdet wird, doch sind die Drainageverhältnisse ungünstiger als bei der Grunert schen Methode.

Voß legt den Bulbus von der medialen Seite aus frei, indem er von der Mastoidhöhle aus die den Bulbus in der Gegend der hinteren, unteren Pyramidenkante deckende Knochenmasse abträgt.

Neumann trägt mittels einer durch den Bulbus durchgezogenen Giglisäge die äußere Spange des Foramen jugulare ab.

*) Heine, Operationen am Ohre 1906. — Knapp, A., Primary Cavernous Sinus Thrombosis Secondary to Osteomyelitis of the Petrous Pyramid. Archives of Otology, Oct. 1906. — Bronner, A., An unusual case of Thrombosis of the lower Part of the lateral Sinus. The Lancet, 1906.

Digitized by Google

Tandler (M. f. Ohrenheilk. 1908) hat ein Verfahren angegeben, nach welchem er den Bulbus der Jugularvene auf kurzem Wege von außen her unter gleichzeitiger Präparation des N. accessorius und N. facialis freilegt. Durch Umstülpung des M. sternocleidomastoideus nach hinten und außen wird die Eintrittsstelle des N. accessorius*) in den Muskel sichtbar (Zuckerkandl). Nach Abmeißelung des unteren Endes des Proc. mastoideus und Ablösung des M. biventer vom Sulcus biventericus des Knochens gelangt das Foramen stylomastoideum mit dem Austritt des Fazialis zur Ansicht und bezeichnet die Grenze, bis zu der der Knochen in der Folge abgemeißelt werden kann. Diese Operationsmethode verfolgt den Zweck, durch die präventive Freilegung des N. access. und des unmittelbar an das Foramen stylomast. anschließenden extrakraniellen Stückes des N. facialis diese Nerven während der ganzen Operation sichtbar zu machen und so vor Verletzungen zu schützen.

Die bisher bekannt gewordenen Resultate der Bulbusoperationen, die selbst bei sorgfältigster Ausführung oft nicht zu vermeidende Verletzung des Fazialis und Accessorius, sind nicht geeignet, dieser Operation das Wort zu reden. Meiner Ansicht nach ist sie für die meisten Fälle durch die von Alexander angegebene Jugularishautfistel überflüssig und soll nur in den dringendsten Fällen ausgeführt werden. Die variable Lage des Bulbus, seine abnorme Ausdehnung nach oben bis zu den Bogengängen und dem inneren Gehörgang, schließt selbstverständlich eine für alle Fälle geltende Operationsmethode aus.

Die interne Behandlung der mit Pyämie oder Septikämie verlaufenden Sinusthrombosen besteht in der Verabreichung größerer Dosen von Chinin, salizylsaurem Natron (2—3 g pro die), Antipyrin (0,5—1 g pro die). Gleichzeitig muß man bestrebt sein, durch entsprechende Ernährung (Milch, Eier, gebratenes Fleisch, Portwein, Madeira, Bordeaux, Kognak) den Kräftezustand des Kranken zu heben. Äußerlich werden Einreibungen von Credé-Silbersalbe am Rumpf oder an den unteren Extremitäten empfohlen.

### Letale Mittelohrblutungen infolge von Arrosion der A. carotis int. und des Sinus transversus.

Der letale Ausgang der Mittelohreiterungen durch Verblutung aus der arrodierten A. carot. int. zählt zu den großen Seltenheiten. Heßler (Archiv f. Ohrenheilk. Bd. XVIII) hat das Verdienst, die in der Literatur zerstreuten Beobachtungen gesammelt und durch epikritische Bemerkungen dem Studium zugänglich gemacht zu haben. Außer den von Heßler, Moos und Steinbrügge (Zeitschr. f. Ohrenheilk. Bd. XIII), Sutphen (Zeitschr. f. Ohrenheilk. Bd. XVII) und Politzer geschilderten Fällen finden sich in der Literatur noch mehrere Beobachtungen verzeichnet, bei denen die Diagnose auf Anätzung der Carot. int. gestellt und durch die Sektion bestätigt wurde. Der durch Anätzung der Karotis letal endende Fall, dessen Gehörorgan ich Herrn Primarius Dr. Linsmayer verdanke, betraf einen 32jährigen Phthisiker.

Anatomisches. In allen Fällen war der an die Trommelhöhle grenzende Teil des Can. carot. in verschiedener Ausdehnung kariös und defekt. Die Knochenlücke im Can. carot. war entweder frei oder noch mit Sequestern verlegt. Der Riß in der erweichten Arterienwand befand sich immer an der Übergangsstelle des vertikalen Verlaufes in den horizontalen. In den 2 Fällen Baizeaus (Gaz. des Hôp. 1881, 88) und Choyaus (Arch. gén. de Méd. 1866) war die Karotis an 2 Stellen perforiert, in allen übrigen fand sich ein 3—8 mm langer und 2—6 mm breiter Einriß in der Arterienwand. Die Ränder des Einrisses waren zackig und ausgefranst, seltener wie eingeschnitten. In meinem Falle fand sich im Canalis caroticus eine 3 mm lange, scharf abgesetzte ovale Lücke, welcher ein ebenso großer und gleichgeformter Defekt in der Arterienwand entsprach. In allen Fällen konnte eine direkte Kommunikation der Trommelhöhle mit der arrodierten Arterie nachgewiesen werden. In dem von Busch und Santesson (Schmidtsche Jahrb. 1862) beschriebenen Falle war gleichzeitig auch der Sinus transversus arrodiert. In allen Fällen ergoß sich das Blut durch das perforierte Trommelfell in den äußeren Gehörgang, nur in dem Pilzschen Falle

*) Der Nerv kreuzt nach Tandlers Untersuchungen in $^2/_3$ der Fälle ventralwärts, in $^1/_3$ dorsalwärts die Jugularvene.



Digitized by Google

war das Trommelfell intakt und das Blut ergoß sich durch eine an der unteren Gehörgangswand befindliche Fistelöffnung in eine Abszeßhöhle des Felsenbeins, welche mit einer anderen Fistelöffnung an der oberen Rachenwand ausmündete.

Die Mehrzahl der Fälle betraf tuberkulöse Individuen, einmal wurde Skrophulose, sekundäre Lues (Pilz, „Dissert. inaugur.", Berlin 1865) und in einem Falle eine Verätzung mit konzentrierter Säure als Ursache der Mittelohreiterung angegeben (Sokolowsky, Zentralbl. f. Chirurgie 1881).

Mehrmals war die Anätzung der Karotis mit zirkumskripter Pachymeningitis, mit Basilar- und Konvexitätsmeningitis und Hirnabszeß kompliziert.

Die Karotisarrosion wird zweifellos durch entzündliche Erweichung der von Eiter und Jauche bespülten Arterienwand bedingt, wodurch deren Resistenzfähigkeit so vermindert wird, daß die wiederholten Stöße der Blutwelle schließlich einen Riß in der Arterienwand hervorbringen.

Die Dauer der Ohrerkrankung bis zum Eintritte der Blutung schwankt zwischen 7—11 Jahren, nur in 2 Fällen soll die Eiterung mehrere Monate gedauert haben und in dem von Pilz beobachteten Falle von Lues während einer akut entstandenen Karies aufgetreten sein.

Symptome. Das Ausströmen des Blutes aus dem Ohre ist in der Regel profus, jedoch nicht immer pulsatorisch. Mehrere Male war bloß ein gleichmäßiges Aussickern des Blutes bemerkbar, während in 4 Fällen der Blutstrom mit solcher Kraft aus dem Ohre hervorbrach, daß er in der Dicke eines kleinen Fingers ausspritzte (Chassaignac, „Traité de la suppuration") oder der Tampon aus dem Gehörgange geschleudert wurde (Broca, Hermann). Das im Verlaufe einer stärkeren Blutung entleerte Blutquantum schwankte von 240—1500 g. Das Blut ist meist hellrot, selten mit Eiter vermengt. Zuweilen ergießt es sich gleichzeitig durch den Tubenkanal in den Nasenrachenraum mit Entleerung von blutigen Stühlen (Politzer). Bei profusen Blutungen kam es rasch zu Anämie mit Ohnmachtsanfällen und Kollaps.

Die Anzahl der Blutungen bis zum tödlichen Ausgange variiert von einer einzigen (Heßler) bis 3, 4, 7, ja sogar 20 Blutungen (Toynbee, „Diseases of the ear" 1860).

Die Dauer der einzelnen Blutungen schwankt zwischen 4 und 10 Minuten (Prescott-Hewett, Arch. gén. de méd., Bd. XIV, 1837), in einem Falle dauerte eine Blutung 7 Stunden (Broca-Jolly, Arch. de méd. 1866), und in einem anderen Falle (Hermann, Wiener med. Wochenschr. 1867) 6 Tage mit kaum 24stündiger Unterbrechung. Der Zeitraum vom Beginne der ersten Blutung bis zum tödlichen Ausgange variiert, wenn man jene 3 Fälle ausschließt, wo die Karotis unterbunden wurde, von 5 Minuten bis zu 13 Tagen. Bei meinem Falle, der die Unterbindung der Karotis nicht zuließ, erfolgte der Tod nach 8 Blutungen, am 11. Tage nach der ersten Blutung. In den operierten Fällen trat der Tod einmal 3 Tage, einmal 4 Wochen und in dem von Billroth operierten Pilzschen Falle (rechtseitige Karotisarrosion) 17 Tage nach Unterbindung der rechten und 3 Tage nach Unterbindung der linken Karotis ein.

Der Ausgang war in allen Fällen tödlich und zwar 3mal infolge rascher Verblutung, während in den übrigen Fällen der Tod durch Erschöpfung oder Lungenphthise (Broca) erfolgte.

Die Diagnose ergibt sich aus der hellroten Farbe des arteriellen Blutes und aus dem Nachlassen der Blutung bei Kompression der Karotis. Zweifellos muß die Blutung als aus der Karotis stammend angenommen werden, wenn das Blut mit starkem Strahle systolisch aus dem Ohre hervorspritzt. Bei nicht zu starken Blutungen wäre noch an eine Arrosion der Art. mening. med. (Ward, Transact. of the pathol. Soc. 1846) oder anderer kleiner Äste der Karotis zu denken. Von einer Blutung aus dem Sin. lateral. unterscheidet sich die Karotisblutung dadurch, daß bei jener der Blutstrom dunkelrot ist und bei Kompression der Karotis fortdauert.

Die Prognose ist nach den bisherigen Erfahrungen eine absolut ungünstige.

Therapie. Bei jeder Ohrblutung, welche den Verdacht einer Karotisarrosion erregt, wird man vor allem durch eine Kompression der Carotis commun. die Blutung zu stillen trachten. Dies kann aber nur dann von einigem Erfolge sein, wenn die Kompression konsequent durch längere Zeit fortgesetzt wird. Wichtig ist es, jemand aus der Umgebung des Kranken mit der Manipulation der Kompression bekannt zu machen, um bei Wiedereintritt einer Blutung bis zum Eintreffen des Arztes einen größeren Blutverlust zu verhindern.

Erweist sich die Kompression als ungenügend, so muß die Unterbindung der Carotis commun. vorgenommen werden. In einem der operierten Fälle,

Digitized by Google

wo 9 Tage nach der Unterbindung Blutungen aus Ohr, Mund und Nase sich wiederholten, mußte zur Unterbindung der Karotis der anderen Seite geschritten werden, doch trat trotzdem nach weiteren 3 Tagen der Tod während einer Blutung ein. Obwohl nach der geringen Zahl der bisherigen Beobachtungen die Operation in keinem Falle von Erfolg war, so ist doch die Möglichkeit eines günstigen Ausgangs bei künftigen Operationen nicht ausgeschlossen, wenn die lokalen Veränderungen in der Umgebung der arrodierten Karotis sich günstiger gestalten und die Verödung der durch den Ligaturthrombus verlegten Karotis ermöglichen. Ob in dem von Denucé (Bull. de l'Acad. 1878) beschriebenen Falle von Heilung einer arteriellen Ohrblutung durch Unterbindung der Karotis die Ursache der Blutung in einer Arrosion der Carotis int. gelegen war, muß dahingestellt bleiben. In Bezug auf die Technik der Operation müssen wir auf die großen Handbücher der Chirurgie verweisen. Jourdan (Ann. d. mal. de l'oreille 30) schlägt bei Karotisblutung die Totalaufmeißelung mit darauffolgender direkter Tamponade vor, wodurch er in einem Falle Heilung erzielte. Ein nach dieser Methode von Bellin operierter Fall verlief tödlich durch Pneumonie, ein anderer von Klug durch Leptomeningitis.

Die Tamponade des Gehörgangs verhindert allerdings momentan das rasche Hervorstürzen des Blutes, erweist sich jedoch als unnütz, weil sich das Blut sehr bald einen Weg durch die Ohrtrompete in den Nasenrachenraum bahnt. Ebensowenig läßt sich von Injektionen von Zink- und Eisenchloridlösungen, von der Applikation von Kälte und innerlicher Anwendung des Secale cornutum und der Gallussäure ein Erfolg erwarten.

Daß bei Mittelohreiterungen eine Erkrankung der Gefäßwand der A. Carotis mit Bildung von Thrombose induziert werden kann, ist in einigen seltenen Fällen beobachtet worden. Als Folgen werden Hirnembolie und Erweichungsherde im Gehirne angegeben.

Noch seltener kommt es bei Mittelohreiterungen zur Arrosion der Hirnsinus. Nach Eulenstein (Zeitschr. f. Ohrenheilk. Bd. XLIII), der anläßlich einer eigenen Beobachtung die in der Literatur zerstreuten Fälle zusammengestellt hat, findet sich die Arrosion des Sinus transversus am häufigsten bei den chronischen skarlatinösen Mittelohrprozessen*). Ferner liegen Beobachtungen über Blutungen aus dem Sinus petros. sup. und inf., aus dem Sinus caroticus, cavernosus und dem Bulbus venae jugularis vor. Eulenstein empfiehlt in Fällen, in denen die arrodierte Stelle durch die Operation zugänglich gemacht wurde, nach doppelter Unterbindung und Durchschneidung der V. jugularis interna und der V. facialis und nach Freilegung des Sinus transv. die Kompression mit dem Finger und entsprechenden Kompressionsverband. Die hiebei auftretende Blutung aus dem Sinus petros. super. und aus dem Emissarium mast. kann durch Tamponade gestillt werden.

---

# Neubildungen im Schalleitungs-Apparate.

## I. Bindegewebsneubildungen.

### A. An der Ohrmuschel.

Von den an der Ohrmuschel vorkommenden Bindegewebsgeschwülsten wurden am häufigsten das Fibrom, das Narbenkeloid und das Myxofibrom beobachtet**). Sie entwickeln sich in der Regel am Ohrläppchen (Anton) als Folge des Durchstechens und sollen besonders häufig bei Negerinnen vorkommen, denen Scheppegrell eine besondere Disposition zur Bildung von Fibromen

*) Lebram (Zeitschr. f. Ohrenheilk. Bd. L) berichtet über zwei Fälle von Spontanblutung infolge von Arrosion des Sinus transv. bei Scharlachotitis.

**) Knapp, Archiv f. Augen- und Ohrenheilk. Bd. V, Turnbull, London med. Kongr. 81, Finley, Philadelphia Med. Times IX, Bürkner, Archiv f. Ohrenheilk. Bd. XVII, Habermann, Archiv f. Ohrenheilk. Bd. XVIII, Arslan, Revue hebdom. de laryngol. et otolog. 1899.

Digitized by Google

zuspricht. Ihr Wachstum erfolgt langsam und schmerzlos. Sie erreichen oft eine enorme Größe, welche, wie in den Fällen von Knapp, Agnew und Turnbull, die der Ohrmuschel übertrifft.

Das Fibrom im Ohrläppchen ist gewöhnlich beiderseitig, jedoch von ungleicher Größe. Es erscheint als kugeliger, halbkugeliger oder gelappter, teilweise verschiebbarer Tumor von mehr oder weniger derber Konsistenz und besteht aus fibrösem mit myxomatöser Substanz untermischtem Bindegewebe. — Das Fibrom der Ohrmuschel ist gutartig, da nach Totalexstirpation selten Rezidiv eintritt.

Die Behandlung besteht in der Exstirpation, wobei auf die Bildung einer die Ohrmuschel nicht verunstaltenden Narbe Rücksicht genommen werden muß.

Noch seltener sind Angiome der Ohrmuschel. Sie erscheinen als blaurote, mehr oder weniger stark pulsierende Geschwülste von Linsen- bis über Walnußgröße, welche am Ohreingange, am Läppchen (Kipp), an der hinteren oder vorderen Fläche der Ohrmuschel aufsitzen. Mehrfache Angiome der Ohrmuschel und in deren Umgebung werden von Turnbull (Lond. med. Kongr. 1881) und Mussey (Am. Journ. of the med. sciences 1853) beschrieben.

Die Angiome sind entweder angeboren oder entstehen infolge des Erfrierens der Ohrmuschel (Kipp). Ihr Wachstum ist bald langsam, bald sehr rasch. Die ektatische Ausdehnung der Gefäße greift zuweilen auf den Gehörgang, die Umgebung des Ohres und auf die Kopfhaut über. Bei allmählichem Wachstume verursacht das Angiom kaum merkliche Störungen, bei rascher Zunahme hingegen werden öfters pulsierende Schmerzen an den affizierten Stellen empfunden. Durch Ruptur der ektatischen Gefäße können gefährliche Blutungen entstehen, sogar letaler Ausgang durch Verblutung erfolgen (Jüngken). Warnecke beobachtete an Lucaes Klinik Graviditätsvarizes in Form blauroter Tumoren vor, über und hinter der Koncha und im Gehörgange; Haug (Archiv f. Ohrenheilk. Bd. XXXII) in einem Falle eine angiomatöse Neubildung des Ohrläppchens um einen Tuberkelknoten.

Die Behandlung der Angiome richtet sich nach der Größe und Ausdehnung der Neubildung. Bei kleinen, flachen Angiomen empfiehlt es sich, durch die Neubildung mehrere in Eisenchlorid getauchte aseptische Seidenfäden durchzuziehen, um durch Liegenlassen derselben den Inhalt zur Gerinnung und die Geschwulst zur Schrumpfung zu bringen. Diese Methode ist jedenfalls dem Betupfen mit Salpetersäure und der Vakzination der Geschwulst vorzuziehen. Dünngestielte Neubildungen werden am besten abgetragen, nachdem vorher durch mehrmaliges Durchstechen der Geschwulst die Gefäße zur teilweisen Verödung gelangt sind (Martin, Gaz. des Hôp. 102). Durch die rationelle Anwendung der Thermopunktur mittels des Pacquelinschen Thermokauters wird rascher und sicherer als durch jede andere Behandlung Heilung erzielt. Bei kleineren Geschwülsten kann durch wiederholtes Einsenken des Thermokauters die Operation in einer Sitzung vollendet werden. Bei größeren Gefäßtumoren hingegen ist es zweckmäßiger, die Operation partienweise in Zwischenräumen von 5—6 Tagen vorzunehmen, weil durch ausgedehnte Schorfbildung leicht eine mit starken Nachblutungen verbundene reaktive Entzündung eintreten kann. Findet man in der Nähe der Ohrmuschel größere, zum Angiom führende Arterien, so müssen diese vor der Operation perkutan unterbunden werden. Die Unterbindung der Karotis ist nur angezeigt, wenn trotz wiederholter Anwendung des Thermokauters Rezidiv eintritt. Dupuytren, Mussey und Weinlechner haben durch diese Operation Heilung erzielt.

### B. Im äußeren Gehörgange und im Mittelohre.

#### Die Ohrpolypen.

Die als Polypen bezeichneten, gestielten Bindegewebsneubildungen im Ohre, welche sich im Verlaufe chronischer Mittelohreiterungen, seltener bei akuten Otitiden und bei primären Entzündungen des äußeren Gehörganges entwickeln, entspringen am häufigsten an der Mittelohrschleimhaut, seltener im äußeren Gehörgange und am Trommelfelle.

Die häufigste Ursprungstelle der Mittelohrpolypen ist die innere und untere Trommelhöhlenwand, der Überzug der Gehörknöchelchen und der

Digitized by Google

äußere Attik, seltener die Zellen des Warzenfortsatzes und die Schleimhaut der Ohrtrompete; im äußeren Gehörgange die hintere obere Wand des knöchernen Abschnittes in der Nähe des Trommelfells. Der Gehörgangspolyp entwickelt sich entweder aus den oberflächlichen oder tieferen Schichten der Kutis oder aus dem Periost. Am Trommelfelle entspringt der Polyp vom hinteren, oberen Abschnitte, von der Shrapnellschen Membran, zuweilen von den Rändern einer Perforationsöffnung. Selten finden sich gleichzeitig Polypen im Mittelohre, am Trommelfelle und im Gehörgange. Das Vorkommen von Mittelohrpolypen ohne Perforation des Trommelfells ist durch Beobachtungen von Zaufal und Gottstein (Archiv f. Ohrenheilk. Bd. IV) erwiesen*).

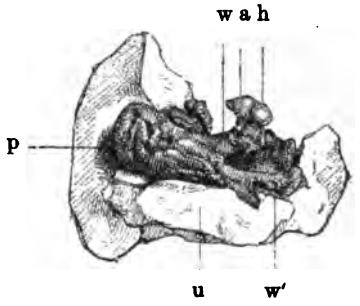


Fig. 299.

p = Polyp. ha = Reste des Hammer-Amboßkörpers. w = die mit dem Hammer-Amboß zusammenhängende Wurzel des Polypen. w' = zweite von der inneren und unteren Trommelhöhlenwand entspringende Wurzel desselben.

Die Ohrpolypen kommen entweder vereinzelt oder mehrfach in einem Ohre vor. Bei multipler Polypenbildung kann (Fig. 299) durch längeren Kontakt eine Verwachsung zweier ursprünglich getrennter Polypen erfolgen.

Die Größe der Ohrpolypen variiert von der Größe einer Erbse oder eines Dattelkernes bis zu einem Umfange, welcher den Längendurchmesser des Gehörganges übertrifft (Fig. 300), in welchem Falle die Geschwulst aus der äußeren Ohröffnung hervorragt.

Die Form der Polypen ist länglich, keulenförmig, seltener kugelig oder kolbig verzweigt (Fig. 302). Ihre Oberfläche ist glatt oder gelappt, drusig und himbeerförmig. Häufig finden sich in der Nähe der Wurzel großer und glatter

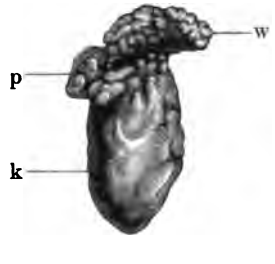


Fig. 300.

Fibröser Polyp des äußeren Gehörganges. w = Wurzel. k = Körper des Polypen. p = mehrere in der Nähe der Wurzel des Polypen aufsitzende, derbe Exkreszenzen. Extraktion mit der Wildeschen Schlinge.

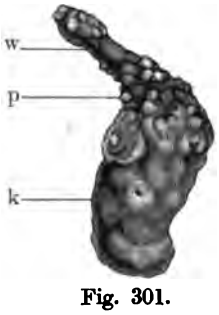


Fig. 301.

Fibröser Polyp des äußeren Gehörganges. w = Wurzel. k = Körper des Polypen. p = am hinteren Abschnitte desselben aufsitzende, rundliche, hanfkorngroße Exkreszenzen. Extraktion mit der Wildeschen Schlinge.

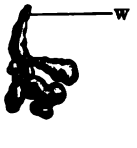


Fig. 302.

Kolbig verästigter Trommelhöhlenpolyp. w = Wurzel.

Polypen eine Anzahl papillärer Exkreszenzen (Fig. 301 u. 302). Die Neubildung sitzt entweder mit breiter Basis oder mit einer dünngestielten Wurzel auf.

Struktur der Ohrpolypen. Die Ohrpolypen zeigen histologisch zwei Hauptformen: die Rundzellenpolypen und die Fibrome. Reine

*) Kirchner, Über Ohrpolypen. Inaug.-Diss. München 1876.

Digitized by Google

Myxome (Steudener) und vorwaltend epitheliale Tumoren (Weydner) sind selten*).

Der Rundzellenpolyp besteht aus einem glashellen, homogenen, von einem Fasergerüste durchsetzten Stroma, in welches zerstreute oder dichtgedrängte Rundzellen, zuweilen auch spärliche Spindelzellen eingelagert sind (Fig. 303 st st'). Durch Metamorphose der Rundzellen zu spindelförmigen Zellen erhält der weiche Polyp einen derben, fibrösen Charakter. Diese Umwandlung geht ungleichmäßig von der Wurzel gegen den Körper des Polypen vor sich. Die Oberfläche dieser Polypen ist selten glatt, sondern drusig, papillär, mit starken, drüsenartigen Einkerbungen (Fig. 303) oder wirklichen Drüsen (Brühl). Ihr Epithel variiert vom einfachen Flimmerepithel (Trommelhöhlenpolypen), Pflasterepithel (Gehörgangspolypen) bis zum komplizierten Epithel der Mundschleimhaut. Bisweilen findet man auch die Trommelhöhlenpolypen mit einem Pflasterepithel überzogen. Kombinierte Epithelformen an einem und demselben Polypen, besonders Flimmerepithel in der Nähe der Wurzel und Pflasterepithel am übrigen Teile des Polypen sind nicht selten. Im Innern der Polypen

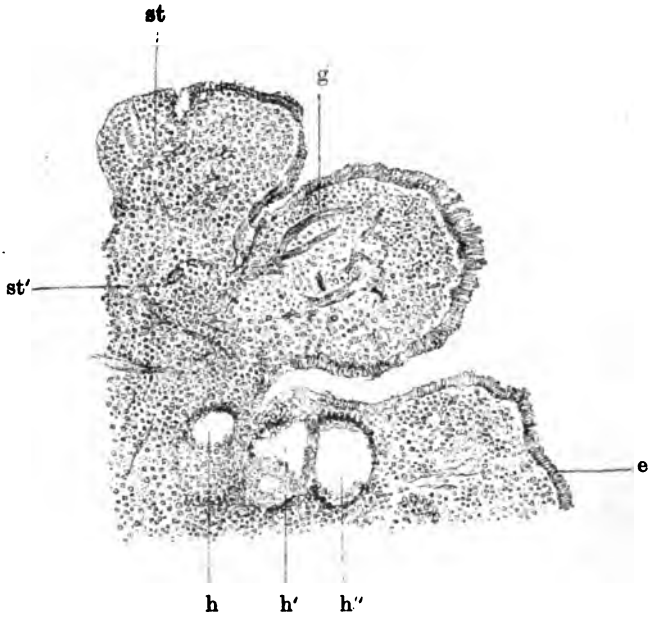


Fig. 303.

findet man oft geschlossene, mit Epithel ausgekleidete Höhlen (h h' h'') und zystenartige Räume (Steudeners Retentionszysten). Diese Zysten können eine solche Ausdehnung erreichen, daß der ganze Polyp eine einzige zystische Höhle darstellt. Das von mir beobachtete Vorkommen von cholesteatomhaltigen Zysten in Polypen wird von Goerke bestätigt. Riesenzellenhaltige Zysten wurden von Manasse (Zeitschr. f. Ohrenheilk. Bd. XXXIII) beschrieben. Behaarte Ohrpolypen sahen Krepuska (Ges. d. ungar. Ohren- und Kehlkopfärzte 1897) und Brieger. Umschriebener und ausgedehnter Zerfall und Verfettung des Gewebes ist nicht selten. Brühl (Zeitschr. f. Ohrenheilk. 1900) fand in den Granulationspolypen folgende Zellarten: polynukleäre Leukozyten, Fibroblasten, Bildungszellen der Blutgefäße, Riesenzellen, Mastzellen und sehr viele Unnasche Plasmazellen, Hahn und Sacerdote (Archiv f. Ohrenheilk. Bd. LXV) zahlreiche Plasmazellen. Goerke fand in einem Gehörgangspolypen Talg- und Zeruminaldrüsen.

Die eigentlichen Fibrome zeigen einen feinen, langfaserigen, fibrillären

*) Wagenhäuser, Zur Histologie der Ohrpolypen. Archiv f. Ohrenheilk. Bd. IX, 1884.

Digitized by Google

Bau des Stromas (Fig. 304), in welchem auch öfter Spindelzellen eingestreut sind. Sie sind gefäßärmer als die Rundzellenpolypen. Ihre Oberfläche ist glatt und von einem mehrschichtigen Pflasterepithel e überzogen, dessen oberste Schichten h verhornt sind. Das Epithel e ragt in Form langgestreckter Zapfen cp cp' in das Gewebe des Polypen f f' hinein. Mehrere Male wurden bei Mittelohrtuberkulose in polypösen Granulationen Tuberkelbazillen nachgewiesen. Brühl (Zeitschr. f. Ohrenheilk., Bd. XLIX) beschreibt ein drüsenreiches Fibrom des äußeren Gehörganges.

Manche Trommelhöhlenpolypen werden von zahlreichen Blutgefäßen durchzogen und erhalten dadurch den Charakter von kavernösen Polypen oder Angiomen. Durch starke Ausbildung des Zwischengewebes werden die Blutgefäße beim Fortschreiten des Prozesses so verengt, daß sie teilweise veröden, wodurch der Polyp an Längsschnitten ein strahliges Aussehen erhält. Kombinierte Formen des Angiofibrom und Angiomyxofibrom hat Klingel beschrieben. Spärliche Nervenelemente wurden bisher nur im Polypenstiele nachgewiesen.

In einzelnen seltenen Fällen finden sich, wie Beobachtungen von Bezold, J. Patterson-Cassells, Hedinger und Politzer zeigen, verästigte Knochenbalken im Gewebe des Polypen. Da sich die Knochenbildung vorzugsweise in der Nähe der Ansatzstelle des Polypen zeigt, so ist es wahrscheinlich, daß die Knochenbalken aus dem Knochenboden des Gehörganges in das Gewebe des Polypen hineinwachsen. Isolierte Verknöcherung (Cassells) und Verkalkung von Ohrpolypen sind selten. Erwähnenswert ist ein von Morpurgo und mir beobachteter Ohrpolyp an einem an allgemeiner Osteomalazie verstorbenen Manne, bei dem die erste Untersuchung einen Rundzellenpolyp ergab, während die nach mehreren Jahren vorgenommene Abtragung die Neubildung als Osteosarkom mit einem ausgebildeten knöchernen Balkenwerke erwies. Bei der Obduktion fand sich die Ursprungstelle am oberen Abschnitte der inneren Trommelhöhlenwand*).

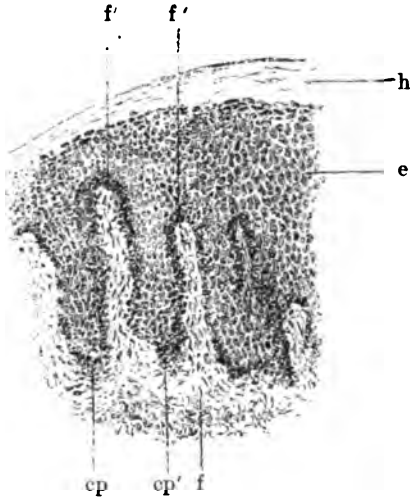

Fig. 304.

Das Wachstum der Fibrome erfolgt in der Regel sehr langsam, das der Rundzellenpolypen viel rascher. Ich sah einen Fall, bei dem 2 Tage nach Entfernung eines Trommelhöhlenpolypen ein zweiter 3 cm langer und 5 mm dicker, durchscheinender Rundzellenpolyp nachwuchs. Polypen ohne eitrige Absonderung im Ohre sind äußerst selten; ich selbst habe nur einmal mehrere Jahre nach Ablauf einer Mittelohreiterung die Entwicklung einer erbsengroßen, derben, blauroten Geschwulst an der oberen Gehörgangswand in der Nähe des Trommelfells beobachtet**).

**Symptome und Ausgänge.** Ohrpolypen können das ganze Leben hindurch symptomlos bestehen. Zuweilen sind sie von häufig sich wiederholenden Blutungen aus dem Gehörgange begleitet. Durch mechanische Behinderung des Sekretabflusses rufen sie halbseitigen Kopfschmerz, ein Gefühl von Druck und Schwere in der betreffenden Kopfhälfte, Ohrensausen, Schwindel, Erbrechen, Zwangsbewegungen und epileptiforme Anfälle hervor.

In einem Falle Schwartzes (Archiv f. Ohrenheilk. Bd. I) wurde durch Exstirpation mehrerer Ohrpolypen die halbseitige Parese und Anästhesie der Ex-

*) W. Kieselbach, Beitrag zur Histologie der Ohrpolypen. M. f. Ohrenheilk. 1887.

**) Eine vortreffliche Arbeit über Histologie der Ohrpolypen mit gelungenen Abbildungen liefert Bosio in seiner Monographie: Ricerche istologiche sui polipi della cassa del tympano. Empoli 1902.

Digitized by Google

tremitäten der betreffenden Seite geheilt. In 2 Fällen Schmiegelows (Rev. mens. de Laryng. et Otol. 1887) erfolgte nach Entfernung von Ohrpolypen Heilung von Reflexneurosen, welche sich im ersten Falle in Zwangsbewegungen und Beklemmungen, im zweiten in Melancholie und Verfolgungswahn geäußert hatten; Suarez de Mendoza (Rev. mens. de Laryng. 1888) beobachtete Heilung lange bestehender Epilepsie nach Exstirpation von Ohrpolypen, Hillairet das Aufhören von Erektionen und Schwindelanfällen. Nicht selten kommt es durch Stagnation des Sekretes zur Bildung eingedickter, käsiger Massen, welche durch Zersetzung zur Knochenkaries und zu tödlich verlaufenden Komplikationen führen können.

Heilung durch spontane Schrumpfung der Neubildung ist selten und wird durch Wucherung der Endothelzellen in den Gefäßen herbeigeführt (Gomperz), hingegen erfolgt öfter eine spontane Mortifikation und Abstoßung dünngestielter Ohrpolypen, wenn durch Drehung der Neubildung um die Längsachse die Blutgefäße in der Wurzel torquiert werden. Zuweilen werden auch breit aufsitzende Polypen ohne nachweisbare Ursache durch Gangräneszenz abgestoßen. Der Ausgang in Atresie des Gehörganges durch Verwachsung des Polypen mit den Gehörgangswänden wurde schon früher geschildert (S. 220).

**Diagnose.** Die Diagnose der Ohrpolypen unterliegt keiner besonderen Schwierigkeit. Eine Verwechslung wäre nur in seltenen Fällen mit dem stark vorgebauchten, von der Epidermis entblößten Trommelfelle möglich (S. 317), ferner mit von entzündeter Kutis bedeckten Exostosen (S. 218), mit Granulationswucherungen aus Gehörgangsfisteln, endlich mit jenen malignen Neubildungen (s. später), welche in Form von Polypen aus der Trommelhöhle hervorwuchern. Das rapide Nachwachsen nach wiederholter Abtragung der Wucherung, die gleichzeitige Infiltration der benachbarten Lymphdrüsen, besonders aber die mikroskopische Untersuchung lassen die Natur der Neubildung bald erkennen.

Besonders wichtig in operativer Beziehung ist die diagnostische Bestimmung der Ursprungstelle des Polypen, weil das Verfahren sich wesentlich anders gestaltet bei Polypen des Gehörganges und bei Polypen, welche vom Trommelfelle oder aus der Trommelhöhle entspringen. Bei kleinen oder langen und dünnen Polypen wird man häufig durch gleichzeitiges Betasten und Bewegen der Wucherung mit der Sonde, die Ursprungstelle der Wurzel durch unmittelbare Besichtigung zu eruieren imstande sein. Wo jedoch der Polyp den ganzen Gehörgang ausfüllt und nur sein äußeres Ende sichtbar ist, wird die Auffindung der Wurzel viel schwieriger, weil wir dann ausschließlich auf die Betastung mit der Sonde angewiesen sind. Ich bediene mich einer rechtwinkelig gekrümmten Knopfsonde, welche, um die Entfernung der Ursprungstelle des Polypen von der äußeren Ohröffnung zu bestimmen, am vorderen Ende von 5 zu 5 mm markiert ist. Die Untersuchung geschieht in der Weise, daß man die Sondenspitze zwischen Polyp und Gehörgangswand einschiebt und, indem man die Neubildung umkreist, allmählich in die Tiefe dringt. Erst wenn das Instrument in einer Tiefe, die geringer ist als die Distanz der äußeren Ohröffnung vom Trommelfelle, auf einen Widerstand stößt, der die Kreisbewegungen der Sondenspitze hemmt, kann man annehmen, daß dieses Hindernis durch die Wurzel des Polypen bedingt wird.

Wo man bei einer Tiefe von weniger als 16 mm auf Widerstand stößt, ist man zur Annahme berechtigt, die Wurzel des Polypen entspringe vom äußeren Gehörgange. Bei einem Widerstande in größerer Tiefe läßt sich der Sitz der Wurzel nicht mehr mit Sicherheit bestimmen. Durch die Kreisbewegungen der Sonde läßt sich auch manchmal aus dem Abstande der zwei Stellen, an welchen die Sondenspitze bei den Kreisbewegungen einen Widerstand findet, die Breite der Wurzel des Polypen feststellen. Je größer dieser Abstand ist, desto breiter die Wurzel des Polypen. Zeigt bei dieser Untersuchung der Polyp eine große Beweglichkeit, so kann man auf einen schmalen und dünnen Stiel schließen, während eine geringe Beweglichkeit der Wucherung eine breite Wurzel annehmen

Digitized by Google

läßt. Ausnahmsweise kann ein aus dem Cavum tymp. entspringender Polyp mit den Gehörgangswänden verwachsen und dadurch einen Gehörgangspolypen vortäuschen (George Stone).

Bei großen Perforationsöffnungen im Trommelfelle, wo der Polyp nicht die ganze Lücke in der Membran ausfüllt, läßt sich der Polyp oft schon bei bloßer Besichtigung (Fig. 305) oder durch vorsichtiges Sondieren bis in die Trommelhöhle verfolgen. Wird jedoch die Neubildung von den Perforationsrändern fest umschlossen und förmlich zusammengeschnürt, so ist die Differentialdiagnose zwischen Trommelfell- und Trommelhöhlenpolyp sehr erschwert. Hier wird erst die Abtragung der Wucherung und das eventuelle Sichtbarwerden der Perforation über den Sitz der Neubildung Aufschluß geben. Bei Trommelhöhlenpolypen, welche durch den Trommelfellrest oder durch die Attikwand maskiert werden, gelang es mir wiederholt, einen Teil der Wucherung durch Aspiration mit dem Siegle schen Trichter in den Bereich des Sehfeldes zu bringen. Ebenso konnte ich bei größerem Trommelfelldefekte die Anwesenheit kleiner Polypen im Attik mittels des kleinen Trommelhöhlenspiegelchens diagnostizieren.

Einen, wenn auch nicht sicheren Anhaltspunkt für die Bestimmung des Sitzes des Polypen, bietet sein äußeres Aussehen. Die blaßroten, perlgrauen, mit einem Pflasterepithel überzogenen Polypen mit glatter oder mäßig unebener Oberfläche sitzen meist im äußeren Gehörgange, während die saturiert roten, blutreichen, himbeerförmigen, mit zottenförmiger, papillarer Oberfläche versehenen und mit Flimmerepithel bekleideten Wucherungen häufiger aus der Trommelhöhle entspringen. Diese Eigentümlichkeiten lassen sich jedoch nur im Zusammenhange mit dem Ergebnisse der Sondenuntersuchung diagnostisch verwerten.

Fig. 305.

Trommelhöhlenpolyp durch die Perforationsöffnung im Trommelfelle hervorwuchernd. Von einem 16jährigen, seit 1 Jahre an Otorrhöe leidenden Mädchen. Hörm. = 2 m, Flüstersprache = 6 m.

**Prognose.** Die Prognose gestaltet sich günstiger bei den Gehörgangspolypen, deren radikale Entfernung weit sicherer zu bewerkstelligen ist, als die der Trommelhöhlenpolypen, welche bekanntlich sehr häufig rezidivieren, wenn ihre Wurzel in den dem Instrumente unzugänglichen Ausbuchtungen der Trommelhöhle ihren Sitz hat. Prognostisch ungünstige Momente sind: die Bildung von verkästen, septischen Massen in der Tiefe des Ohres, bei gleichzeitiger schmerzhafter Karies im Schläfebeine, bedrohliche Symptome von Eiterretention und das Auftreten pyämischer und zerebraler Erscheinungen.

Hieraus ergibt sich die strikte Indikation für die Entfernung der Ohrpolypen, die, abgesehen von der Möglichkeit schwerer Komplikationen infolge von Sekretretention, auch stets die Ursache der hartnäckigen Fortdauer der Ohreiterung bilden, die nur nach Beseitigung der Polypen heilen kann.

**Therapie.** 1. Operative Behandlung.

a) Die Extraktion. Diese ist nur bei Polypen angezeigt, deren Ursprung im äußeren Gehörgange durch die Untersuchung festgestellt wurde. Dieses Verfahren führt ungleich rascher und sicherer zum Ziele als die anderen Operationsmethoden, bei denen der Polyp abgeschnitten oder abgeschnürt wird. Im letzteren Falle erfordert die Zerstörung der zurückgebliebenen fibrösen Wurzel oft einen Zeitraum von mehreren Wochen oder Monaten, während nach der Extraktion, bei welcher gewöhnlich die Wurzel mit entfernt wird, oft schon nach einigen Tagen die Eiterung aufhört. Außerdem beobachtet man nach der Extraktion weit seltener Rezidive, als nach dem Abschneiden oder Abschnüren von Polypen, deren Wurzel nachträglich durch Ätzung zerstört wird.

Digitized by Google

Vor der Entfernung eines Ohrpolypen wird der Gehörgang durch Ausspülen gereinigt und mit einer 10prozentigen Lösung von Cocain. muriat., dem einige Tropfen Tonogen Richter beigesetzt werden, gefüllt, wodurch die Polypenoperation fast schmerzlos und mit geringer Blutung ausgeführt werden kann*). Die Extraktion geschieht mit der Wildeschen Drahtschlinge (Fig. 306), welche über die Neubildung bis in die Nähe der Wurzel vorgeschoben und nur so weit zusammengezogen wird, als nötig ist, den Polyp sicher zu

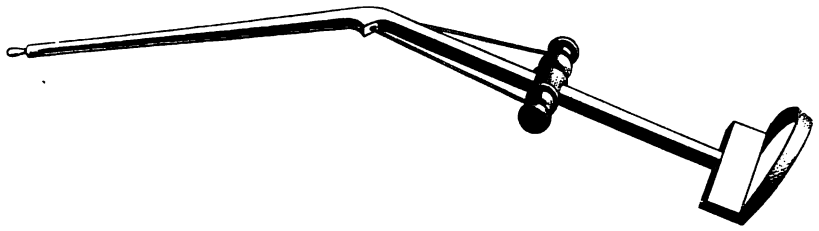

Fig. 306.

fassen. Durch einen mäßigen Zug gelingt es, die Neubildung vollständig zu entfernen. Bei weichen Polypen ist die Extraktion mit der Drahtschlinge selten eine vollständige, weil das weiche Gewebe von der Schlinge durchschnitten wird.

Fibröse Polypen, welche mit der Knochenwand so fest zusammenhängen, daß die Extraktion selbst bei stärkeren Traktionen nicht gelingt, werden am besten mit der Wildeschen Schlinge abgeschnürt, indem das Instrument, nach Zusammenziehung der Schlinge mehrere Male um seine Längsaxe gedreht, der Draht am Querriegel mit einer Schere durchschnitten und das Instrument aus dem Ohre entfernt wird. Durch die Behinderung der Blutzufuhr kommt es zu rascher Mortifikation und Abstoßung der Neubildung binnen einigen Tagen. In einzelnen Fällen wurde mit dem peripheren, abgeschnürten Teile auch die Wurzel des Polypen abgestoßen (Fig. 307). Fällt der abgeschnürte Polyp nach einigen Tagen nicht ab, so kann man durch Fassen der Ligatur mit der Kornzange die Extraktion des nun leichter abtrennbaren Polypen versuchen oder, falls sich der Widerstand noch immer als zu groß erweist, die Torquierung der Drahtschlinge fortsetzen.

Fig. 307.
a = Wurzel. e = Einschnürungsstelle.
d = Drahtligatur.

b) Die Abtragung. Bei großen Polypen, deren Wurzel so tief sitzt, daß sich durch die Sondenuntersuchung nicht mit Sicherheit bestimmen läßt, ob die Neubildung vom äußeren Gehörgange, vom Trommelfelle oder von der Trommelhöhle ausgeht, ist die Extraktion wegen der Gefahr des Herausreißens eines Knöchelchens oder der Schnecke (Toynbee, Böke) stets zu vermeiden und die Abtragung des Polypen vorzunehmen.

Hierzu eignet sich der Blakesche Polypenschnürer (Fig. 308a), an welchem die Drahtschlinge in eine stellbare, einläufige Metallkanüle vollständig hineingezogen werden kann oder die Ruttinsche Schlinge (Fig. 308b). Diese hat den Vorteil, daß sie im Gehörgange zu jeder gewünschten Größe vergrößert oder verkleinert werden kann, wodurch es möglich ist, sie bei großen, den Gehörgang ausfüllenden Polypen durch den engsten Teil des Ganges vorzuschieben und im tieferen, weiteren Teile des Gehörganges wieder zu vergrößern und die Neubildung an der Wurzel zu fassen. Großes Gewicht muß auf brauchbaren Draht gelegt werden. Man benützt entweder einen ausgeglühten Stahldraht von 0,1 mm Dicke oder dünnen Platindraht, nach A. H. Buck hämmerbaren Stahldraht Nr. 37. Die ovale Form der Schlinge ist der runden vorzuziehen. Bei Polypen, welche von der hinteren oberen Gehörgangswand oder aus der Trommelhöhle entspringen, muß die Schlinge beim

*) Frey injiziert ½ Spritze einer 1% Cocainlösung mit Adrenalinzusatz in den Polypen.

Digitized by Google

Einführen stets etwas nach unten gebogen werden, so daß der vordere Abschnitt der Schlinge längs der vorderen, unteren Gehörgangswand, der hintere Abschnitt längs der oberen Wand nach innen gleitet. Um die Schlinge leichter über die Neubildung fortzuschieben, empfiehlt es sich, das Instrument nicht direkt, sondern mit mäßig rotierenden Bewegungen einzuführen.

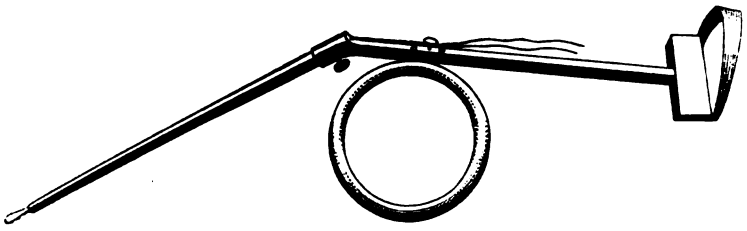

Fig. 308 a.

Ist man mit der Schlinge bis in die Nähe des Trommelfelles vorgedrungen, so wird durch allmähliches Zusammenziehen der Polyp abgeschnitten und entweder mit dem Instrumente oder durch Ausspritzen aus dem Ohre entfernt. Die nur mäßige Blutung wird durch kühle Einspritzungen bald beseitigt. Stärkere Blutungen werden durch in Alaunpulver getauchte Baumwoll-

Fig. 308 b.

tampons oder mit styptischer Baumwolle gestillt, wobei der Patient selbst den Pfropf mit den Fingern kräftig nach innen drücken muß.

Erst nach Beseitigung des Hauptstückes des Polypen wird es möglich, den Sitz der Polypenwurzel zu eruieren und festzustellen, ob noch mehrere Polypen in der Tiefe sitzen.



Fig. 309.

Zur Entfernung intratympanaler Polypen eignen sich die Blakesche und Ruttinsche Drahtschlinge mit dünn gearbeiteter Kanüle. Ist die Perforationsöffnung klein und wird das Trommelfell durch den Polyp vorgewölbt, so muß die Öffnung durch einen ausgiebigen Einschnitt erweitert werden, um mit der Schlinge in die Trommelhöhle eindringen zu können. Die besten Resultate erzielt man bei Wucherungen, welche von der

Digitized by Google

inneren Trommelhöhlenwand entspringen. Mehrere Male gelang es mir, kleine im Attik lagernde, durch das Trommelhöhlenspiegelchen diagnostizierte Polypen mit einer rechtwinkelig abgebogenen Kürette zu entfernen.

Kleinere, weiche Polypen und Granulationen im äußeren Gehörgange oder an der hinteren und unteren Trommelhöhlenwand werden am zweckmäßigsten mit den von mir in die Praxis eingeführten Ringmesserchen (Fig. 309) beseitigt. Die Abtragung ist hierbei eine vollständigere als mit der Drahtschlinge, welche sich beim Andrücken an die Ursprungstelle der Wucherung umbiegt.

Das mit dem Handgriffe (S. 262, Fig. 145) verbundene, nach allen Richtungen stellbare Ringmesser ist 7 cm lang und trägt an seinem vorderen Ende einen konkav-konvexen Ring, dessen innerer Rand schneidend scharf ist. Der Durchmesser des Ringes beträgt für größere Wucherungen 3½ mm, für kleine Granulationen und bei sehr engem Gehörgange 1½—2 mm. Für Wucherungen an der unteren und hinteren Trommelhöhlenwand benütze ich Instrumente, an welchen der Ring in verschiedenem Grade zur Längsaxe des Instrumentes abgebogen ist.

Bei kleinen, rundlichen Polypen und Granulationen im Gehörgange wird die konvexe Fläche des eingeführten Ringmessers gegen die Wucherung angedrückt, bis man eine feste Unterlage fühlt. Hierauf zieht man das Instrument

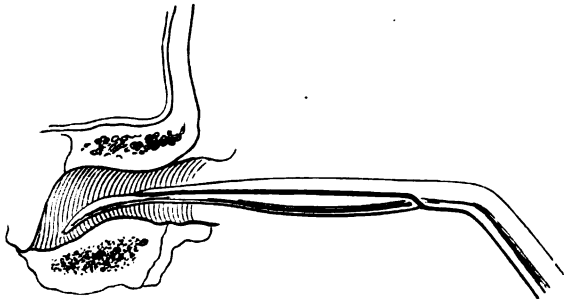

Fig. 310.

rasch zurück, wodurch die Neubildung von ihrer Unterlage abgeschnitten und, an der konkaven Fläche des Ringes haftend, aus dem Gehörgange entfernt wird. Zur Anästhesierung wird Kokainpulver mittels befeuchteter Sondenspitze auf die Wucherung aufgetragen. Die Abtragung mit dem Ringmesser eignet sich auch zur Entfernung größerer, dünngestielter Neubildungen. Man verfährt dabei so, daß man das Ringmesser bis zur Ursprungstelle des Polypen vorschiebt, dann an die Wurzel andrückt, worauf diese durch rasches Zurückziehen des Instrumentes durchschnitten wird. Dieses Verfahren ist jedenfalls dem von Abel empfohlenen Abdrücken des Polypen vorzuziehen.

Polypöse Wucherungen am oberen Pole des Trommelfelles lassen bei der Sondierung zuweilen den von Granulationsgewebe umhüllten Hammergriff erkennen (Borberg), welcher bei ausgedehntem Trommelfelldefekte oder bei konstatierter Karies mitsamt der Wucherung zu entfernen ist.

Dünngestielte Polypen werden oft durch kräftige Einspritzungen abgetrennt und aus dem Ohre herausgeschwemmt. Löwe empfiehlt, vor jeder Operation die Entfernung durch kräftige Injektionen in den Gehörgang zu versuchen.

c) Das Zerquetschen oder Zertrümmern von Polypen ist angezeigt bei größeren Polypenresten am Trommelfelle und an der inneren Trommelhöhlenwand, welche weder mit der Drahtschlinge gefaßt, noch mit dem Ringmesser oder dem scharfen Löffel entfernt werden können, deren

Digitized by Google

Masse aber doch so beträchtlich ist, daß die Zerstörung durch Ätzmittel oder durch den galvanokaustischen Brenner einen zu großen Zeitraum in Anspruch nehmen würde.

Man benützt hierzu die von mir angegebenen, an der Innenfläche stark gekerbten, knieförmig gebogenen Kornzangen, deren vorderes Ende entweder gerade gestreckt oder für Wucherungen am inneren Abschnitte der sinuös ausgebauchten vorderen, unteren Gehörgangswand oder im unteren Trommelhöhlenraume nach der Kante gebogen ist (Fig. 310). Die Zange wird mit geschlossenen Branchen bis zur Wucherung eingeführt, dann geöffnet und so weit vorgeschoben, bis sich Teile der Wucherung zwischen die gerifften Löffel des Instrumentes hineindrängen. Hierauf wird die Zange rasch geschlossen und das dazwischen liegende Gewebe dadurch zertrümmert. Diese Prozedur ist so lange fortzusetzen, bis keine mit der Zange faßbaren, sondern nur mehr flach aufsitzende Reste der Wucherung vorhanden sind. Für diese, wie für kleinere Wucherungen im Gehörgange, am Trommelfelle und in der Trommelhöhle hat sich mir die Hartmannsche Zange (Fig. 311) in der Praxis vorzüglich bewährt. Weiche intratympanale Polypenreste, die nicht mit dem Instrumente faßbar sind, schrumpfen zuweilen nach wiederholter Einführung von in Alaunpulver oder Jodglyzerin getauchten Wattetampons, welche einen Druck auf die Wucherungen ausüben. Bei stärkerer Eiterabsonderung in der Trommelhöhle ist dieses Verfahren wegen Gefahr der Eiterretention kontraindiziert.

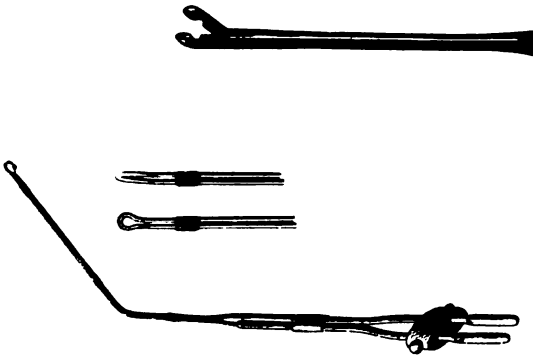

Fig. 312.
Galvanokaustische Brenner. (½ Größe.)

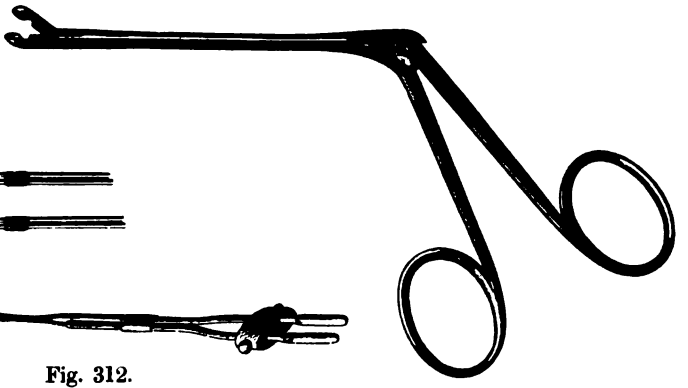

Fig. 311.

d) Die galvanokaustische Ätzung von Polypenresten und kleinen Granulationen ist angezeigt, wenn diese weder mit dem scharfen Löffel, noch mit dem Ringmesser entfernbar sind. Die Ätzung darf sich nur auf Wucherungen im äußeren Gehörgange und an der äußeren Fläche des Trommelfelles beschränken. Ätzungen an den Labyrinthfenstern und an den der Inspektion nicht zugänglichen Teilen der Trommelhöhle sind zu vermeiden. Die galvanokaustische Ätzung bietet gegenüber den anderen kaustischen Mitteln den großen Vorteil, daß die Neubildungen meist rascher und gründlicher zerstört werden, daß sie fast nie eine entzündliche Reaktion im Gehörgange hervorruft und daß die Wurzelreste ungleich rascher als nach Anwendung von Ätzmitteln einschrumpfen. Auch hier werden die Wucherungen vor der Ätzung durch Auftragen von Kokainpulver anästhesiert.

Die Zahl der galvanokaustischen Ätzungen richtet sich stets nach der Größe und Konsistenz der Wucherung. Kleine, weiche Granulationen schwinden oft nach 1—2maliger Ätzung. Derbe Polypenreste müssen bis zur vollständigen Zerstörung wiederholt geätzt werden. Die galvanokaustische Schlinge, nach deren Anwendung narbige Gehörgangstrikturen beobachtet wurden, darf nur in Ausnahmefällen, bei fibrösen, auf andere Weise nicht entfernbaren Geschwülsten, zur Operation herangezogen werden.

Digitized by Google

Zur galvanokaustischen Ätzung genügen mehrere fein gearbeitete Spitzbrenner; für breitaufsitzende Wucherungen hingegen sind flache, vorn abgerundete und nach allen Richtungen biegsame Brenner vorzuziehen (Fig. 312). Bei der Ätzung ist die Kette erst dann zu schließen, wenn der Brenner mit der Wucherung in Berührung kommt. — Vor jeder neuerlichen Ätzung muß der Brenner ausgeglüht werden. Die Ätzungen können in einer Sitzung 4—5mal wiederholt werden.

## 2. Medikamentöse Behandlung.

a) Zerstörung der Polypen durch Ätzmittel. Unter den gebräuchlichen Ätzmitteln habe ich als das brauchbarste das Eisenchlorid (Liqu. ferri sesquichlorat.) erprobt, welches selbst bei derben fibrösen Wucherungen viel tiefer in das Gewebe eindringt und dessen Mortifikationen und Abstoßung rasch herbeiführt, und bei vorheriger Kokainisierung nur selten erheblichen Schmerz hervorruft. Die schmerzhaften und oberflächlich wirkenden Ätzungen mit Argent. nitricum in Substanz habe ich aufgegeben.

Das Eisenchlorid wird durch eine in die Flüssigkeit getauchte Sonde oder durch einen kleinen Pinsel oder ein Wattekügelchen auf die Wucherung aufgetragen. Die Ätzung wird wiederholt, wenn sich der Schorf durch Ausspritzen ablöst. Ich bediene mich ferner bei derben Wucherungen des kristallinischen Eisenchlorids. Um dessen Wirkung zu lokalisieren und die normalen Stellen der Gehörgangswände zu schützen, wird ein kleines Stück des Mittels mit der Pinzette gefaßt, bis zur Wucherung eingeführt und durch einen nachgeschobenen Baumwollpfropf festgehalten. Das rasch zerfließende Eisenchlorid dringt in das Gewebe ein und bildet mit diesem, ohne starke Schmerzen zu verursachen, einen ausgiebigen Schorf. Das Ferr. sesquichlor. cryst. empfiehlt sich besonders bei derben, breitaufsitzenden Wucherungen im äußeren Gehörgange, bei denen die operative Entfernung sich unter einer so profusen Blutung vollzieht, daß nach dem ersten Einschnitte die Fortsetzung der Operation verhindert wird.

Die Wiener Ätzpasta, die Chromsäure, das Cuprum sulf. sind außer Gebrauch gekommen. Lucae empfiehlt ein Gemisch von Alaun und Pulv. herb. sabinae. Die von Trampel und Buck empfohlene Salpetersäure wirkt bei derben Polypenresten überraschend günstig, doch darf sie nur von sehr geübter Hand und in ganz kleinen Tröpfchen auf die Wucherung aufgetragen werden. Vor und nach der Ätzung wird der Gehörgang mit einer 10—15prozentigen Kokainlösung gefüllt.

b) Die Alkoholbehandlung. Der Spirit. vin. rectific. hat sich in vielen Fällen als vorzügliches Mittel zur Behandlung von Ohrpolypen und Granulationen bewährt und eignet sich vorzugsweise:

1. Zur Beseitigung von Polypenresten im äußeren Gehörgange und am Trommelfelle.
2. Zur Behandlung intratympanaler, häufig rezidivierender Polypen und Polypenreste, welche auf operativem Wege nur selten vollständig entfernbar sind.
3. Bei multiplen Granulationen im äußeren Gehörgange und am Trommelfelle.
4. Bei diffuser, exzessiver Wucherung der Mittelohrschleimhaut.
5. In Fällen, in denen wegen mechanischer Hindernisse im äußeren Gehörgange (Exostosen, Strikturen) Polypen oder Granulationen mit dem Instrumente nicht entfernt werden können.
6. Bei operationsscheuen Individuen.

Kontraindiziert ist die Alkoholbehandlung bei schmerzhafter Entzündung im Gehörorgane, bei Verdacht auf Karies und in Fällen, in denen nach der Einträufelung heftige Schmerzen, Kopfschmerz, Schwindel oder Übelkeiten eintreten.

Vor Anwendung des Alkohols muß das Ohr sorgfältig gereinigt und durch

Digitized by Google

Wattebäuschchen ausgetrocknet werden. Das erwärmte Mittel wird mindestens 20—30 Minuten im Ohre gelassen. Wird der konzentrierte Alkohol nicht vertragen, so empfiehlt es sich, anfangs das Mittel mit $^2/_3$ oder der gleichen Menge Wasser zu verdünnen und allmählich zu stärkeren Konzentrationsgraden überzugehen. Die Einträufelungen sind 1—2mal täglich zu wiederholen und die Behandlung ohne Unterbrechung so lange fortzusetzen, bis der Polyp durch vollständiges Einschrumpfen verschwunden ist. Die Anwendungsdauer variiert zwischen 2—6 Wochen und darüber (vgl. S. 383).

Durch diese Behandlung werden nicht nur Polypenreste und Granulationen, sondern auch große fibröse den Gehörgang ausfüllende Polypen zum vollständigen Schwinden gebracht (Morpurgo)*). Die Wirkung des Alkohols auf den Umfang des Polypen äußert sich oft erst nach mehrwöchentlicher Anwendung. Von dem Momente an, wo die Verkleinerung bemerkbar wird, schreitet auch die Einschrumpfung rasch fort.

Die Alkoholbehandlung ist nur dann von Erfolg begleitet, wenn sie konsequent täglich, durch Wochen und Monate fortgesetzt wird. Mit Rücksicht auf die lange Anwendung wird man daher überall, wo die Möglichkeit einer operativen Entfernung vorliegt, zur Abkürzung der Behandlungsdauer, das Hauptstück des Polypen operativ entfernen und hierauf erst die Alkoholbehandlung einleiten, um die zurückgebliebenen, vom Instrumente nicht erreichbaren Polypenreste zum Schrumpfen zu bringen. Unangenehme Zufälle während der Alkoholbehandlung habe ich nie beobachtet.

Als seltene Neubildungen im Schalleitungsapparate sind zu erwähnen: das vom Gehörgangsknorpel ausgehende Enchondrom (Launay, Gaz. des hôp. 1861), das von mir beobachtete stachelförmige Chondrom an der vorderen, knöchernen Gehörgangswand (Fig. 313), welches mit dem zur Durchtrennung des langen Amboßschenkels bestimmten Instrumente abgetragen wurde; das Chondrom von Gomperz, das Chondromyxom des Ohrknorpels (Haug), das von mir in zwei Fällen beobachtete Osteom im Warzenfortsatze, welches einmal in der Größe einer halben, einmal in der einer großen Walnuß, mit scharf begrenzten Rändern über die Fläche des Warzenfortsatzes hervorragend durch gleichzeitige Vorbauchung der hinteren Gehörgangswand einen Verschluß des Ohrkanals bewirkte. Weinlechner (M. f. Ohrenheilk. 1887) entfernte ein hühnereigroßes Osteom am Warzenfortsatze einer Frau, bei der sich die Knochenneubildung ohne irgend welche Störung ausgebildet hatte. Die nach der Operation eingetretene reaktive Mittelohrentzündung lief ohne weitere Folgezustände ab.

Fig. 313.

Stachelförmiges Chondrom im knöchernen Gehörgange bei einem 22jährigen Manne.

Bewegliche Osteome im Gehörgange und am Warzenfortsatze wurden von Eulenstein und Urbantschitsch beschrieben. Ferner sind hierher zu rechnen das Zylindrom oder Myxoma cartilagineum der Ohrmuschel, das Talgdrüsenadenom im äußeren Gehörgange (Klingel), das Lipom an der Ohrmuschel und im Gehörgange (Bull), gestielte Warzen an der oberen Gehörgangswand mit normalem Hautüberzuge, ein behaartes Papillom (Mc. Bride) an der linken oberen Gehörgangswand und ein melanotischer Hautnaevus. Ein von mir beobachteter Fall von Psammom der Dura mater, das in der Größe einer Haselnuß über dem Tegmen tymp. aufsitzend, dieses usurierend bis in den mittleren Trommelhöhlenraum eindrang und die Tensorsehne in starker Bogenkrümmung nach unten bauchte, dürfte zu den großen Seltenheiten gehören. Als Unika sind ferner anzusehen die von Rohrer (Vers. deutsch. Naturf. u. Ärzte in München 1899) beschriebene Varixbildung am Trommelfelle und eine von Jansen (Ber. d. deutsch. otolog. Gesellsch. in Würzburg 1898) be-

*) Lo sperimentale 1881.

Digitized by Google

obachtete intratympanale Geschwulst, deren Bau Ähnlichkeit mit der Schilddrüse zeigte.

Hier reihen sich noch die als atypische Bindegewebsgeschwülste bekannten Sarkome an, welche in der Mehrzahl der Fälle den bösartigen Charakter des Karzinoms zeigen, in der Regel aber nur bei jugendlichen Personen vorkommen. Roudot (Gaz. méd. de Paris 1875) beobachtete ein walnußgroßes, das Ohrläppchen und den Tragus einnehmendes Sarkom, welches sich binnen 20 Jahren entwickelte und durch Totalexstirpation beseitigt wurde. Ein interessanter Fall von Rundzellensarkom des Mittelohres bei einem 3½jährigen Knaben im Verlaufe einer akuten Mittelohreiterung mit tödlichem Ausgange nach 5 Monaten wurde von Hartmann (Zeitschr. f. Ohrenheilk. Bd. VIII), ein Rundzellensarkom, ausgehend vom kariösen knöchernen Gehörgange von Orne-Green (Arch. of Otolog. Bd. VII) und ein Myxosarkom der Trommelhöhle und des Warzenfortsatzes bei einem 18jährigen Mädchen von Haug (Archiv f. Ohrenheilk. Bd. XXX) mitgeteilt. Ein Angiosarkom mit Karies der Gehörgangswand wurde von Milligan beschrieben, ein Fibrosarkom am Ost. phar. tubae von Haug; ein Fibrosarkom mit Riesenzellen von Castex; ein Lymphangiosarkom im Gehörgange von Cohn Servaert (Archiv f. Ohrenheilk. Bd. XLIII). Lannois (Revue hebd. de laryng. et otolog. 1898) schildert ein Adeno-epitheliome d'origine sebacée der Ohrmuschel, Nadoleczny (Archiv f. Ohrenheilk. Bd. XLVII) ein Endotheliom der Ohrmuschel. — Spindelzellensarkom, im Gehörgange einen Polypen vortäuschend, wurde von Stacke und Kretschmann (Archiv f. Ohrenheilk. Bd. XXII), und Robertson (Transact. of the Am. otolog. Society 1870) beobachtet.

Von Mischsarkomen ist das angeblich vom Mittelohre ausgehende Osteosarkom (in 4 Fällen von Wilde [l. c.], Wishart und Böke [W. med. Halle 1863]) erwähnenswert.

Hier mögen noch einige, nicht streng zu den Neoplasien gehörende, krankhafte Bildungen im Schalleitungsapparate ihren Platz finden. Als solche wären anzuführen die sogenannten Retentionsgeschwülste: das Milium im äußeren Gehörgange, die Atherome im Lobulus (Kretschmann, Rohrer), das Endotheliom (Kretschmann) und Zysten (Hartmann, Seligmann, Schwartze) an der Ohrmuschel. Letztere, an deren hinterer Fläche (Gruber) aufsitzend, können eine kolossale Größe erreichen. Bei einem von mir beobachteten Falle hatte die Geschwulst die doppelte Größe der Ohrmuschel und nach Eröffnung der Zyste wurde eine mit einer grieslichen Masse vermengte gelbliche Flüssigkeit entleert. Nach teilweiser Exzision des Balges und der Hautbedeckung wurde durch mehrmalige Ätzung der Wundfläche mit Höllensteinlösung Vernarbung herbeigeführt. Heßler (Archiv f. Ohrenheilk. Bd. XXIII) beobachtete Zystenbildung an der Ohrmuschel nach traumatischem Othämatom.

Im Anschlusse wären noch zu erwähnen die von Gudden, Bochdalek und Schwabach (Deutsche med. Wochenschr. 1885) beschriebene partielle Ossifikation der Ohrmuschel, eine von Primarius Dr. Linsmeyer beobachtete, von Noltenius histologisch untersuchte, ausgedehnte Verknöcherung beider Ohrmuscheln; die von Jos. Pollak untersuchte, scharf begrenzte Ossifikation der unteren, knorpeligen Gehörgangswand, die Verkalkungen und die Ablagerung harnsaurer Salze im Ohrknorpel von Arthritikern (Garrod) und die von Jos. Pollak (Allg. Wiener med. Ztg. 1881) zuerst beschriebenen syphilitischen Gummageschwülste am Warzenfortsatze mit Ausgang in Heilung bei einem 39jährigen Manne. Nach Wasmund läßt sich das genauere Verhalten der Verknöcherung der Ohrmuschel durch Röntgenstrahlen feststellen.

## II. Epitheliale Neubildungen.

Die epithelialen Neubildungen entwickeln sich am häufigsten an der Ohrmuschel und im äußeren Gehörgange, seltener in der Trommelhöhle und im Warzenfortsatze. An der Ohrmuschel geht das Epitheliom meist von der Kutis am oberen Abschnitte des Helix aus und breitet sich von hier anfangs allmählich, später rasch über den größten Teil der Ohrmuschel aus, deren Knorpel an mehreren Stellen ulzeriert und durchbrochen wird.

Wird das Epitheliom der Ohrmuschel nicht rechtzeitig abgetragen, so greift es auf die seitliche Kopf- und Halsgegend, auf den äußeren Gehörgang und von hier

Digitized by Google

auf das Mittelohr, auf die Schädelknochen und die Schädelhöhle über. Die bis zum letalen Ausgange sich ausbreitende Zerstörung am Schädel erreicht eine solche Ausdehnung, daß nicht nur das Mittelohr, sondern auch tiefer gelegene Schädelpartien bloßgelegt werden. (Delstanche, Archiv f. Ohrenheilk. Bd. XV.)

In einem von mir beobachteten Falle (64jährige Frau), bei dem das Epitheliom der rechten Ohrmuschel auf den äußeren Gehörgang übergriff und der Tod infolge von Erschöpfung eintrat, fand ich bei der mikroskopischen Untersuchung den größten Teil der Gehörgangsauskleidung von Krebszellen infiltriert. Kleinere Krebsinfiltrate fanden sich in der Kutis des Trommelfelles und an dessen Schleimhautschichte. Interessant war in diesem Falle das Vorkommen zahlreicher Krebszellen in Knochenräumen des Schläfebeines, welche entfernt vom primären Krankheitsherde lagen, ein Befund, welcher die Erfolglosigkeit operativer Eingriffe bei manchen scheinbar lokal begrenzten Neubildungen erklärt.

Die Behandlung des Epithelioms an der Ohrmuschel richtet sich nach der Ausdehnung der Neubildung. Bei umschriebener Erkrankung der Kutis genügt oft die galvanokaustische Zerstörung oder das Auskratzen mit dem scharfen Löffel (Hedinger) und nachheriges Betupfen mit rauchender Salpetersäure, um Heilung zu erzielen. Bei größerer Ausdehnung des Epithelioms ist die teilweise oder gänzliche Amputation der Ohrmuschel angezeigt. Zu dieser Operation entschließe man sich immer, bevor die Neubildung die äußere Ohröffnung erreicht hat, da später wegen bereits erfolgter Einwanderung der Krebszellen in die benachbarten Gewebsteile und Lymphdrüsen die Amputation resultatlos bleibt. Defekte der Ohrmuschel nach deren Amputation werden durch eine künstliche Ohrmuschel ersetzt. Solche täuschend nachgeahmte Prothesen werden in Wien von Dr. Henning mit künstlerischer Vollendung ausgeführt.

Das Epitheliom des äußeren Gehörganges entwickelt sich unter Symptomen eines nässenden Ekzems oder mit Bildung einer umschriebenen Kruste, die wegen starken Juckens wiederholt abgekratzt wird, bis eine geschwürige Fläche entsteht, welche sowohl nach außen gegen die Ohrmuschel, als auch in die Tiefe gegen das Trommelfell greift. Zuweilen gehen dem sichtbaren Hervortreten der Neubildung starke pulsierende Schmerzen und eine umschriebene Auflockerung der Gehörgangswand voraus, an deren Stelle nach mehreren Wochen eine ulzeröse, von zackigen Rändern begrenzte, rötlich punktierte und sezernierende Fläche tritt. Neben den schwammigen Wucherungen sieht man vertiefte Stellen, an denen der weiße Ohrknorpel und die knöcherne Gehörgangswand bloßgelegt sind. Das Gehörgangsepitheliom endet in der Regel durch Übergreifen auf das Mittelohr und Labyrinth und von hier auf die Schädelhöhle unter Zerebralsymptomen (Brunner, Archiv f. Ohrenheilk. Bd. V) letal, nachdem vorher andauernde Schmerzen, Fazialislähmung und ulzerierende Infiltration an der äußeren Ohrgegend vorausgingen. Manasse beobachtete einen angeblich von den Drüsen ausgehenden Zylinderzellenkrebs des äußeren Gehörganges, nach dessen Exstirpation Vernarbung eintrat (Archiv f. Ohrenheilk. Bd. XLI), Haug sah einen Endothelkrebs des äußeren Gehörganges und Mittelohres mit Lähmung des N. recurrens und hypoglossus in die Schädelhöhle durchbrechen (Archiv f. Ohrenheilk. Bd. XLVII).

Die vom Mittelohre oder vom Warzenfortsatze (Roudot) ausgehenden Epitheliome entwickeln sich nach den Beobachtungen von Toynbee, Wilde, Schwartze, Lucae, Kipp, Brühl u. a. entweder bei noch bestehender Mittelohreiterung oder nach Ablauf kariöser Prozesse im Schläfebeine. Aus diesem Grunde werden die durch die Trommelfellperforation hervorschießenden Wucherungen im Beginne für Granulationen oder Polypen gehalten, bis das rapide Nachwuchern nach wiederholter Abtragung und die mikroskopische Untersuchung die bösartige Natur der Neubildung erkennen lassen. Der Verlauf wird durch furibunde Schmerzen, Fazialisparalyse, profuse Blutungen und Infiltration der seitlichen Halsdrüsen charakterisiert. Es erfolgt in der Regel letaler Ausgang durch Meningitis, Hirnabszeß oder Sinusthrombose*).

Zuweilen greifen auch maligne Neubildungen von Nachbarorganen auf das Schläfebein über. Von den durch die Literatur bekannt gewordenen Fällen sind erwähnenswert das von Knapp (Zeitschr. f. Ohrenheilk. Bd. XI) beschriebene, auf das Cavum tymp. und die Schädelhöhle übergreifende Chondrosarkom der Parotis, das von Pomeroy (Am.

*) Vgl. Kretschmann, Archiv f. Ohrenheilk. Bd. XXIV und Zeroni, Archiv f. Ohrenheilk. Bd. XLVIII.



Digitized by Google

Journ. of Otol. III) beobachtete Myxosarcoma intracraniale, welches, von der mittleren und hinteren Schädelgrube ausgehend, den Tod unter Hirnerscheinungen herbeiführte und das von Bonnafont (l. c.) beschriebene Karzinom der Parotis, welches von hier auf das Ohr übergriff.

Das Übergreifen von Epithelialkrebs der Zunge und des Oberkiefers auf die Ohrtrompete wurde von mir in 5 Fällen beobachtet. Diese zeigten während des Lebens an der affizierten Seite die Symptome der Otalgie und des Tubenverschlusses, einmal mit seröser Ansammlung in der Trommelhöhle. Die Stimmgabel wurde vom Scheitel konstant auf der affizierten Seite stärker perzipiert.

Die Nekroskopie ergab ein Übergreifen der Neubildung auf die Fibrocartilago basilaris und auf das die knorpelige Ohrtrompete umgebende Bindegewebe. Die ganze Tuba erschien in die speckig infiltrierte Umgebung eingebettet und komprimiert. An mikroskopischen Durchschnitten sieht man die epitheliale Neubildung in Form von Zapfen und Nestern oder als Kankroidkugel bis hart an den Tubenknorpel hinanreichen. Der Tubenknorpel selbst ist an keiner einzigen Stelle von der Krebsmasse ergriffen. Hingegen finden sich im membranösen Abschnitte der Ohrtrompete zerstreute Krebsknoten, welche jedoch nicht bis zum Epithel reichen. Über primäres Endotheliom des Mittelohres bezw. des Felsenbeines berichtet Manasse (Deutscher Otologentag 1904).

---

# Neurosen des Schalleitungsapparates.

## I. Die Otalgie.

Die Otalgie wird durch eine Affektion der das Gehörorgan versorgenden sensiblen Nerven bedingt, sie tritt entweder als lokalisierte Ohraffektion oder als Teilerscheinung einer Trigeminus- oder einer Zerviko-Okzipitalneuralgie auf. Nicht selten erweist sich der Schmerz im Ohre von den Zähnen, vom Kiefergelenk (Kretschmann)*) oder vom Kehlkopfe irradiiert (Rohrer)**).

Die Erkrankung betrifft häufiger das weibliche Geschlecht: Szenes zählt auf 20 Frauen 7 Männer; Bürkner auf 41 Frauen 12 Männer; Schubert auf 67 Frauen 28 Männer. Gradenigo, dessen statistische Zusammenstellung aus der Literatur ein Verhältnis von 226 Frauen zu 93 Männern ergibt, vindiziert der Mehrzahl der Otalgien einen hysterischen Charakter.

Die auf die Ohrmuschel lokalisierte Neuralgie ist auf eine umschriebene Stelle begrenzt. Sie wird an der vorderen Fläche durch eine Affektion des Trigeminus (N. auriculo-temporal.), an der hinteren Fläche durch eine Erkrankung des oberen Zervikalnervengeflechtes (N. auricular. magn. et occipital. minor) hervorgerufen. Neben dem Schmerzpunkte an der Ohrmuschel findet sich häufig auch ein solcher am Warzenfortsatze (Valleix' Mastoidealpunkt). Durch leichte Berührung oder Druck wird der Schmerz gesteigert, bei stärkerer Kompression jedoch zuweilen vermindert. Manchmal entsteht während des Anfalles eine rasch vorübergehende Rötung und Schwellung an der affizierten Stelle.

Die Otalgie des äußeren Gehörganges ist nur bei Lokalisierung des Schmerzes im knorpeligen Abschnitte zu ermitteln: bei tieferem Sitze im knöchernen Teile ist die Unterscheidung zwischen Gehörgangs- und Mittelohrotalgie nicht möglich.

*) Archiv f. Ohrenheilk. Bd. LVI.
**) Schweizerische Zeitschr. f. Zahnheilk. Bd. X.

Digitized by Google

Die Neuralgie des Plexus tymp., welcher sich aus Verzweigungen des Trigeminus, des Sympathikus und des Glossopharyngeus zusammensetzt, tritt entweder als lokale Neurose oder als Teilerscheinung einer Neuralgie des dritten, seltener des zweiten Quintusastes auf. Im letzteren Falle beschränkt sich die Otalgie auf das Mittelohr, während bei Affektion des dritten Astes äußeres und mittleres Ohr ergriffen werden. Selten ist der Warzenfortsatz bei Adhäsivprozessen im Mittelohr und nach abgelaufenen Mittelohreiterungen der Sitz eines hartnäckigen Nervenschmerzes. Mehrmals beobachtete ich anhaltende Neuralgien infolge eingeheilter Narben nach Mastoidoperationen.

Als Ursachen der Otalgie sind anzuführen: Erkältung, Anämie, Hysterie, Neurasthenie, sexuelle Störungen, Perineuritis und Druck auf die Nervenstämme, Exostosen im Schädelinnern, Hyperämie, Entzündung und Neubildung im Ganglion Gasseri, Hirntumoren*), Karies der Schädelknochen und der Halswirbel, heftige Schalleinwirkung. Mehrmals beobachtete ich anhaltende Otalgien bei Karzinom des Oberkiefers und der Retropharyngealgebilde; als frühes Symptom von Zungenkrebs wird sie von Richard und Körner erwähnt. Eine der häufigsten Ursachen der Otalgie namentlich bei Kindern sind kariöse Zähne, Ulzerationen im Kehlkopfe (Gerhardt) und in der Nähe der Tubenostien. Bei Herpes Zoster des Gesichtes ist sie eine Teilerscheinung der Trigeminusneuralgie.

Die meist intermittierenden Anfälle sind charakterisiert durch intensive, reißende und bohrende Schmerzen in der Tiefe des Ohres, welche mehrere Stunden andauern und meist in unregelmäßigen Intervallen wiederkehren. Zuweilen zeigt die Otalgie einen vollständig typischen Verlauf.

Das Vorkommen dieser schon von den älteren Autoren als Otalgia intermittens gekannten Form wurde durch Beobachtungen von Voltolini, Weber-Liel und Orne-Green**) bestätigt. Letzterer sah bei einem an Wechselfieber erkrankten Individuum während jedes Anfalls, außer einer Neuralgie im Gebiete des Trigeminus, das Auftreten einer akuten Mittelohrentzündung (Otit. intermitt.), welche mit dem Nachlasse des Fieberparoxismus zurückging. In Wien beobachte ich die Otalgia intermittens meist im Frühjahre bei Individuen, die in der Nähe der sumpfigen Praterauen wohnen. Die intermittierende Otalgie ist nur dann als Folge einer Malariainfektion (Intermittens larvata) aufzufassen, wenn gleichzeitig ein Milztumor nachweisbar ist ***).

Eine von D. Kaufmann beschriebene Form der Otalgie (Wiener med. Blätter 1896) bei Influenza ist gekennzeichnet durch heftige, mehrere Tage anhaltende Ohrenschmerzen bei negativem Trommelfellbefunde, die unter Fieber und Allgemeinsymptomen (Kopfschmerzen, Gliederreißen, Abgeschlagenheit) beginnen.

Während des otalgischen Anfalles treten manchmal subjektive Gehörsempfindungen und Schwerhörigkeit, Hyperaesthesia acustica, nicht selten auch Hyperämie und Hyperästhesie der Ohrmuschel und der Schläfe auf, welche nach dem Anfalle schwinden. Starke Geräusche in der Nähe des Kranken steigern den Schmerz.

Der Verlauf der Otalgie ist akut oder chronisch. Im ersteren Falle dauert die Neurose einige Tage oder mehrere Wochen mit unregelmäßigen, seltener regelmäßigen Intervallen. Der Verlauf der chronischen Neurosen ist ganz unbestimmt; die Anfälle treten oft in Zwischenräumen von Wochen oder Monaten auf und können jahrelang andauern. Chronische Otalgien mit

*) Krepuska (Gesellsch. der Ungar. Kehlkopf- und Ohrenärzte 1897) beschreibt einen Fall, bei dem ein Sarkom des Ganglion Gasseri eine heftige, nicht zu beseitigende Otalgie hervorgerufen hat. Spira sah bei einem Kinde eine Otalgie als einziges Initialsymptom einer schweren Diphtherie (Przeglad lekarski 1899).

**) Neuralgia in and about the ear. Transact. of the americ. otolog. Soc. VII. 1875.

***) Coste, Contribution à l'étude clinique des otities et des otalgies palustres. Arch. de méd. et pharm. mil. 1906.

Digitized by Google

typischem Verlaufe sind selten. Bei einem meiner Kranken traten die Anfälle seit zehn Jahren jeden Monat oder jeden zweiten Monat regelmäßig linksseitig auf und endeten nach mehrstündiger Dauer mit einem festen Schlafe. Bei den mit Trigeminusneuralgie kombinierten oder bei den irradiierten Otalgien hängt der Verlauf von dem des Grundleidens ab.

Die Differentialdiagnose zwischen Otalgie und einem entzündlichen Schmerze ergibt sich aus dem Fehlen von Entzündungserscheinungen im Gehörorgane. Ausnahmen sind selten. Bei einem von Spira beschriebenen Falle (M. f. Ohrenheilk. 1895), einen 73jährigen Mann betreffend, entwickelte sich eine zentrale Ostitis des Warzenfortsatzes unter den Erscheinungen einer heftigen Trigeminusneuralgie. Ist die Otalgie als solche festgestellt, so ist zu eruieren, ob es sich um eine lokale Neurose oder um eine Otalgie als Teilerscheinung einer Trigeminus- oder Zervico-Okzipitalneuralgie oder endlich um einen irradiierten Schmerz im Ohre handelt. Man wird daher zunächst eine genaue Untersuchung der Zähne vornehmen und bei vorhandener Zahnkaries diese als wahrscheinliche Ursache der Otalgie annehmen, wenn der Druck auf den erkrankten Zahn heftigen Schmerz verursacht. Bestehen Symptome einer Rachen- oder Kehlkopfaffektion, so ist durch genaue Spiegeluntersuchung zu konstatieren, ob der Ohrschmerz nicht von Ulzerationen daselbst ausgeht.

Der Zusammenhang der Otalgie mit Neuralgien des Quintus und des Zervikalplexus wird durch die Untersuchung der bekannten schmerzhaften Punkte (points douloureux) eruiert. Bei Trigeminusneuralgien findet man entweder den Schmerz an sämtlichen oder aber nur an einzelnen Punkten ausgeprägt. Die Otalgie prävaliert hierbei häufig so stark, daß man erst durch die Konstatierung der Schmerzpunkte das Bestehen einer ausgedehnten Trigeminusneurose erkennt.

Die Prognose der Otalgien ist in rezenten Fällen und bei den typischen Formen im allgemeinen günstig, selbst dann, wenn die Affektion als Teilerscheinung einer Trigeminusneuralgie auftritt: desgleichen, wenn die Otalgie von einem kariösen Zahne ausgeht. Hingegen gestaltet sich die Prognose ungünstig bei den langwierigen Quintusneuralgien, besonders wenn als deren Ursache eine Zerebralerkrankung oder eine nicht zu beseitigende Kompression der betreffenden Nervenstämme erkannt wird. Als ungünstige Momente sind ferner anzuführen: Anämie und Marasmus, inveterierte Syphilis, tuberkulöse Geschwüre im Larynx und Karzinom in der Umgebung der Tuba Eust.

Die Therapie richtet sich nach der Ursache und der Dauer der Erkrankung. Wo Zahnkaries als Ursache des Leidens erkannt wird, ist der Fall an den Zahnarzt zu weisen. Bei rezenten, lokalen oder mit einer Quintusneuralgie kombinierten Otalgien wird man zunächst — gleichviel ob die Anfälle unregelmäßig oder typisch auftreten — Chinin sulfur. oder bisulf. (2—5 dg pro dosi, 3mal täglich) anwenden. Bei den typischen Formen wird das Chinin ($^1/_4$—$^1/_2$ g pro dosi) 2—3mal im Verlaufe von 2—3 Stunden vor dem Anfalle verabreicht. Die Wirkung des Chinins wird öfter durch einen Zusatz von Jodkali (1 Ch.; 2 K J.) unterstützt.

Jodkali in größeren Dosen ist angezeigt bei Verdacht auf Syphilis und bei gleichzeitigen Zuckungen und leichter Parese der Gesichtsmuskeln, in welchem Falle der Ohrschmerz mit Wahrscheinlichkeit auf eine Entzündung im Fallopischen Kanale zu beziehen ist. Während intensiver Anfälle ist man genötigt, den Schmerz durch innerliche oder hypodermatische Anwendung von Morphin zu lindern.

Bei den chronischen Formen erzielt die Therapie nur selten auffällige Erfolge; zuweilen jedoch werden durch die Anwendung eines oder des anderen Mittels die Anfälle milder und seltener. Die gebräuchlichsten internen Mittel sind Chinin, Jodkali, Jodnatrium, das Jodipin 2—3 g pro die (Nobel, Pins), Arsen, solutio Fowleri, Bromnatrium 1—2 g oder das neuere Liqu. Arsen.

Digitized by Google

Pearson, salizylsaures Natron, Eisen, Ol. Terebinth. (5—10 Tropfen in Kapseln), Atropin (0,0005—0,002 pro die), Pyramidon 0,3—0,5, Citrophen 0,5, Antipyrin 0,5 pro dosi, Kephaldol 0,5—1,0, Aspirin 0,5—1,0, Indoform 0,5—1,0 pro dosi, Anästhesin 0,25—0,5 pro dosi, Oxyd. Zinc., letzteres für sich allein oder in Form der Meglinschen Pillen (Oxyd. Zinc., Rad. valerian. ana 10,0, Extr. hyoscyam. nigr. 1,0; f. 100 Pillen, steigend von 1—30 und zurück).

Von äußerlichen Mitteln erweisen sich Vesikantien am Warzenfortsatze und die endermatische Einreibung von Morphin- oder Veratrinsalben, sowie narkotische Pflaster zuweilen als wirksam. Sowohl bei hartnäckigen, akuten als auch bei chronischen Formen kann die galvanische Behandlung versucht werden, da durch diese öfter eine wesentliche Besserung erzielt wird, wo alle anderen Mittel erfolglos bleiben. Nach Erb wird bei der Galvanisierung die Anode am Ohre, die Kathode auf den Nacken angesetzt. Faradische Ströme sind wegen der häufig gleichzeitigen Hauthyperästhesie im allgemeinen nicht zu empfehlen.

In Fällen, in denen der Schmerz die ganze Ohrgegend betrifft und namentlich beim Drucke zwischen Unterkieferast und dem Warzenfortsatze, dem Verlaufe der knorpeligen Ohrtrompete entsprechend, gesteigert wird, tritt nach mehrmaliger Massage bedeutende Besserung, sogar gänzliches Schwinden der Otalgie nach mehreren Tagen ein. Max (Wiener med. Wochenschr. 1892) und Romani rühmen die Erfolge der Trommelfellmassage mittels der Lucaeschen Drucksonde. Besteht nach Ablauf einer Mittelohreiterung eine nicht zu beseitigende Neuralgie des Warzenfortsatzes, als deren Ursache eine exzessive Bindegewebswucherung angenommen wird, oder treten Mastalgien nach geheilter Eröffnung des Warzenfortsatzes auf, so ist die Ausmeißelung eines Knochenstückes aus dem Warzenfortsatze angezeigt. Bei einem 18jährigen Mädchen, das nach einer gelungenen Warzenfortsatzoperation seit einem Jahre an einer mit Melancholie verbundenen Narbenneuralgie des Proc. mast. litt, erzielte ich durch Ausmeißelung des sklerotischen Knochenstücks vollständige Heilung.

Zuweilen tritt bei Hemikranie ein dumpfer Schmerz im Ohre und in dessen Umgebung auf, welcher von Hyperämie und einem Gefühle von Wärme und Brennen an der Ohrmuschel und an der Schläfe begleitet ist. Eulenburg und Möllendorf, welche diese Form als Hemicrania angio- s. neuroparalytica bezeichnen, führen sie auf eine Affektion des Sympathikus zurück.

Den Neurosen sind auch die im ganzen selten vorkommende kutane Hyperästhesie und Anästhesie der Ohrmuschel und des äußeren Gehörganges anzureihen. Hyperästhesien an der Ohrmuschel bleiben oft nach Erfrieren, Entzündungen und Ekzemen zurück. Besonders empfindlich zeigen sich manche Personen gegen kalten Luftzug oder Wind, so daß sie fortwährend den Gehörgang durch einen Wattepfropf zu schützen genötigt sind. Narkotische Einreibungen vermindern die Empfindlichkeit nicht. Hingegen leisten methodische kalte Abreibungen der äußeren Ohrgegend, Bepinselungen mit Fett und die Elektrizität manchmal gute Dienste. Daß auch nervöses Hautjucken (Pruritus) vorzukommen pflegt, wurde schon früher bei der Besprechung der Sekretionsanomalien des Gehörganges hervorgehoben. Das Leiden ist oft sehr lästig und veranlaßt durch intensives Kratzen Exkoriationen und Entzündungen. Bepinselungen mit Oleum Vaselini, mit Epikarinalkohol (1,0:20,0—30,0), Epikarinsalbe (1,0:20,0 mit Zusatz von 1,0 Anästhesin), mit konzentrierter Pikrinsäurelösung (oder mit $\beta$-Naphthol 0,2, Alkohol und Äther sulf. ana 10,0) mildern oft für längere Zeit das Jucken.

Die Anästhesie der Ohrnerven betrifft am häufigsten die Ohrmuschel und zwar meist die Quintusausbreitung an deren vorderer Fläche. Sie tritt fast nie als isolierte Affektion, sondern als Teilerscheinung einer herabgesetzten Sensibilität der betreffenden Kopfhälfte, namentlich bei

Digitized by Google

Hysterie, Zerebralerkrankungen, Hirntumoren, nach Zerebrospinalmeningitis und nach heftiger Schalleinwirkung auf.

Die Anästhesie im äußeren Gehörgange ist nur wenig gekannt (s. Hysterie). Hingegen kommt, wie ich bereits früher (Wiener med. Wochenschrift 1863) hervorgehoben habe, eine Sensibilitätsverminderung der Mittelohrschleimhaut, insbesondere bei den chronischen Adhäsivprozessen keineswegs selten vor. Kombiniert mit Anästhesie des Trommelfells wurde sie wiederholt bei hysterischer sensorieller Hypästhesie beobachtet (Chvostek, Walton, Lichtwitz u. a.).

## II. Motorische Neurosen.

Hierher sind zu rechnen:

1. Die spastischen Kontraktionen der Muskeln der Ohrmuschel, welche am häufigsten als Teilerscheinung des mimischen Gesichtskrampfes (Tic convulsif), seltener als isolierte Neurose auftreten (Romberg).

2. Spastische Zuckungen der Binnenmuskeln des Ohres. Die bisherigen Beobachtungen beziehen sich auf spastische Kontraktionen des M. tensor tymp. und sind nicht mit den willkürlich hervorgerufenen Kontraktionen dieses Muskels (s. S. 54) zu verwechseln. Sie sind entweder durch eine deutlich sichtbare Bewegung des Trommelfells oder durch ein in den Gehörgang luftdicht eingefügtes Manometer (S. 56) zu konstatieren, in welchem bei jeder Kontraktion des Muskels eine ausgiebige negative Schwankung der Sperrflüssigkeit eintritt. — Subjektiv äußern sich die Zuckungen durch ein lautes, auch objektiv wahrnehmbares Knacken oder durch ein dumpfes Pochen im Ohre. Die in einem Falle von mir vorgenommene Hörprüfung ergab, daß während der Zuckungen die Hördistanz abnimmt, daß tiefe Töne gedämpft und undeutlich werden und daß hohe Töne beiläufig um 1/4 Ton in die Höhe gehen.

Ausgehend von der Tatsache, daß durch kräftige Kontraktionen des M. orbicular. palpebrar. auch Zuckungen des M. stapedius ausgelöst werden (Lucae) (S. 54), glaubt Gottstein (Archiv f. Ohrenheilk. Bd. XVI) in einem von ihm beobachteten Falle von Blepharospasmus, bei welchem während des Anfalles ein Rauschen in beiden Ohren empfunden wurde, als Ursache einen klonischen Krampf des M. stapedius annehmen zu können*). Habermann (Prager med. Wochenschr. 1884) nahm in einem Falle, bei dem subjektive Geräusche, Schwindel und Eingenommenheit des Kopfes auf klonische Spasmen des Musc. stapedius bezogen wurden, die Tenotomie vor, worauf die obigen Symptome schwanden. Ein Fall von Schwerhörigkeit und Ohrensausen bei Lähmung des N. stapedius (als Teilerscheinung einer durch Schädelbasisfraktur hervorgerufenen Fazialislähmung) wurde von Matte (Deutsche med. Wochenschr. 1890) durch Tenotomie des Tensor tympani geheilt.

3. Klonischer Krampf der Muskeln der Ohrtrompete. Dieser wurde bisher von Brunner, Schwartze, Politzer, Boeck und Todd vereinzelt beobachtet. Während Boeck in einem Falle ein mit dem Pulse synchronisches Knacken beschreibt, glich in meinen Fällen das durch die Zuckungen der Tubenmuskeln hervorgerufene Knacken einem weithin vernehmbaren, unregelmäßigen Uhrticken, das auch während des Schlafes anhielt und durch den Willen nicht unterdrückt werden konnte. Bei jedem Knacken war eine entsprechende Zuckung am Gaumensegel wahrnehmbar. Das Geräusch sistierte, wenn das Gaumensegel mit dem Finger in die Höhe gedrängt wurde. Autophonie während der Kontraktion der Tubenmuskeln hat Rüdiger an sich selbst beobachtet. In einem Falle Schwartzes

*) Ostino und Calamina, Archivio ital. di otologia etc. 1900.

Digitized by Google

war die Affektion mit Spasmen der Kehlkopf-, Augen-, Mund- und Nasenmuskeln kombiniert. Therapeutisch hat sich bisher die Galvanisation des Gaumensegels und die Massage der Gegend zwischen dem aufsteigenden Aste des Unterkiefers und dem Warzenfortsatze am wirksamsten erwiesen.

---

## Traumen des Schalleitungsapparates.

Die Läsionen der Ohrmuschel stellen sich nach der Art der einwirkenden Gewalt als Stich-, Hieb-, Schnitt-, Riß- und Quetschwunden dar. Ihre Bedeutung richtet sich nach der Intensität des Traumas und nach der Ausdehnung der Verletzung. Oberflächliche, auf die Haut beschränkte Suffusionen heilen immer ohne sichtbare Folgen, während tiefgreifende, das Perichondrium oder den Knorpel treffende Läsionen z. B. beim Othämatom eine Difformität der Ohrmuschel zur Folge haben. Am günstigsten gestaltet sich der Verlauf bei den Schnittwunden des Ohrknorpels, wie sie bei Gefechten, Duellen u. s. w. häufig vorkommen, insofern als selbst bei größeren Trennungen des Zusammenhangs (v. Tröltsch, Trautmann) nach Vereinigung der Schnittränder durch Naht in den meisten Fällen Heilung per primam erzielt wird*). Minder günstig sind die Ausgänge von Riß-, Quetsch- und Bißwunden, welch letztere nach E. Hoffmann (Lehrb. der gerichtl. Med. 1892) namentlich in Tirol nicht selten vorkommen. In einem verhältnismäßig kurzen Zeitraume hatte er Gelegenheit, drei solcher Fälle zu begutachten. Bei allen diesen komplizierten Verletzungen kommt es nach nekrotischer Abstoßung der verletzten Hautpartien durch Bloßlegung des Knorpels zu Geschwüren, deren Vernarbung gewöhnlich mit Schrumpfung und Verbildung der Ohrmuschel einhergeht (Kirchner). Bei Schnittwunden, die knapp bis an die äußere Ohröffnung reichen, sind zur Verhütung von Narbenkontraktur und Stenose die Wundränder sorgfältig zu vernähen (Schwartze).

Die Verletzungen des äußeren Gehörganges betreffen häufiger den knöchernen als den knorpeligen Abschnitt. Läsionen des knorpeligen Gehörganges sind entweder auf diesen beschränkt oder mit solchen der Ohrmuschel kombiniert. In einem von mir beobachteten Falle kam es infolge eines Sturzes zu einer mit starker Ohrblutung verbundenen Fraktur der unteren Wand des knorpeligen Gehörganges, welche ohne Eiterung heilte. Am häufigsten wird die Auskleidung des knorpeligen Abschnittes, selten der Knorpel selbst durch rohe Extraktionsversuche bei Fremdkörpern verletzt, ohne daß tiefergreifende Veränderungen zurückbleiben.

Die Verletzungen des knöchernen Gehörganges entstehen entweder durch direkte oder indirekte Gewalteinwirkung. Die direkten Verletzungen treffen entweder bloß die Gehörgangsauskleidung oder auch die Knochenwand. Auch hier kommen als Ursache in erster Linie gewaltsame Extraktionsversuche bei Fremdkörpern in Betracht. Nebstdem wird der Gehörgang am häufigsten durch feste Gegenstände verletzt, welche bei heftigem Pruritus in den Gehörgang eingeführt werden, meist in der Weise, daß durch zufälliges Anstoßen an den Arm das Instrument gewaltsam gegen die Gehörgangswand vorgetrieben wird.

---

*) Dr. M. Rauch (Allgem. Wiener med. Ztg. 1899) gelang es, eine im Duell ganz abgetrennte Ohrmuschel nach Vereinigung wieder zur Anheilung zu bringen. Denselben Erfolg hatte ich bei einem Knaben, dem die Ohrmuschel von einem Hunde so weit abgebissen wurde, daß sie nur mit einer schmalen Brücke am Ohrläppchen mit dem Kopfe zusammenhing.

Digitized by Google

J. P. Cassels (Glasg. med. Journ. VIII) berichtet über eine Stichverletzung an der Vereinigungsstelle des knorpeligen mit dem knöchernen Gehörgange mittels einer Stahlfeder, welche nicht nur eine traumatische Otitis ext., sondern auch eine Entzündung des Warzenfortsatzes herbeiführte. — Auf den knöchernen Gehörgang beschränkte Frakturen nach Einwirkung einer direkten Gewalt sind sehr selten. Gizycki (Inaug.-Dissert. Halle 1896) berichtet über einen Fall von Durchstoßung der oberen Gehörgangswand mit einer Ohrenspritze.

Häufiger sind Gehörgangsfrakturen die Folge indirekter Gewalteinwirkung. Besonders sind es durch Schlag, Stoß oder Sturz bedingte Schädelfissuren, welche sich auf die Gehörgangswände fortsetzen, oder Verletzungen, welche durch heftigen Stoß auf den Unterkiefer dadurch hervorgerufen werden, daß dessen Gelenksfortsatz mit großer Kraft gegen die Gehörgangswand getrieben wird*).

Die Lokalität der Verletzung richtet sich nach der Stelle des Traumas. Bei Gewalteinwirkung auf die Scheitelgegend kommt es zur Fissur an der oberen Gehörgangswand, bei solcher am Hinterhaupte zur Fissur der hinteren Gehörgangswand und bei Stoß auf den Unterkiefer zur Verletzung der vorderen Wand. An der letzteren entstehen durch indirekte Einwirkung nicht nur Sprünge, sondern auch Splitterfrakturen (Denker), so daß einzelne abgesprengte Knochenstücke aus dem Gehörgange herauseitern oder extrahiert werden (Jakubasch, M. f. Ohrenheilk. 1878, Trautmann, Archiv f. Ohrenheilk. Bd. XV).

Burnett (Am. Journ. of Otol. II) sah nach Gewalteinwirkung auf den Unterkiefer Karies und Nekrose der verletzten vorderen Gehörgangswand. Nach Kirchners**) und meinen Beobachtungen können bei Gewalteinwirkung auf den Unterkiefer auch ohne Fraktur der knöchernen Gehörgangswände Entzündungen der Gehörgangs- und Mittelohrauskleidung entstehen.

Die Ausgänge der Gehörgangsfrakturen sind entweder Heilung ohne Difformität oder Karies und Nekrose der betreffenden Wand mit Exfoliation von Sequestern und zurückbleibender Stenose des Gehörganges. Fissuren an der hinteren Wand führen zu traumatischer Entzündung der Warzenzellen, die durch Komplikation mit Sinusthrombose letal enden kann. Desgleichen können Fissuren an der oberen Wand bei gleichzeitiger Verletzung der Dura mater durch Hinzutreten von Meningitis tödlich verlaufen. Frakturen der vorderen Wand heilen nach vorhergegangener Eiterung mit Osteophytbildung (Wagenhäuser). In einem von mir beobachteten Falle hatte ein Schlag auf die linke Scheitelgegend eine Fissur der linken oberen Gehörgangswand zur Folge, welche, ohne Störungen zu hinterlassen, mit einer Vertiefung am Knochen heilte, während durch Contrecoup eine Erschütterung des rechten Labyrinthes mit bleibender Schwerhörigkeit herbeigeführt wurde.

Im großen und ganzen sind jedoch die Gehörgangsfrakturen selten auf diesen Abschnitt begrenzt, sondern meist mit Fissuren der oberen und inneren Trommelhöhlenwand, des Warzenfortsatzes, der Felsenbeinpyramide und der Schädelbasis kompliziert. In der Mehrzahl dieser Fälle findet man das Trommelfell rupturiert und die Verletzung von einer profusen Blutung begleitet. Wenn die Chorda tymp. durch die Fissur verletzt wurde, lassen sich Geschmackslücken in der betreffenden Zungenhälfte nachweisen (Magnus, Archiv f. Ohrenheilk. Bd. II). Seltene Vorkommnisse sind Verletzungen des Plexus tymp. (Schlich-

*) Nach Hasslauer (Zeitschr. f. Ohrenheilk. 1899) wurde in 33 Fällen von Gehörgangsfrakturen 15mal eine direkte Gewalteinwirkung auf das Kinn und den Unterkiefer konstatiert.

**) Kirchner (Würzb. med. Abh. 1901) beobachtete nach Verletzungen des Gehörganges Neuralgie im Bereiche des N. auriculo-temporalis.

Digitized by Google

t i n g) und des N. facialis (V o ß). Erstreckt sich der Sprung auf die Labyrinthkapsel oder auf die Schädelhöhle, so erfolgt unter Symptomen von Kopfschmerz, Schwindel, Erbrechen, Sausen und hochgradiger Schwerhörigkeit ein reichlicher seröser Ausfluß aus dem Ohre, welcher die chemischen Eigenschaften der Zerebrospinalflüssigkeit zeigt. Diese quillt entweder durch das rupturierte Trommelfell oder wie in einem Falle, bei dem das Trommelfell intakt blieb, durch einen Sprung der oberen Gehörgangswand hervor (Z a u f a l). L u c a e (Berliner klin. Wochenschr. 1899) beobachtete einen 5 Wochen andauernden profusen Ausfluß von Liqu. cerebro-spinalis ohne Hirnerscheinungen. Die Quantität des serösen Ausflusses schwankt nach den Angaben der verschiedenen Beobachter (T o y n b e e, H a g e n, B r u n s, C h e l i u s) zwischen 13 und 981 g binnen 24 Stunden.

Bei Schädelerschütterungen durch Schlag oder Sturz kommt es, wie Beobachtungen von P a s s o w, W a g e n h ä u s e r u. a. zeigen, zu Haematotympanum und Ekchymosen im äußeren Gehörgange und im Trommelfelle mit temporärer Hörstörung oder bei gleichzeitiger Labyrintherschütterung zu bleibender Schwerhörigkeit oder Taubheit. Komplizierte Verletzungen mit Fraktur der Schädelbasis verlaufen in der Regel durch hinzutretende Meningitis letal. Heilung ist nur vereinzelt beobachtet worden (S c h r o t e r). Bei den ohne Sprung der Schädelbasis zu stande gekommenen Verletzungen der Pyramide ist indes die Möglichkeit einer Heilung selbst bei Fällen mit schweren klinischen Symptomen nicht ausgeschlossen.

Als seltene Beispiele von Traumen des Schalleitungsapparates sind anzuführen: O. W o l f (Archiv f. Augen- u. Ohrenheilk. Bd. II), Fall von S c h u ß v e r l e t z u n g d e r O h r t r o m p e t e, bei dem das Projektil unterhalb des Jochbogens durch den linken Oberkiefer in die Ohrtrompete eindrang und daselbst eingekeilt blieb. Die dadurch bedingten Symptome des Tubenverschlusses wurden durch wiederholte Parazentese des Trommelfells nur vorübergehend gebessert. Ferner beschreibt O. W o l f (Zeitschr. f. Ohrenheilk. Bd. XXII) eine Schußverletzung des Felsenbeines bei einem 17jährigen Mädchen, bei dem es ihm nach Abmeißelung der hinteren Gehörgangswand gelang, das unmittelbar am Sinus transv. steckende Projektil zu entfernen. B e z o l d (Berl. klin. Wochenschr. 1883) teilt einen Fall von Stichverletzung des Tubenkanales mit, bei dem später eine Atresie der Ohrtrompete konstatiert wurde. Dieser Fall bietet auch in forensischer Beziehung Interesse, insofern bei dem betreffenden Individuum der Verdacht auf Simulation vorlag.

In einem von mir beobachteten Falle, bei dem das Projektil die P a r o t i s, d e n G e h ö r g a n g u n d d e n W a r z e n f o r t s a t z durchdrang und an dessen hinterem Segmente wieder zum Vorschein kam, blieben als Residuen der Verletzung eine S t r i k t u r i m m i t t l e r e n A b s c h n i t t e d e s G e h ö r g a n g e s, eine in den Gehörgang einmündende S p e i c h e l f i s t e l und P a r a l y s e d e s F a z i a l i s zurück. B i e h l (Wiener klin. Wochenschr. 1900) sah nach Stichverletzung der unteren Gehörgangswand eine 5 Monate später mit Hyperhydrosis der betreffenden Gesichtshälfte entstehende Fazialislähmung. R o s a t i (Arch. ital. di otolog. Bd. VII) berichtet über acht einschlägige Fälle. C a s s e l s (Glasg. med. Journ. Bd. VIII) sah bei einem 7jährigen Mädchen eine durch Verletzung des Warzenfortsatzes hervorgerufene Hämorrhagie des Sinus transv. in Heilung ausgehen. Einen ähnlichen Fall teilt B e r g m a n n (Hirnkrankh. 3. Aufl. 1899) mit. Bei einer Frau, die durch einen Dolchstich verletzt wurde, drang das Instrument vor dem Tragus durch beide Gehörgangswände, wobei die abgebrochene Spitze des Dolches in der hinteren Gehörgangswand stecken blieb. Es trat Fazialislähmung und eine geringe Blutung ein. Bei dem Versuche, die abgebrochene Spitze zu entfernen, erfolgte eine profuse Sinusblutung. G r a d e n i g o (Arch. ital. di otol. etc. Bd. IX) konnte einmal das in der Nähe des Karotiskanales liegende Projektil im Röntgenbilde sehen. Ebenso gelang es mir bei einem Venezianer (M. f. Ohrenheilk. 1899) mit totaler Fazialislähmung nach Schußverletzung im Ohre durch Röntgenbeleuchtung die Lage des länglichen Projektils im hinteren Abschnitt der Pyramide nachzuweisen. Nach P a s s o w*) ist bei Schußverletzungen der Trommelhöhle das Projektil baldmöglichst

*) Die Verletzungen des Gehörorgans. 1905.

Digitized by Google

zu entfernen, da es früher oder später Otitis media mit ihren gefährlichen Komplikationen hervorrufen kann.

Zu den seltenen Verletzungen im Gehörapparate zählen die Frakturen des Hammergriffes. Diese werden durch direkte Gewalteinwirkung auf das Trommelfell, durch Hineinstoßen fester Körper in den Gehörgang, durch heftige, den Schädel treffende Traumen beim Herabstürzen von großen Höhen, Treppen u. dgl. (Kirchner) und durch Extraktion fremder Körper herbeigeführt und können entweder durch Kallusbildung heilen oder es bleiben die Bruchteile unvereinigt. In beiden Fällen bildet das untere Bruchende mit dem oberen Teile des Griffes einen stumpfen Winkel (Roosa)*). Bei Prüfung mit dem Siegleschen Trichter zeigt das untere Bruchende der nicht vereinigten Hammerfraktur eine ausgiebige Bewegung, während der obere Teil des Hammergriffes unbeweglich bleibt (Moure, Bull. et mém. de la soc. franç. d'Otologie Tom. I).

Den mechanischen Verletzungen des Schalleitungsapparates reihen sich durch thermische und chemische Einflüsse bedingte Läsionen an. Durch Eindringen heißer Flüssigkeiten in das Ohr werden die Gehörgangswände meist in geringerem Grade affiziert als das Trommelfell (Bezold, Archiv f. Ohrenheilk. Bd. XVIII). An diesem bleiben nach profuser Mittelohreiterung persistente Perforationen zurück. Opitz (Allg. mil. Ztg. 1865) fand bei Rekruten Verschorfung der Gehörgangswände durch Einleitung heißer Dämpfe von verbranntem Wachs und Unschlitt; Weintraub Anätzung des knorpeligen Gehörganges durch Lapis infern. in Substanz mit Ausgang in Striktur. Fälle von Verbrennung durch Eingießen von geschmolzenem Blei oder flüssigem Eisen (Schäfer) in den Gehörgang, als deren Folgen Taubheit und Fazialisparalyse zurückblieben oder der letale Ausgang durch Meningitis eintrat, sind in der ohrenärztlichen Literatur mehrfach verzeichnet.

Von Läsionen durch chemische Agentien sind zu erwähnen: die Verätzungen des Ohres durch Salpetersäure und Schwefelsäure, durch Ferr. sesquichlor. sol., durch kaustische Alkalien, Argent. nitr., durch Chloroform, Äther und Ätzammoniak. Als Folgezustände werden angeführt: Zerstörung des Trommelfells mit Exfoliation der Knöchelchen, Karies der Wände des Gehörganges und der Trommelhöhle, Fazialisparalyse, Polypen, persistente Perforationen, Adhäsivprozesse und der letale Ausgang.

Zu den mechanischen Läsionen zählen die Luftdruckerkrankungen des Gehörorganes bei Caissonarbeitern, Tauchern und Aeronauten**) (s. S. 172). Bei Caissonarbeitern, die in Flußbetten unter einem Überdruck von 1—3 Atmosphären arbeiten, tritt selbst beim allmählichen Einschleußen ein schmerzhaftes Gefühl von Druck in den Ohren ein, welches bei normal wegsamer Ohrtrompete durch wiederholte Schlingbewegungen bald schwindet. Bei behinderter Wegsamkeit des Tubenkanales, welche den Ausgleich des Luftdruckes im Mittelohre erschwert, wird durch den Überdruck im Caisson das Trommelfell nach innen gedrängt und die membranöse Tubenwand an die knorpelige dicht angepreßt. Infolge des Abschlusses der Trommelhöhle entwickeln sich Stauungshyperämien in den Gefäßen des Mittelohres, welche zu Transsudation von Serum und zu Blutungen führen. Dementsprechend findet man das Trommelfell eingezogen, injiziert, violett oder dunkelblaurot, mit Ekchymosen bedeckt, selten (bei atrophischen Trommelfellen) rupturiert. Die Begleitsymptome dieser schweren Formen sind: Druck und heftige stechende Schmerzen im Ohre, begleitet von blutigem Ausfluß aus Ohr und Nase. Bei stationärem Druck werden keine Störungen im Gehörorgane beobachtet.

Die meisten Ohraffektionen bei Caissonarbeitern (l. c.) treten nach den Untersuchungen von Herm. v. Schrötter, Heller und Mager***) während des Dekompressionsstadiums ein, wenn dieses zu rasch vor sich geht. Außer den früher erwähnten Läsionen kommt es bei der Dekompression infolge von Gasentwicklung im Blute zu Gasembolien, welche durch Ischämie und herdweise Nekrose der

*) Szenes, Sur les lésions traumatiques de l'organe auditif. Ann. de malad. de l'oreille etc. 1898.

**) Pathologie der Luftdruckerkrankungen des Gehörorganes von Dr. Ferd. Alt, R. Heller, W. Mager, Herm. v. Schrötter (M. f. Ohrenheilk. 1897).

***) Festschrift zur 100jährigen Stiftungsfeier des Friedrich Wilhelm-Institutes. Berlin 1895.

Digitized by Google

zentralen Hörbahn und des Hörnerven und seiner Ausbreitung bleibende Hörstörungen herbeiführen können.

Durch die nach rascher Dekompression entstehende Blutdrucksteigerung in den Gefäßen des Mittelohres und des Labyrinthes kommt es nach den Untersuchungen von F. Alt (l. c.) in diesen Bezirken zu Transsudationen und Hämorrhagien. Die Erscheinungen sind folgende: Die Arbeiter werden bei vollständigem Wohlbefinden entschleußt; wenige Minuten bis mehrere Stunden nach dem Verlassen des Caissons tritt plötzlich unter Schwindel, Ohrensausen und Erbrechen schwerer Kollaps mit oder ohne Bewußtseinsstörung und vorübergehende, selten dauernde Taubheit ein. Längere Zeit nach einem solchen Anfalle bestehen Gleichgewichtsstörungen, Schwindel und subjektive Geräusche. Individuen mit akuten Mittelohreiterungen dürfen nicht dem erhöhten Drucke im Caisson ausgesetzt werden, trockene Perforationen bilden keine Kontraindikation (Heermann)*).

Analogen Erkrankungen sind die Taucher und Luftschiffer ausgesetzt. Bei ersteren entstehen nach Koch in einer Tiefe von 2—4 m Druckgefühl und Schmerz im Ohre, welche beim Aufhören des Druckanstieges plötzlich schwinden. Beim Auftauchen wird öfter Druck, Stechen und Sausen im Ohre verspürt, die außerhalb des Wassers rasch verschwinden. Bei Schwamm- und Perlenfischern, die nach Catsaras in einer Tiefe von 25—30 m längere Zeit verweilen und rasch aufsteigen, treten nicht selten Entzündungen und Hämorrhagien im Gehörorgane unter dem Bilde des Menière schen Symptomenkomplexes auf.

Bei Luftschiffern sind die absoluten Luftdruckdifferenzen ungleich geringer als bei den Caissonarbeitern und Tauchern, doch können in großen Höhen, bei raschem Steigen und Sinken des Ballons ebenfalls schwere Läsionen im Gehörorgane auftreten.

Was die gerichtsärztliche Würdigung der Läsionen des Schalleitungsapparates anlangt, so lassen sich hierüber keine allgemein gültigen Regeln aufstellen, weil die Verletzungen so mannigfach variieren, daß kaum je ein Fall dem anderen gleicht. Man wird daher bei der Begutachtung der Läsion im gegebenen Falle stets auf die Art der einwirkenden Gewalt, auf die Ausdehnung der Verletzung, insbesondere aber auf deren Folgezustände Rücksicht nehmen müssen (E. Hoffmann). Von großer Wichtigkeit für die Beurteilung der Angaben der Verletzten und für die Stellung der Diagnose ist die möglichst baldige Untersuchung nach stattgehabter Verletzung (Passow).

Bei der gerichtsärztlichen Beurteilung von Verletzungen am Ohre ist im allgemeinen in gleicher Weise vorzugehen wie bei den anderen Verletzungen, nämlich entsprechend den §§ 152 und 156 des österr. St.-G. **), und ist stets und **separiert** zu erörtern:

1. ob durch die Verletzung eine Gesundheitsstörung (Krankheit im vulgären Sinne) oder Berufsunfähigkeit veranlaßt wurde und wie lange erstere oder letztere dauerte;

2. ob die Verletzung eine „schwere" war.

Ist letzteres der Fall, so ist weiter anzuführen:

a) ob, im Falle einer zurückgebliebenen Verunstaltung, diese als eine „bleibende" und „auffallende" im Sinne des § 156 zu betrachten ist, und

b) ob, wenn eine Gehörsstörung resultierte, diese als „Verlust" oder „bleibende Schwächung des Gehörs" im Sinne desselben Gesetzes aufzufassen ist.

Modifiziert wird die Beurteilung der Verletzung, wenn ein an und für sich minder schwerwiegender Insult eine deletäre Wirkung auf ein schon vorher erkranktes Gehörorgan ausübt. So in einem von Heimann (Zeitschr. f. Ohrenheilk. Bd. XX) berichteten Falle, in dem bei bestehender Karies des Schläfebeines eine Ohrfeige den letalen Ausgang durch Meningitis herbeiführte. Für solche Fälle hat der Gesetzgeber durch die gesetzliche Berücksichtigung der „eigentümlichen Leibesbeschaffenheit" des Verletzten vorgesorgt. Bei Verletzungen des Ohres tritt diese Bestimmung dann in Kraft, wenn durch frühere, dem Verletzenden unbekannte, krankhafte Zustände des Gehörorganes des Beschädigten Folgen zu Tage treten, die nicht durch die Verletzung als solche bedingt sind. Bei gewissen Berufsarten, z. B. Musikern und Schau-

*) Volkmanns Vorträge. Neue Folge. 1902.

**) Öst. Strafgesetz über Verbrechen, Vergehen und Übertretungen 1852, § 152.

Digitized by Google

spielern, bei denen ein binaurales Hören von großer Wichtigkeit ist, sind einseitige mit bleibender Hörstörung verbundene Verletzungen des Gehörorganes als schwere zu beurteilen.

Bei der Beurteilung von Verletzungen der Ohrmuschel kommen vorzugsweise die durch die Verletzungen verursachten Verunstaltungen in Betracht. Kontusionen, Stich- und Hiebwunden, selbst ausgedehnte Störungen des Zusammenhanges, welche per primam heilen können, sind als leichte Verletzungen anzusehen, da sie keine auffällige Formveränderung zurücklassen. Hingegen sind alle Verletzungen, die durch Entzündung, Zertrümmerung, Nekrose und Exfoliation des Ohrknorpels, Schrumpfung, Difformität und Verlust der Muschel nach sich ziehen, schon wegen der Verunstaltung, als schwere zu erklären, wobei außerdem noch zu erörtern ist, ob letztere als eine „bleibende und auffallende" im Sinne des Strafgesetzes anzusehen ist, da in diesem Falle eine Strafverschärfung eintritt (E. Hoffmann).

Die Beurteilung der Gehörgangsläsionen richtet sich danach, ob die Einwirkung sich bloß auf die Gehörgangsauskleidung beschränkt oder ob gleichzeitig eine Fraktur der Knochenwände herbeigeführt wurde. Im ersteren Falle ist hinsichtlich des meist günstigen Ausganges die Verletzung als eine leichte zu bezeichnen. Bei Fraktur des Knochens hingegen, insbesondere bei Zersplitterung der vorderen und bei Fissur der hinteren Wand ist wegen der konsekutiven, zur Striktur des Gehörganges oder zur Ostitis mastoid. führenden Entzündung die Verletzung insofern als schwere anzusehen, als durch die genannten Komplikationen der Beschädigte eine bleibende Hörstörung erleidet*).

Bei der Begutachtung von Verletzungen der Trommelhöhle, sowie bei den komplizierten Fissuren des Schläfebeines, bei denen die Trommelhöhlen- und Gehörgangswände, die Pyramide und die Schädelbasis in den Bereich der Läsion fallen, ist der Zeitpunkt der Untersuchung maßgebend. In den ersten Tagen nach geschehener Gewalteinwirkung ist ein endgültiges Gutachten über die Natur der Verletzung nur dann möglich, wenn diese mit so schweren Symptomen einer gleichzeitigen Hirnläsion verbunden ist, daß der ungünstige Ausgang mit großer Wahrscheinlichkeit vorausgesehen werden kann. Bestehen hingegen keine Symptome einer unmittelbaren Lebensgefahr, so ist die Begutachtung (das Endgutachten) so lange zu verschieben, bis der Ausgang und die Folgen der Läsion endgültig beurteilt werden können, da einerseits anscheinend leichte Verletzungen des Schläfebeines mitunter zu bleibenden Störungen, sogar zum tödlichen Ausgange führen, während anderseits schwere, mit profusen Ohrblutungen, selbst mit Ausfluß von Zerebrospinalflüssigkeit verbundene Frakturen heilen können. Gewöhnlich verstreicht ein großer Zeitraum, binnen welchem die Folgen solcher Verletzungen — wofern sie keinen tödlichen Ausgang veranlassen — so weit ablaufen, daß der Prozeß als abgeschlossen angesehen werden kann. In der Mehrzahl der Fälle stellt sich die Verletzung insofern als schwere dar, als eine längere Berufsstörung und eine Schwächung des Gehörs dauernd zurückbleibt. Auch jene Läsionen, als deren Folgen eine Speichelfistel im Gehörgange oder eine Lähmung des Gesichtsnerven sich einstellen (Biehl), sind selbst ohne Hörstörung als schwere zu bezeichnen (Trautmann).

Die Begutachtung der durch chemische und thermische Einwirkungen bedingten Verletzung richtet sich nach den Folgen der gesetzten Schädigung im äußeren Gehörgange, am Trommelfell, nach den durch die Mittelohreiterung hervorgerufenen Veränderungen (Karies und Nekrose des Schläfebeines) und dem Grade der zurückbleibenden Hörstörung. Im übrigen gilt hier dasselbe, was über die Begutachtung der Verletzungen überhaupt gesagt wurde.

*) Die Begutachtung der Trommelfellverletzungen wurde bereits S. 215 besprochen.

Digitized by Google

## Ohrkrankheiten und Lebensversicherung.

Im Anschlusse mögen hier einige Bemerkungen über die Lebensversicherung Ohrenkranker ihren Platz finden. Obwohl dieses Thema schon vielfach den Gegenstand der Diskussion gebildet hat, ist doch keine Einigung darüber erzielt worden, welche Art von Ohrenkranken ohne Gefährdung der Interessen der Versicherungsgesellschaften zur Lebensversicherung zuzulassen und welche abzuweisen sind. Endlich sind die Ansichten über die bedingungsweise Aufnahme, resp. über die Zulassung zur Lebensversicherung mit erhöhter Prämie bei gewissen Formen von Ohraffektionen noch nicht klargelegt.

Als unbedenklich bei der Aufnahme zur Lebensversicherung sind folgende Affektionen des Gehörorganes anzusehen, insofern sie weder auf die Lebensdauer des zu Versichernden Einfluß üben, noch eine Gefahr für die Entwicklung einer schweren Erkrankung in sich bergen: 1. Alle Mißbildungen der Ohrmuschel und des äußeren Gehörganges mit Einschluß der angeborenen Atresie desselben. 2. Die verschiedenen Entzündungsformen der Ohrmuschel; die zeitweilig auftretende Furunkulose des äußeren Gehörganges, die leichteren Formen der Otit. ext. diffusa; die auf die Ohrmuschel und den äußeren Gehörgang beschränkten Ekzeme; die Exostosen und Verengerungen des Gehörganges, wenn sie nicht mit Eitersekretion verbunden sind. 3. Alle Erkrankungen des Mittelohres, welche ohne Eiterung und ohne Perforation des Trommelfells verlaufen, wobei der Grad der Hörstörung und eine gleichzeitige Komplikation mit einer Labyrintherkrankung außer Betracht kommen. 4. Alle Hörstörungen, welche ohne Ohreiterung auf eine Lokalisation der Erkrankung im Labyrinthe zurückgeführt werden können. 5. Abgelaufene Mittelohreiterungen, bei denen die Perforationsöffnung im Trommelfelle durch eine Narbe verschlossen ist, gleichviel ob diese mit der inneren Trommelhöhlenwand verwachsen ist oder nicht.

Unbedingt abzuweisen sind hingegen alle Individuen, bei denen die Untersuchung folgende Erkrankungen des Gehörorganes ergibt; 1. Die ulzerösen Prozesse an der Ohrmuschel und im äußeren Gehörgange, welche aus dem Zerfalle eines Epithelioms hervorgehen. 2. Die lupösen Erkrankungen des äußeren Ohres, insofern erfahrungsgemäß mit Lupus behaftete Individuen eine kurze Lebensdauer aufweisen. 3. Mit Eitersekretion verbundene Verengerungen und Exostosen des äußeren Gehörganges. 4. Chronische eitrige Entzündungen des äußeren Gehörganges mit Bloßlegung der Knochenwände. 5. Die chronischen Mittelohreiterungen mit Perforation des Trommelfells, gleichgültig ob eine unkomplizierte oder eine mit Granulations- und Polypenbildung, mit Karies des Schläfebeins oder Fazialislähmung bestehende Mittelohreiterung vorliegt (M. Levy). 6. Geheilte Radikaloperierte wegen Gefahr von Rezidiven. 7. Alle mit Schwindel und Gleichgewichtsstörungen verbundenen Ohraffektionen, gleichviel ob diese Symptome von einer Erkrankung des Ohres oder des Zentralnervensystems ausgehen.

Eine bedingungsweise Aufnahme, resp. mit erhöhter Prämie, wäre bei solchen Individuen zulässig, bei denen infolge einer früheren Mittelohreiterung eine persistente Perforationsöffnung im Trommelfelle (trockene Perforation) zurückblieb, weil in diesen Fällen die Mittelohreiterung leichter rezidiviert, als dort, wo die Öffnung durch eine Narbe verschlossen wurde. Erschwerend für die Aufnahme sind hier Erscheinungen einer stärkeren Epitheldesquamation im Gehörgange und in der Trommelhöhle, zeitweilige Krustenbildung in der Trommelhöhle und das gleichzeitige Bestehen eines chronischen Nasenrachen- oder Lungenkatarrhs.

Nicht absolut abweisbar, sondern bis zur völligen Beseitigung

Digitized by Google

der betreffenden Affektion zurückzustellen sind: 1. Alle akuten und chronischen Ekzeme und diffusen Entzündungen des äußeren Gehörganges, welche sich tief in den Kanal hinein erstrecken und ihn verengen. 2. Mittelohreiterungen, welche erst seit einigen Wochen oder Monaten bestehen und die Möglichkeit einer Heilung voraussehen lassen. Hat man es mit einem heilbaren Ohrenflusse zu tun, so wird sich schon nach einer mehrwöchentlichen Behandlung das günstige Resultat derselben nachweisen lassen. Sistiert jedoch die Otorrhöe trotz entsprechender Behandlung nicht, so ist der Fall zurückzuweisen. Individuen, welche auf Zeit abgewiesen wurden, müssen sich fachärztlich bescheinigen lassen, daß die Heilung ihres Ohrenleidens mindestens schon seit 3 Monaten erfolgt ist. 3. Alle syphilitischen Ohraffektionen, bei Vorhandensein anderweitiger Symptome der allgemeinen Syphilis (Exantheme, Rachenulzera, Drüsenschwellung). Wo hingegen die Schwerhörigkeit nach Syphilis schon seit Jahren besteht und alle Symptome der allgemeinen Erkrankung geschwunden sind, kann die Aufnahme ohne Bedenken stattfinden, wenn nicht andere Momente, z. B. der Verdacht einer syphilitischen Hirnaffektion gegen sie sprechen.

Aus dem Gesagten ergibt sich, daß der Versicherungsarzt nur dann in der Lage ist, bei einem Ohrkranken den Antrag auf Abweisung zu stellen, wenn die Ohrspiegeluntersuchung gröbere Veränderungen im äußeren Gehörgange und am Trommelfelle (Granulationen, Polypen, Fistelbildungen, Mittelohreiterung mit Perforation des Trommelfells u. s. w.) ergibt, daß hingegen alle Fälle, bei denen die Entscheidung der Zulässigkeit zur Lebensversicherung von einer subtileren Untersuchung des Gehörorgans abhängt, dem fachmännisch gebildeten Ohrenarzte zur Begutachtung überwiesen werden müssen.

---

## Die Krankheiten des Nasenrachenraumes und der Nasennebenhöhlen mit Rücksicht auf die Krankheiten des Mittelohres.

Die Erkrankungen des Nasenrachenraumes bilden nicht nur häufig den Ausgangspunkt von Erkrankungen des Mittelohres, sondern üben auch durch Kontinuität und durch behinderte Nasenatmung einen wichtigen Einfluß auf den Verlauf und die Ausgänge der Mittelohraffektionen. Ihre Erkenntnis und Behandlung erscheint für den Ohrenarzt umso wichtiger, als bei Mittelohrerkrankungen durch das Hinzutreten oder durch die Fortdauer einer Nasenrachenaffektion der Entzündungsprozeß im Mittelohre unterhalten und die Rückkehr zur Norm behindert wird.

Es kann nicht unsere Aufgabe sein, in diesem Lehrbuche auf eine ausführliche Schilderung der Nasenrachenaffektionen einzugehen. Die Pathologie der Nasenhöhle und des Nasenrachenraumes hat in den letzten Jahren von tüchtigen Forschern eine so eingehende Bearbeitung erfahren, daß sich die Notwendigkeit einer speziellen Darstellung der Pathologie und Therapie dieser Organabschnitte für das praktische Bedürfnis ergab. Indem wir hinsichtlich der Pathologie und Therapie der Nasenrachenaffektionen auf die ausführlichen Werke von C. Michel, Kilian, Grünwald, Mackenzie, Felix Semon, Voltolini, Bosworth, Hajek, Massei, Ruault, Réthi, Cresswel Baber, P. Heymann verweisen, sollen hier nur die den Ohrenarzt interessierenden wichtigsten pathologischen Ver-

Digitized by Google

änderungen der Nase und des Nasenrachenraumes kurz skizziert und das Hauptgewicht auf die Untersuchungsmethoden und die Therapie dieser Organabschnitte gelegt werden*).

## Untersuchungsmethoden.

A) Untersuchung der Nasenhöhle. Die Untersuchung der Nasenschleimhaut ist wegen des komplizierten Baues der Nasenhöhle mit mannigfachen Hindernissen verbunden. Besonders schwierig gestaltet sich die Untersuchung, wenn die Nasenhöhle durch Deviationen der Nasenscheidewand so verengt wird, daß man nur ihre vordersten Partien zu übersehen vermag, und wenn gleichzeitig die Rhinoscopia posterior durch die behinderte Einführung eines Rachenspiegels unmöglich gemacht wird.

Die Untersuchung der Nasenhöhle von vorne (Rhinoscopia anterior), bei der die Veränderungen an den Nasenmuscheln und in den Nasengängen, sowie an der Nasenscheidewand zur Anschauung gebracht werden sollen, wird durch eine ausgiebige instrumentelle Erweiterung der Nasenöffnungen und eine möglichst intensive Beleuchtung bewerkstelligt. Zur Dilatation des Naseneinganges benutzt man zweiblättrige Spekula und finden besonders die von Roth, Bosworth, Ch. Delstanche und Hartmann angegebenen Nasenspiegel die allgemeinste Anwendung. Unter Umständen genügt ein gewöhnlicher, weiter Ohrtrichter oder der zangenförmige Itard sche Ohrspiegel. Die höheren Partien des Naseneinganges werden durch einen kleinen Kehlkopfspiegel zur Ansicht gebracht.

Zur Beleuchtung der Nasenhöhle und des Nasenrachenraumes bedient man sich entweder des reflektierten Sonnenlichtes, des Auerschen Glühlichtes oder der elektrischen Glühlampe. Letztere, in Verbindung mit dem Claarschen Hohlspiegel oder der Kirsteinschen Lampe, liefert die beste Beleuchtung.

Bei der Rhinoscopia anterior fällt zunächst das vordere Ende der unteren und mittleren Muschel ins Auge. Bei normalen Verhältnissen lassen sich ihre konvexen Flächen, sowie die unteren Ränder bis in die Nähe der Choanen verfolgen. Durch Neigen des Kopfes nach vorne kann der Boden der Nasenhöhle und der untere Nasengang, durch Beugen des Kopfes nach hinten ein größerer Teil der mittleren Muschel, in manchen Fällen Teile des Nasendaches besichtigt werden. Bei starker Schwellung und Wulstung der Schleimhaut, durch welche der Raum zwischen den Nasenmuscheln und der Nasenscheidewand verengt wird, gelingt es durch Bepinselung mit Kokainlösung (5 Prozent), die den tieferen Einblick hindernden Schwellungen der Muscheln temporär zu beseitigen.

Während der zwischen der Nasenscheidewand und den Muscheln bestehende Spalt, selbst bei günstiger Beleuchtung, von der hinteren Rachenwand nur einen kleinen Teil zu sehen gestattet, wird bei verkümmerten Nasenmuscheln (Ozäna), ferner bei großen Septum- und Gaumendefekten und beim Wolfsrachen ein großer Teil des Nasenrachenraumes und die Gegend

*) Zum Studium der normalen und pathologischen Anatomie des Nasenrachenraumes und der Nasennebenhöhlen empfehlen sich: Zuckerkandl, Normale und patholog. Anatomie der Nasenhöhle und deren pneumat. Anhänge. Wien 1882 und 1892. 2 Bde. — M. Hajek, Über die Erkrankungen der Nebenhöhlen der Nase. Wien 1898. — Paul Heymann, Handbuch der Laryngologie und Rhinologie. Bd. II, 1899. — A. Hartmann, Die Anatomie des Sinus frontalis und der vorderen Siebbeinzellen. VI. Int. otolog. Kongreß. London 1899. — Gust. Brühl, Radiogramme von den Hohlräumen in Ohr und Nase. Archiv f. Ohrenheilk. Bd. XLVI. — Derselbe, Zur Anatomie der Nebenhöhlen der Nase. Zeitschr. f. Ohrenheilk. Bd. XL. — Lubet-Barbon et R. Sarremone, Hygiène therapeutique des maladies des fosses nasales. Paris.

Digitized by Google

der Tubenmündungen unseren Blicken zugänglich. In solchen Fällen ist der Tubenknorpel als gelblichroter Wulst mit seiner hinteren Wulstfalte und seiner vorderen Hakenfalte sichtbar (Zaufal), welche die spaltförmige Tubenmündung zwischen sich fassen. Bei der Phonation und beim Schlingakte sieht man die Wulstfalte kulissenförmig in den Rachenraum vorspringen und den Boden der Tubenmündung infolge der Kontraktion des Levator veli sich verbreitern.

Zur Besichtigung der hinteren Rachenwand und der Tubenmündungen durch die Nasenhöhle hat Zaufal zylindrische, aus Neusilber gefertigte Röhren (Nasenrachentrichter) von 3—7 mm Durchmesser und 10—12 cm Länge vorgeschlagen. Ihre Anwendung gelingt aber nur dann, wenn die Raumverhältnisse der Nasenhöhle die Durchführung der Röhren in den Nasenrachenraum gestatten.

Die Spiegeluntersuchung der Nasenhöhle wird durch den Gebrauch der Sonde wesentlich unterstützt. In der Mehrzahl der Fälle kann erst nach gehöriger Abtastung der Weichteile mittels der Sonde der normale oder pathologische Charakter der Nasenschleimhaut entschieden werden.

B) Die Untersuchung des Nasenrachenraumes. Die Untersuchung des Nasenrachenraumes zerfällt in die des unteren (Cavum pharyngo-orale) und in die des oberen Abschnittes der Rachenhöhle (Cavum pharyngo-nasale). Bei letzterer wird gleichzeitig der hintere Teil der Nasenhöhle besichtigt (Rhinoscopia posterior).

Bei Untersuchung des unteren Rachenabschnittes wird durch einen zweckmäßig konstruierten Spatel die Zunge so weit als möglich niedergedrückt, wobei man durch Anlauten des A oder H das Gaumensegel heben läßt. Bei günstiger Beleuchtung können in dieser Weise die krankhaften Veränderungen an den Gaumenbögen, den Tonsillen*) und an der hinteren Rachenwand ohne Schwierigkeit besichtigt werden.

Die Untersuchung des Cav. pharyngo-orale läßt häufig aus der an der hinteren Rachenwand sichtbaren Schwellung, Rötung, Auflockerung, Schleimbelag, ferner aus der Gegenwart von anhaftenden Krusten, adenoiden Körnern, Narbenbildung etc. auf eine im oberen Rachenraume oder in den Nasennebenhöhlen vorhandene Erkrankung der Schleimhaut schließen. Oft genug jedoch findet man bei Mangel irgendwelcher Veränderungen an der von der Mundhöhle aus sichtbaren hinteren Rachenwand sehr weit vorgeschrittene Erkrankungen im oberen Nasenrachenraume.

Mit größeren Hindernissen ist die Untersuchung des Nasenrachenraumes verbunden. Czermak und Semeleder haben das Verdienst, die Spiegeluntersuchung dieses Raumes in die Praxis eingeführt zu haben. Hierzu werden die dem Kehlkopfspiegel analogen runden oder ovalen, vor der Einführung leicht erwärmten Rachenspiegel (Pharyngoskop) verwendet, durch welche die Wände des oberen Rachenraumes und die Choanengegend beleuchtet werden und die erhellten Partien im reflektierten Spiegelbilde zur Anschauung kommen. Die Größe des Spiegels, sowie dessen Neigung zum Griffe richtet sich nach den Raumverhältnissen des Rachens. Durch Bepinselung des Gaumensegels und der Rachenschleimhaut mit einer 5—10prozentigen Lösung von Cocain. muriat. kann zuweilen die Reflexerregbarkeit so herabgesetzt werden, daß die Pharyngoskopie selbst in schwierigen Fällen gelingt.

Der zum Gelingen der Pharyngoscopia post. erforderliche Erschlaffungszustand des Gaumensegels wird nach Czermak durch stark nasalierte Vokale, nach Löwenberg durch Versuche, bei offenem Munde durch die Nase zu atmen, erzielt. Die verschiedenen zum Heben und Vorziehen des Gaumensegels konstruierten Instrumente sind in der Regel entbehrlich und finden nur bei gewissen

*) Walb, Über die Beziehungen der Tonsillen zum Gehörorgan. Deutsche med. Wochenschr. 1882.

Digitized by Google

operativen Eingriffen Anwendung. Mitunter gelingt die direkte Besichtigung des Nasenrachenraumes (Autoskopie) bei nach hinten hängendem Kopfe (Katzenstein).

Der pharyngoskopische Spiegelbildbefund tritt nach den jeweiligen Verhältnissen des Nasenrachenraumes und der Art der pathologischen Veränderungen bald mehr, bald weniger deutlich zu Tage. Bei geräumigem Nasenrachenraum kann man im Spiegelbilde die hintere Fläche des Gaumensegels, die obere, hintere und seitliche Rachenwand, die Tubenmündungen und die Tubenwülste, den hinteren Rand des Septum narium, die Choanen, das hintere Ende der Nasenmuscheln und zuweilen auch die in den mittleren Nasengang vorspringende Bulla ethmoidalis zur Ansicht bringen und die hier vorkommenden Veränderungen: Schwellung, Auflockerung, schleimig-eitrige Belege, Krusten, Geschwüre, Granulationen, adenoide Wucherungen, Polypen und andere Neubildungen in voller Klarheit übersehen.

Von besonderem Interesse sind die krankhaften Veränderungen an den Mündungen der Ohrtrompeten und deren Umgebung.

Im normalen Zustande sieht man das Ostium pharyng. tubae in Form eines mit der Spitze nach oben gerichteten abgerundeten Dreiecks, welches nach hinten von dem stark vorspringenden Tubenknorpel in Form eines blaßgelben oder gelbrötlichen Wulstes begrenzt wird.

Bei forcierten Atembewegungen und beim Phonieren wölbt sich das Gaumensegel gegen dieses Dreieck von unten her stark vor und die vom Tubenknorpel abgehenden Wulstfalten rücken der Mittellinie näher. Bei krankhaften Zuständen sieht man die die Tubenmündung begrenzenden Wülste sehr stark gerötet, aufgelockert, granulierend und die Schleimhaut des Tubenostiums in verschiedenem Grade follikulär geschwellt und infiltriert. Im Ostium selbst findet man häufig Schleimmassen oder Krusten, welche vom Nasenrachenraume bis tief in den knorpeligen Teil der Ohrtrompete zapfenförmig hineinragen (Löwenberg). Außerdem wurden Geschwüre an den Tubenwülsten, am Ostium pharyngeum und in der Umgebung der Tuba, Verstrichensein des Tubenwulstes durch Zerstörung, Schrumpfung und Atrophie des Knorpels und Verengerung des Tubenostiums beobachtet.

Die Pharyngoscopia post. bedarf in einzelnen Fällen einer Vervollständigung durch die Sondierung und durch die Digitaluntersuchung. Zur Sondierung bedient man sich einer bogenförmig gekrümmten Sonde, deren Spitze mit Hilfe des Pharyngoskops kontrolliert werden kann. Durch die sorgfältige Betastung erhalten wir zuweilen Aufschluß über Beschaffenheit und Ausdehnung vorhandener Schwellungen, über den Sitz von Granulationen, über Größe, Form und Resistenz adenoider Vegetationen und anderer Neubildungen. Bei operativen Eingriffen ist der Nasenrachenraum mittels Sprays zu kokainisieren.

Die Digitaluntersuchung geschieht in der Weise, daß man mit dem von der Mundhöhle hinter das Gaumensegel eingeführten, durch eine breite Metallschiene (Fig. 314) geschützten Zeigefinger die Rachenwände betastet, wobei man sich von den Räumlichkeitsverhältnissen des Nasenrachenraumes, von dem Grade der Schwellung der Tubenwülste und von dem Sitze, der Größe, Formation adenoider Vegetationen und Beweglichkeit etwaiger Geschwülste überzeugen kann. Vor der Untersuchung ist der Fingernagel kurz abzuschneiden, stumpf zu feilen und zu desinfizieren. Die Digitaluntersuchung erscheint nur dort angezeigt, wo wegen der bereits früher erwähnten Schwierigkeiten die Anwendung des Rachenspiegels unmöglich ist. Bei Kindern, die meist auf adenoide Wucherungen untersucht werden, ist sie nicht zu entbehren. Durch Kokainisierung der Nasenmuscheln gelingt es bei der Rhinoscopia anterior, einen großen Teil des Nasenrachenraumes zu überblicken.

Fig. 314.



Digitized by Google

## Die Katarrhe der Nasenhöhlen und des Nasenrachenraumes.

Der akute Nasenrachenkatarrh ist charakterisiert durch eine starke diffuse Hyperämie und Schwellung der Nasenrachenschleimhaut, welche anfangs von Absonderung eines serösen, wässerigen, später eines glasartigen oder gelblichen, zähen Schleimes begleitet wird. Primär tritt die Erkrankung am häufigsten infolge äußerer, atmosphärischer Einflüsse, offenbar infolge bakterieller Infektion oder nach Einwirkung reizender Substanzen auf die Nasenschleimhaut auf. Zu den Affektionen letzterer Art zählt die als Heufieber (Hay fever) bezeichnete, mit nervösen Erscheinungen einhergehende, eigenartige akute Erkrankung der Nasenschleimhaut, welche nach der neueren Anschauung auf mechanischem Wege durch Einatmung der Pollen blühender Gräser, insbesondere des Roggens, erregt wird (Blackley). Sie kommt während der Heuernte besonders bei nervösen, schwächlichen oder sonst disponierten Individuen vor (Molinié) und stellt eine Abart der Coryza vasomotoria dar (Mackenzie). Diese Affektion, welche bei uns nur selten, sehr häufig aber in England und Amerika auftritt (Bosworth), beginnt fast immer unter dem Bilde einer akuten Rhinitis und ist häufig mit asthmatischen Anfällen kombiniert. Eine Beteiligung des Mittelohres am Entzündungsprozesse der Nasenschleimhaut scheint dabei nur sehr selten vorzukommen. Als ätiologische Momente des akuten Nasenrachenkatarrhs wären außerdem anzuführen der längere Gebrauch des Jodkali und die Übertragung von einem Individuum auf das andere. Daß Infektion der Nase von Neugeborenen während der Geburt bei Fluor albus der Mutter stattfinden kann, ist nach Beobachtungen von B. Fränkel zweifellos.

Akute eitrige Infiltration der Nasenrachenschleimhaut (phlegmonöse Entzündung, Erysipel) mit Abszeßbildung und eitrigem Sekrete kommt im ganzen selten vor und wurde besonders bei der Diphtheritis scarlatinosa, Variola und Syphilis (Moldenhauer) beobachtet. Noch seltener ist die akute, infektiöse Phlegmone des Rachens (Senator, Berliner klin. Wochenschr. 1888), bestehend in einer, wahrscheinlich durch putride Infektion bedingten, diffusen, eitrigen Infiltration des peripharyngealen Gewebes und der tieferen Schleimhautschichten, die durch Übergreifen auf andere Organe, zumeist durch allgemeine Sepsis letal enden kann. Am häufigsten sind die im Gefolge der gewöhnlichen Angina phlegmonosa vorkommenden Senkungsabszesse.

Der Verlauf des akuten Nasenrachenkatarrhs, welcher bei Kindern, zuweilen auch bei Erwachsenen mit Fieberbewegungen, Kopfschmerz, behinderter Respiration und Abgeschlagenheit einhergeht, gestaltet sich unter günstigen Verhältnissen in der Weise, daß nach mehreren Tagen, manchmal jedoch erst nach Wochen oder Monaten, die Schleimsekretion aufhört und die Schleimhaut zur Norm zurückkehrt. Die Rückbildung genuiner Katarrhe erfolgt besonders rasch bei gesunden Individuen, unter günstigen äußeren Verhältnissen und in der wärmeren Jahreszeit. Große Neigung zur Chronizität zeigen die Katarrhe bei ungünstigen hygienischen Verhältnissen und bei konstitutioneller Belastung. Sehr häufig ist bei Nasenrachenkatarrhen auch der Anfangsteil der Ohrtrompete geschwellt, mit Schleim verlegt, wobei über ein Gefühl von Vollsein und über Rasseln in den Ohren beim Schneuzen geklagt wird. Daß sich infolge akuter Nasenrachenkatarrhe serös-schleimige und eitrige Mittelohrentzündungen entwickeln können, wurde schon früher hervorgehoben.

**Therapie.** Akute katarrhalische Schwellungen der Nasenrachenschleimhaut bedürfen keiner eingreifenden Behandlung, da sie sich unter normalen Verhältnissen nach kurzer Dauer wieder zurückbilden. Der Prozeß läuft umso rascher ab, je mehr alle Schädlichkeiten hintangehalten werden, welche die Heilung verzögern könnten. Als solche sind anzuführen:

Digitized by Google

Rascher Temperaturwechsel namentlich im Winter, der Aufenthalt in dumpfen, rauchigen Lokalitäten, der übermäßige Genuß alkoholischer Getränke etc. Jäher Temperaturwechsel ist insbesondere von Personen zu vermeiden, bei denen jede wiederholt auftretende akute Schwellung im Nasenrachenraume sich auf die Schleimhaut der Ohrtrompete fortsetzt und ein Gefühl von Druck und Verlegtsein im Ohre hervorruft.

Von den gegen die akute katarrhalische Schwellung der Nasenschleimhaut empfohlenen Mitteln sind zu erwähnen: das Einatmen warmer Wasserdämpfe, namentlich bei Neugeborenen und Säuglingen, wenn bei geringer Absonderung und starker Schwellung der Schleimhaut das Atmen durch die Nase erschwert ist, ferner das Einatmen von Dämpfen von Ammoniak und Karbolsäure oder von 10prozentigem Mentholchloroform aus einem vor die Nasenöffnungen gehaltenen Fläschchen und das Bepinseln der Nasenrachenschleimhaut mit einer 1—3prozentigen Lösung von Cocain. muriat., durch welche zuweilen der beginnende Schnupfen kupiert wird. Noch wirksamer erscheint die wiederholte Anwendung von Adrenalin (1:1000, Parke Davis), wodurch für Stunden die Atmung frei erhalten werden kann, doch ruft Adrenalin bei manchen Menschen eine intensive seröse Sekretion der Nasenrachenschleimhaut hervor. Wohltuend erweisen sich Einblasungen von Morphin (0,01 pro dosi) oder Einträufelungen von 0,5—1prozentigem Mentholöl, durch welche Niesreiz und Stirnkopfschmerz bedeutend gemildert werden. Unna und Großmann haben überraschende Erfolge vom Ichthyol-Spray (Ichthyoli 0,5, Aeth. sulf., Spirit. vin. ana 50,0) gesehen. Gegen die Schwellung an der äußeren Nasenöffnung leistet bei Kindern die Applikation von Kakaobutter oder einer Zinksalbe auf die vorderen Partien der Nasenschleimhaut gute Dienste. Terrier empfiehlt als Schnupfpulver folgende Mischung: Bismuthi subnitr. 7,5, Gummi arab. 2,0, Morphin. hydrochlor. 0,03; Rabos ein Gemisch von Menthol 0,2, Coffeae tostae, Sacchari albi ana 5,0. Gegen Heuschnupfen ist in den letzten Jahren das Dunbarsche Serum mit gutem Erfolge angewendet worden. Schadle*) hat in mehreren Fällen durch Behandlung der gleichzeitig vorhandenen sekretorischen Kieferhöhlenentzündung rasches Nachlassen der Heufiebersymptome beobachtet.

Obwohl die lokale Behandlung nur selten einen Einfluß auf den Verlauf der akuten Nasenrachenkatarrhe übt, so werden durch sie nicht selten die mit dem Prozeß einhergehenden lästigen Symptome gemildert. In einzelnen Fällen werden akute Nasenrachenkatarrhe durch die Einleitung einer energischen Diaphorese oder durch den Gebrauch von Dampfbädern in kurzer Zeit kupiert.

Zeigt sich gleichzeitig auch der untere Rachenabschnitt gerötet, aufgelockert und sezernierend, so werden durch Gurgelungen mit einem schleimigen Teedekokte (Decoct. Althaeae) oder mit leicht adstringierenden oder alkoholischen Gurgelwässern die Erscheinungen des Katarrhs gemildert.

Infolge äußerer oder konstitutioneller Einflüsse, besonders infolge häufiger Rezidiven, entwickelt sich aus der akuten Form der chronische Nasenrachenkatarrh, welcher zuweilen mit nahezu gleicher Intensität, meist aber unter häufigen Schwankungen Monate oder Jahre, ja das ganze Leben hindurch andauern kann. Oft schwinden chronische Katarrhe während des Sommers, um im Herbste regelmäßig wiederzukehren. Häufigen Übergang in den chronischen Zustand beobachtet man insbesondere bei den im Verlaufe akuter Infektionskrankheiten entstandenen Nasenrachenkatarrhen, bei lymphatischen, dyskrasischen Individuen und bei Stauungen in den Kopfgefäßen infolge von Lungen- und Herzkrankheiten.

Hajek (l. c.) unterscheidet primäre entzündliche Katarrhe der

*) J. E. Schadle, Clinical report on the relation of hay-fever to the antrum of Highmore. St. Paul med. Journal 1906.

Digitized by Google

Nasenschleimhaut und sekundäre Formen, welche durch Abfluß des Eiters aus den Nebenhöhlen der Nase unterhalten werden.

Die anatomischen Veränderungen beim chronischen Katarrhe bestehen in parenchymatöser Schwellung der Schleimhaut, welche durch Erweiterung der Blutgefäße, durch seröse Infiltration und Einlagerung zelliger Elemente in die bindegewebige Grundsubstanz bedingt wird. Diese Zelleinlagerungen führen zu Hypertrophie und bindegewebiger Induration der Schleimhaut. Das im Stroma teils in diffuser Verbreitung, teils in herdweiser Ansammlung (Follikel) vorhandene adenoide (His) oder zytogene (Kölliker) Gewebe, welches sich nach Zuckerkandl in größerer Verbreitung auch in der Nasenschleimhaut vorfindet, ist in der Regel an der Schwellung stark beteiligt. Durch Hervortreten der geschwellten Follikel über die Schleimhautoberfläche entsteht das Bild der follikulären, granulösen Entzündung.

Die bei akuten sowohl, als auch bei chronischen Katarrhen so häufig wechselnden, exzessiven Schwellungen der Nasenmuscheln finden in der Eigentümlichkeit des von Kohlrausch beschriebenen kavernösen Gewebes an den Nasenmuscheln ihre Erklärung. Bald sind die konvexen Flächen der Muscheln, bald nur ihre unteren Ränder aufgewulstet und es ist charakteristisch für diese Schwellungen, daß sie bald in der einen, bald in der anderen Nasenhälfte rasch wechselnd auftreten, wodurch die betreffenden Nasenhälften für die durchstreichende Luft bald mehr, bald weniger undurchgängig werden. Bei längerer Dauer der Anschwellung entstehen die stationären Hypertrophien am hinteren Ende der unteren Nasenmuscheln, wo sie oft einen solchen Grad erreichen, daß sie die Choanen ausfüllen oder gar aus ihnen geschwulst- und polypenartig austreten und den oberen Rachenraum teilweise ausfüllen.

Der Befund in der Nasenhöhle bei der Rhinoscopia anterior ist nach dem Grade der Schwellung und Infiltration sehr verschieden und weicht oft in beiden Nasenhälften von einander ab. Die hell- oder dunkelrote, zuweilen blaßgrau gefärbte Schleimhaut erscheint stellenweise mit Schleim, Eiter oder Krusten bedeckt und besonders an den Rändern der unteren, seltener der mittleren Nasenmuscheln so geschwellt und gewulstet, daß durch ihre unmittelbare Berührung mit dem Nasenboden und der Nasenscheidewand das Lumen der Nasenhöhle für den Luftstrom undurchgängig wird. Die im ganzen seltenen und nur auf umschriebene Stellen beschränkten Hypertrophien an der Schleimhaut der Nasenmuscheln verleihen ihr ein unebenes, drusiges Aussehen.

Die Absonderung an der Nasenschleimhaut zeigt die mannigfachsten Abstufungen vom serösen, schleimigen, eitrigen und blennorrhoischen Sekrete. Bei mäßiger Absonderung trocknet das Sekret im vorderen Nasenabschnitte zu Krusten ein. Die Menge des Sekretes ist bald sehr gering, bald so groß, daß es fast fortwährend durch die Nasenöffnungen abfließt. Rührt das Sekret von einer Eiterung in den Nebenhöhlen der Nase her, so entleert es sich oft periodisch, namentlich wenn der Kopf nach der gesunden Seite und nach unten geneigt wird. Nach Hajek (l. c.) quillt das Sekret bei Eiterung der in den mittleren Nasengang einmündenden Höhlen in den mittleren Nasengang (Kieferhöhle, Stirnhöhle, vordere Siebbeinzellen), dagegen bei Eiterung in den hinteren Siebbeinzellen und der Keilbeinhöhle vorne in die Fissura olfactoria oder rückwärts in den Nasenrachenraum, oberhalb der mittleren Nasenmuschel. Bei Empyem der Kiefer- oder Keilbeinhöhle, deren Ostium sich im oberen Teile der Höhle befindet, erfolgt der Eiterguß zumeist bei nach vorn hängendem Kopfe. In den ziemlich häufigen Fällen, in denen der Katarrh sich im hinteren Choanenabschnitte der Nasenhöhle und in dem daran grenzenden Teile des Pharynx nasalis lokalisiert (Retronasalkatarrh), wird der gegen den unteren Abschnitt des Rachenraumes abfließende Schleim durch die Mundhöhle entfernt. Hat die Eiterung ihren Sitz in den Spalten (Recessus) am Rachendach, so trocknet das Sekret daselbst zu mächtigen, muschelförmigen Borken ein, deren Entfernung oft mit Würgbewegungen, nicht selten mit Erbrechen verbunden ist.

Digitized by Google

Von den die Nasenrachenkatarrhe begleitenden Symptomen ist außer der Behinderung der Respiration*) und der Sprache, dem Gefühle von Verstopftsein in der Nase, der Eingenommenheit und Schwere des Kopfes und dem Stirnkopfschmerz, noch ein nervöser Symptomenkomplex hervorzuheben, auf den Hack und Herzog die Aufmerksamkeit gelenkt haben und welcher sich am häufigsten bei Schwellungszuständen des kavernösen Schleimhautgewebes der unteren, seltener der mittleren Muscheln, besonders bei reizbaren Individuen und bei vorhandener Hyperästhesie der Nasenschleimhaut entwickelt. Hierher gehören Hustenparoxysmen und asthmatische Anfälle, Nieskrämpfe, Migräne, Infraorbital- und Supraorbitalneuralgien, Rhinitis vasomotoria (Herzog) und die Aprosexia nasalis (Guye). Die Lehre von den Reflexneurosen ist jedoch in neuerer Zeit durch den Nachweis erschüttert worden, daß die erwähnten nasalen Veränderungen nur akzessorische, sekundär in Betracht kommende Ursachen der angeführten Reflexneurosen sind.

Der Ausgang chronischer Nasenrachenkatarrhe in spontane Heilung ist weit seltener, als allgemein angenommen wird. Selbst dort, wo während des Sommers der Katarrh schwindet, ist die Heilung oft nur eine scheinbare. Die häufigsten Ausgänge sind: persistierende Schwellungen und Hypertrophie mit wechselnder Hypersekretion der Schleimhaut.

Zu den nicht seltenen Folgezuständen chronischer Nasenkatarrhe zählen die Polypen der Nasenschleimhaut. Am häufigsten begegnet man hier den von der mittleren Nasenmuschel und der Umrandung des Hiatus semilunaris entspringenden Schleimpolypen, seltener fibrösen Neubildungen. Polypen im Nasenrachenraume sind weit seltener, hingegen findet man besonders im Kindesalter als Folgezustand chronischer Nasen- und Nasenrachenkatarrhe, Hypertrophie und Wucherung des adenoiden Gewebes, welche wegen ihres häufigen Zusammenhanges mit Tuben- und Trommelhöhlenkatarrhen später besprochen werden soll.

Geschwürsbildung an der Nasenschleimhaut wird am häufigsten bei Syphilis, seltener bei Skrofulose, nach Typhus abdominalis und Variola beobachtet. Bei dem durch allmähliche Nekrose des Epithels der Schleimhaut und des Knorpels entstandenen Ulcus septi nasi perfor.**) findet man die knorpelige Nasenscheidewand zumeist im vorderen Abschnitte mit scharfer Begrenzung durchlöchert. Charakteristisch dafür ist die regelmäßige Form, das konstante Begrenztsein im knorpeligen Abschnitte der Nasenscheidewand. Die auf das knöcherne Septum übergreifenden syphilitischen Ulzera zeichnen sich mit ihren stark infiltrierten Rändern durch ihre sagittale Verlaufsrichtung aus. Beim Sitze der Ulzeration im mittleren und hinteren Abschnitte der Nasenhöhlen dringt die Geschwürsbildung in die tieferen Schichten der Schleimhaut und es kommt nach Abgrenzung des Prozesses zur Heilung mit Bildung von Narben oder es entwickelt sich eine Ozaena syphilit., oder der Zerstörungsprozeß greift auf die Knochenwände der Nasenhöhle über, wobei Teile des Nasendaches, der Nasenscheidewand, der Muscheln und des harten Gaumens durch Nekrose exfoliiert und bleibende Kommunikationsöffnungen zwischen den beiden Nasenhälften und zwischen diesen und der Mundhöhle hergestellt werden. Auch die Tuberkulose der Nasenscheidewand führt zuweilen zur Perforation des Septum. Sie entwickelt sich daselbst in Form eines Granuloms, in welchem es zu sekundärem Zerfall mit stark gewulsteten granulierten Rändern kommt.

**Therapie.** Die chronischen Nasenrachenkatarrhe erweisen sich besonders bei mehrjähriger Dauer des Leidens und bei skrofulösen,

*) Guye, Internat. Kongreß f. Hygiene u. Demographie im Haag. Amsterdam 1884.

**) Vgl. Zuckerkandl l. c. S. 153, Taf. 17, Fig. 1 und Hajek, Das perforierende Geschwür der Nasenscheidewand, Archiv f. patholog. Anatomie Bd. CXX.

Digitized by Google

anämischen und in ihrer Ernährung herabgekommenen Individuen als sehr hartnäckig. Vollständige Heilung mit Rückkehr der Nasenschleimhaut zur Norm ist selten. Bei konsekutiver Gewebshypertrophie der Mukosa wird wohl durch die Lokaltherapie oft Besserung erzielt, doch bleiben viele Fälle trotz konsequenter Behandlung ungeheilt.

Die Wirkung medikamentöser Substanzen auf die erkrankte Schleimhaut ist individuell sehr verschieden und im vorhinein nicht bestimmbar. Man ist daher oft genötigt, in einem Falle eine Reihe von Arzneimitteln zu versuchen, bis das für den speziellen Fall wirksame Mittel herausgefunden wird. Die Arzneistoffe werden in gelöstem oder in pulverförmigem Zustande angewendet.

Die gelösten Medikamente werden entweder durch Eingießen, durch Einspritzungen in die Nase oder mittels der sogenannten Nasendusche, endlich in zerstäubtem Zustande auf die Schleimhaut appliziert.

Bei der Weberschen Nasendusche wird die Flüssigkeit aus einem etwas erhöht stehenden Gefäße mittels eines mit einer Olive montierten Gummischlauches nach dem Prinzipe des ungleichschenkligen Hebers in eine Nasenöffnung geleitet. Infolge der Bespülung der oberen Fläche des Gaumensegels erfolgt reflektorisch der Verschluß der Gaumenklappe, wodurch die Flüssigkeit, deren Abfluß nach unten behindert wird, durch beide Nasenöffnungen abfließt.

Durch die Webersche Nasendusche wird die Nasenrachenschleimhaut allseitig mit der medikamentösen Lösung bespült und die in den Ausbuchtungen der Nase lagernden Schleimmassen und Krusten herausgeschwemmt. Trotz der großen Vorzüge dieser Methode haften ihr gewisse Nachteile an, die bei Nichtbeachtung der anzuführenden Kautelen sich in schädlicher Weise geltend machen können. Von den üblen Zufällen sind besonders hervorzuheben: das Eindringen der Flüssigkeit in die Stirnhöhle mit darauffolgendem Stirnkopfschmerz und das Einströmen der Flüssigkeit durch die Tuben in die Trommelhöhlen, nach welchem heftige Mittelohreiterungen mit Perforation des Trommelfells beobachtet wurden (Roosa, Knapp). Durch die von Dr. Pins (Wien) angegebene Nasendusche (Reiner, Wien) werden diese Zufälle vermieden.

Bei Anwendung der Nasendusche sind folgende Kautelen zu beobachten: 1. Das Gefäß darf nicht zu hoch gestellt werden, damit die Flüssigkeit nur unter geringem Drucke in die Nase einströme. 2. Der Kopf darf weder zu stark nach vorn, noch zu stark nach hinten geneigt werden. Während der Anwendung der Dusche muß der Patient regelmäßig durch den Mund atmen, noch zweckmäßiger den Vokal A anhaltend singen (Löwenberg). 3. Jede Schluckbewegung ist während der Dusche zu vermeiden, weil hierbei die Flüssigkeit am leichtesten in die Tube eindringt. 4. Bei verschiedener Weite beider Nasenhöhlen läßt man die Flüssigkeit durch die engere Nasenhälfte einströmen. 5. Es dürfen nur lauwarme Flüssigkeiten und nie konzentrierte, reizende Lösungen zur Anwendung kommen. 6. Der Gebrauch der Weberschen Dusche darf dem Kranken zur Selbstbehandlung nur dann überlassen werden, wenn man sich nach mehrmaliger Anwendung überzeugt hat, daß die Manipulation regelrecht ausgeführt wird. Wo selbst bei sehr geringem Drucke die Flüssigkeit in die Trommelhöhle eindringt, muß von der Anwendung der Weberschen Dusche Umgang genommen werden.

Die konsequente Anwendung der Nasendusche erweist sich nur in der Minderzahl der Fälle als wirksam. Manche Nasenrachenkatarrhe schwinden erst, wenn die Nasendusche ganz beseitigt worden ist. Guye hat darauf hingewiesen, daß nach längerer Anwendung der Nasendusche chronische, schleichende Mittelohrkatarrhe sich entwickeln können, wofür auch die Beobachtungen Löwenbergs sprechen, der bei einseitig Schwerhörigen nach

Digitized by Google

den häufigen Nasenduschen in den Bädern von Cauterets das Auftreten eines Mittelohrkatarrhs auf dem früher gesunden Ohre konstatierte.

Zur Vermeidung eines stärkeren Seitendruckes empfiehlt es sich, die Flüssigkeit in die Nase einzugießen. Am einfachsten geschieht dies mit einem kahnförmigen Glasgefäße, mit welchem man eine Quantität von etwa 30 g der anzuwendenden Lösung, bei nach rückwärts geneigtem Kopfe, in die Nasenöffnungen einfließen läßt. Um das Abfließen der Flüssigkeit in den unteren Rachenraum zu verhindern, wird dem Kranken bedeutet, daß er während des Eingießens durch den Mund scharf respiriere oder A singe und daß er im Moment, wo er die Flüssigkeit im Rachen verspürt, den Kopf rasch nach vorn neige. Die durch den Verschluß der Gaumenklappe auch in die andere Nasenhälfte gelangte Lösung fließt durch beide Nasenöffnungen frei ab. Um hiernach das Eindringen der Flüssigkeit in das Mittelohr hintanzuhalten, darf dem Kranken das Ausblasen der Nase erst ½ Stunde nach Anwendung des Mittels gestattet werden.

Von den zur Anwendung kommenden medikamentösen Lösungen haben sich die folgenden als die wirksamsten bewährt: 1. Lösungen des Tannins, von welchem eine starke Messerspitze (½ g) in beiläufig 60,0—100 g lauwarmen Wassers aufgelöst wird. Die Wirkung dieses Mittels wird, besonders bei eitriger Absonderung der Nasenschleimhaut, durch einen Zusatz von Sulf. Chinini (Tannin 3,0, Chin. sulf. 0,1) oder von Acid. salicyl. (Tannin 3,0, Acid. salicyl. 0,3) erhöht. 2. Die Argilla acetica (essigsaure Tonerde) in 10prozentiger Lösung. 3. Das Aluminium acetico-tartaricum, von welchem ein Teelöffel einer 25—50prozentigen Lösung auf ½—1 l Wasser zur Nasendusche verwendet wird. Alaunlösungen sind zu vermeiden, da nach deren Gebrauch dauernder Verlust des Geruchs beobachtet wurde (Wendt). 4. 3—4prozentige Borsäurelösungen. 5. 1prozentige Kochsalzlösungen oder verdünnte Ischler oder Kreuznacher Sole (25 Grad warm), besonders bei skrofulöser Grundlage. 6. Die von Stoerk empfohlene Solution eines Pulvergemenges von: Natr. salicyl., Natr. bicarbon., Natr. chlorat. ana 20,0 (ein Kaffeelöffel in 1 l Wasser). 7. Oleum terebinthinae (5—15 Tropfen auf 1 l Wasser) bei blennorrhoischer Sekretion der Nasenrachenschleimhaut. 8. Schwefelwasserstoffhaltige Mineralwässer oder eine Lösung von einem Kaffeelöffel des Pulv. sulfuros. Pouillet (Calcar. sulf., Kali sulf., Natr. sulf., Natr. bicarb., Acid. tartaric., Pulv. gummi arab. ana 20,0) in 1—2 l Wasser. Das Acid. tartaric. kann auch durch Acid. benzoic. oder Acid. salicyl. ersetzt werden. 9. Lösungen von Ichthyol, welche nach Großmann in 5- bis 10prozentiger Lösung eingespritzt oder in 25—30prozentiger Konzentration eingepinselt werden*). 10. Die Vasogenpräparate von Pearson in Hamburg. Von diesen hat sich das Mentholvasogen und das 2prozentige Zinc. olein. vasogen. (Menthol vasogen. 5,0, Zinc. olein. vasogen. 10,0, Vaselin liqu. 30) zum Einpinseln der Nasenschleimhaut gut bewährt.

Die Eingießungen flüssiger Arzneistoffe in die Nase sind angezeigt bei sekretorischen Schwellungszuständen der Nasenhöhle, bei den krustösen Formen des Nasenrachenkatarrhs, bei der Ozaena zur Lockerung der Krusten vor der Nasendusche, endlich beim Retronasalkatarrh zur Erweichung und Loslösung festhaftender Schleimklumpen und Krusten von den Rachenwänden und der Hinterfläche des Gaumensegels. Bei den chronischen Fällen der letztgenannten Form sind tägliche Eingießungen oft unentbehrlich, weil nur durch sie allein die lästigen Würg- und Brechbewegungen beseitigt werden können.

Von den mannigfachen zur Behandlung der Nasenrachenaffektionen empfohlenen Zerstäubungsapparaten hat der von v. Tröltsch angegebene

*) Ferrucio Putelli: Note rinologiche. Estr. d. Bollet. delle malattie d. orecchie 1888.

Digitized by Google

allgemeine Anwendung gefunden. Das vordere Ende des Zerstäubers wird durch die Nasenhöhle in den Rachenraum vorgeschoben. Dadurch wird die Wirkung des Medikamentes auf den oberen Rachenraum und die Tubengegend lokalisiert und können konzentriertere Solutionen angewendet werden als bei der Weberschen Nasendusche.

Ist nach mehrwöchentlicher Anwendung gelöster Arzneistoffe der Zustand der Nasenrachenschleimhaut nicht wesentlich gebessert, so kann bei geringgradiger Verdickung der Schleimhaut oft nur durch eine ausgiebige Tuschierung mit konzentrierter Höllensteinlösung (0,4 auf 10,0) ein Erfolg erzielt werden. Die Ätzung geschieht mit Hilfe eines Pinsels oder Schwämmchens oder indem zwei haselnußgroße, mit konzentrierter Lapissolution durchtränkte Baumwollkugeln mittels einer Pinzette durch die erweiterten Nasenöffnungen bis gegen die Mitte der Nasenhöhle vorgeschoben werden, worauf man dem Patienten die Nasenflügel zusammendrückt. Nach Entfernung der Pfröpfe empfiehlt es sich, die Umgebung der Nasenöffnungen mit einer schwachen Jodkalilösung zu waschen, um die Entstehung schwarzer Flecke an der Haut zu verhindern.

Die Ätzungen der Nasenrachenschleimhaut verursachen rasch vorübergehendes Brennen und vermehrte Absonderung. Nur selten wird es bei stärkerer Reaktion nötig, die Einwirkung der Höllensteinlösung durch Eingießen oder Gurgeln von lauem Wasser oder einer warmen, schwachen Kochsalzlösung zu neutralisieren. Die günstige Wirkung dieser Behandlung äußert sich oft in kurzer Zeit, indem das Atmen durch die Nase freier wird und die subjektiven Beschwerden schwinden. Die Zahl der Ätzungen, die wöchentlich 2—3mal vorgenommen werden müssen, variiert zwischen 3—10.

Ausgiebige Tuschierung des hinteren Abschnitts des Nasenrachenraumes erzielt man, wenn ein mit einem entsprechend gebogenen Stiele versehener Pinsel oder ein an einem gekrümmten Fischbeinstabe befestigtes, in Höllensteinlösung getauchtes Schwämmchen hinter das Gaumensegel vorgeschoben und gegen den oberen Rachenraum gedrängt wird, dessen Wände allseitig bestrichen werden können. Die Empfindlichkeit des Rachens kann vor der Tuschierung durch Kokainspray herabgesetzt werden.

Zur subjektiven Linderung des lästigen Trockenheitsgefühles im oberen Rachenraume bei atrophischer Schleimhaut verwendet man mit Vorteil Auspinselungen mit Jod-Jodkaliumglyzerin (0,5:1,0:25) oder Borglyzerin. Noch wirksamer ist die innerliche Darreichung von geringen Dosen Jodkalium.

Die Einblasungen von pulverförmigen Arzneistoffen werden entweder durch die Nasenöffnungen oder vom Rachen aus vorgenommen, wobei nach Löwenberg A intoniert werden muß, um das Eindringen des Pulvers in den Larynx zu verhindern. — Im ersteren Falle bleibt das Pulver mehr an den vorderen Teilen der Nasenhöhle haften, im letzteren wird das Medikament unmittelbar auf die Schleimhaut des Nasenrachenraumes und der hinteren Partien der Nasenhöhle appliziert.

Die am häufigsten gebrauchten pulverförmigen Arzneistoffe sind: Tannin, Zinc. oxydatum, Kalomel, Argent. nitricum, Borsäure, Aristol und das Europhen, ein Jodderivat, welches außer der antiseptischen Eigenschaft auch styptisch wirkt. Nach Bresgen, der bei chronischen Katarrhen der Nase mit Vorliebe den Höllenstein in Pulverform anwendet, beginnt man mit einer Mischung von 0,05 Arg. nitr., 10,0 Amylum und steigt bis auf 1:10, indem man jedesmal nur eine Nasenseite bepulvert. Als besonders wirksam wird außerdem von Bresgen das Sozojodolzink, in einer Mischung von 1—2 Teilen zu 10 Teilen Jodol, gerühmt.

Zum Einblasen des Pulvers bedient man sich eines passenden Pulverbläsers oder einer mit einem Ballon montierten Kautschukkanüle, die man tief in die Nase vorschiebt. Bei Hindernissen in der Nase wird das Pulver durch gekrümmte

Digitized by Google

Hartgummiröhren, welche durch die Mundhöhle hinter das Gaumensegel gebracht werden, in den oberen Rachenraum geblasen.

Bei hochgradiger Hypertrophie der Schleimhaut der Nasenmuscheln ist die medikamentöse Behandlung unzureichend und die hypertrophischen Partien der unteren und mittleren Nasenmuscheln müssen mittels Schlinge oder Schere abgetragen werden. Dieses Verfahren wird wegen der weitaus günstigeren Resultate gegenwärtig allen anderen Behandlungsmethoden vorgezogen.

Vielfach sind noch Ätzungen der Schleimhaut in Gebrauch. Von Ätzmitteln in Substanz wird der Höllenstein, die von Heryng empfohlene Chromsäure, das von Moldenhauer gerühmte Chlorzink (in konzentrierter wässeriger Lösung tropfenweise aufgetragen) und die Trichloressigsäure (Ehrmann) am häufigsten angewendet. Der einfachste Ätzmittelträger per nares ist eine an der Spitze mit einer kurzen seitlichen Rinne versehene Sonde, in deren rinnenförmige Vertiefung der Höllenstein in Substanz oder mehrere Kristalle von Chromsäure eingeschmolzen werden. Die Kristalle der Trichloressigsäure werden am zweckmäßigsten mit einer abgeplatteten, ohrlöffelförmig ausgehöhlten Silbersonde aufgetragen. Für Chromsäureätzungen eignet sich außerdem der von Krause angegebene, der Länge nach geriffte, schmale Spatel, auf welchen die Chromsäurekristalle über einer Weingeistlampe aufgeschmolzen werden. Durch lineare Ätzungen der Nasenmuscheln gehen oft hartnäckige Nasenschwellungen zurück.



Fig. 315.

Die Vibrationsmassage der hypertrophischen Nasenschleimhaut bewirkt nur in einer geringeren Anzahl von Fällen eine nachhaltige Besserung. Sie wirkt indes mehr symptomatisch als gewebsverändernd.

Um bei starker Auflockerung der Nasenrachenschleimhaut eine Abschwellung der gleichseitig intumeszierten Tubenschleimhaut herbeizuführen, nehme ich öfter zirkumskripte Ätzungen der Umgebung der Tubenostien vor. Ich benutze hierzu einen weiten, schwach gekrümmten Hartkautschukkatheter, in welchem ein längerer Draht, dessen Spitze ein Lapiskügelchen trägt, vorgeschoben werden kann. Das beim Einführen in die Nase im Katheter versteckte Kügelchen wird, wenn die Katheterspitze in der Gegend des Ost. phar. tubae angelangt ist, vorgeschoben und ihre Umgebung durch leichte Verschiebung des Katheters nach hinten, vorn, oben und unten geätzt. Vor dem Herausziehen des Instrumentes muß die Drahtspitze wieder in den Katheter zurückgezogen werden. Es ist selbstverständlich, daß man sich vor der Tuschierung davon überzeugen muß, ob das Lapiskügelchen mit dem Drahte fest verbunden ist.

Eine in ihren Resultaten vielfach überschätzte Behandlungsmethode der Hypertrophie der Nasenrachenschleimhaut ist die galvanokaustische Ätzung (Voltolini, Hartmann, Löwenberg und Michel). Hierzu empfiehlt sich besonders der von Löwenberg empfohlene seitlich wirkende Galvanokauter (Fig. 315) aus Platin, mit welchem die hypertrophische Schleimhaut der unteren Nasenmuschel längs ihrer unteren, äußeren Fläche von hinten nach vorn linear geätzt wird. Dadurch wird die gleichzeitige Anätzung des Septum narium und die hierdurch entstehenden brückenartigen Verwachsungen zwischen Nasenmuscheln und Septum hintangehalten. Bei hochgradigen Schwellungen zieht man

Digitized by Google

mit dem Kauter mehrere radiäre Striche bis auf den Knochen. Vor der Kauterisation wird die Nasenschleimhaut durch Bepinseln mit einer 10—20prozentigen Kokainlösung oder mit einer 30—50prozentigen alkoholischen Menthollösung anästhesiert.

Durch die galvanokaustische Behandlung gelingt es öfters die Muschelschleimhaut zur Abschwellung zu bringen. Zuweilen tritt schon nach mehrmaliger Ätzung eine auffällige subjektive Erleichterung beim Atmen und Nachlaß der Kopfschmerzen ein. In seltenen Fällen erfolgt nach Ätzung der unteren Nasenmuscheln eine Verminderung, selten ein gänzliches Aufhören subjektiver Ohrgeräusche, woraus auf gewisse, bisher noch nicht erforschte Beziehungen zwischen den Nasenmuscheln und dem Gehörorgane geschlossen werden kann (Woakes). Mit der Rückbildung der Nasenschwellungen schwindet auch in manchen Fällen das Reflexasthma und andere von der Nasenschleimhaut ausgelöste Reflexsymptome. Eine besondere Indikation für die galvanokaustische Behandlung der Nase beim Asthma besteht dort, wo eine andere, näherliegende Ursache nicht eruiert werden kann oder wo durch Sondendruck auf die Nasenmuscheln ein ähnlicher Anfall erzeugt wird. Die galvanokaustische Ätzung ist nur auf die untere Nasenmuschel zu beschränken; Ätzung der mittleren Muschel und der oberen Partien der Nase ist zu vermeiden.

Die galvanokaustische Behandlung der Nase erweist sich in vielen Fällen als resultatlos, abgesehen davon, daß sie mitunter hochgradige reaktive Schwellung im Gefolge hat. Ihre Anwendung soll nur auf die Intumeszenz der Schwellkörper beschränkt werden; bei wirklichen Hypertrophien, wo Kokain keine oder nur eine geringe Abschwellung bewirkt, ist die Abtragung der Muschelschleimhaut der galvanokaustischen Ätzung entschieden vorzuziehen. Wenn auch erfahrungsgemäß die Nasenschleimhaut mancherlei Eingriffe ohne Nachteil verträgt, so haben doch mehrfache Beobachtungen gezeigt, daß sowohl nach galvanokaustischer, als auch nach anderen Ätzungen (Nitr. argent., Chromsäure), besonders der mittleren Nasenmuschel, schwere Zufälle, Schwindel, Erbrechen, Ohnmachtsanfälle, Amaurose (Rosenberg), Hyperämie und venöse Pulsation der Papilla nervi optici (Ziem), Neurosen (Réthi), akute Mittelohrentzündungen auftreten, sogar der letale Ausgang durch Meningitis erfolgen kann.

Schwellungen und Granulationswucherungen im Nasenrachenraume werden am zweckmäßigsten vom Rachen aus unter Leitung des Pharynxspiegels der galvanokaustischen Behandlung mittels zweckmäßig gekrümmter Brenner unterzogen.

Vitt. Grazzi (VI. int. otolog. Kongreß in London 1899, London 1900) empfiehlt die Anwendung eines am vorderen Ende winkelig gekrümmten Instrumentes, welches ein drehbares metallisches Rädchen trägt, durch welches mittels rotierender Bewegungen am Rachendach und an der hinteren Rachenwand ein Druck auf die hypertrophische Schleimhaut ausgeübt wird. Grazzi hat nach längerer Anwendung dieses Verfahrens Rückbildung chronischer Schwellungen beobachtet.

Bei Polypenbildung in der Nase findet man meist im mittleren, seltener im vorderen Nasenabschnitte einen, gewöhnlich aber mehrere rundliche, graue oder graurote stets bewegliche Tumoren, die bei größerem Umfange die Respiration durch die betreffende Nasenhälfte behindern. Sie entspringen in den Nasengängen, insbesondere von der Umgebung des Hiatus semilunaris. Daß sie auch aus den Siebbeinzellen (Woakes), aus der Fissura spheno-ethmoidalis und aus den Nebenhöhlen in die Nasenhöhle hineinwuchern können, beweisen die lehrreichen und interessanten Befunde Zuckerkandls*) und Hajeks. Die Untersuchung mit der Sonde gibt allein Aufschluß über Größe, Beweglichkeit und Anheftungsstelle der Geschwulst und die Sondierung ist in zweifelhaften Fällen umso wichtiger, als manchmal die difformen und hypertrophischen Muscheln bei der Spiegeluntersuchung einen Nasenpolypen vortäuschen können. Die Konstatierung retronasaler Polypen erfordert eine genaue Untersuchung im pharyngoskopischen Spiegelbilde, welche durch Zuhilfenahme der Sonde, stets aber durch die Digitaluntersuchung ergänzt werden muß**).

Die früher übliche Methode der Extraktion von Nasenpolypen

*) Zuckerkandl, Normale u. path. Anatomie der Nasenhöhle. Bd. II, S. 81.

**) Vgl. Capart, Polypes fibreux nasopharyngiens. Bruxelles 1888.

Digitized by Google

mittels Kornzangen wurde durch die Anwendung von Polypenschnürern verdrängt (v. Tröltsch, Bruns). Von den zahlreichen Modifikationen haben sich die von Stoerk, Hartmann, Zaufal, Krause und Ch. Delstanche als die zweckmäßigsten bewährt. Der mit dünnem Klavierdrahte armierte Schlingenschnürer wird nach Erweiterung des Naseneingangs mittels des Bosworthschen Spekulums in die Nasenhöhle eingeführt, die Drahtschlinge über den Polyp bis zur Wurzel vorgeschoben und dieser durch Zusammenziehen der Schlinge abgeschnürt. Wird hierdurch der Polyp nicht durchschnitten und genügen leichte Traktionen nicht, die Neubildung von der Unterlage abzutrennen, so wird die Schlinge mehrere Male torquiert, wobei es gelingt, durch einen etwas stärkeren Zug den Polypen mit seiner Wurzel zu extrahieren (Evulsion). Polypenreste im unteren Nasenabschnitte werden am raschesten mit dem Hartmannschen Zängelchen (S. 541) oder Konchotom entfernt oder mit Trichloressigsäure geätzt. Bei Polypen im hinteren Nasenabschnitte gelingt es zuweilen, die Neubildung mit dem Langeschen Haken abzureißen. Polypen, die vom hinteren Abschnitte der Nasenmuscheln durch die Choanen in den hinteren Rachenraum hineinragen (Cresswell-Baber) werden durch eine gebogene, hinter dem Gaumensegel gegen den oberen Rachenraum vorgeschobene kalte Drahtschlinge abgetragen (Stoerk)*). Die Entfernung der polypös degenerierten hinteren Muschelenden wird gegenwärtig von der Nase aus mit der kalten Drahtschlinge ausgeführt.

Seltenere Neubildungen der Nase und des Nasenrachenraumes: Papillome, Enchondrome, Sarkome, sowie die fibrösen und sarkomatösen, vom Keilbeine ausgehenden Geschwülste haben für den Ohrenarzt nur insofern Interesse, als durch sie nicht selten die Tubenmündungen verlegt und Erscheinungen des Tubenverschlusses hervorgerufen werden. Die bösartigen oder vom Knochen ausgehenden Geschwülste sind unheilbar, hingegen können gutartige Tumoren entweder auf operativem Wege oder durch Elektrolyse zerstört werden. Nicht streng hierher gehörig ist das Rhinosklerom, das hier deshalb erwähnt wird, weil es Dr. Ballin in einem Falle gelungen ist, die Krankheit durch Röntgenbehandlung zu heilen**).

Die als Ozaena simplex (Rhinitis atrophicans, foetida) bekannte, mit Atrophie sämtlicher Gewebselemente der Nasenschleimhaut und der Knochenwände der Nase einhergehende Erkrankungsform ist nach der neueren Anschauung der Rhinologen als eine eigenartige Erkrankung der Nasenschleimhaut anzusehen. Nach Löwenberg, Abel und Perez ist sie eine chronische Infektionskrankheit der Nase. Perez***) hat auf Grundlage zahlreicher Beobachtungen nachgewiesen, daß die Ozaena in manchen Familien durch Übertragung des Kontagiums von einem Individuum auf das andere entsteht (Contagior familiae). Kinder können durch Spielen mit Hunden Ozaena akquirieren. Ob ihre Entwicklung durch eine ererbte Weite der Nasenhöhlen (Zaufal, Rosenfeld, Meißen) oder durch eine Hypertrophie der mittleren Muschel (Krause, Berliner) begünstigt wird, ist ebensowenig erwiesen wie die Annahme Siebenmanns, daß es bei weiten Nasen durch Metaplasie des Zylinderepithels zu Plattenepithel zur Ozaena mit Bildung fötider Borken kommt. Daß die Ozaena, wie der trockene Rachenkatarrh überhaupt durch Nebenhöhlenerkrankungen der Nase bedingt werde (Michel, Grünwald), dürfte nur für eine beschränkte Anzahl von Fällen Geltung finden. Die Ozaena

*) Löwenberg (Otolog. Kongreß in Mailand 1880) gelang es in zwei Fällen, mächtige Nasenrachenpolypen mit dem hinter dem Gaumensegel eingeführten Finger abzudrücken.

**) Ballin, Milton, J., A case of rhinoscleroma, treated with the x-ray. New York and Philad. med. Journ. 1907.

***) Etat actuel de la question „Ozéne" etc. Ann. d. malad. de l'oreille etc. 1907.

Digitized by Google

kommt am häufigsten bei anämischen und schlecht genährten Individuen in der Pubertätszeit und häufiger beim weiblichen Geschlechte vor. Kombinationen der Ozaena mit Ohrerkrankungen sind weit seltener als man nach der Ausdehnung des Prozesses gegen die Tubenostien annehmen sollte. Die häufigste Form der mit Ozaena komplizierten Ohraffektion ist die Otosklerose, seltener die Otitis media purulenta*).

Nach Löwenberg wird die septische Zersetzung und der penetrante Fötor des Ozaenasekrets durch den von ihm zuerst bei der Ozaena nachgewiesenen Mikroorganismus (Kapselkokkus) bedingt. Rohrer fand im Ozaenasekret einen Bazillus, welcher bei Kulturversuchen dekomponierende Eigenschaften entwickelt; Abel einen Bacillus mucosus, den er als Erreger der Ozaena ansieht**). In großen Mengen zum Vorschein kommendes Sekret rührt teils von zirkumskripten Herden der nasalen Schleimhaut, teils von den Nebenhöhlen her (Hajek).

Die Ozaena simplex führt nie zu Geschwürsbildung an der Schleimhaut (Hartmann, Zaufal) und zu kariöser Knochenaffektion des Nasengerüstes, wodurch sie sich von den mit Symptomen von Ozaena verlaufenden syphilitischen Nasenrachenaffektionen unterscheidet.

Das Bild der Ozaena bei der Rhinoscopia ant. ist so charakteristisch, daß die Beobachtung einiger Fälle genügt, um die Diagnose stets ohne Schwierigkeit zu stellen. Hat man die an der Schleimhaut haftenden Sekrete und die übelriechenden Krusten, welche man oft mit der Sonde abzulösen genötigt ist, durch Ausspülung entfernt, so fallen sofort die abnorme Weite der Nasenhöhlen, die atrophisch eingeschmolzenen Nasenmuscheln und die blasse, graurötliche, nicht gewulstete Schleimhaut ins Auge. Die Weite der Nasenhöhlen gestattet ohne Schwierigkeit die früher geschilderten Details des Nasenrachenraumes zu überblicken. In den meisten Fällen ist dabei eine trockene Pharyngitis mit einem festhaftenden, firnißartigen Sekretüberzuge vorhanden, welcher einen süßlich-faden Ozaenageruch verbreitet.

Die Behandlung der meist unheilbaren Ozaena verfolgt vorzugsweise den Zweck, die in der Nase und im Nasenrachenraume stagnierenden Sekrete möglichst häufig zu entfernen und dadurch den lästigen Fötor hintanzuhalten. Die antiseptische Durchspülung der Nase mittels der Weberschen Nasendusche reicht nicht für alle Fälle hin, die Schleimmassen und Borken gründlich herauszuschwemmen. Deshalb müssen kräftige Injektionen mit einer Spritze vorgenommen werden, welche mit dem von mir angegebenen, schmiegsamen, vorn abgerundeten, seitlich durchlöcherten Gummiröhrchen (S. 379) armiert wird. Durch Drehung der tief vorgeschobenen Spritze wird der Nasenrachenraum allseitig bespült, die Krusten abgelöst und herausgeschwemmt, ohne daß hierbei eine Drucksteigerung, wie bei der Weberschen Nasendusche, entstehen würde. Die Durchspülung der Nase muß täglich vorgenommen werden. Als Spülflüssigkeiten werden teils schwache Kochsalzlösungen, teils die früher erwähnten, zur Nasendusche benutzten antiseptischen Lösungen verwendet. E. J. Moure empfiehlt tägliche Irrigationen mit 1—2 l Schwefelwasser, eventuell mit Zusatz von Seesalz, darauf eine Durchspülung mit einer zeitweilig zu wechselnden desinfizierenden Lösung und schließlich Einblasungen von Tannin- oder Zitronensäure in Pulverform (Revue mens. de Laryngologie 1885). Von den zahlreichen gegen Ozaena empfohlenen Medikamenten sind zu erwähnen: Ichthyol, Alum. acetico-tartaricum, Wasserstoffhyperoxyd (20 Prozent), Naphtholkampher (Ruault) mit Vaselin (0,01 : 100) als Einstäubungen, Europhen, Sozojodolzink (Bresgen), Jodol, Borsäure, Kalomel, Airol, Aristol etc. Nach Gottstein ist die Tamponade der Nasenhöhle mit Wattebäuschen (trocken oder mit weißer Präzipitatsalbe)

*) V. Cozzolino, Ozena e sue forme cliniche con appendice. Napoli 1881.

**) Vgl. Hajek, Die Bakterien der akuten und chronischen Coryza sowie bei der Ozaena etc. Berliner klin. Wochenschr. 1888.

Digitized by Google

durch täglich 2—3 Stunden, das einzige Mittel zur Beseitigung des Fötor bei der atrophischen Rhinitis. Capart empfiehlt bei Ozaena die Elektrolyse. Für die anzuwendende Stromstärke (bis 40 Mill.-Amp.) ist die Empfindlichkeit des Kranken maßgebend. In den letzten Jahren hat man nach Paraffininjektionen unter die Nasenschleimhaut vielfach erhebliche Besserungen gesehen.

## Die adenoiden Vegetationen des Nasenrachenraumes und ihre Behandlung.

Das adenoide Gewebe der Nasenrachenschleimhaut, welches an der Medianlinie der oberen Rachenwand die von Luschka beschriebene Pharynxtonsille bildet, wird nicht nur durch chronische Entzündung hypertrophisch, sondern es kommt durch exzessive Neubildung von adenoidem Gewebe (Hyperplasie) zu mächtigen Vegetationen, welche den Nasenrachenraum teilweise oder ganz ausfüllen. W. Meyer in Kopenhagen hat das große Verdienst, in einer größeren Arbeit (Archiv f. Ohrenheilk. Bd. XII) auf die klinische Bedeutung der adenoiden Vegetationen zuerst aufmerksam gemacht zu haben*).

Diese vorzugsweise bei Kindern bis über die Pubertätszeit vorkommenden adenoiden Vegetationen zeigen eine pilz- oder kugelförmige Gestalt oder sie erscheinen als kamm- oder zapfenförmige Wucherungen, die vorzugsweise von der oberen Rachenwand ausgehen und oft eine solche Mächtigkeit erlangen, daß sie nicht selten die Choanen verlegen und die Respiration durch die Nasenhöhle beeinträchtigen. In einzelnen Fällen entwickelt sich eine von der oberen Rachenwand ausgehende, breit aufsitzende, adenoide Geschwulst, die nicht nur den Nasopharyngealraum ausfüllt, sondern auch in den unteren Rachenraum hineinragt und das Gaumensegel nach unten drängt.

Nach Trautmann werden zuerst die im vorderen Teile der Rachentonsille verlaufenden sagittalen Längsleisten hyperplastisch, wodurch es zur Bildung von Kämmen und Zapfen kommt, während der hintere Teil der Rachentonsille erst später von der Hyperplasie befallen wird. An den Tubenwülsten und deren Umgebung, wie überhaupt an den seitlichen Rachenwänden kommen selbständige Hyperplasien von adenoidem Gewebe nur selten vor.

Die adenoiden Wucherungen zeigen histologisch lymphoide Struktur, zystische Räume und Pigmentschollen in wechselnder Menge. Sie werden von einem Flimmer- oder Pflasterepithel bekleidet. Lermoyez (Presse medicale 1895, Nr. 52), Brendel, Dieulafoy**) u. a. fanden in einzelnen Fällen in den Vegetationen tuberkulöse Herde, käsige Knötchen mit Riesenzellen und eingelagerte Tuberkelbazillen. Die Tuberkulose der Rachenmandel kann lokal sein oder sie ist eine Teilerscheinung allgemeiner Tuberkulose.

Auch von der in der Medianlinie der Pharynxtonsille gelegenen Bursa pharyngea (Recessus pharyngeus medius), deren anatomische Verhältnisse von F. J. C. Mayer (Bonn 1842), Luschka, Froriep, Thornwaldt, Schwabach, Tissier, Ganghofer, Suchannek, Killian, Kafemann, Poebchen u. a. nach verschiedenen Richtungen hin dargestellt wurden, können, wie Thornwaldt hervorgehoben hat, pathologische Veränderungen: Hypersekretion und zystöse Degeneration ihren Ausgang nehmen, doch ist das primäre und isolierte Auftreten pathologischer Veränderungen in diesem Rezessus noch keineswegs sichergestellt.

Die namentlich im Kindesalter (nach Schmiegelow in 5 Prozent, nach Kafemann in 9 Prozent der Fälle) sich entwickelnden adenoiden Vegetationen im Nasenrachenraume kommen in den nordischen, rauhen

*) Vgl. Felix Semon, Gedenkrede bei Enthüllung des Wilh. Meyer-Monuments. Internat. Zentralbl. f. Laryng. 1898, Jahrg. XIV, Nr. 12.

**) Dieulafoy (Arch. de Laryngol. Bd. VIII) hat durch Überimpfung exzidierter Partikeln der Rachenmandel auf Meerschweinchen 7mal unter 35 Fällen Tuberkulose der Tiere beobachtet.

Digitized by Google

Klimaten und in Küstengegenden häufiger vor. Nach Gradenigo hat das Klima keinen Einfluß auf die Häufigkeit ihres Vorkommens. Bei Indianern und Negern (Roaldes) sollen sie seltener sein. Erkältungen, akute Infektionskrankheiten (Masern, Keuchhusten), Heredität (Bloch), Dolichozephalie (M. Schmidt) sollen für ihre Entwicklung von ätiologischer Bedeutung sein. Brühl und Nawratzki fanden bei Idioten in 75 Prozent der Fälle adenoide Vegetationen (Zeitschr. f. Ohrenheilk. Bd. XLV).

Die adenoiden Wucherungen bilden sich nach meinen Beobachtungen nicht selten nach der Pubertätszeit spontan zurück. Nur selten begegnet man ihnen nach dem 25. Lebensjahre*). Haight sah sie sogar noch im 60. Lebensjahre. Bei Taubstummen wurden sie in der Hälfte der untersuchten Fälle konstatiert. Sie sind häufig mit starken Tubenschwellungen und serös-schleimigen Mittelohrkatarrhen, seltener mit Mittelohreiterungen (Barth) kompliziert, die nicht zur Heilung gebracht werden können, bevor die Vegetationen nicht vollständig entfernt worden sind. Im ganzen zeigen aber diese Katarrhe einen guten, rückbildungsfähigen Charakter. Die Wucherungen bewirken durch Verlegung der Choanen erschwerte oder stockende Atmung durch die Nase (Schiffers). Der Respirationsakt kann daher nur durch die geöffnete Mundhöhle stattfinden, wodurch die betreffenden Individuen einen eigentümlichen Gesichtsausdruck erhalten**) (W. Meyer). Die erschwerte Bildung der Nasallaute m, n gibt der Sprache einen nasalen Charakter. Als subjektive Symptome werden verzeichnet: Kopfschmerz, unruhiger Schlaf, Enuresis nocturna, Asthmaanfälle und Laryngismus stridulus***). Die von Guye beschriebene Aprosexia nasalis wird besonders häufig bei den mit adenoiden Vegetationen behafteten Kindern beobachtet.

Die Diagnose der adenoiden Wucherungen wird selten durch die Rhinoscopia anterior, meist aber durch die Pharyngoskopie und die Digitaluntersuchung mit voller Sicherheit gestellt. Nach Lindt (Archiv f. Laryngol. etc. Bd. VI) gelingt es öfter durch Vorziehen des Gaumensegels mit seinem Gaumenhaken die adenoiden Wucherungen ohne Zuhilfenahme eines Spiegels direkt zu sehen. Wo die Pharyngoskopie wegen der durch den Spiegel bewirkten Würg- und Brechbewegungen nicht ausführbar ist, gibt die Digitaluntersuchung allein schon Aufschluß über Lokalität, Größe, Ausdehnung, Form und Resistenz der Vegetationen. Bei Anwesenheit adenoider Wucherungen fühlt man am Rachendach anstatt der glatten Schleimhaut eine schwammige, drusige, oft zerklüftete Masse, ohne den im Normalen deutlich begrenzten Grat am Rachendache betasten zu können. Im rhinoskopischen Bilde erscheinen die adenoiden Höcker im Gegensatze zur normalen Schleimhaut unbeweglich. Infolge wechselnder Schwellung der Wucherungen wechselt auch zuweilen das pharyngoskopische Bild. Unterstützt wird die Diagnose durch die Rhinoscopia anterior, bei welcher nach Zarniko öfter leicht bewegliche Höcker an der Rachenhinterwand sichtbar sind, ferner durch das Vorhandensein flacher Granulationen an der hinteren Wand des Pharynx buccalis (Schmidt), durch den weiten Abstand des Gaumensegels von der hinteren Rachenwand (Hedinger) und durch den eigentümlichen Gesichtsausdruck bei Atmung mit offenem Munde. Nach Moldenhauer und Körner kommt bei

*) Moure, Les adenoidites chez les Adultes (XII. Congr. int. de Moscou 1897). — Raulin, Revue de Laryngologie. 1890. — H. Cuvillier, Des végétations adenoides chez l'adulte. Paris 1891. — Schiffers, Insuffisence respiratoire et maladie adenoidienne. Scalpel 1905.

**) Felix Semon (Laryngol. Zentralbl. Bd. X) nimmt an, daß Ferdinand I., dessen in den Uffizien in Florenz befindliches Porträt aus dem Jahre 1524 den charakteristischen Gesichtsausdruck mit offenem Munde zeigt, an adenoiden Wucherungen gelitten hat.

***) Lubet Barbon, De quelques troubles provoqués par les végétations adenoides chez les enfants du premier âge. Revue mens. de malad. de l'enfance. 1891.

Digitized by Google

adenoiden Vegetationen eine auffallende Hemmung der Oberkieferentwicklung vor, welche sich durch ein seitliches Zusammengedrücktsein der Alveolarfortsätze, durch schlechte Stellung und mangelhafte Ausbildung der Zähne kennzeichnet. Deformationen des Thorax, von Dupuytren und Löwenberg beobachtet, desgleichen Zurückbleiben des Längenwachstums (Castex) sind selten. Häufig (19 Prozent) besteht neben hyperplastischen Wucherungen der Nasenrachentonsille auch Tonsillarhypertrophie (M. Schäffer).

Die Prognose der adenoiden Vegetationen ist nach der operativen Entfernung im allgemeinen eine günstige, insofern als Rezidiven nach Abtragung der Wucherungen nur selten (meist nach Skarlatina) beobachtet werden.

Die Therapie der adenoiden Vegetationen im Nasenrachenraume ist eine operative. In dieser Richtung wurde durch die verdienstvollen Arbeiten W. Meyers in Kopenhagen ein wesentlicher Fortschritt in der Behandlung der Krankheiten des Nasenrachenraumes und der damit verbundenen Ohraffektionen angebahnt.

Das operative Verfahren zur Entfernung adenoider Vegetationen im Nasenrachenraume hat im Laufe der Jahre mannigfache Modifikationen erfahren. Eine große Anzahl der vorgeschlagenen Methoden, von dem Verfahren Mayers bis zu dem jetzt vielfach in Anwendung stehenden, modifizierten birnförmigen Messer Gottsteins, besitzt fast nur mehr historisches Interesse. Im folgenden sollen daher die älteren Methoden in gedrängter Kürze skizziert werden:

1. Das älteste Instrument ist das von W. Mayer (Fig. 316) angegebene Ringmesser, dessen scharfe Schneide durch den inneren Rand des 1 cm breiten Ringes gebildet wird. Das Instrument wird zwischen Nasenscheidewand und Nasen-

Fig. 316.



Fig. 317.

muscheln bis zur hinteren Rachenwand vorgeschoben, dann horizontal gestellt, gegen das Rachendach angedrückt und nach außen gezogen, wodurch die vom Ringmesser umfaßten Vegetationen abgeschnitten werden. Da wegen beschränkter Beweglichkeit des Ringmessers im Nasenrachenraume die Abtragung der Vegetationen nur unvollständig gelingt, wendet man dieses Verfahren nicht mehr an.

2. Scharfe Löffel. Die von Justi, Trautmann u. a. zum Ausschaben adenoider Wucherungen angegebenen scharfen Löffel von verschiedener Dimension und Form, von der Mundhöhle aus hinter dem Gaumensegel in den Rachenraum eingeführt, werden jetzt kaum mehr benützt. Dasselbe gilt von den zangenförmigen Instrumenten von Löwenberg, Chatellier, Jurász u. a., durch die eine gründliche Entfernung der Wucherungen meist erst nach wiederholter Einführung der Zange gelingt. Ebenso ist das Verfahren, die adenoiden Wucherungen mit durch die Nasenhöhle eingeführten Schlingenschnürern (Blake, Krause, Bezold, Ziem, Chiari) zu entfernen, von manchen Rhinologen verlassen worden.

Das gegenwärtig allgemein angenommene Operationsverfahren besteht in der Abtragung der adenoiden Wucherungen mittels des Gottsteinschen, von Beckmann und Kirstein modifizierten, frontal gestellten Ringmessers, durch welches eine größere Masse der Wucherungen auf einmal entfernt werden kann als mit den früher genannten Instrumenten.

Das birnförmige Messer von Gottstein (Fig. 317) hat die Form eines Dreiecks, dessen Basis nach oben, dessen Spitze nach unten gerichtet, in frontaler Stellung in einem nahezu rechten Winkel in den horizontalen Stiel übergeht. Die Spitzen des Dreiecks sind sowohl nach außen als auch nach innen zu abgerundet und

Digitized by Google

die innere Kante messerartig geschärft. Die Höhe der Öffnung beträgt 2 cm, die Breite an der Basis 1—1½ cm. Von den Modifikationen dieses Instrumentes hat sich besonders das von Beckmann und Kirstein angegebene viereckige Messer in verschiedenen Größen am besten bewährt (Fig. 318). Die Operation wird in der Weise ausgeführt, daß das Instrument hinter dem Gaumensegel gegen die obere Rachenwand vorgeschoben und an die am Rachendach aufsitzenden adenoiden Vegetationen angedrückt wird, wobei der Griff stark nach unten gesenkt werden muß. Durch eine kräftige Rückbewegung des Instrumentes von der oberen zur hinteren Rachenwand wird ein großer Teil der adenoiden Vegetationen abgeschnitten und nach mehrmaliger Wiederholung der Operation alles Krankhafte von der oberen Rachenwand entfernt. Bei rascher Ausführung der Operation werden die abgeschnittenen Vegetationen mit dem Messer durch den Mund herausgeschnellt. Ich benutze seit Jahren mit Vorteil ein modifiziertes Instrument, an welchem die hintere Fläche des oberen Schenkels rinnenförmig eingebogen ist. Beim Andrücken des Messers an das Rachendach legt sich der in der Medianlinie vorspringende Grat (eine Fortsetzung des Sept. nar.) in die Rinne, wodurch die seitlich vom Grate gelegenen Vegetationen vollständiger entfernt werden können.

Fig. 318.

Die operative Entfernung der adenoiden Vegetationen wird am zweckmäßigsten ohne Narkose ausgeführt, vorausgesetzt, daß man wohlerzogene, vernünftige Kinder vor sich hat, die dem Eingriffe keinen störenden Widerstand entgegensetzen. Bei ungebärdigen Kindern ist es vorteilhafter, die Operation in leichter Chloroformnarkose*) oder in rasch vorübergehender Bromäthylnarkose auszuführen. Eemann dosiert die Quantität des Bromäthyls bei Kindern bis 3 Jahren mit 3 g, bei solchen mit 10—12 Jahren mit 6 g. Rudloff (Londoner Kongreßbericht 1900) und Thost operieren stets in Chloroformnarkose, ersterer in der Rückenlage des Patienten bei herabhängendem Kopfe, letzterer in sitzender Stellung. Bei Anwendung des Ringmessers muß der Patient sitzend operiert werden.

Die nach der Operation mit dem Gottsteinschen oder Beckmannschen Messer im Nasenrachenraume zurückbleibenden abgetrennten Vegetationen werden durch Schneuzen herausbefördert. Nicht vollständig abgetrennte Stücke der Wucherungen an der Schleimhaut bilden sich im Laufe der Zeit spontan zurück. Rezidiven kommen nach M. Schmidt in 3 Prozent der Fälle vor. Erhebliche Blutungen nach der Operation sind selten; bisweilen werden postoperative akute Mittelohrentzündungen beobachtet.

Eine Desinfektion des Nasenrachenraumes nach der Operation ist überflüssig, da der die Wundfläche bedeckende Blutschorf antiseptisch wirkt. Ausspülungen des Nasenrachenraumes sind wegen der Gefahr des Eindringens septischer Stoffe aus dem Nasenrachenraum in die Trommelhöhle zu vermeiden. Leichte Anstäubung des Nasenrachenraumes mit präzipitierter Borsäure von der Nase aus ist zu empfehlen.

Die Nachbehandlung bei Kindern, die bei kalter Witterung 2—3 Tage das Zimmer hüten müssen, besteht in der Einblasung einer geringen Quantität von Borsäure durch die Nase, welche vom 3. Tage der Operation ab in Zwischenräumen von 3—4 Tagen zu wiederholen ist. Es kann indes auch jede Nachbehandlung unterbleiben. Bei Schwerhörigkeit infolge konsekutiver Tubentrommelhöhlenkatarrhe genügen Lufteintreibungen nach meinem Verfahren (2—3mal wöchentlich durch mehrere Wochen), um baldige Heilung herbeizuführen. Bei Kindern, die auch nach der Entfernung der Wucherungen durch den Mund atmen, empfiehlt Guye den zeitweiligen Verschluß des Mundes durch eine Binde (Kontrarespirator).

*) Vgl. Felix Semon, Intern. Zentralbl. f. Laryngologie Bd. VI, 1889/90, S. 330.

Digitized by Google

Was die Behandlung der Affektionen der Nebenhöhlen der Nase anbelangt*), so ist durch Hartmann erwiesen, daß in den Nebenhöhlen angesammelte Sekrete durch das vom Verfasser angegebene Verfahren beim akuten, mitunter auch beim chronischen Katarrh entfernt werden können, und daß die die Nebenhöhlenerkrankungen begleitenden Symptome: Stirnkopfschmerz, Schwere und Eingenommenheit des Kopfes, Druck im Oberkiefer, nach mehrmaligen Lufteintreibungen gemildert, zuweilen ganz beseitigt werden. Rethi empfiehlt Luftverdünnung in der Nase mittels eines Ballons während eines Schlingaktes. Die Sondierung der Stirnhöhle, welche mit der Nasenhöhle durch einen engen, verschieden langen Kanal kommuniziert, ist oft sehr schwierig. Jurász**) gelang dies fast in der Hälfte der Fälle. Ist die Sondierung bei vollständigem Verlegtsein des Ductus naso-frontalis unausführbar und bestehen ernste Symptome von Eiterretention in der Stirnhöhle, so ist die Resektion der mittleren Nasenmuschel, eventuell die chirurgische Eröffnung der Stirnhöhle von außen her angezeigt. Letztere kommt am häufigsten bei chronischen inveterierten Fällen von Stirnhöhlenempyemen in Betracht. Auch Cholesteatomanhäufungen daselbst erfordern zuweilen die Eröffnung des Sinus frontalis (Weinlechner).

Bei Sekretansammlung im Antrum Highmori, welche mittels elektrischer Durchleuchtung von der Mundhöhle aus (Heryng, Vohsen) viel sicherer jedoch durch die Probepunktion und Ausspülung vom unteren Nasengange aus erkannt wird, ist die Entleerung des Eiters durch eine Zahnlücke oder die Radikaloperation durch Eröffnung der Höhle von der Nase oder von der Fossa canina aus nur bei resultatloser Behandlung am Platze. Bei der Radikaloperation (Luc-Caldwell) wird nach Freilegung des Sinus dessen Einmündung in die Nasenhöhle durch Abmeißelung eines Knochenstückes erweitert und die äußere Lücke geschlossen***).

Die Behandlung der Eiterungen im Siebbeinlabyrinth und in der Keilbeinhöhle erfordern besondere technische Maßnahmen, bezüglich deren auf die einschlägigen Spezialwerke verwiesen sei (vgl. Hajek l. c.).

Bei Behandlung des unteren Rachenabschnittes muß man sich bei einfachen Schwellungen und vermehrter Absonderung auf die Anwendung von adstringierenden Gargarismen beschränken. Bei starker Auflockerung der Schleimhaut sind Einpinselungen mit konzentrierter Höllensteinlösung, Jodtinktur oder mit Jodglyzerin angezeigt. Hypertrophische Mandeln sind zu entfernen, wenn sie das Schlingen und freie Atmen behindern oder infolge von Ansammlung zersetzter Sekrete in den Lakunen häufige Rezidive des Rachenkatarrhs und konsekutive Schwellungen an der Tubentrommelhöhlenschleimhaut hervorrufen. Granulationen an der hinteren Rachenwand sind mit Lapis in Substanz (welcher auf eine winklig gekrümmte Sonde aufgeschmolzen wird) oder durch Betupfen mit Trichloressigsäure oder galvanokaustisch zu ätzen (Michel).

Schließlich wäre noch auf die Wichtigkeit der Allgemeinbehandlung der chronischen Nasenrachenkatarrhe hinzuweisen, welche in vielen Fällen die lokale Therapie unterstützen soll. In erster Reihe müssen Ernährungsstörungen und konstitutionelle Anomalien berücksichtigt werden. Bei in der Ernährung herabgekommenen Individuen muß durch entsprechende roborierende Diät, durch passende Beschäftigung, häufige Bewegung im Freien, durch Luftver-

*) Eine nach jeder Richtung hin erschöpfende Darstellung dieser Erkrankungen findet sich in dem vorzüglichen Werke M. Hajeks: Über die Erkrankungen der Nebenhöhlen der Nase. Wien 1902.

**) Über die Sondierung der Nebenhöhlen der Nase, M. f. Ohrenheilk. 1890.

***) Vgl. V. Cozzolino, La pathologia e la chirurgia dei seni nasali, etc. Napoli 1889—90. — Fougeray, Clinique des Maladies du nez. 1895. — Ehrenfried, Beiträge zur Lues des Nasenrachenraumes. 1895.



Digitized by Google

änderung, Landaufenthalt, besonders in Alpengegenden mit reicher Nadelholzvegetation, im Winter durch wärmeres Klima (Bobone), durch Bäder etc. für eine Hebung des Kräftezustandes gesorgt werden. Ist Syphilis vorhanden, so müssen neben der lokalen Behandlung die gegen das Grundleiden gebräuchlichen Mittel in Anwendung gezogen werden. Bei Individuen mit lymphatischer Konstitution, ferner bei beginnender Ozaena erweist sich der Gebrauch von Sol- oder Jodbädern (Ischl, Kreuznach, Reichenhall, Hall in Oberösterreich, Lippik, Ivonicz etc.) von günstiger Wirkung. Bei Kindern werden durch den inneren Gebrauch von Lebertran, Eisen, Jodmitteln günstige Erfolge erzielt. Bei Plethorischen und Hämorrhoidariern sind Trinkkuren glaubersalzhaltiger Brunnen (Marienbad, Friedrichshall, Ofen etc.) indiziert. Besteht eine Neigung zu katarrhalischen Erkrankungen bei Temperatur- und Witterungswechsel oder stellen sich häufig Exazerbationen des Katarrhs ein, so wird diese Disposition durch systematische Abhärtung der Haut, durch kalte Waschungen, kalte Bäder, durch hydropathische Kuren (Winternitz) und durch häufigen Aufenthalt in frischer Luft bekämpft*).

Im Anschluß mögen hier noch einige Daten aus der lehrreichen und erschöpfenden Monographie Röpkes „Die Verletzungen der Nase und ihrer Nebenhöhlen" Platz finden.

Von den Verletzungen des Nasengerüstes haben die Frakturen der Nasenbeine und die Deviationen der Nasenscheidewand praktisch die größte Bedeutung. Die Nasenbeine brechen am leichtesten an ihrem distalen Ende. In der Regel handelt es sich um Querbrüche, seltener um Längsbrüche. Die Behandlung besteht in Reposition der dislozierten Knochenstücke und sorgfältiger Tamponade der Nase.

Bei Frakturen der äußeren Nase kann die Knorpelplatte der Nasenscheidewand eine Deviation, eine Fraktur oder eine Luxation vom Pflugscharbein erleiden. Der knöcherne Teil der Scheidewand bricht seltener. Wird die Nasenscheidewand nicht reponiert, so entstehen oft erhebliche Respirations-, Geruchs-, Gehörs- und reflektorische Störungen.

Bei Siebbeinverletzungen, die sowohl durch direkte Gewalteinwirkung, als auch durch indirekte bei Basisfrakturen entstehen können, finden wir Blutungen in die Orbita, Emphysem der Orbita und der Augenlider, Anosmie und zuweilen auch Abfließen von Zerebrospinalflüssigkeit aus der Nase. Bei Fissuren der Lamina cribrosa besteht die Gefahr einer intrakraniellen Komplikation durch Infektion.

Als Komplikationen von Frakturen der Keilbeinhöhlenwandungen, die meist bei Basisfrakturen durch Contrecoup erzeugt werden, treten auf: Sehstörungen bei Verletzungen des Chiasma nervi optici oder des Nervus opticus, ferner stärkere Blutungen und pulsierender Exophthalmus bei Verletzungen des Sinus cavernosus und der Carotis interna.

Bei Frakturen der Wandungen der Kieferhöhlen, die meistens bei Bruch des Oberkiefers in Mitleidenschaft gezogen werden, beobachtet man Schwellungen und Sugillationen der Wangen, Blutungen aus der Nase, abnorme Beweglichkeit der Bruchenden, Dislokation des Oberkiefers, seltener Exophthalmus, Emphysem der Wange und Anästhesie im Gebiete des Nervus infraorbitalis.

Bei der wegen ihrer Lage Traumen am meisten exponierten Stirnhöhle können Infraktionen oder Frakturen subkutan stattfinden oder mit penetrierenden Weichteilwunden kompliziert sein. Selbst bei leichteren Verletzungen werden Shockerscheinungen mit kurzen Ohnmachten u. s. w. ausgelöst. Bei subkutanen Frakturen entsteht zuweilen ein Emphysem der Stirn. An die Verletzungen der Nasennebenhöhlen schließen sich oft langwierige Eiterungen der Höhle an. Auch Orbitalphlegmonen kommen als Folge von Siebbein- und Stirnhöhlenverletzungen nicht selten vor.

Literatur. Felix Semon, Die Allgemeinbehandlung lokaler Leiden der oberen Luftwege. Intern. Laryngol.-Kongr. 1908. — Ino Kubo, Über die Entstehung der sogenannten „lappigen Hypertrophie" der Nasenmuscheln. Archiv

*) Bezüglich der bereits riesenhaft angewachsenen Literatur der adenoiden Vegetationen im Nasenrachenraume sei auf den Abschnitt „Die Krankheiten der Rachentonsille" von Gottstein und Kaiser in Paul Heymanns Handbuch der Laryngologie Bd. II, 1899 verwiesen.

Digitized by Google

f. Laryngol. Bd. XIX. — L. Mader, Radiotherapie der chronischen Kieferhöhlenentzündungen.' Archiv f. Laryngol. Bd. XVII. — Frank B. Sprague, Observ. on one Thousand aden. operations. Provid. med. Journ. 1906. — Pierce, Syphilis of the nose. New York med. Journ. 1895. — Levi Robert, Pharyngeal. Tuberculosis. Denver med. Times 1896. — Bryan, On the treatment of chron. frontal Sinuisitis. New York med. Journ. 1897. — Lewin, Über Tuberkulose der Rachenmandel. Archiv f. Laryngol. Bd. IX. — Schadle, Post-nasal Adenoid hypertrophy. The Laryngoscop. 1896. — Tilley, Some points in the differential diagnosis of chronic suppurative pan-sinusitis. Intern. Laryngol.-Kongr. 1908. — Della Vedova et Clerc, Considérations cliniques et recherches histopathologiques dans les rhinites hypertrophiques. Ibidem. — Vohsen, Durchleuchtung der Kiefer- und Stirnhöhlen zu diagnostischen Zwecken. Ibidem. — Lermoyez et Boulay, Semiologie du nez et du pharynx nasal. Traité de Pathologie gen. 1897. — Rethi, Die Heilung der Ozaena mittels Elektrolyse. Wiener klin. Rundschau 1897. — D'Ajutolo, Del sanguisuga alle narici in alcuni casi di coryza acuta. Bologna 1897. — Dreyfuß, Die Krankheiten des Gehirns und seiner Adnexa im Gefolge von Naseneiterungen. Jena 1896. — (Vgl. Literatur am Schlusse des Lehrbuchs.)

## Die Erkrankungen des Labyrinthes, des Hörnerven und des zentralen Verlaufes des Akustikus.

### Einleitung.

Die Pathologie des schallempfindenden Apparates ist trotz der regen wissenschaftlichen Tätigkeit, welche sich in den letzten Jahren dem anatomischen und klinischen Studium der Erkrankungen des Hörnervenapparates zugewendet hat, noch immer eine sehr lückenhafte. Die Ursache hiervon ist vorzugsweise darin zu suchen, daß man nur selten in die günstige Lage kommt, eine gründliche anatomische Durchforschung der Gehörorgane von Individuen vorzunehmen, die, während des Lebens klinisch genau untersucht, Erscheinungen einer Affektion des Hörnervenapparates zeigten. Während einerseits zahlreiche klinische Beobachtungen über Erkrankungen des inneren Ohres ohne Sektionsbefund vorliegen, sind wir andererseits im Besitze einer Reihe interessanter anatomischer Befunde des inneren Ohres, von denen nur ein geringer Bruchteil von Individuen herrührt, die während des Lebens genau beobachtet wurden.

Hieraus ergibt sich die große Schwierigkeit einer Darstellung der Krankheiten des inneren Ohres, welche dem klinischen Bedürfnisse entsprechen würde. An eine befriedigende Bearbeitung des Gegenstandes wird erst dann zu denken sein, wenn durch weitere Forschungen die klinischen Beobachtungen mit den anatomischen Veränderungen in Einklang gebracht sein werden. Bei der Lückenhaftigkeit unserer jetzigen Kenntnisse müssen wir uns darauf beschränken, die Krankheiten des Hörnervenapparates zum Teile nach ihrer anatomischen, zum Teile aber nach ihrer symptomatischen Seite abzuhandeln, ohne behaupten zu können, daß anatomische und symptomatische Grundlage sich überall und jederzeit decken.

Die Erkrankungen des inneren Ohres zerfallen in primäre und sekundäre und nach ihrer Lokalisation in Erkrankungen des kochlearen und vestibularen Apparates. Die primären Affektionen sind indes ungleich seltener als die sekundären.

**Ätiologie.** Die Erkrankungen des Hörnervenapparates entstehen entweder idiopathisch aus unbekannter Ursache oder sie werden durch äußere Einflüsse (Erkältung, Sonnenstich, Sturz ins Wasser, Trauma, Erschütterung) oder durch allgemeine und Organerkrankungen hervorgerufen. Vorzugsweise jedoch sind es die Affektionen des Mittelohres, in deren Gefolge es zur Entwicklung krankhafter Veränderungen im inneren Ohre kommt. Sie dürfen aber keineswegs immer

Digitized by Google

als sekundäre Prozesse im Labyrinthe und im Hörnerven aufgefaßt werden, da zweifelsohne der Erkrankung beider Gehörsabschnitte häufig dieselbe Krankheitsursache zu Grunde liegt.

Idiopathische Erkrankungen des Hörnervenapparates, zu denen die primären Hämorrhagien und Entzündungen gerechnet werden, sind im ganzen selten.

Von äußeren Schädlichkeiten, welche vorübergehende oder bleibende Funktionsstörungen des Hörnervenapparates bewirken, sind zu erwähnen: intensive Schalleinwirkung (Explosionen, Detonationen*), indirekte Verletzungen des Labyrinthes, Schädeltraumen (Sturz, Fall, Schlag, Erschütterung) und die durch jähe Luftdruckdifferenzen bei Caissonarbeitern, Aeronauten und Tauchern erzeugten Schädigungen des Labyrinthes (siehe S. 554). Hieran reihen sich die bei gewissen Berufsbeschäftigungen, wie bei Schmieden, Schlossern, Plattenschlägern, Kupferschmieden, Faßbindern, Lokomotivführern und Lokomotivheizern, vorkommenden labyrinthären Hörstörungen**).

Fälle von vorübergehender oder bleibender Störung der Hörfunktion nach Gemütsaffekten, nach Schreck oder nach tiefem Kummer sind in der Literatur mehrfach verzeichnet. Es ist dies erklärlich, wenn man bedenkt, daß Gemütsaffekte zu den stärksten auf die Gefäßnerven (die Vasokonstriktoren und Dilatatoren) wirkenden Reizen zählen, daß somit durch eine jähe Zirkulationsstörung im Akustikus und seiner Ausbreitung Ernährungsstörungen (Ischämie, Hyperämie, Stase) hervorgerufen werden können, welche sich als Reiz- oder Lähmungserscheinungen äußern.

Daß der Hörnerv durch Arzneistoffe, die in den Blutkreislauf gelangen, häufiger affiziert wird als die anderen Sinnesnerven, ist zur Genüge bekannt. Es braucht nur an die Wirkung des Chinins, der Salizylsäure, des Morphins, des Chloroforms, des Tabaks, des Alkohols (Alt), des Ol. Chenopodii erinnert werden, die einen vorübergehenden, oft aber auch einen nachhaltigen Einfluß auf die Funktion des Hörnerven üben, indem sie in größeren Dosen oder nach längerem Gebrauche subjektive Geräusche und Schwerhörigkeit, weit seltener aber Sehstörungen bedingen. Die Wirkung des Chinins äußert sich zunächst im Auftreten subjektiver Geräusche und erst nach 1—3 Stunden in Abnahme des Gehörs.

Kirchner (Berl. klin. Wochenschr. 1881) fand als Chininwirkung bei Kaninchen Hyperämie und Hämorrhagie in der Trommelhöhle und im Labyrinthe. Wittmaak (Archiv f. d. ges. Physiologie Bd. XCV) schwere Veränderungen der Ganglienzellen des Ganglion spirale und vestibulare.

Von anderen auf den Hörnervenapparat lähmend wirkenden Toxikosen sind anzuführen: Bleiintoxikation (Wolf, Triquet), Quecksilbervergiftung (Wolf), Arsenintoxikation (Rohrer), die mit Kopfschmerz, Erbrechen und Ohrensausen einhergehende Schwefelkohlenstoffvergiftung bei Kautschukarbeitern (Heinzerling, Weils Handbuch der Hygiene), die chronische Anilinvergiftung (Goldschmidt, ibid.) und die Erkrankungen des Schläfebeins bei Phosphornekrose (Rohrer).

Von den die sekundären Erkrankungen des Hörnervenapparates bedingenden Ursachen sind die Erkrankungen des Mittelohres hervorzuheben. Die serös-schleimigen Katarrhe und die genuinen Otitiden sind nur selten mit einer gleichzeitigen Labyrinth-

*) Müller (Zeitschr. f. Ohrenheilk. Bd. XXXVI) fand bei Artilleristen die Perzeption durch die Kopfknochen nach vorhergegangenen Schießübungen verkürzt, dauernde Schädigung dagegen selten.

**) Zwaardemaker, Zeitschr. f. Ohrenheilk. 1895.

Digitized by Google

affektion kombiniert. Im letzteren Falle ist diese, wie bereits erwähnt, auf erhöhten Labyrinthdruck, auf toxische Wirkung oder eitrige Infektion des Labyrinthes zurückzuführen (siehe S. 491).

Bei den chronischen, nichteitrigen Mittelohrprozessen bleibt das Labyrinth mit seltenen Ausnahmen (zu welchen besonders die syphilitischen Katarrhe zu rechnen sind) intakt. Hingegen entwickeln sich häufig bei inveterierten katarrhalischen Adhäsivprozessen und bei der Otosklerose (siehe S. 298) regressive Veränderungen im Labyrinthe, die hochgradige Schwerhörigkeit veranlassen.

Bei den unkomplizierten chronischen Mittelohreiterungen wird das Labyrinth selten in Mitleidenschaft gezogen. Bei kariösen Prozessen, insbesondere wenn die Diploe in der Umgebung der Labyrinthkapsel ergriffen ist, findet man nicht selten Ekchymosen in den Bogengängen und in der Schnecke. In Bezug auf die eitrigen Entzündungen des Labyrinthes bei den chronischen Mittelohreiterungen sei auf den Abschnitt „Die Labyrintheiterungen" S. 485 verwiesen.

Eine wichtige Rolle unter den Sekundäraffektionen des Hörnervenapparates spielen die Krankheiten des Gehirns und seiner Häute. Namentlich haben die epidemische Zerebrospinalmeningitis, der Hydrozephalus, die akute und chronische Enzephalitis, die Hirntumoren, seltener die Krankheiten des Rückenmarks oft hochgradige Hörstörungen zur Folge.

Zu den häufigen Ursachen von Hörstörungen im Bereiche des N. acusticus sind jene Allgemein- und Infektionserkrankungen zu rechnen, welche, wie der Typhus, die Skarlatina, Morbillen*), Diphtheritis, Influenza**), Intermittens, Osteomyelitis infectiosa (Steinbrügge, Wagenhäuser), Syphilis, Leukämie, perniziöse Anämie (Schwabach), Diabetes, Morbus Brighti (Field), Morbus maculosus Werlhoffii, durch sekundäre entzündliche oder hämorrhagische Exsudationen oder durch Einwirkung der krankhaft veränderten Blutmasse Störungen in den Zentren (Ödem der intrakraniellen Akustikusbahn, Rosenstein) oder an der Ausbreitung des Hörnerven hervorrufen.

Es muß nämlich für die Beurteilung so vieler Hörstörungen hervorgehoben werden, daß unter den Sinnesnerven der Hörnerv die größte Impressionabilität besitzt, d. h. daß er durch Allgemeinerkrankungen, durch chemische Veränderungen des Blutes bei Infektionskrankheiten viel häufiger eine Hemmung seiner Funktion erleidet als der Sehnerv oder die Geschmacks-, Geruchs- und Gefühlsnerven.

Die anatomischen Veränderungen im Hörnervenapparate bei den Infektionskrankheiten sind indes noch wenig gekannt. Am häufigsten wurden Hyperämie und Ekchymosen, kleinzellige Infiltration, eitrige Labyrinthitis mit ihren Ausgängen in Bindegewebs- und Knochenneubildung beobachtet.

Über rasch eintretende Akustikuslähmung mit vollständiger Ertaubung infolge von Mumps (Parotitis epidemica) liegen bereits zahlreiche klinische Beobachtungen vor (Roosa, Moure), ohne daß es bisher gelungen wäre, das anatomische Substrat dieser zuweilen der Parotitis vorangehenden schweren, fieberlosen, ohne Schwindel verlaufenden, unheilbaren Akustikuserkrankung festzustellen. Die Hypothese, daß eine akute Exsudation oder Metastasen im Labyrinthe (ähnlich der Affektion der Nieren, Ovarien, Mamma, Hoden) oder eine Affektion der akustischen Zentren die Taubheit beim Mumps be-

*) Moos, Untersuchungen über Pilzinvasion des Labyrinthes im Gefolge von Masern. Wiesbaden 1888.

**) Lannois, Surdité labyrinthique consécutive à la grippe. (J. Moure, Revue de Laryngologie, d'Otologie etc. Paris 1890.)

Digitized by Google

dingen, entbehren der anatomischen Begründung. Daß es sich bei der Mumpstaubheit um eine Infektionskrankheit handelt (Lannois), ist höchst wahrscheinlich.

Von pathogenen Mikroorganismen im Labyrinthe wurden Streptokokkus, seltener Staphylokokkus und bei Meningitis Pneumodiplokokkus (Schwabach) gefunden. Als der häufigste Invasionsweg der Mikroorganismen von der Schädelhöhle in das Labyrinth ist der Aquaeductus cochleae anzusehen. — Die in das Labyrinth eingedrungenen Mikroorganismen bewirken entweder raschen Zerfall der Gewebselemente oder führen durch formative Reizung zur Neubildung von Bindegewebe und Blutgefäßen mit dem Ausgange in Knochenneubildung. Nebstdem erzeugen die Mikroorganismen bei Masern, bei einfacher und Scharlachdiphtherie im Inneren der Blutgefäße Thromboarteriitis und Phlebitis mit ihren Folgen, als welche besonders Hämorrhagien längs der Hauptnervenzüge mit Zerstörung der Nervenelemente anzuführen sind.

Wechselbeziehungen zwischen Organerkrankungen und dem Hörorgane sind nicht zu leugnen. Erwiesen ist, daß sich im Verlaufe chronischer Organerkrankungen, infolge von Anämie, Hydrämie und Marasmus, allgemeine Ernährungsstörungen im Organismus entwickeln, deren deletärer Einfluß sich auf das Gesamtnervensystem, somit auch auf den wenig widerstandsfähigen Hörnerven geltend machen kann.

Über den Zusammenhang zwischen Sexualstörungen und Affektionen des Gehörorgans liegen aus neuerer Zeit zahlreiche Beobachtungen vor.

Bonnier, Eitelberg u. a. schreiben der Masturbation, besonders beim weiblichen Geschlechte, einen wichtigen Einfluß auf Hörstörungen zu. Benni sah mehrere Fälle von vikariierender Exsudation und Blutung aus dem Mittelohre bei unterdrückter Menstruation. Baratoux (Des affections auriculaires et de leurs rapports avec celles de l'utérus, Paris 1881) kommt nach eigenen Beobachtungen zu dem Resultate, daß bei eitrigen Mittelohrentzündungen durch den Eintritt der Menstruation eine Verschlimmerung der Lokalaffektion und bei Amenorrhoe vikariierende Ohrblutungen auftreten können. Außerdem wurden infolge unterdrückter Menstruation und bei Eintritt des Klimakteriums mit subjektiven Geräuschen und Eingenommenheit des Kopfes verbundene Schwindelanfälle beobachtet, welche auf eine arterielle Fluxion in den Labyrinthgefäßen bezogen werden. Daß während der Schwangerschaft und nach dem Puerperium Hörstörungen auftreten oder schon bestehende verschlimmert werden, ist bekannt.

Funktionsstörungen des Akustikus werden ferner durch Hindernisse der Blutzirkulation in den Kopfgefäßen bedingt. Hierauf sind die Höranomalien bei Herz- und Lungenkrankheiten und bei manchen Formen der Struma zurückzuführen.

Eine hereditäre Anlage zu Akustikuserkrankungen ist, wie die vererbte Taubstummheit beweist, nicht in Abrede zu stellen. Im allgemeinen jedoch scheint sie hier seltener als ätiologisches Moment hervorzutreten als bei der Otosklerose.

Erkrankungen des inneren Ohres sind häufiger im Kindesalter als bei Erwachsenen. Es erklärt sich dies zunächst aus dem häufigen Vorkommen von Krankheitsformen im Kindesalter, welche, wie die akuten Exantheme, die Diphtheritis, der akute Hydrozephalus, die epidemische Zerebrospinalmeningitis etc., nicht selten mit Affektionen des Hörorganes verlaufen. Ferner ist hervorzuheben, daß die anastomotischen Verbindungen zwischen Mittelohr, Labyrinth und der Schädelhöhle beim Kinde zahlreicher sind als beim Erwachsenen und daß ferner im kindlichen Gehörorgane durch die Aquädukte eine ausgiebigere Kommunikation zwischen der Labyrinthflüssigkeit und dem zerebrospinalen Raume stattfindet als beim Erwachsenen.

Während in den mittleren Lebensjahren die Häufigkeit der Akustikuserkrankungen abnimmt, erreicht sie im vorgerückten Alter, oft schon nach dem 60. Jahre, wieder eine große Höhe. Als anatomische Grundlage

Digitized by Google

dieser Hörstörungen im Greisenalter (Roosa) fand ich außer den zur Stapesankylose führenden Veränderungen in der Labyrinthkapsel (Otosklerose) regressive Veränderungen im Hörnerven und seiner Ausbreitung (senile Degeneration), Atrophie, Verfettung und Endarteriit. chron.

Die Statistik der Erkrankungen des Hörnervenapparates stößt aus den früher (S. 164) angegebenen Gründen auf größere Schwierigkeiten als die der Mittelohraffektionen. Die Angaben, daß 5—6 Proz. aller Ohrerkrankungen das Labyrinth betreffen, können daher nicht als feststehend gelten. Ihr häufigeres Vorkommen beim männlichen Geschlechte ist durch die obenerwähnten Schädlichkeiten gewisser Berufe erklärlich.

Die Erkrankung des Hörnervenapparates trifft in der Regel beide Gehörorgane, die entweder gleichzeitig oder in kürzeren oder längeren Intervallen ergriffen werden. Seltener bleibt die Erkrankung auf ein Ohr lokalisiert. Nach meinen Erfahrungen ist dies am häufigsten bei den durch Schallerschütterung bedingten einseitigen Akustikuslähmungen der Fall. Wie bei den Mittelohraffektionen ist auch bei den einseitigen Akustikuserkrankungen die Gefahr des Übergreifens auf das andere Ohr umso größer, je hochgradiger die Hörstörung ist. Auf welchem Wege die Erkrankung des einen Ohres auf das andere fortschreitet, ist bisher nicht erwiesen. Die anatomischen Verhältnisse der Akustikuskerne lassen mit Wahrscheinlichkeit annehmen, daß degenerative Prozesse des einen Hörnerven auf die Zentren und den Stamm des Hörnerven der anderen Seite übergreifen können.

**Symptomatologie der Erkrankungen des inneren Ohres.** Bei den Erkrankungen des inneren Ohres muß zwischen Symptomen des kochlearen und vestibularen Apparates unterschieden werden. Die Symptome des kochlearen Apparates (Schnecke) sind Reiz- und Ausfallserscheinungen. Zu ersteren zählen die subjektiven Geräusche, die Hyperaesthesia acustica und die elektrische Übererregbarkeit des Hörnerven; zu letzteren die nervöse Schwerhörigkeit oder Taubheit. Die Reizsymptome des Vestibularapparates sind abnorme Erregbarkeit seiner Funktion, d. i. das Auftreten von Schwindel, Nystagmus und Gleichgewichtsstörungen schon bei geringen Reizen. Als Ausfallsymptom wird die herabgesetzte oder aufgehobene Erregbarkeit des Vestibularapparates bezeichnet.

Die Hörstörungen bei den Erkrankungen des inneren Ohres entwickeln sich bald rasch, bald wieder schleichend. Bei einzelnen Erkrankungsformen, wie bei der apoplektiformen Menièreschen Krankheit, der Labyrinthsyphilis, der Zerebrospinalmeningitis, der traumatischen Labyrintherschütterung, wird die Hörfunktion oft ganz plötzlich oder binnen wenigen Tagen total vernichtet. Bei anderen, chronisch verlaufenden Formen hingegen nimmt sie allmählich, jedoch nicht gleichmäßig ab. Einem Zeitraume, in dem die Schwerhörigkeit progressiv zunahm, können größere stationäre Intervalle folgen, anderseits kann ein schleichender Verlauf durch Anfälle von plötzlicher Verschlimmerung unterbrochen werden.

Die Schwankungen der Hörschärfe sind bei den Akustikuserkrankungen im allgemeinen weit geringer und seltener als bei den Mittelohraffektionen. Einfluß auf sie haben äußere Schädlichkeiten, körperliches Unwohlsein, psychische Erregungen, Nachtwachen, angestrengt aufmerksames Zuhören (Toynbee), der Genuß alkoholischer Getränke u. s. w.

Zu den in diagnostischer Beziehung wichtigen Symptomen der Labyrintherkrankungen zählt die als Menièrescher Symptomenkomplex (Vertigo ab aure laesa der älteren Autoren) bekannte, vom Vestibularapparat ausgelöste Gruppe von Erscheinungen, welche entweder durch primäre Veränderungen im Labyrinthe oder sekundär durch Erkrankungen des Schalleitungsapparates ausgelöst werden. Die praktische Wichtigkeit dieses Symptomenkomplexes erfordert eine eingehendere Besprechung.

Die Erregbarkeit des Vestibularapparates kann er-

Digitized by Google

halten, gesteigert oder ganz aufgehoben sein. Nach den diese Zustände bedingenden Ursachen sind zwei Gruppen zu unterscheiden.

In die erste Gruppe gehören alle Erkrankungen des äußeren (Zerumen, Polypen), mittleren (Otit. med. acuta, katarrhalische Adhäsivprozesse, Otosklerose) und inneren Ohres, bei denen Schwindel, Nystagmus und Gleichgewichtsstörungen anfallweise auftreten und die Prüfung eine normale oder gesteigerte Erregbarkeit ergibt. Die Annahme, daß dieser Symptomenkomplex bei Mittelohraffektionen durch eine vom Mittelohre ausgeübte Drucksteigerung im Labyrinthe bedingt wird, findet ihre Bestätigung nur in den Fällen, in denen eine starke Retraktion des Trommelfells besteht und die Symptome der Labyrinthreizung nach der Luftdusche oder nach der Tenotomie der Sehne des Tensor tymp. schwinden oder wesentlich gemildert werden.

Für die große Mehrzahl der Fälle jedoch handelt es sich um zeitweilige, im Verlaufe der Mittelohrerkrankung auftretende kongestionäre oder exsudative Vorgänge im Labyrinthe (auch Anämie), welche durch Reizung der Vestibular- und Ampullarnerven den genannten Symptomenkomplex auslösen.

Ebenso wie das Übergreifen einer Erkrankung vom Mittelohr auf das Labyrinth vestibuläre Symptome hervorruft, so müssen solche auch bei den selteneren primären Erkrankungen des Labyrinthes auftreten. Als anatomische Grundlage werden interkurrierende Hyperämien, Ekchymosen, Exsudativprozesse und Anämie angenommen, deren Wirkung sich auf den Vestibularapparat, oft aber auch auf die Schnecke erstreckt. Letzteres kann aus der mit den labyrinthären Symptomen gleichzeitig eintretenden hochgradigen Hörstörung erschlossen werden.

Die bei Mittelohr- und Labyrintherkrankungen auftretenden labyrinthären Reizsymptome zeigen die verschiedensten Abstufungen vom einfachen, sekundenlang anhaltenden, kaum belästigenden Schwindelgefühl bis zu den schwersten Schwindelattacken, die meist in unregelmäßigen Zwischenräumen auftreten.

Die Anfälle kehren entweder ohne nachweisbare Ursache oder bei körperlicher Anstrengung, bei rascher Wendung des Kopfes, beim Bücken oder plötzlichem Aufstehen, nach reichlichen Mahlzeiten, Exzessen, nach nervösen Aufregungen, Gemütsaffekten etc. wieder. Dem Eintritte eines neuerlichen Anfalles gehen oft verstärktes Ohrensausen, ein Gefühl von Druck und Schwere im Kopfe, Verstimmung und Drehempfindungen voraus. Mit dem Schwindelanfalle tritt auch in der Regel Nystagmus nach der kranken Seite auf, dessen Intensität mit der Stärke des Anfalles wechselt.

Die Anfallsdauer variiert von mehreren Sekunden bis zu einigen Stunden. Während manche Kranke sich rasch erholen, fühlen andere sich noch Stunden und Tage nachher matt und abgeschlagen, schwindlig und unsicher im Gehen. Die oft jahrelang unterbrochenen Anfälle können sich wiederholen, doch gelangt die Erkrankung nicht selten auch nach längerer Dauer zur vollständigen Heilung. In anderen Fällen kommt es zur allmählichen Herabsetzung oder Aufhebung der Funktion des Vestibularapparates, indem die Anfälle immer schwächer, ihre Intervalle immer größer werden, bis sie nach vollkommener Destruktion des Vestibularapparates dauernd aufhören.

Hervorzuheben ist, daß die Kranken selbst bei größeren Anfallsintervallen im interparoxysmalen Stadium nicht ganz frei von Schwindelgefühl und unsicher im Gehen sind und daß sich bei ihnen nach öfter wiederholten Anfällen eine ausgesprochene Neurasthenie entwickelt (Cozzolino).

Die zweite Gruppe der Erkrankungen des Vestibularapparates umfaßt alle Krankheiten, die eine plötzliche Aufhebung der Funktion des Vestibularapparates zur Folge haben. Hierher gehören: die akute Labyrintheiterung, die apoplektiforme Menièresche Krankheit (Blutung ins innere Ohr), endlich die

Digitized by Google

traumatischen Verletzungen des inneren Ohres. Die Intensität der Symptome ist verschieden, je nachdem die anatomischen Veränderungen im Vestibularapparate sich rapid oder langsam entwickeln. Die stürmischen Symptome sind am stärksten ausgeprägt bei der apoplektiformen Menière schen Krankheit und bei der operativen oder traumatischen Verletzung des Labyrinthes. Der Nystagmus zur gesunden Seite wird in diesen Fällen vom Vestibularapparate der gesunden Seite ausgelöst. Bei den schweren Attacken sind Schwindel, Ohrensausen und Erbrechen fast stets vorhanden. Jeder Versuch, die Lage des Körpers zu ändern oder sich aufzurichten, steigert den Nystagmus und damit die subjektiven Beschwerden. Das Gesicht ist blaß, der Blick matt, die Haut mit kaltem Schweiß bedeckt, der Puls klein, oft retardiert. Bei Geh- und Stehversuchen fallen die Kranken nach der Richtung der affizierten Seite. Der Vestibularapparat der kranken Seite reagiert nicht mehr auf kalorische Reize (Bárány). Die schweren Erscheinungen dauern in der Regel nicht lange. Nach einigen Tagen sistiert das Erbrechen, der Schwindel läßt wesentlich nach oder hört ganz auf und ebenso zeigt sich eine merkliche Abschwächung des Nystagmus und der Gleichgewichtsstörungen. Nach erloschenem oder nur mehr sehr geringem Nystagmus ist die Labyrintherkrankung in das latente Stadium eingetreten (Moos, Lucae, Politzer). Die kalorische und galvanische Untersuchung ergibt keinerlei Reaktion auf der erkrankten Seite. Bei der Drehung zur kranken Seite findet man nach zehn Umdrehungen beim Anhalten stärkeren und länger (etwa 30 Sekunden) dauernden Nystagmus als beim Anhalten nach Drehung zur gesunden Seite (etwa 15 Sekunden) (Bárány).

Zu unterscheiden vom Ohrschwindel ist der Schwindel bei Refraktionsanomalien des Auges, bei Augenmuskellähmungen, ferner bei akuten und chronischen Infektionskrankheiten, bei Intoxikationen (Alkohol, Nikotin, Chinin, Salizyl), bei Magenaffektionen (Trousseau), bei Zirkulationsstörungen (Anämie, Arteriosklerose, Herzfehler etc.), bei Nephritis, Diabetes, Tuberkulose, bei Nervenkrankheiten (Neurasthenie, Hysterie, Hemikranie), als Aura eines epileptischen Anfalles, bei zerebralen und zerebrospinalen Erkrankungen (Hirntumoren, multipler Sklerose, progressiver Paralyse, Tabes) und Traumen. Der bei ohrgesunden Individuen zuweilen beobachtete vestibuläre Symptomenkomplex wird von v. Frankl-Hochwart als Pseudo-Menière bezeichnet.

**Diagnostik der Erkrankungen des Hörnervenapparates.** Die Diagnose der Erkrankungen des Hörnervenapparates bietet in vielen Fällen große Schwierigkeiten. Sie ergeben sich nicht nur bei der Differentialdiagnose zwischen Erkrankungen des mittleren und inneren Ohres, sondern auch bei konstatierter Affektion des Hörnervenapparates, insofern es häufig unmöglich ist zu bestimmen, ob die Erkrankung im Labyrinthe, im Stamme des Hörnerven oder im zentralen Verlaufe desselben ihren Sitz hat. Außerdem kommen Mittelohr- und Labyrintherkrankungen häufig kombiniert vor, wobei sich nicht feststellen läßt, welcher Anteil der Hörstörung auf Rechnung der Mittelohrerkrankung und welcher auf die der Labyrinthaffektion zu setzen ist.

Die Diagnostik der Erkrankungen des Hörnervenapparates stützt sich auf die Verwertung gewisser Symptome und auf das Ergebnis der Funktionsprüfung. Auf diese muß bei der Untersuchung das Hauptgewicht gelegt werden, weil bei negativem Ohrspiegelbefunde und normaler Wegsamkeit des Tubenkanals nur die Funktionsprüfung für die Diagnose einer Akustikuserkrankung entscheidend ist.

Die Details des Vorganges der Hörprüfung wurden bereits im allgemeinen Teile besprochen (S. 129). Um Wiederholungen zu vermeiden, sollen hier nur die für die Diagnose wichtigsten Punkte berührt werden.

Die Prüfung mit Uhr und Hörmesser gibt uns auch hier keinen Maßstab für die Hörweite der Sprache. Im allgemeinen jedoch wird

Digitized by Google

bei Schwerhörigkeit geringeren Grades die Sprache in relativ größerer Distanz perzipiert als die Uhr. Eine verminderte Perzeption des Uhrtickens durch die Kopfknochen kann noch nicht als Symptom einer primären Hörnervenerkrankung angesehen werden*). Wo eine stärker tickende Uhr oder der Hörmesser durch die Kopfknochen nur schwach oder gar nicht perzipiert wird, ist man berechtigt, eine Verminderung der Perzeptionsfähigkeit des Hörnervenapparates anzunehmen. Wichtiger ist die Stimmgabelprüfung, insbesondere mit den tiefen Gabeln C.-[1] und c. Hier ergibt die Untersuchung, daß häufig selbst bei hochgradiger Hörstörung die untere Tongrenze weniger eingeengt ist als bei analogen Hörstörungen infolge eines Schalleitungshindernisses.

Hingegen hat die Prüfung mit hohen Tönen einen beschränkteren Wert. Zuweilen findet man allerdings bei zweifellos festgestellter Hörnervenerkrankung vollständigen Ausfall der Perzeption hoher Töne, in welchem Falle diesem Ergebnisse, im Zusammenhange mit der Perzeption tiefer Töne, ein nicht zu unterschätzender Wert für die Diagnose einer Hörnervenerkrankung beigemessen werden muß. Oft genug jedoch werden bei ausgesprochener, unkomplizierter Erkrankung des schallperzipierenden Apparates neben der Perzeption tiefer Töne auch hohe Töne bis nahe zur oberen Grenze der Skala noch perzipiert**).

Die Lateralisation der auf den Scheitel angesetzten Stimmgabel bei einseitiger Hörstörung (Weberscher Versuch, S. 148) gegen das normale Ohr kann nur dann für die Diagnose einer Labyrintherkrankung verwertet werden, wenn gleichzeitig das Ergebnis des Rinneschen Versuches, die Prüfung der Perzeption auf hohe und tiefe Töne und der ganze Symptomenkomplex für eine Erkrankung des Hörnervenapparates sprechen.

Der positive Ausfall des Rinneschen Versuches ist bei stark herabgesetzter Hörfähigkeit für die Sprache ein wichtiger Anhaltspunkt für die Diagnose einer Erkrankung des Hörnervenapparates; stets aber darf auch dieses Resultat der Stimmgabeluntersuchung (S. 148) nur im Zusammenhange mit dem Ergebnisse der anderen Prüfungsmethoden zur Diagnose einer Hörnervenerkrankung herangezogen werden.

Auffällig verkürzte Dauer der Perzeption der $c_2$-Stimmgabel (Schwabachscher Versuch, S. 144) ist bei dem positiven Ergebnisse der eben angeführten Stimmgabelprüfungen ein wichtiger Anhaltspunkt zur Konstatierung einer Erkrankung des schallperzipierenden Apparates***).

Der Gellésche Versuch (S. 150) kann nur dann zur Diagnose einer Labyrintherkrankung herangezogen werden, wenn bei hochgradiger Schwerhörigkeit schon bei einem mäßigen zentripetalen Drucke starker Schwindel und eine Verstärkung des Stimmgabeltones eintritt. Beides kann bei ausgesprochener Labyrintherkrankung fehlen.

Das Resultat der Prüfung mit musikalischen Tönen stimmt wohl häufig mit dem der Stimmgabeluntersuchung überein, nicht selten jedoch

*) Es gilt dies nur von Individuen, welche das 60. Jahr noch nicht überschritten haben.

**) Panse (Archiv f. Ohrenheilk. Bd. LIX) fand in mehreren klinisch und anatomisch genau untersuchten Fällen bei Atrophie der basalen Ganglienzellen das Gehör für hohe und höchste Töne erhalten.

***) Urban Pritchard (Manual of diseases of the ear, London 1886) benützt eine von Gardiner Brown angegebene kleine Stimmgabel, mit welcher die Zeitdifferenz zwischen der Empfindung des Abklingens der Stimmgabel vom Scheitel des Patienten und dem durch den Finger des Arztes konstatierten Schwinden des Vibrationsgefühls gemessen wird. Dauert die Tonempfindung des Patienten länger als die Vibrationsempfindung des Untersuchenden, so ist die Hörstörung in einem Schalleitungshindernisse zu suchen, während umgekehrt das frühere Schwinden der Tonempfindung auf eine Labyrintherkrankung hindeuten würde.

Digitized by Google

sind die Ergebnisse bei Untersuchung mit verschiedenartigen musikalischen Instrumenten in Bezug auf Perzeption tiefer und hoher Töne durchaus entgegengesetzt.

Zur Konstatierung partieller Tondefekte empfiehlt sich die Bezoldsche Stimmgabelserie (S. 133) in Verbindung mit der Galtonpfeife.

Moos beobachtete bei einem Kapellmeister infolge einer auf beide Ohren einwirkenden Lufterschütterung plötzliche Taubheit für tiefe Töne (Baßtaubheit); Schwartze bei einem Musiker (Robert Franz) infolge eines Lokomotivpfiffs bleibenden Verlust der Perzeption für hohe Töne und später totale Taubheit; Burnett bei einer 44jährigen, seit der Kindheit an Otalgien leidenden Dame Taubheit für hohe Töne über dem c''' und Gottstein ebenfalls Perzeptionsmangel für hohe Töne vom c̈ aufwärts bei einem 47jährigen Manne. Bei einem von mir untersuchten 51jährigen Kapellmeister, bei dem ein Jahr vorher Klingen und Sausen und später auch Schwindelanfälle aufgetreten waren, entwickelte sich sehr rasch, anfangs rechts, dann links totale Taubheit. Bei Prüfung mit musikalischen Tönen ergab sich, daß Patient am linken Ohre nur die tiefen Töne, rechts jedoch die ganze Skala hörte, doch fielen hier in der Mittellage das h und f vollständig aus. Knapp beobachtete in mehreren Fällen von Morbus Menieri Taubheit für eine Gruppe von Tönen. Grönlund (Archiv f. Ohrenheilk. Bd. LVII) ermittelte bei einem akut ertaubten 15jährigen Patienten, der die Sprache nur als Geräusch vernahm, Ausfall von Tönen $H_2$—$g^1$ rechts und d—$d^1$ links, ferner der Töne $C_2$—$F_2$ beiderseits. Das Ausfallen einzelner Töne in der Mittellage ist indes sehr selten. Wird in solchen Fällen das Ohr mit dem entsprechenden Helmholtzschen Resonator armiert, so findet man, daß es sich selten um eine totale Taubheit, sondern nur um eine verringerte Perzeption des betreffenden Tones handelt. Häufig finden sich Tondefekte am oberen Ende der Skala, seltener am unteren Ende. Bezold beobachtete in einigen Fällen von totaler Taubheit noch Perzeption für einzelne Töne der hohen Lage, die er als Hörinseln bezeichnet. Obgleich Tondefekte mit Wahrscheinlichkeit für eine Akustikuserkrankung sprechen, so schließen sie keineswegs das gleichzeitige Bestehen eines Schalleitungshindernisses aus. Es ergibt sich dies aus einem von Magnus (Archiv f. Ohrenheilk. Bd. II) beschriebenen Falle, bei dem die Töne F, Fis, g, gis, ais, h der eingestrichenen Oktave nicht gehört wurden und die post mortem vorgenommene anatomische Untersuchung des Gehörorgans Ankylose des Steigbügels und Verkalkung der Steigbügelplatte ergab. Frankl-Hochwart beobachtete mehrmals Falschhören beim Menièreschen Symptomenkomplex.

Die Funktionsprüfung für das Sprachverständnis ist nur von geringem Wert für die Diagnose einer Labyrintherkrankung. Nach O. Wolf (S. 140) soll der Ausfall des F-Lautes, des R linguale und des Flüster-U, nach Bezold der mancher Zahlworte (S. 141) für eine Erkrankung des Hörnervenapparates sprechen. Die totale Taubheit für Sprache ist kein sicheres Zeichen einer Akustikuslähmung, da Fälle vorkommen, in denen nach Anwendung der Luftdusche oder nach Applikation des künstlichen Trommelfells das vorher vollständig fehlende Sprachverständnis für eine kurze Distanz wieder zurückkehrt, die Taubheit somit zum Teile durch gesteigerten Labyrinthdruck von seiten der Trommelhöhle bedingt war. Trotzdem bildet die totale Taubheit für Sprache in der Reihe der übrigen Symptome ein wichtiges Moment für die Diagnose einer Labyrintherkrankung.

Die Untersuchung des Trommelfells und der Ohrtrompete gibt nur in rezenten Fällen und bei normalem Trommelfellbefunde diagnostische Anhaltspunkte für eine Erkrankung des Hörnervenapparates. Findet man nämlich bei plötzlich entstandener hochgradiger Hörstörung das Trommelfell normal und die Tubenpassage frei, so kann mit großer Wahrscheinlichkeit als Ursache der Hörstörung eine Hörnervenerkrankung angenommen werden, vorausgesetzt daß gleichzeitig die sonstigen Ergebnisse der Hörprüfung für eine solche sprechen. Abweichungen vom normalen Trommelfellbefunde, wie Trübungen,

Digitized by Google

leichte Retraktion, Fehlen des Lichtreflexes, schließen jedoch eine unkomplizierte Erkrankung des Hörnervenapparates nicht aus.

Im Gegensatze zur früheren Annahme, daß bei unkomplizierten Erkrankungen des Perzeptionsapparates durch Lufteintreibungen in das Mittelohr die Hörweite keine Änderung erfährt, fand ich in Fällen, in denen die objektive Untersuchung und der ganze Symptomenkomplex eine Labyrintherkrankung annehmen ließ, nicht selten eine merkliche Zunahme, weniger häufig eine Verminderung der Hörweite nach der Luftdusche. Es ist dies erklärlich, wenn man berücksichtigt, daß durch die infolge der Luftdusche bewirkten Spannungsänderungen im Mittelohre Druckschwankungen im Labyrinthe erzeugt werden, welche ohne Zweifel einen Einfluß auf die Hörschärfe üben. In der Regel aber bewegt sich bei Akustikuserkrankungen die Änderung der Hörweite nach einer Lufteintreibung in geringeren Grenzen als bei Mittelohrerkrankungen.

Auch nach Luftverdünnung im äußeren Gehörgange habe ich öfters eine merkliche Hörzunahme, eine Verminderung lästiger Geräusche und eine subjektive Erleichterung beobachtet. Hingegen verursacht die Luftverdichtung im äußeren Gehörgange und die verschiedenen Formen der Massage oft Eingenommenheit des Kopfes, Schwindel und Betäubung, weshalb nach Ostmann bei unkomplizierten Erkrankungen des schallperzipierenden Apparates von ihrer Anwendung Abstand genommen werden soll.

Betreffs der Diagnostik der Erkrankungen des Vestibularapparates sei auf die Untersuchungsmethoden (S. 157) und auf die Symptomatologie der funktionellen Störungen desselben verwiesen.

Die Differentialdiagnostik der Erkrankungen der einzelnen Abschnitte des Hörnervenapparates bietet noch große Schwierigkeiten. Wittmaack (Zeitschr. f. Ohrenheilk. Bd. L) nimmt an, daß bei Erkrankungen des Labyrinthes stets Symptome des kochlearen und vestibularen Apparates bestehen müssen; isolierte Erkrankung des einen oder des anderen Labyrinthabschnittes dürfte kaum vorkommen. Reine Hörstörungen ohne vestibulare Symptome seien daher stets auf primäre, meist toxische Erkrankung des Ramus cochlearis mit sekundärer degenerativer Erkrankung der Schnecke zurückzuführen, eine Ansicht, der die neueren klinischen Untersuchungen und Befunde widersprechen.

Schließlich ist hervorzuheben, daß bei allen Hörstörungen, bei denen durch den Symptomenkomplex der Verdacht einer Erkrankung des Zentralnervensystems erregt wird, stets eine genaue Prüfung der Sensibilität und Motilität (Ataxie) beider Körperhälften, der Innervationsverhältnisse der Hirnnerven, des Verhaltens der Haut- und Sehnenreflexe, ferner eine exakte Untersuchung des Augenhintergrundes, der Pupillen u. s. w. vorgenommen werden muß.

Die Ausgänge der Erkrankungen des inneren Ohres sind von der Ätiologie, dem pathologisch-anatomischen Substrate und vom Zustande des Gesamtorganismus abhängig. Daß manche Krankheitsprozesse im Labyrinthe und Hörnerven mit vollständiger Wiederherstellung der Hörfunktion sich zurückbilden können, unterliegt nach der klinischen Beobachtung keinem Zweifel. Im großen und ganzen jedoch ist die Rückkehr zur Norm weit seltener als bei den Mittelohraffektionen. Hyperämien im Labyrinthe, die seröse Durchfeuchtung seiner Gebilde, kapilläre Ekchymosen dürften, ohne eine Hörstörung zu hinterlassen, gänzlich zurückgehen. Hingegen kann nach der klinischen Beobachtung angenommen werden, daß tiefgreifende Veränderungen, wie eitrige und nichteitrige Entzündungen, stärkere Blutergüsse, reichliche Kokkeninvasion, Bindegewebs- und Knochenneubildung, die regressiven Veränderungen im Hörnerven (Atrophie, fettige und kolloide Degeneration) u. s. w., zu einer mehr oder weniger raschen, mit Vernichtung der Hörfunktion verbundenen, nicht rückbildungsfähigen Desorganisation des Akustikus führen.

Digitized by Google

Die Prognose der Erkrankungen des Hörnervenapparates richtet sich nach der Ätiologie, der Dauer und der Intensität der Erkrankung. Sie ist im allgemeinen als ungünstig zu bezeichnen. Dies gilt insbesondere von der plötzlich auftretenden apoplektiformen Taubheit, von den im Gefolge von Infektionskrankheiten und der Zerebrospinalmeningitis sich entwickelnden Labyrintherkrankungen, von der Panotitis und von den zerebralen Hörstörungen.

Eine günstigere Prognose lassen zu: rezente rheumatische Lähmungen, durch Arzneistoffe hervorgerufene Akustikusparalysen, manche Formen hysterischer Taubheit, leichtgradige Erschütterungen des Labyrinthes und im beschränkten Maße die syphilitischen Erkrankungen des inneren Ohres.

## Die Erkrankungen des Hörnervenapparates.

Spezieller Teil.

### 1. Hyperämien im Labyrinthe.

Die Hyperämien im Labyrinthe sind nur selten auf diesen Abschnitt des Gehörorganes beschränkt, sondern meist mit Kongestivzuständen des Mittelohres und der Schädelhöhle kombiniert.

Intensive Labyrinthhyperämien entstehen nach den klinischen und anatomischen Beobachtungen bei den unter heftigen Reaktionserscheinungen auftretenden akuten, eitrigen Mittelohrentzündungen, insbesondere bei den skarlatinösen, diphtheritischen und typhösen Formen. Bei der Obduktion solcher Fälle fand ich die Blutüberfüllung an der äußeren Labyrinthwand und in der ersten Schneckenwindung am stärksten ausgeprägt. Nur selten breitet sich die Rötung auf die ganze Labyrinthauskleidung, auf die Säckchen, die Bogengänge und die Spiralplatte gleichmäßig aus.

Als Ursachen der Labyrinthhyperämien sind ferner anzuführen: akute Exantheme, Typhus, Mumps, Pneumonie, Meningitis und Enzephalitis, Puerperalfieber, Basaltumoren, welche durch Druck auf die aus dem inneren Gehörgange austretenden Venen den Abfluß des Blutes aus dem Labyrinthe hemmen, Thrombosen in den Blutleitern der Pyramide und in der Jugularvene, Stauungshyperämien im Kopfe infolge von Struma, Herz- und Lungenkrankheiten, angioneurotische Kongestionen in den Kopfgefäßen, endlich der Genuß gewisser Arzneistoffe, wie des Amylnitrits.

Die Blutüberfüllung im Labyrinthe verursacht je nach ihrer Intensität und Dauer vorübergehende Störungen oder bleibende anatomische Veränderungen. Zu letzteren dürften die bei chronischen Mittelohrentzündungen so häufig vorkommenden reichlichen Pigmentausscheidungen im Labyrinthe, die Ablagerung von Kalksalzen und die Verdickung der häutigen Gebilde des Labyrinthes zählen.

Die klinischen Symptome der Labyrinthhyperämie sind bei den intensiveren Formen: subjektive Geräusche, Schwindel, Gefühl von Völle in den Ohren und Eingenommenheit des Kopfes, Übelkeiten, Brechneigung und unsicherer Gang. Flimmern vor den Augen, Betäubung, Schwere im Kopfe machen es wahrscheinlich, daß die Hyperämie im Gehörorgane eine Teilerscheinung der Hirnhyperämie ist. Objektiv findet man nicht selten während der Dauer der Kongestivsymptome den inneren Abschnitt des knöchernen Gehörganges und das Gefäßbündel des Hammergriffs injiziert, ein Befund, welcher für eine allgemeine Blutüberfüllung der Hörorgane spricht. Zuweilen ist diese mit einer Rötung des Gesichtes und der Ohrmuscheln verbunden. Zweifellos können aber Hyperämien des inneren Ohres ohne wahrnehmbare Injektion des äußeren Ohres und des Trommelfells bestehen. Die Hörfunktion ist bei den Kongestivformen in geringem Grade und meist nur vorübergehend alteriert.

Die Diagnose auf Labyrinthhyperämie kann mit Wahrscheinlichkeit gestellt werden, wenn außer den erwähnten subjektiven Symptomen der objektive Nachweis einer Blutüberfüllung des Gehörorganes durch die Spiegeluntersuchung geliefert wird. Von der Menièreschen Krankheit, mit welcher die Symptome viel

Digitized by Google

Ähnlichkeit haben, unterscheidet sich die mit temporär wiederkehrenden Hirnkongestionen verbundene Labyrinthhyperämie durch das rasche Zurückgehen der Symptome ohne bleibende Hörstörung.

Schwieriger ist die Differentialdiagnose zwischen Hyperämie des Labyrinthes und des Gehirns, da ja auch Hirnkongestionen, durch Reizung der akustischen Zentren, ähnliche Symptome hervorrufen können. Wir werden daher nur bei objektiv nachweisbarer Blutüberfüllung im Hörorgane auf eine Labyrinthhyperämie schließen dürfen, stets aber auch an die Möglichkeit einer gleichzeitigen Beteiligung der Hirnhyperämie am Zustandekommen des Symptomenkomplexes denken müssen.

Bei akuten Entzündungen des Mittelohres kann eine gleichzeitige Labyrinthhyperämie angenommen werden, wenn außer starken subjektiven Geräuschen hochgradige Schwerhörigkeit besteht, die Perzeption für Uhr und Hörmesser durch die Kopfknochen fehlt und diese Erscheinungen trotz Lufteintreibungen und Entfernung des Exsudates aus der Trommelhöhle nicht sofort, sondern erst im weiteren Verlaufe mit der Abnahme der Mittelohrentzündung zurückgehen.

Die im Verlaufe der Infektionskrankheiten sich entwickelnden Labyrinthhyperämien bleiben meist unbeachtet. Man wird nur nachträglich als Ursache der Hörstörung eine Hyperämie des Labyrinthes oder der akustischen Zentren (möglicherweise mit seröser Durchfeuchtung und kleinzelliger Infiltration der Gebilde) vermuten, wenn in der Rekonvaleszenz die normale Hörfunktion zurückkehrt.

Die Behandlung richtet sich nach der jeweiligen Ursache. Vor allem ist dem Kranken Ruhe und erhöhte Kopflage im Bette anzuordnen, ferner empfehlen sich kalte Umschläge auf den Kopf (am besten der Leitersche Kühlapparat), spirituöse Einreibungen hinter den Ohren (Spirit. aromat., Spirit. formicar., Bals. Hoffm. ana 30,0), warme Fußbäder, Ableitungen auf den Darmkanal und bei blutreichen Individuen lokale Blutentziehungen am Warzenfortsatze. Zuweilen genügt das Ansetzen eines Schröpfkopfes auf den Nacken, um Schwindel und Ohrgeräusche zu beseitigen. Da die Anfälle sich bald in kürzeren, bald in längeren Zeiträumen wiederholen, ist alles hintanzuhalten, was die Wiederkehr der Kongestionen begünstigen könnte. Solchen Kranken ist daher eine regelmäßige Lebensweise, mehrstündige Bewegung im Freien, einfache, leichtverdauliche Kost zu empfehlen und der Genuß alkoholischer und kohlensäurehaltiger Getränke sowie das Rauchen auf ein geringes Maß zu restringieren. Bei Neigung zu Stuhlverstopfung ist der Gebrauch von milden Bitterwässern (Ofner Hunyadi János, Püllnaer) zu verordnen. Zuweilen erweisen sich kalte Abreibungen als vorteilhaft, hingegen sind kalte Begießungen des Kopfes und kalte Duschen nachteilig. Bei den angioneurotischen Formen ist die Galvanisation des Sympathikus indiziert. Wo die subjektiven Geräusche vorwalten, leisten größere Dosen von Bromkali vorzügliche Dienste.

Von der Idee ausgehend, daß die mit Schwindel- und Ohrgeräuschen einhergehenden Hörstörungen durch erhöhte Drucksteigerung im Labyrinthe bedingt seien, hat Botey (Ann. des malad. de l'oreille etc. 1896) die Punktion des runden Fensters und die Aspiration der Labyrinthflüssigkeit mittels einer eigens konstruierten Kanüle mit angeblich günstigem Erfolge ausgeführt. Forns (ibid.) spricht sich gegen die Ausführbarkeit und Wirksamkeit dieses schon früher (1889) von Cozzolino unternommenen Eingriffes aus.

## 2. Anämie des Labyrinthes.

Die Anämie des Labyrinthes ist am häufigsten eine Teilerscheinung allgemeiner Anämie. Die durch sie hervorgerufenen Reiz- und Lähmungserscheinungen des Hörnervenapparates treten meist nach rasch entstandener Blutleere, nach Puerperien, großen Blutverlusten, bei perniziöser Anämie, Osteomyelitis (Wagenhäuser, Archiv f. Ohrenheilk. Bd. XLVI), nach schweren akuten Krankheiten, seltener bei Chlorose und bei durch chronische Krankheiten bedingter Anämie auf. Äußerst selten ist die Anämie des inneren Ohres Folge einer vom Sympathikus ausgehenden Angioneurose (Angiospasmus), auf welche wir bei den Neurosen des inneren Ohres zurückkommen werden.

Eine auf das Labyrinth lokalisierte Anämie kann durch behinderten Blutzufluß durch die Art. audit. intern. entstehen.

Als anatomische Grundlagen solcher Hindernisse wurden bisher nachgewiesen: Aneurysmen der A. basilaris, Neubildungen, welche von der

Digitized by Google

Dura mater oder vom Gehirne in den inneren Gehörgang hineinwuchern und die Art. auditiva int. komprimieren; ferner Embolie der A. aud. int., welche, wie Friedreich in einem Falle beobachtete, plötzliche Taubheit verursachte, und endlich die durch atheromatöse Auflagerungen bedingte Verengerung der inneren Ohrarterie. Es ist wahrscheinlich, daß dieser als Endarteriitis chron. bezeichnete Prozeß sich nicht selten bei älteren Individuen bis in die Labyrinthgefäße fortsetzt und die Grundlage von Hörstörungen bildet.

Bei einem von Morpurgo und mir beobachteten 70jährigen Manne, der seit einer Reihe von Jahren an den heftigsten subjektiven Geräuschen und mäßiger Schwerhörigkeit litt, fanden sich nach dem durch Ruptur der Aorta erfolgten plötzlichen Tode neben ausgebreiteter Endarteriitis chron. auch Auflagerungen in der Art. basilar., von welcher der Prozeß auf die A. audit. int. übergriff.

Die bei starken Blutverlusten eintretenden Hörstörungen sind auf gleichzeitige Anämie der Hörorgane und des Zentralnervensystems zurückzuführen. Als anatomische Veränderungen wurden bei perniziöser und einfacher Anämie Hämorrhagien im Labyrinthe gefunden (Habermann). In einem von Urbantschitsch beobachteten Falle von Taubheit nach starkem Blutverluste wurde weder im Gehirne noch im Gehörorgane eine anatomische Veränderung nachgewiesen. Schwabach (Zeitschr. f. Ohrenheilk. Bd. XXXV) fand in einem Falle von Schwerhörigkeit bei perniziöser Anämie Blutextravasate im Mittelohre, Labyrinth und Hörnerv jedoch intakt.

Die Symptome der Anämie des inneren Ohres nach plötzlichen, starken Blutverlusten und bei der angioneurotischen Form sind: bei auffallender Blässe des Gesichtes intensives Ohrensausen und hochgradige Schwerhörigkeit, begleitet von Drehschwindel, Ohnmachtsanfällen und Brechneigung. Der ganze Symptomenkomplex zeigt Ähnlichkeit mit dem der Seekrankheit und ist zum Teil auf die gleichzeitige Hirnanämie zurückzuführen. Die Erscheinungen gehen mit dem Schwinden der Anämie bald langsamer, bald rascher zurück. Bei den mit chronischer allgemeiner Anämie verbundenen Hörstörungen sind die vorwaltenden Symptome subjektive Geräusche und Schwerhörigkeit. Sie wechseln nicht selten bei schwankendem Blutgehalte der Kopfgefäße, bei Kongestionen nach Gemütsaffekten, nach dem Genusse alkoholischer Getränke, in der Rückenlage.

Interessant ist der von Lucae zitierte Fall Abercrombies: ein 30jähriger, infolge eines Magenleidens herabgekommener junger Mann war beim Sitzen oder Stehen taub, hörte hingegen gut in horizontaler Lage. Lermoyez (Ann. des malad. de l'oreille etc. 1891) beobachtete einen Fall, bei dem sich Hörstörung und Ohrgeräusche nach der Nahrungsaufnahme besserten, um einige Stunden später wieder aufzutreten.

Die Behandlung der Anämie des inneren Ohres richtet sich nach der Entstehungsursache des Leidens. Die Ohrsymptome nach starken Blutverlusten bedürfen keiner lokalen Behandlung, da sie mit dem Schwinden der allgemeinen Anämie von selbst zurückgehen. Bei den angioneurotischen Formen ist der innerliche Gebrauch von Bromkali, Chinin und die Galvanisation des Halssympathikus angezeigt. Bei chronischer allgemeiner Anämie leisten, außer kräftiger Kost und Aufenthalt in Alpenluft, der innerliche Gebrauch von leichtverdaulichen Eisenmitteln, von eisenhaltigen Mineralwässern, von Roncegno- und Levicowasser (2—3 Eßlöffel pro die), und die Kur in einem Eisenbade (Franzensbad) gute Dienste.

Lermoyez (Ann. des malad. de l'oreille 1896) empfiehlt die Inhalation einiger Tropfen von Amylnitrit bei Labyrinthsymptomen, welche auf Labyrinthanämie zurückgeführt werden. Die Herabsetzung der Ohrgeräusche, die Verminderung des Schwindels und die objektiv nachweisbare Hörverbesserung lassen das Amylnitrit in solchen Fällen direkt als diagnostisches Hilfsmittel verwerten.

### 3. Hämorrhagien des Labyrinthes.

Kleinere Extravasate im Labyrinthe entstehen infolge starker, sich rasch entwickelnder Hyperämien, am häufigsten im Verlaufe von Typhus, Variola, Scharlach, Diphtherie (Moos), Mumps (Toynbee), Nephritis, Diabetes (Steinbrügge), Leukämie, perniziöser Anämie, beim plötzlichen Sistieren der Menses (Jacobson), bei Caissonarbeitern und Tauchern (Alt) und bei Erstickungstod. Das Zerreißen der Blutgefäße wird durch atheromatöse Degene-

Digitized by Google

ration der Arterien und durch chronische Stauungshyperämien bei Herzkranken begünstigt. Befunde von frischen Blutungen im Labyrinthe an durch Chloroform getöteten Tieren sind nach Versuchen Alexanders als agonal zu deuten.

Der Standort der Ekchymosen ist am häufigsten die Lam. spiral. und der Modiolus, seltener die Vorhofsäckchen und die Ampullen. Das extravasierte Blut kann resorbiert werden oder der Blutfarbstoff bleibt als körniges oder scholliges Pigment zurück.

Stärkere Blutergüsse im Labyrinthe erfolgen: 1. bei Schädelfrakturen und Fissuren des Felsenbeins (Lucae, Politzer); 2. bei starken Erschütterungen des Schädels (Passow, Moos); 3. bei ausgedehnten kariösen Prozessen im Schläfebeine, insbesondere bei Karies und Nekrose der Felsenbeinpyramide (Knapp). In mehreren Fällen, bei denen die Labyrinthkapsel nicht verletzt war, fand ich einzelne Abschnitte des Labyrinthes, namentlich die Schnecke, von schwarzbraunen Blutextravasaten bedeckt. Bei einem an otitischer Meningitis verstorbenen Manne, bei dem die Labyrinthkapsel nicht arrodiert war, sah ich an mikroskopischen Durchschnitten des Labyrinthes (Fig. 319) den knöchernen (k) und membranösen oberen Bogengang (h) und die Ampulle von einem Blutextravasat erfüllt. Vorhof und Schnecke waren vollständig frei; 4. bei Erkrankungen des Gehirns und seiner Häute, insbesondere bei genuiner und tuberkulöser Meningitis (Steinbrügge, Lucae); bei hämorrhagischer Pachymeningitis, ferner bei progressiver Paralyse (Moos und Steinbrügge, Zeitschr. f. Ohrenheilk. Bd. IX).

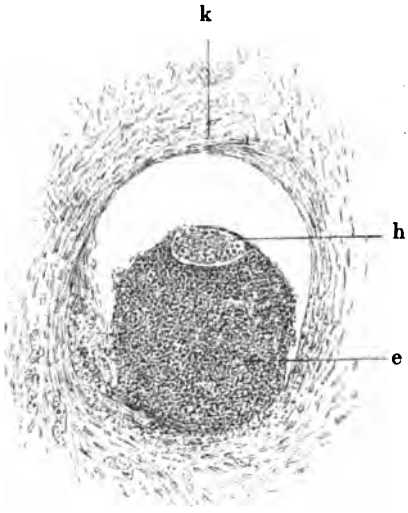


Fig. 319.

k = Durchschnitt des knöchernen Bogenganges. e = Blutextravasat. h = Durchschnitt des häutigen Bogenganges.

Ob Labyrinthblutungen durch krankhafte Veränderungen im vasomotorischen Zentrum hervorgerufen werden, müssen erst klinische und anatomische Beobachtungen zeigen. Für die Möglichkeit solcher Vorkommnisse sprechen die Experimentaluntersuchungen von Laborde und Duval (Baratoux, Pathogénie des affections de l'oreille, Paris 1881), die nach Einstich in bestimmte Partien des verlängerten Markes mehrere Male einen Bluterguß in der Schnecke fanden.

Die Folgen der Labyrinthblutungen sind: Resorption, Entzündung mit ihren Ausgängen in Eiterung (Fall des Verfassers) oder in Organisation des Exsudates oder endlich Atrophie und Degeneration der Epithelien, des Bindegewebes und der nervösen Elemente unter reichlicher Bildung von Körnchenzellen, Hyalinkugeln und Pigmentablagerungen.

Nach Moos ist die Pigmentmetamorphose der Blutextravasate im Labyrinthe bald eine extrazelluläre, bald eine intrazelluläre (durch blutkörperchenhaltige Zellen). Form und Farbe des Pigments zeigen hierbei dieselbe Mannigfaltigkeit wie an anderen Orten. Da sich auch im normalen Zustande häufig Pigment in variabler Menge in der Schnecke findet, dürfen nur starke Pigmentanhäufungen im Labyrinthe als pathologisch gedeutet werden (Schwartze).

## Die apoplektiforme Menièresche Krankheit.

Auf Grundlage einer Reihe klinisch beobachteter Fälle, bei denen unter apoplektiformen Symptomen eine von Schwindel, Erbrechen und subjektiven Geräuschen begleitete plötzliche Taubheit auftrat, wurde Menière zur Annahme bestimmt, daß es sich in diesen Fällen um

Digitized by Google

eine eigentümliche Erkrankung des Labyrinthes handle, bei welcher durch einen Bluterguß oder durch eine akute Exsudation in den Bogengangsapparat ein Symptomenkomplex hervorgerufen werde, wie wir ihn nach Verletzung der Bogengänge bei Tieren kennen gelernt haben.

Der erste von Menière klinisch genauer untersuchte Fall von Labyrinthblutung mit Sektionsbefund (Gaz. méd. de Paris 1861) betraf ein junges Mädchen, das zur Zeit ihrer Katamenien infolge einer Erkältung unter Erscheinungen von heftigen Schwindelanfällen und Erbrechen plötzlich taub wurde und am 5. Tage der Erkrankung starb. Die Nekroskopie ergab Hirn und Rückenmark unverändert, hingegen waren die Bogengänge von einem rötlichen, plastischen Exsudate erfüllt, welches sich teilweise bis in den Vorhof erstreckte, während die Schnecke normal war. Die Todesursache wurde durch den Sektionsbefund nicht aufgeklärt.

Seit der Publikation Menières ist die in Rede stehende, durch ein markantes klinisches Bild charakterisierte Krankheitsform, vielfach beobachtet und beschrieben worden. Ihre Sonderung von anderen, denselben Symptomenkomplex darbietenden Erkrankungen des Hörorgans und des Zentralnervensystems erscheint vom klinischen Standpunkte durchaus gerechtfertigt*). Von einschlägigen Sektionsbefunden wären in Kürze die folgenden zu erwähnen:

Ein von mir beobachteter Fall (Allg. Wien. med. Ztg. 1862) betraf eine 56jährige Frau, die 14 Jahre vorher unter Symptomen der apoplektiformen Menièreschen Krankheit mit vorübergehender Bewußtlosigkeit plötzlich taub geworden war. Die Sektion ergab eine Knochenwucherung an der äußeren Labyrinthwand, deren Genese mit Wahrscheinlichkeit auf eine Entzündung der Labyrinthauskleidung an dieser Stelle zu beziehen ist. Unter den in der Literatur verzeichneten Befunden von Labyrinthblutung findet sich meines Wissens sonst kein Fall von apoplektiformer Taubheit bei einem früher ohrgesunden Individuum. Überwiegend sind die Befunde von Blutextravasaten und leukämischen Exsudationen im Labyrinthe bei Leukämie von Individuen, die während des Lebens Labyrinthsymptome boten (vgl. „Leukämische Taubheit"). Hierher gehören die Fälle von Steinbrügge, Weber-Parkes-Lake, Lannois, Alexander, Koch (Zeitschr. f. Ohrenheilk.), Mott (Med. chir. Trans. 83). — Alt und Pineles (Infiltration des Hörnerven). — F. Alexander und Manasse (Zeitschr. f. Ohrenheilk. Bd. LV) fanden in einem Falle von progressiver labyrinthärer Schwerhörigkeit, der kurze Zeit vor seinem Tode typische Menière-Symptome zeigte, frische multiple Blutungen im Ramus cochlearis und vestibularis.

Die Affektion befällt vorzugsweise kräftige, robuste Individuen im mittleren Lebensalter mit früher vollkommen normaler Hörfunktion; nur selten besteht schon kürzere oder längere Zeit vor dem Anfalle Ohrensausen, leichter Schwindel und ein geringer Grad von Schwerhörigkeit. Als ursächliche Momente werden angeführt: starke Hitze (Brunner), besonders längeres Verweilen in der Sonnenglut (Politzer), rheumatische Schädlichkeiten, Influenza (Ebstein), Lues, Metalues, Tabes, Leukämie, Nephritis und perniziöse Anämie. Häufig bleibt die Ätiologie der Erkrankung unaufgeklärt.

Die Menièresche Krankheit tritt entweder unter den Symptomen einer apoplektiformen Hirnkongestion oder eines ausgesprochenen apoplektischen Anfalles auf. Sie beginnt mit Schwindel, Ohrensausen, Brechneigung oder wirklichem Erbrechen, taumelndem Gange und hochgradiger Schwerhörigkeit, oder das Individuum stürzt plötzlich, wie vom Schlage gerührt, bewußtlos zusammen, das Bewußtsein kehrt zwar nach kurzer Zeit wieder, aber es zeigt sich bei starker Gesichtsblässe und kaltem Schweiße eine beiderseitige, seltener einseitige,

*) Eine erschöpfende und lehrreiche Darstellung des Gegenstandes liefert Frankl-Hochwart, „Der Menièresche Symptomenkomplex", in Nothnagels Spez. Pathologie und Therapie. Wien 1906, Hölder. 2. Aufl.



Digitized by Google

von heftigen Geräuschen begleitete Schwerhörigkeit oder Taubheit, ferner Brechneigung, Erbrechen, starker Schwindel und taumelnder, unsicherer Gang*). Bei jeder Bewegung steigern sich Schwindel und Übelkeiten**).

Die Untersuchung der Gehörorgane zeigt meist negativen Befund am Trommelfelle und in der Ohrtrompete, ebenso ergibt die genaue Prüfung des Nervensystems keine Funktionsstörung im Bereiche der Hirn- und Rückenmarksnerven.

Die Hörfunktion ist entweder vollständig erloschen oder so herabgesetzt, daß nur sehr starker Schall in unmittelbarer Nähe des Ohres wahrgenommen wird; die Perzeption durch die Kopfknochen für Uhr und Hörmesser fehlt konstant. Die auf den Scheitel aufgesetzte Stimmgabel wird bei beiderseitiger Affektion gar nicht oder nur undeutlich gehört, bei einseitiger Erkrankung konstant gegen das normal hörende Ohr lateralisiert. Bei totaler Taubheit kann der Rinnesche Versuch scheinbar negativ ausfallen. Interessant ist die von Knapp in 3 Fällen beobachtete Taubheit für gewisse Tonreihen.

Der Verlauf der Menièreschen Krankheit gestaltet sich nach der Intensität der sie begleitenden Erscheinungen verschieden. Von den stürmischen Symptomen im Beginne schwinden zunächst die Bewußtlosigkeit und das Erbrechen, während Schwindel und Gleichgewichtsstörungen in der Regel erst nach mehreren Tagen sich so weit verringern, daß die Kranken entweder gestützt oder mit Hilfe eines Stockes eine kurze Strecke zu gehen im stande sind. Besteht Nystagmus rotatorius zur gesunden Seite, so zeigt der Körper beim Gehen die Tendenz, gegen die kranke Seite hin zu fallen. Besonders auffällig sind die Gleichgewichtsstörungen in der Dunkelheit und beim Gehen mit geschlossenen Augen, indem hierbei selbst bei leichteren Graden eine solche Unsicherheit eintritt, wie sie nur bei höheren Graden der Ataxie vorkommt. Die von Guye beobachtete Tatsache, daß sich in der ersten Zeit der Erkrankung die Schriftzüge vollkommen verändern und denen eines zitternden Greises gleichen, kann ich nach eigenen Erfahrungen bestätigen. Mit der Abnahme des Schwindels und des unsicheren Ganges erlangt die Schrift allmählich wieder ihren früheren Charakter. Außer den genannten Symptomen entwickelt sich bei der apoplektiformen Taubheit in den ersten Wochen eine psychische Verstimmung, träges Denken und Gedächtnisschwäche, wobei der bei manchen Kranken während des Verlaufs hinzugetretene neurasthenische Zustand eine Rolle spielen dürfte.

Wo nach dem ersten Anfall keine Rückfälle eintreten, nehmen Schwindel und Gleichgewichtsstörungen allmählich ab, bis sie nach Wochen oder Monaten gänzlich schwinden. Die Unsicherheit im Gehen kann indes jahrelang dauern. Das starke Sausen und Brausen im Ohre und im Kopfe nimmt im späteren Verlaufe ab, kann aber selbst bei vollständiger Taubheit während des ganzen Lebens in gleicher Stärke fortbestehen. Die Taubheit bleibt meist unverändert und nur in seltenen Fällen tritt eine mäßige Besserung ein, die entweder dauernd ist oder nach Monaten oder Jahren einer abermaligen Verschlimmerung weicht. Zuweilen verläuft die Krankheit ohne weitere Rückfälle, doch sah ich öfters Kranke, bei denen nach mehreren Tagen, ja selbst nach Monaten oder Jahren neue Anfälle von Schwindel und Erbrechen mit gleichzeitiger Verschlimmerung der übrigen Symptome eintraten.

Die Diagnose der apoplektiformen Menièreschen Erkrankung stützt

*) Die Beklemmung und Atemnot, sowie das Erbrechen wird von Moos und Mc Bride auf Vagusreflex zurückgeführt. Hughlings-Jackson erklärt die hochgradige Blässe, die kalten Schweiße, Ohnmachten und Erbrechen aus den innigen Beziehungen der Akustikuskerne zum Vagus und Akzessorius.

**) Vgl. Urban Pritchard, „Menière Disease". Internat. med. Kongreß in Paris 1900.

Digitized by Google

sich auf den geschilderten Symptomenkomplex und auf das Fehlen von Lähmungserscheinungen im Bereiche der anderen Hirn- und Rückenmarksnerven. Die Annahme einer Hirnaffektion ist nach Menière in diesen Fällen deshalb nicht zulässig, weil an keinem anderen Organe als am Gehörapparate Lähmungserscheinungen beobachtet werden. Dies wäre nicht möglich, wenn die Kerne der N. acustici affiziert wären, da hierbei die nahe gelegenen Zentren anderer Hirnnerven auch in den Bereich der Läsion gezogen würden. Wo schon einige Zeit vor dem Anfalle Ohrensausen, Gefühl von Druck und Vollsein in den Ohren, wiederholte Schwindelanfälle und Betäubung oder ein leichter Grad von Schwerhörigkeit vorhanden war, darf die Diagnose nicht ohne weiteres auf Menièresche Krankheit gestellt werden, weil, wie früher hervorgehoben, zeitweilige mit Sausen und Erbrechen verbundene Schwindelanfälle und plötzliche Ertaubung auch bei Erkrankungen des Mittelohres und des Gehirns vorkommen. Tritt die Menièresche Krankheit bei an Nephritis, Lues, Leukämie, perniziöser Anämie leidenden Individuen auf, bei denen bekanntlich eine Prädisposition für Hämorrhagien besteht, so kann mit Wahrscheinlichkeit eine Blutung oder eine Exsudation im Labyrinth angenommen werden, vorausgesetzt, daß eine Affektion des Zentralnervensystems ausgeschlossen wird.

Eine mit den Menièreschen Symptomen gleichzeitig einsetzende Fazialislähmung hingegen kann, bei Ausschluß einer Mittelohraffektion, nur auf zentrale Veränderungen bezogen werden. v. Frankl-Hochwart sah in Fällen von apoplektiformem Menière gleichzeitige Totallähmung des Fazialis und supponiert für den ganzen Symptomenkomplex eine Blutung an der Hirnbasis.

Verschieden hiervon ist die von v. Frankl-Hochwart beschriebene Erkrankung, die er als Polyneuritis cerebralis menieriformis bezeichnet, bei der nervöse Hörstörung, Ohrensausen, Drehschwindel mit Fazialislähmung und Herpes kombiniert vorkommt. Charakteristisch für diese Form ist das plötzliche Auftreten und die rasche Heilung.

Die Diagnose der Menièreschen Krankheit kann nur dann mit Sicherheit gestellt werden, wenn sie ohne Vorläufer unter manifesten Symptomen auftritt und die Untersuchung des Ohres kurze Zeit nach dem Anfalle stattfindet. Tritt bei einem früher vollkommen Normalhörenden unter den Erscheinungen eines apoplektischen Anfalles plötzlich hochgradige Schwerhörigkeit oder Taubheit, verbunden mit Nystagmus, unsicherem oder taumelndem Gang ein, während in anderen Nervenbezirken keine Lähmungserscheinungen vorhanden sind, und ergibt die kurze Zeit darauf vorgenommene Untersuchung normales Trommelfell und vollkommen wegsame Ohrtrompete, so kann man mit großer Wahrscheinlichkeit annehmen, daß eine Labyrinthaffektion vorliegt. Eine Verwechslung mit einer akuten Mittelohraffektion ist ausgeschlossen, da diese sich stets durch auffällige entzündliche Veränderungen des Trommelfells charakterisiert.

Die **Prognose** der apoplektiformen Menièreschen Erkrankung ist eine ungünstige; Heilung oder bedeutende Besserung der Hörfähigkeit wurde nur selten beobachtet. Bei rezenten Erkrankungen mit nicht zu stark herabgesetzter Hörfähigkeit ist die Möglichkeit einer Besserung nicht ausgeschlossen. Bei totaler, monate- oder jahrelang dauernder Taubheit jedoch ist die Prognose absolut ungünstig. Die Prognose des Schwindels ist günstiger, da er allmählich, wenn auch nach Jahren, vollkommen aufhört.

Für die Behandlung der Menièreschen Krankheit und des Menièreschen Symptomenkomplexes gilt im allgemeinen dasselbe, was bei der Therapie der Hyperämie und Anämie des inneren Ohres gesagt wurde. Sowohl bei der apoplektischen Form als auch bei dem anfallsweise auftretenden Menièreschen Symptomenkomplex wird die Therapie zunächst auf die Beseitigung der lästigen Kopferscheinungen gerichtet sein. Kalte Umschläge

Digitized by Google

auf den Kopf, spirituöse Einreibungen hinter den Ohren, Sinapismen am Nacken und an den Waden, Waschungen der Haut mit lauem Essigwasser und leichte Ableitungen auf den Darmkanal erweisen sich als die geeignetsten Mittel zur Linderung der stürmischen Symptome. Die Diät ist zu restringieren, Alkoholika, Tee und Kaffee zu vermeiden. Da schon die leichteste Bewegung oder das Aufrichten des Körpers genügt starken Schwindel und Erbrechen hervorzurufen, empfiehlt es sich, den Kranken die Rückenlage mit mäßig erhöhtem Kopfe einnehmen zu lassen. Störende Geräusche und psychische Depressionen sind hintanzuhalten.

Von innerlichen Mitteln erweist sich besonders Kali jodat. zur Bekämpfung des Schwindels und der übrigen Kopfsymptome am wirksamsten. Das Jodkali wird zu ½—1 g pro die durch mindestens 3—4 Wochen verabreicht. Der Effekt des von Charcot empfohlenen Chinins (½—1 g pro die) muß im speziellen Falle genau überwacht werden, weil manchmal schon bei mäßigen Dosen die entgegengesetzte Wirkung, stärkere Aufregung und vermehrtes Ohrensausen, eintritt. Lucae (l. c.) empfiehlt das Isopral (0,5 g pro die) als ausgezeichnetes Mittel gegen Schwindel in Fällen von Sklerose und Labyrinthaffektionen. Gegen die gleichzeitige nervöse Erregung sind Brompräparate zu verabreichen. Bei der apoplektischen Form würden sich nach Ablauf der stürmischen Symptome, etwa in der zweiten und dritten Woche, als resorptionsbefördernd subkutane Injektionen von Pilocarpin. mur. in 2prozentiger Lösung (4—10 Tropfen pro die) oder innerlich 4—8 Tropfen pro dosi empfehlen. In dem von Jankelewitsch (Rev. hebd. de laryngologie Nr. 52) beobachteten Falle von Heilung mit vollständiger Herstellung der Hörfunktion dürfte es sich nicht um eine apoplektiforme Menièresche Krankheit gehandelt haben.

Von der lokalen Behandlung ist bei der apoplektischen Form wenig zu erwarten. Diese darf erst nach Abnahme der schweren Kopfsymptome, etwa in der zweiten oder dritten Woche der Erkrankung, eingeleitet werden. Man beschränke sich zunächst auf die Injektion von 8—10 Tropfen einer warmen Jodkalilösung (0,3 : 20,0) oder einer 2prozentigen Pilokarpinlösung per Katheter in die Trommelhöhle. Die Injektionen werden jeden zweiten Tag durch 3—4 Wochen fortgesetzt; daneben können längere Zeit Einreibungen einer Jodkali- oder Jodsalbe (1 : 20) am Warzenfortsatze verordnet werden.

In einem Falle von rechtsseitiger apoplektiformer Menièrescher Krankheit mit totaler Taubheit, bei dem obige Therapie 6 Wochen nach dem ersten Anfalle eingeleitet und durch 4 Wochen fortgesetzt wurde, trat eine Hörverbesserung für laute Sprache bis 2½ m ein. In einem zweiten Falle, bei dem mit der Behandlung 10 Tage nach Beginn der Erkrankung begonnen wurde, trat nach 3 Wochen eine Hörverbesserung bis zu ⅙ m ein.

Die elektrische Behandlung (siehe später) ist im Beginne der Erkrankung kontraindiziert, weil durch sie Schwindel und Ohrensausen gesteigert werden; selbst nach dem Schwinden der Gleichgewichtsstörungen dürfen nur schwache Ströme angewendet werden. Nach v. Frankl-Hochwart werden beide Elektroden an die Warzenfortsätze angelegt und unter vorsichtigem Ein- und Ausschleichen mit schwachen Strömen (nicht über 1,5 M.A.) anfänglich durch 2—3 Minuten, später durch 5—7 Minuten behandelt. Die Sitzungen sollen in der ersten Zeit täglich, später dreimal in der Woche stattfinden. An Stelle der galvanischen Behandlung wird auch die Franklinsche Kopfdusche manchmal mit Vorteil angewendet. Wo nach 15—20 Sitzungen kein Erfolg der elektrischen Behandlung zu verzeichnen ist, muß man von weiteren Versuchen abstehen. In manchen Fällen erweist sich eine Trink- und Badekur in einem Sol- oder Jodbade, ferner Höhenluft von einigem Nutzen. Zu bemerken wäre noch, daß selbst dann, wenn keine Hörverbesserung erzielt wird,

Digitized by Google

sich dennoch bisweilen ein günstiger Einfluß der Behandlung auf die Kopfsymptome und die Gemütsstimmung des Kranken bemerkbar macht.

Die oben skizzierte symptomatische Behandlung findet auch bei dem die Mittelohr- und Labyrintherkrankungen komplizierenden Menièreschen Symptomenkomplex Anwendung. Hier ist die Luftverdünnung im äußeren Gehörgange als ein wichtiger therapeutischer Behelf, nicht nur bei Mittelohraffektionen, sondern auch bei konstatierter Labyrintherkrankung hervorzuheben (S. 124), insofern sie den Anfall öfters kupiert oder wesentlich mildert. Besonders wirksam erweist sich die Luftverdünnung, wenn der Anfall sich durch Vorläufer ankündigt. Es empfiehlt sich daher, Kranke, bei denen die Menière schen Symptome anfallsweise auftreten, mit einem $^1/_2$ m langen, in die Ohröffnung luftdicht einfügbaren Gummischlauch zu versehen, durch den sie beim Eintritt des Anfalles die Luftverdünnung mit dem Munde wiederholt ausführen können.

Bei chronischen Mittelohrkatarrhen mit behinderter Wegsamkeit der Ohrtrompete leistet die lokale Behandlung des Ohrenleidens (Lufteintreibungen, Katheterismus der Ohrtrompete und Injektionen in die Trommelhöhle, S. 278) sehr oft gute Dienste. Findet man das Trommelfell stark eingezogen oder bestehen narbige Adhäsionen zwischen Trommelfell und innerer Trommelhöhlenwand, Befunde, welche eine übermäßige Belastung des Stapes und eine Steigerung des Intralabyrinthdruckes vermuten lassen, so wird man nach fruchtloser Lokal- und Allgemeinbehandlung zur Durchtrennung der hinteren Trommelfellfalte (S. 290), der Adhäsionen (S. 399), eventuell zur Tenotomie der Sehne des Tensor tymp. (S. 291) schreiten, Eingriffe, durch die der Kranke zuweilen von seinem lästigen Leiden befreit wird. Babinski berichtet über günstige Erfolge wiederholter Lumbalpunktion in Fällen, bei denen Schwindel, subjektive Geräusche und Schwerhörigkeit bestanden. Trétrôp, Lombard und Caboche (Ann. des mal. de l'oreille Bd. XXX) bestätigen die Erfahrungen Babinskis, besonders bei Kranken, die gleichzeitig an kongestiven Zuständen leiden.

### 4. Die Entzündung des Labyrinthes.
(Otitis interna.)

Klinische Beobachtungen über primäre Labyrinthentzündungen mit Sektionsbefunden liegen bisher nur spärlich vor.

Voltolini hat die Aufmerksamkeit der Ohrenärzte auf eine bei Kindern vorkommende Ohraffektion gelenkt, welche er als akute Entzündung des Labyrinthes bezeichnet. Die Erkrankung tritt bei früher ganz gesunden Kindern plötzlich mit Fieber, starker Rötung des Gesichtes und Erbrechen auf, worauf bald Bewußtlosigkeit, Delirien und Konvulsionen folgen. Diese Symptome schwinden nach wenigen Tagen vollständig, doch bleibt totale Taubheit und längere Zeit taumelnder Gang zurück. Die Erscheinungen während der Akme der Krankheit zeigen somit große Ähnlichkeit mit denen einer akuten Meningealaffektion. Während aber eine mit Taubheit endigende Meningitis in der Regel erst nach mehreren Wochen abläuft, schwinden bei der hier in Rede stehenden Krankheitsform die turbulenten Symptome nach kurzer Zeit, so daß häufig schon nach 4—5 Tagen, mit Ausnahme der Taubheit und des schwankenden Ganges, alle Funktionen normal sind. Die Verschiedenheit der Zeitdauer, während welcher der Symptomenkomplex abläuft, ist es somit, auf die sich die Diagnose einer primären Entzündung des Labyrinthes stützt.

Die Schlußfolgerung, daß eine intrakranielle Erkrankung, welche in einem Zeitraume von einigen Tagen zur totalen Paralyse des N. acusticus führt, notwendigerweise auch Störungen in den Bahnen anderer Hirnnerven hervorrufen müßte, daß daher eine zentrale Ursache der Taubheit in diesen Fällen auszuschließen sei, erscheint nicht stichhaltig genug, um die Diagnose einer akuten Labyrinthentzündung mit voller Sicherheit zu stellen. Nach den Beobachtungen von Gottstein nämlich

Digitized by Google

kommen bei Epidemien von Zerebrospinalmeningitis Abortivformen mit ähnlichem Symptomenkomplex vor, bei denen die Initialsymptome nach einigen Tagen mit vollständiger Heilung oder mit bleibender Taubheit zurückgehen. Letztere kann entweder durch eine gleichzeitige, von der Schädelhöhle fortgepflanzte eitrige Entzündung des Labyrinthes oder durch eine Affektion des Stammes oder der Wurzel des Akustikus bedingt sein. Das Fehlen gleichzeitiger Störungen in anderen Nervenbezirken in diesen Fällen würde sich daraus erklären, daß der Hörnerv schon durch eine geringgradige Schädlichkeit bleibend alteriert werden kann, während die anderen Hirnnerven ihr genügenden Widerstand leisten.

Klinische Beobachtungen und einzelne Sektionsbefunde haben indes das Vorkommen einer primären Labyrinthentzündung mit dem geschilderten Symptomenkomplexe bei Kindern außer Zweifel gestellt. In neuerer Zeit veröffentlichte Befunde haben gezeigt, daß Labyrinthentzündungen mit ihren Ausgängen in Bindegewebs- und Knochenneubildung häufiger vorkommen, als bisher angenommen wurde.

Partielle und totale Verknöcherung des Labyrinthes als Ausgänge einer Labyrinthentzündung sind mehrfach beobachtet worden. In einem von Gradenigo (Vereinig. süddeutscher und schweizerischer Ohrenärzte in Wien 1887) untersuchten Falle von Taubstummheit fand sich eine nahezu vollständige Ossifikation des Labyrinthes. — An einer Serie mikroskopischer, nach letztwilliger Verfügung meines verewigten Freundes Prof. Burckhardt-Merian in meinen Besitz gelangter Präparate, die von einem 36jährigen Taubstummen herrühren, ist der größere Teil der Basalwindung der Schnecke vollständig verknöchert, während die mittlere und die obere Windung frei sind. Das Ganglion spirale enthält noch eine Anzahl Ganglienzellen. Hervorzuheben ist, daß bei der bis jetzt bekannt gewordenen partiellen Verknöcherung des Labyrinthes die Knochenneubildung in der Basalwindung am stärksten entwickelt war und gegen die Cupula allmählich an Ausdehnung abnahm.

Von den durch primäre und sekundäre Entzündungen des Labyrinths hervorgerufenen pathologischen Veränderungen im Labyrinthinneren sind hervorzuheben: Bindegewebsneubildung, Kalkablagerung und Hyperostose an den Labyrinthwänden, Wucherung von rötlichen, sukkulenten, die Labyrinthhöhle ausfüllenden Bindegewebsmassen und Umwandlung der Gewebsneubildung in Knochenmasse (Politzer, Moos, Steinbrügge, F. Schultze), Verdickung der Säckchen, Ampullen und Bogengänge (Voltolini, Virchows Archiv Bd. XXII), Ablagerungen von Pigment, Cholestearin und Kalksalzen im häutigen Labyrinthe, exzessive Epithelwucherung an der Innenseite der Säckchen und der Schneckenskalen (Politzer), Atrophie des häutigen Labyrinthes, fettige Degeneration und Schwund des Cortischen Organes. Daß auch durch behinderten Blutabfluß eine Exsudation im Labyrinthe entstehen kann, beweist ein von mir beobachteter Fall (63jähriger Mann) von Sarkom der Dura mater, welches die Nerven und Gefäße des inneren Gehörganges gänzlich komprimierte. An der Innenseite der Vorhofsäckchen, in der Schnecke und in den Bogengängen fand sich eine bis zu $^1/_3$ mm dicke plastische, fibrinöse Ablagerung. Nach meinen Sektionsbefunden treten die pathologischen Veränderungen (Exsudat, Bindegewebs- und Knochenneubildung) am häufigsten in der Scala tymp. der Schnecke auf. Nach Steinbrügge ist die unterste Schneckenwindung der am intensivsten erkrankte Teil des Labyrinthes.

Blau (Görlitz, Verh. d. Deutsch. otol Ges., Wien 1906) fand nach experimentellem Verschluß der Fenestra rotunda an Tieren absolute Reaktionslosigkeit auf Töne und Geräusche. Die Folge dieses Verschlusses ist erhöhter Labyrinthdruck und eine entzündliche Gerinnung der Labyrinthflüssigkeit, die zur Bindegewebs-, Knochenneubildung und degenerativen Veränderungen im N. cochleae führt. Die von den eitrigen Mittelohrprozessen induzierten Labyrinthentzündungen wurden in dem Abschnitte „Die Labyrintheiterungen" besprochen.

Den sekundären Entzündungen des Labyrinthes sind die im Gefolge der Meningitis purulenta oder der Meningitis cerebrospinalis epidem. auftretenden Hörstörungen anzureihen. Sie sind nach Ablauf der genuinen Meningitis im ganzen selten. Als anatomische Grundlage der Taubheit wurden eitrige Entzündung des Ependyms und Erweichung des Bodens des vierten Ventrikels, eitrige Infiltration, Ver-

Digitized by Google

fettung und Schrumpfung des Akustikusstammes und eitrige Entzündung des Labyrinthes mit ihren Ausgängen nachgewiesen.

Die bei der genuinen Meningitis auftretende Taubheit macht sich entweder sofort nach Rückkehr des Bewußtseins zwischen der 3. und 8. Woche der Erkrankung bemerkbar, oder sie entwickelt sich bald mehr, bald weniger rasch erst in der Rekonvaleszenz. Nur in vereinzelten Fällen ist die Hörstörung mit ein- oder beiderseitiger Blindheit, Strabismus und mit Lähmungen in anderen Nervenbezirken kombiniert (Knapp). Kinder werden in der Regel ganz taub und zeigen noch nach Monaten einen schwankenden, unsicheren Gang. Bei Erwachsenen hingegen kommt es selten zur totalen Taubheit; häufiger bleiben subjektive Geräusche und Hörstörungen verschiedenen Grades zurück, welche kaum je vollständig schwinden. Zuweilen erfolgt nach der Rekonvaleszenz eine bedeutende Besserung, die aber nach Monaten oder Jahren einer progressiven Verschlimmerung weicht. Moos berichtet über Hörstörungen bei Pachymeningitis haemorrhagica infolge hämorrhagischer Exsudation im Labyrinthe.

Ungleich häufiger werden Hörstörungen als Folgezustände der besonders im Kindesalter auftretenden Meningitis cerebrospinalis epidemica beobachtet. Von den anatomischen Veränderungen, welche bei dieser Krankheitsform in Beziehung zur Hörstörung gebracht werden, sind hervorzuheben: Erweichung oder Verdickung des Ependyms des vierten Ventrikels, eitrige Infiltration und Erweichung des N. acust. (Knapp, Gradenigo), Einbettung desselben in Meningealexsudat (Schwartze), Schrumpfung des Nervenstammes und endlich die eitrige Entzündung des häutigen Labyrinthes. Die Entstehung der letzteren ist auf das Eindringen des eitrigen Meningealexsudates durch den Aquaeductus cochleae in das Labyrinth zurückzuführen. Durch direkte Einwirkung des Krankheitserregers (Meningococcus, Diplococcus pneumoniae Weichselbaum, Bordoni-Uffreduzzi) auf die Labyrinthgefäße tritt zunächst nekrotischer Zerfall der Labyrinthgebilde (Steinbrügge) und weiterhin entzündliche Bindegewebs- und Knochenneubildung mit teilweiser Verödung der Labyrinthhöhle ein.

Die pathologische Anatomie kann bereits auf eine stattliche Reihe von Labyrinthbefunden bei der zerebrospinalen Meningitis hinweisen. Heller (Deutsches Archiv f. klin. Med. Bd. III) fand bei einem 42jährigen, an Mening. cerebrospinalis verstorbenen Manne beide Trommelhöhlen und den Vorhof mit Eiter erfüllt. — Bei einer 45jährigen Frau fand Heller zahlreiche punktförmige Ekchymosen an der eitrig infiltrierten Lam. spiral. Die N. acustici waren von Eiterzellen durchsetzt. Lucae (Arch. f. Ohrenheilk. Bd. V) sah bei einem 40jährigen Manne eitrige Entzündung des N. acust., der Säckchen, Ampullen und der Bogengänge. Habermann (Zeitschr. f. Heilk. Bd. VII, 1886) fand bei rezidivierender Meningitis cerebrospinalis, wo schon bei der ersten Attacke totale Taubheit eingetreten war, vollständige Zerstörung der Gebilde des inneren Ohres und Ersatz derselben durch Granulationsgewebe, eitrige Infiltration des R. cochlearis und vestibularis, Ausfüllung des Aquaed. cochleae durch Granulationsgewebe. Schwabach (Zeitschr. f. klin. Med. Bd. XVIII) fand eitrige Perineuritis des N. acusticus, hämorrhagische und eitrige, mit Granulationsbildung kombinierte Entzündung in der Scala tymp. der Schnecke und der Vorhofsauskleidung. Alt fand nach 9tägiger Krankheitsdauer eitrige Entzündung des Labyrinths und eitrige Infiltration des R. cochleae und des Ganglion spirale. Über Ausgänge der durch die epidem. Zerebrospinalmeningitis entstandenen Labyrinthentzündung in Bindegewebs- und Knochenneubildung liegen mehrfache Befunde vor, so von Schultze (Virchows Archiv Bd. CXIX, H. 1) bei einem 5 Jahre nach der Hirnaffektion verstorbenen, taubstumm gewordenen Kinde; von Moos (Zeitschr. f. Ohrenheilk. Bd. XII) bei einem nach Meningitis taubstumm gewordenen Mädchen; von Larsen und Mygind (Archiv f. Ohrenheilk. Bd. XXX) bei einem infolge von Meningitis cerebrospin. taubstumm gewordenen, im Alter von 27 Jahren an Tuberkulose verstorbenen Manne; von Scheibe (Zeit-

Digitized by Google

schrift f. Ohrenheilk. 1895) bei einem 4 Jahre vorher durch Zerebrospinalmeningitis ertaubten Knaben. Baginsky (Archiv f. Kinderheilk. 1900) fand kondensierende Ostitis im Felsenbeine und Degeneration des Hörnerven bei einem 13jährigen Mädchen, das 3 Monate vorher unter dem Symptomenbilde einer Zerebrospinalmeningitis ertaubt war. Alt fand in einem Falle mit 59tägiger Krankheitsdauer neben geringfügiger eitriger Infiltration eine das Labyrinthinnere nahezu ganz ausfüllende Bindegewebs- und Knochenneubildung und in einem anderen Falle mit 61tägiger Krankheitsdauer partielle Bindegewebs- und Knochenneubildung und vollständige Zerstörung des Nervenendapparates. — Goerke (Deutsch. Otologent. 1906) fand in 3 Fällen als Infektionsweg den Aquaeductus cochleae, einmal den Aquaed. vestibuli, in 11 Fällen hatte sich die Infektion längs des Hörnerven durch den inneren Gehörgang vollzogen. In den meisten der hierher gehörigen Fälle fanden sich auch degenerative Veränderungen im N. acusticus und am Cortischen Organ.

Gradenigo sah neben dem Akustikus auch den Fazialis entzündlich erkrankt.

Die epidemische Zerebrospinalmeningitis tritt unter dem Symptomenbilde der Meningitis mit Kopfschmerz, Fieber, Erbrechen, Bewußtlosigkeit auf, wozu sich bisweilen Konvulsionen gesellen.

Die durch die Erkrankung bedingte Hörstörung entwickelt sich nach den übereinstimmenden Mitteilungen von Moos und Knapp in den meisten Fällen in der 1. oder 2. Woche, selten später. Auf die Entstehung der Taubheit scheint die Intensität der Allgemeinerkrankung von geringerem Einflusse zu sein als ihr epidemischer Charakter. Während sehr schwere Fälle oft ohne Hörstörung genesen, entwickelt sich häufig bei den Abortivformen komplette Taubheit. Gottstein beobachtete während einer Epidemie totale Taubheit bei Kranken, die durch einige Tage über Abgeschlagenheit, Kopfschmerz, Nackensteifheit klagten oder die nach Ablauf der stürmischen Symptome (Fieber, Erbrechen, Konvulsionen, Bewußtlosigkeit, Nackenkontraktur) schon nach 2—3 Tagen das Bett verlassen konnten. Aus den an mich gelangten Mitteilungen von Ärzten, die größere Epidemien zu beobachten Gelegenheit hatten, geht hervor, daß bei manchen Epidemien nur vereinzelte Hörstörungen vorkommen, während bei anderen die meisten der mit dem Leben Davongekommenen taub werden.

Ähnliche Beobachtungen wurden auch in mehreren Gegenden Deutschlands gemacht. So berichtet Bezirksarzt Dr. Roth an Ziemssen (Handb. II, S. 530, zit. von Moos), daß die in der Bamberger Taubstummenanstalt aus dem Kreise Oberfranken im Jahre 1874 verpflegten 42 Zöglinge sämtlich durch die Genickstarre taubstumm geworden waren. Die Stadt Bamberg selbst, in welcher die Epidemie eine sehr bedeutende gewesen sein soll, war nur mit 4 Fällen beteiligt. Von den 1875 aufgenommenen 9 Fällen waren 8 ebenfalls infolge von Zerebrospinalmeningitis taub geworden und ebenso hatten sämtliche 1876 aufgenommenen 8 Fälle die Taubheit durch dieselbe Krankheit akquiriert.

Die Taubheit nach abgelaufener Mening. cerebrospin. epid. ist in der überwiegenden Mehrzahl beiderseitig. Bei ungleicher Affektion beider Gehörorgane ist ein Ohr in der Regel ganz taub, das andere hochgradig schwerhörig. Nach Kirchner werden selbst bei totaler Sprach- und Tontaubheit manche kratzende und knirschende Geräusche noch auffallend gut perzipiert.

Das auffälligste Begleitsymptom der Taubheit nach Mening. cerebrospinalis ist der taumelnde Gang (Entengang). Moos fand Gleichgewichtsstörungen in der Hälfte der von ihm beobachteten Fälle; nach meinen Aufzeichnungen waren sie in mehr als $^2/_3$ der Fälle vorhanden. Der schwankende, unsichere Gang dauert umso länger, je jünger das Individuum zur Zeit der Erkrankung war. In der Regel schwinden die Gleichgewichtsstörungen allmählich nach mehreren Monaten, ausnahmsweise erst nach einem Jahre, bei älteren Individuen rascher als bei Kindern (Alt). Ob diese Gleichgewichtsstörungen auf beiderseitiger Zerstörung des Vestibularapparates beruhen,

Digitized by Google

wie Alt annimmt, oder, wie Barany glaubt, auf Mitbeteiligung zerebellarer Bahnen, ist noch unentschieden.

Subjektive Geräusche sind bei Erwachsenen häufig. Bei Kindern, welche selten über Ohrensausen klagen, scheinen sie minder lästig zu sein.

Die Taubheit ist in einzelnen Fällen mit ein- oder beiderseitiger Sehstörung oder Blindheit, mit Sprachstörung und Lähmung in anderen Nervenbezirken kombiniert. Gleich der Hörstörung können auch die Sehstörungen wieder schwinden.

Die Diagnose wird durch den am Kranken selbst beobachteten oder anamnestisch erhobenen charakteristischen Symptomenkomplex sichergestellt. Gestützt wird die Diagnose durch das Ergebnis der im Beginne der Erkrankung ausgeführten Lumbalpunktion (Meningokokken Weichselbaum).

Die Prognose ist im allgemeinen ungünstig. Vollständige Rückkehr zur Norm dürfte selten vorkommen. Moos bemerkt jedoch richtig, daß sich das prozentuelle Verhältnis der Geheilten und Gebesserten für den praktischen Arzt, der die Fälle während der Epidemie an Ort und Stelle beobachtet, weit günstiger gestaltet als für den Spezialisten, dem die Taubgewordenen erst Wochen oder Monate nach der Epidemie zugeführt werden. Fälle von Taubheit, bei denen sich die Hörfähigkeit in der Rekonvaleszenz auf einem Ohre, seltener auf beiden so bessert, daß die Sprache auf kurze Distanz verstanden werden kann, kommen nur vereinzelt vor. Nach Moos ist das Auftreten subjektiver Gehörsempfindungen in der Rekonvaleszenz und die Perzeption musikalischer Töne als günstiges prognostisches Moment für die Hörzunahme anzusehen. Die Wiederkehr des Hörvermögens für die Sprache ist nicht immer von Dauer, da nach meinen Beobachtungen später wieder vollständige Taubheit eintreten kann.

Die Behandlung bleibt fast immer erfolglos. Wo sich im Verlaufe der Meningitis die ersten Symptome von seiten des Gehörorganes geltend machen, ist der Leitersche Kühlapparat über die Ohr- und Mastoidealgegend zu applizieren (Kirchner). Kommt der Kranke kurze Zeit nach Ablauf der Hirnhautentzündung in Behandlung, so muß man versuchen, auf die Resorption der möglicherweise noch nicht organisierten Exsudate hinzuwirken. Demgemäß sind für den internen Gebrauch das Jodkali (0,5—2,0 g pro die) oder Ammon. jodat. (Ammon. jodat. 5,0, Mixt. gummos. 100,0; Syr. cort. aur. 15,0. DS. 3mal täglich 1 Eßlöffel), das Pilocarp. muriat. (4—6 Tropfen einer 2prozentigen Lösung innerlich oder 2—4 Tropfen subkutan injiziert) und extern eine Jod-, Jodoform- oder Jodolsalbe auf den Warzenfortsatz zu verordnen und die Trink- und Badekur in einem Jodbade zu empfehlen. Der innerliche und äußerliche Gebrauch des Strychnin. nitr. blieb stets erfolglos; desgleichen die Elektrizität, deren Anwendung Moos nur auf Fälle beschränkt, bei denen noch ein gewisser Grad von Hörfähigkeit besteht.

### Panotitis.

Mit diesem Namen bezeichne ich eine Erkrankungsform des Gehörorganes, bei der Mittelohr und Labyrinth gleichzeitig oder rasch hintereinander von der Entzündung ergriffen werden.

Sie tritt vorzugsweise bei Kindern, als genuine Erkrankung oder im Verlaufe der skarlatinösen Diphtheritis und dann stets beiderseitig auf und führt nach auffallend kurzer Dauer zu totaler Taubheit.

Die genuine Form beginnt mit starkem Fieber, zu welchem öfters mit oder ohne Bewußtlosigkeit eklamptische Anfälle hinzutreten, deren Dauer zwischen einigen Stunden und mehreren Tagen variiert. Nach Wiederkehr des Bewußtseins ist das betreffende Individuum total taub und

Digitized by Google

es stellt sich meist erst nach mehreren Tagen, selten schon vor der Rückkehr des Bewußtseins, ein beiderseitiger Ohrenfluß mit Perforation der Trommelfelle ein. In allen Fällen war die Affektion mit taumelndem, schwankendem Gange verbunden.

Die hier skizzierte Krankheitsform möge durch die kurze Schilderung einiger Krankheitsfälle illustriert werden.

Der erste Fall betrifft einen Knaben, der nach Angabe seines Vaters im Alter von $2^1/_2$ Jahren während einer durch 14 Tage andauernden fieberhaften, mit wiederholten eklamptischen Anfällen und beiderseitigem Ausflusse verbundenen Erkrankung taub wurde. Die Otorrhöe soll angeblich bis zum 6. oder 7. Lebensjahre gedauert haben.

Eine im 13. Lebensjahre auftretende akute Peritonitis führte den Tod herbei. Die Nekroskopie ergab: Trommelfelle und Trommelhöhlenschleimhaut normal, Hammer und Amboß beweglich. Der Steigbügel beiderseits starr und unbeweglich; die Nische des runden Fensters ist durch ein kleines Grübchen angedeutet, dessen Grund von einer festen Knochenmasse gebildet wird.

**Histologischer Befund** (Fig. 320). Der Schneckenraum (o) ist durch neugebildetes Knochengewebe vollständig ausgefüllt,

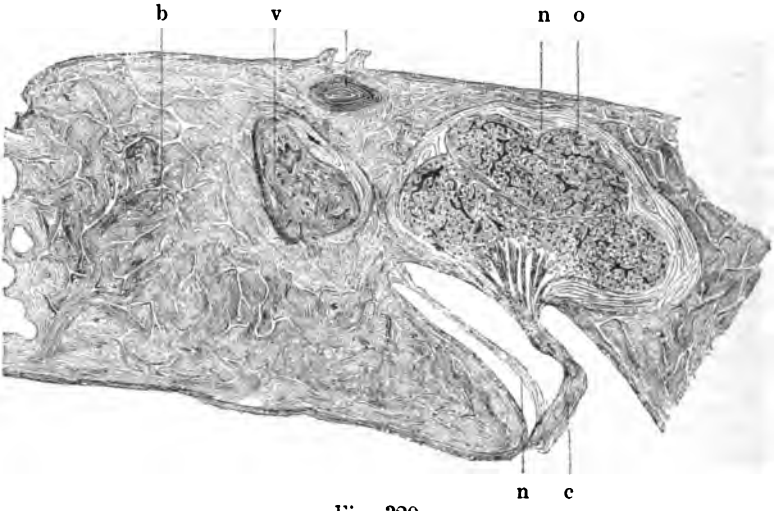


Fig. 320.

welches den Charakter eines gefäßreichen Periostalknochens zeigt. Die Schneckenwindungen sind durchwegs genau zu unterscheiden; die Schneckenkapsel grenzt sich deutlich von dem Belegknochen des Felsenbeins ab. Der Hörnerv (c) tritt mit seinen vollständig geordneten, markhaltigen und unverfetteten Nervenbündeln in die Spindel ein, doch lassen sich die Nervenfasern nur eine kurze Strecke in der neugebildeten Knochenmasse verfolgen. Der Vorhof (v) ist durch den hyperplastischen Prozeß zu einer schmalen, eckigen, mit einem rundlichen Epithel ausgekleideten Spalte verengt. Die Bogengänge (b) fehlen gänzlich. Nur bei stärkerer Vergrößerung sind die betreffenden Stellen durch die eigentümliche Struktur des neugebildeten, die Kanäle vollkommen ausfüllenden Knochengewebes erkennbar. In diesem Falle ist die Ausfüllung der Labyrinthhöhle mit neugebildetem Knochengewebe zweifellos als Ausgang einer Labyrinthentzündung anzusehen.

Ein 6jähriges Kind erkrankt unter starkem Fieber, zu dem nach mehreren Stunden ein eklamptischer Anfall ohne Bewußtlosigkeit hinzutritt. Nach 36 Stunden plötzliche Taubheit. Am 10. Tage stellt sich mit dem Nachlassen des Fiebers beiderseitiger Ohrenfluß ein, welcher nach 14 Tagen aufhört. 4 Tage später bildet sich ein Abszeß hinter dem rechten Ohre, welcher eröffnet wird

Digitized by Google

und nach kurzer Zeit heilt. — 5 Monate nach Beginn der Erkrankung ergibt die Untersuchung: rechts trockene Perforation hinter dem Hammergriff, links an der entsprechenden Stelle eine mit der inneren Trommelhöhlenwand verwachsene Trommelfellnarbe. Hörfunktion für jede Art von Tönen und Geräuschen vollständig erloschen.

Bei einem 3jährigen Knaben trat 3 Wochen vor der ersten Untersuchung heftiges Fieber und Kopfschmerz ohne Trübung des Bewußtseins ein. Nach 2 Tagen zeigte sich mit dem Schwinden des Fiebers beiderseits ein leichter Ohrenfluß. Gleichzeitig bemerkten die Eltern, daß das Kind total taub geworden war und beim Gehen so stark taumelte, daß es nach einigen Schritten umfiel. Objektiver Befund: Perforation beider Trommelfelle, totale Taubheit ohne Spur von Schallempfindung.

Daß in diesen Fällen Mittelohr und Labyrinth vom Entzündungsprozesse ergriffen wurden, kann keinem Zweifel unterliegen. Ob jedoch der Prozeß in beiden Gehörsabschnitten gleichzeitig oder in einem früher als im anderen auftrat, ließ sich — da die Fälle nicht im Beginne der Erkrankung beobachtet wurden — nicht entscheiden. Das späte Auftreten des Ohrenflusses, 10 Tage nach dem Entstehen der Affektion im 2. Falle, würde dafür sprechen, daß die Eiterung möglicherweise vom Labyrinthe ausging und daß sie sich nach Durchbruch des runden oder ovalen Fensters auf das Mittelohr fortgepflanzt hat.

Die Prognose dieser Entzündungsform ist ungünstig.

**Therapie.** Der innerliche Gebrauch des Jodkali, länger fortgesetzte Einreibungen von Jod- und Jodoformsalben hinter dem Ohre, subkutane Injektionen einer 2prozentigen Lösung von Pilocarp. mur. (2—4 Tropfen durch 20—30 Tage), die Trink- und Badekur im Jodbade Hall erweisen sich meist erfolglos.

Zur diphtheritischen Form der Panotitis zählen diejenigen Fälle, bei denen im Verlaufe einer skarlatinösen Diphtheritis totale Taubheit eintritt (Blau). Diese wird entweder durch eitrige Entzündung der häutigen Labyrinthgebilde oder durch Mikrokokkeninvasion in das Labyrinth bedingt, welche zur Desorganisation der Endausbreitung des N. acusticus führt.

Die Prognose der Panotitis diphtherica ist, wie die von Moos und O. Wolf beobachteten Fälle zeigen, nicht absolut ungünstig. Als therapeutisches Mittel hat sich das von mir gegen Labyrinthexsudationen zuerst empfohlene Pilocarpin. mur. in einzelnen Fällen bewährt. Bei einem von Moos beobachteten Falle (Zeitschr. f. Ohrenheilk. Bd. XIII) von totaler Taubheit infolge einer skarlatinös-diphtherischen Mittelohreiterung bei einem 7jährigen Mädchen wurde durch subkutane Pilokarpininjektionen, welche in schwacher Konzentration durch mehrere Monate fortgesetzt wurden, links eine Besserung bis $3\frac{1}{2}$ m für mäßig laute Sprache erzielt. — Oskar Wolf (Korrespondenzbl. f. Schweizer Ärzte 1883) berichtet über einen glänzenden Erfolg der Pilokarpinbehandlung bei einem 6jährigen Mädchen, welches am 10. Tage der Erkrankung infolge von skarlatinöser Diphtheritis taub wurde und das nach 8—10tägiger Anwendung des Mittels laute Sprache in der Nähe des Ohres und in der 20. Woche der Beobachtung Flüstersprache auf 1 m Distanz verstand.

### 5. Leukämische Taubheit.

Im Verlaufe von Leukämie kommt es im Gehörorgane ebenso wie in anderen Organen (Leber, Nieren, Lymphdrüsen, an serösen und Schleimhäuten) zu exsudativen und hämorrhagischen Prozessen, deren Sitz vorzugsweise das Labyrinth, seltener das Mittelohr ist. Die Häufigkeit der Koinzidenz von Hörstörung mit Leukämie wurde von Vidal und Isambert in übereinstimmender Weise auf ungefähr 10 Proz. aller Leukämiefälle geschätzt. Die in der Regel im mittleren Lebensalter auftretende Erkrankung betrifft

Digitized by Google

häufiger das männliche als das weibliche Geschlecht. Der erste klinisch beobachtete und pathologisch-anatomisch untersuchte Fall von leukämischer Taubheit wurde von mir auf dem Baseler otologischen Kongresse 1884 demonstriert.

Ein 32jähriger, mit hochgradiger lienaler, glandulärer und myelogener Leukämie behafteter Mann, der als Knabe längere Zeit an linksseitiger Otorrhöe gelitten hatte, wurde ungefähr ein Jahr vor seinem Tode über Nacht plötzlich auf beiden Ohren vollkommen taub. Die objektive Untersuchung der Gehörorgane 2 Monate vor seinem Tode ergab: Trübung und Retraktion des rechten und fast gänzliche Zerstörung des linken Trommelfells, dabei komplette bilaterale Taubheit. Die Diagnose wurde auf leukämische Exsudation im Labyrinthe gestellt. Bei der Sektion fand sich außer den charakteristischen Erscheinungen der Leukämie rechts: Einziehung des Trommelfells, starke Verdickung der Mittelohrschleimhaut und der Gelenksüberzüge der Gehörknöchelchen; links: totaler Defekt der

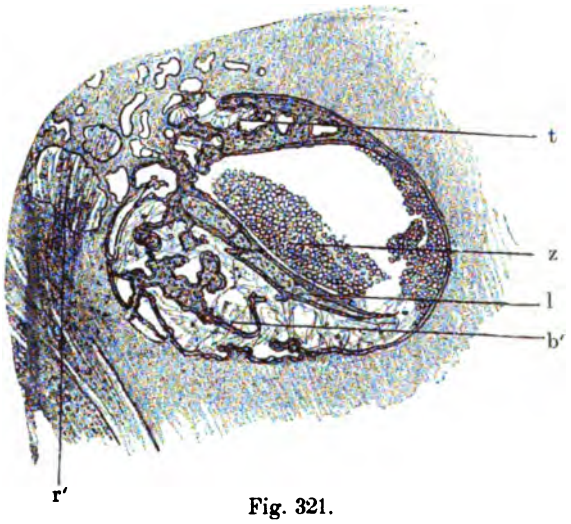


Fig. 321.

Durchschnitt der Basalwindung der Schnecke von einem 32jährigen, tauben, an Leukämie verstorbenen Manne. l = Lamin. spiral. b' = Bindegewebs- und Knochenwucherung in der Scala tymp. z = leukämische Plaques in der Scala vestibuli. t = Knochenwucherung an der medialen Wand der Scala vestibuli. r' = atrophisches Ganglienlager im Canal. ganglionaris.

Membrana tympani, des Hammers und Amboßes, Schwellung und Verdickung der Trommelhöhlenschleimhaut.

Die histologische Untersuchung des inneren Ohres lieferte die Bestätigung der klinischen Diagnose: Durchschnitte der Schnecke (Fig. 321) zeigen die Scala tymp. von einem unregelmäßig verzweigten, mit der Knochenwand des Schneckenkanales zusammenhängenden Knochengerüste (b') durchsetzt, dessen Räume neugebildetes Bindegewebe in den verschiedenen Stadien der Entwicklung enthalten. In der Scala vestibuli findet man außer einer mäßigen Knochenwucherung (t) an der medialen Schneckenwand auf der Spiralplatte (l) aufliegende, aus Lymphzellen bestehende leukämische Plaques (z) und die häutigen Bogengänge von einem jungen zellen- und gefäßreichen Bindegewebe eingehüllt, welches den perilymphatischen Raum ganz ausfüllt. Das Innere der membranösen Bogengänge ist von leukämischen Lymphzellen erfüllt. Ähnliche Lymphkonglomerate fanden sich allenthalben im Vorhofe des rechten Ohres und ebenso im linken Labyrinthe, wo man nur Spuren von Bindegewebsneubildung wahrnimmt. Seit der Publikation dieses Falles ist die pathologische Anatomie der leukämischen Taubheit durch eine Reihe interessanter Befunde bereichert worden.

Steinbrügge (Zeitschr. f. Ohrenheilk. Bd. XVI) fand bei einem 25jährigen leukämischen Individuum, das 14 Tage vor dem Tode rechts plötzlich taub wurde, alte bindegewebige Verwachsungen an den Fensternischen, in der Schnecke

Digitized by Google

starke Blutextravasate, welche das Cortische Organ bedeckten, desgleichen reichliches Blutextravasat im Sacculus; Lannois (Ann. d. malad. de l'oreille 1892) bei einem sorgfältig beobachteten und histologisch genau untersuchten 34jährigen Manne, der 8 Monate vor dem letalen Ausgange unter Menièreschen Symptomen ertaubte, Blutextravasate im Vorhof und in den Bogengängen, in Organisation begriffene Fibringerinnsel, Bindegewebsneubildung in den knöchernen Bogengängen, Zellinfiltration in der Scala vestibuli der ersten Schneckenwindung. In einem Falle Wagenhäusers, betreffend eine 35jährige Frau mit lienaler Leukämie, fanden sich in der Schnecke und im Vorhof Extravasate, in den Ampullen und Bogengängen vom Periost ausgehende Bindegewebsneubildung und stellenweise auch Knochenneubildung (Archiv f. Ohrenheilk. Bd. XXXIV). Ferner beschreiben Weber, H. Parkes und Lake (Proceedings of the Royal Med. a. Chir. Society 1900) einen Fall mit Neubildung von fibrinösem und Knochengewebe in der Scala tympani und in den perilymphatischen Räumen der Bogengänge bei einem Manne mit lienaler und medullärer Leukämie, der 6 Monate vor seinem Tode unter dem Symptomenbilde der Menièreschen Krankheit ertaubte, und Finlayson (Brit. med. Journ. 1890) Hämorrhagien im Vorhof und in der Schnecke bei einer 25jährigen Frau, die unter Menièreschen Symptomen beiderseits hochgradig schwerhörig wurde. Schwabach (Zeitschr. f. Ohrenheilk. Bd. XXXI) fand leukämische Infiltrate und Blutungen im Labyrinthe; Alt und Pineles (Wiener klin. Wochenschr. 1896) leukämische Infiltration der Akustikuskerne. Gradenigo (Archiv f. Ohrenheilk. Bd. XXIII) konnte bei einem Manne mit hochgradiger Leukämie und beiderseitiger Hörstörung nur eine ausgebreitete Wucherung der Mittelohrschleimhaut mit parenchymatösen Blutungen, jedoch keine Veränderungen im Labyrinthe nachweisen.

Die lymphomatösen Erkrankungen des Gehörorganes sind von Alexander anatomisch und klinisch untersucht worden (Zeitschr. f. Ohrenheilk. 1906). Von anatomischen Veränderungen beobachtete Alexander Labyrinthblutungen mit partieller oder totaler Kompression des häutigen Labyrinthes, lymphoide Infiltrate in den Nervenscheiden des Akustikus und in den labyrinthären Nervenendstellen, ferner Durchblutung und lymphoide Infiltration der Ganglien oder des proximalen Teiles und der Wurzeln des Akustikus, degenerative Veränderungen am Akustikus selbst oder im zentralen Teile des Hörnerven und der regionären Hirnoberfläche, wie subpiale Blutungen am ganzen Hirnstamm, ausgehend von einer vom Kleinhirnbrückenwinkel in das Kleinhirn ziehenden Blutung. Bei einem Chlorom fand Alexander im Labyrinthe Tumormassen, wiederholte Blutungen, die eine bedeutende Ektasie der Pars inferior labyrinthi hervorriefen. In einem Falle akuter lymphoider Leukämie mit Lymphosarkom und in einem Falle von chronischer lymphoider Leukämie zeigten sich in der Labyrinthkapsel otosklerotische Veränderungen, die mikroskopisch mit den von mir bei Otosklerose gefundenen Knochenveränderungen vollständig übereinstimmten. — Eine Prädilektionsstelle für perilymphatische Blutungen liefern die Bogengänge und Ampullen.

Die chronischen Fälle zeigen Neubildung von Bindegewebe mit teilweiser Obliteration des häutigen Labyrinthes, ausgedehnte degenerative Veränderungen an den Nervenendstellen und Pigmentation.

Bei 31 von Alexander untersuchten Lymphomatösen fanden sich folgende Formen lymphoider Ohrerkrankungen: 1. akuter exsudativer Mittelohrkatarrh, 2. akuter und subakuter Tubenkatarrh mit eventuellem Auftreten lymphoider Tumoren in der Tube (in Fällen von Lymphosarkom oder Chlorom), 3. akute hämorrhagische (eitrige) Mittelohrentzündung, 4. akute hämorrhagische Mastoiditis, 5. akute hämorrhagische Panotitis (Politzer), 6. akute Labyrinthitis, 7. akute Neuritis acustica leucaemica, 8. Gehörgangsblutung, 9. Mittelohrblutung, 10. Labyrinthblutung.

Die leukämische Erkrankung des Labyrinthes setzt entweder plötzlich mit totaler Taubheit, Schwindel, ausgesprochenem Menièreschen Symptomenkomplex ein oder sie beginnt mit mäßiger Schwerhörigkeit, der nach Wochen oder Monaten eine rasche Verschlimmerung bis zur Ertaubung folgt (Kast, Kümmel). Nach Schwabach tritt die Hörstörung bei akuter Leukämie im Anfangstadium der Erkrankung, in chronischen Fällen erst im späteren Stadium auf. Wo sich im Verlaufe der leukämischen Ohrerkrankung das Hörvermögen bessert (Blau) oder ganz normal wird, dürfte es sich um katarrhalische Erkrankungen des Mittelohres oder um geringfügige

Digitized by Google

Veränderungen im Labyrinthe gehandelt haben. Bei den schweren Formen tritt infolge leukämischer Exsudation (Lymphozytenanhäufung und Hämorrhagien) im Labyrinthe reaktive Entzündung des Endosts und des häutigen Labyrinthes ein, welche zur bindegewebigen Verödung und partieller Verknöcherung des Labyrinthes führt. Die Prognose der leukämischen Taubheit ist mit Rücksicht auf das Grundleiden ungünstig.

### 6. Die syphilitischen Erkrankungen des inneren Ohres.

Die syphilitischen Labyrintherkrankungen entwickeln sich selten gleichzeitig mit der sekundären Haut- oder Halsaffektion (einmal nach meiner Beobachtung schon am 7. Tage nach der primären Infektion). Öfter treten sie als Spätform der Syphilis, gewöhnlich zu Ende des sekundären oder zu Beginn des tertiären Stadiums auf, oder sie erscheinen erst nach 1—2 Jahren, selten später, mit neuerdings hervorbrechenden Syphilissymptomen (in einem meiner Fälle mit Gumma am Schädel nach 21 Jahren) oder ohne anderweitige Spuren von Syphilis. Die Labyrinthsyphilis kann somit als alleiniges Symptom der noch nicht erloschenen allgemeinen Syphilis entweder auf das innere Ohr lokalisiert oder gleichzeitig mit katarrhalischer oder eitriger Mittelohrentzündung auftreten. Ebenso kann sich die syphilitische Affektion des Labyrinthes zu einer schon vor der Infektion bestandenen Mittelohrerkrankung hinzugesellen. Die Angaben über die Häufigkeit der Labyrinthsyphilis unter den syphilitischen Ohrerkrankungen variieren von 7—48 Proz. (Schwabach, Kretschmann, Wiese).

Die anatomischen Veränderungen bei der Labyrinthsyphilis sind nur wenig gekannt. Ob es in rezenten Fällen zu einer plastischen Exsudation im Labyrinthe gleich der bei Iritis syphilit. kommt, ist nicht erwiesen. Auch über inveterierte Formen liegen nur spärliche Befunde vor. Toynbee fand in einem Falle Verdickung des Periosts im Vestibulum; Moos (Virch. Arch. Bd. LX, S. 313) bei einem 37jährigen syphilitischen Individuum, bei dem plötzlich intensive subjektive Geräusche, Schwindelanfälle und Kopfschmerz auftraten, zu denen sich später Schwerhörigkeit gesellte: Verdickung des Periosts im Vestibulum, die Stapesplatte aufgetrieben und unbeweglich, das Bindegewebe zwischen häutigem und knöchernem Labyrinthe kleinzellig infiltriert, hyperplastisch, das Cortische Organ und die Bogengänge zellig infiltriert, Akustikus normal. Moos und Steinbrügge (Zeitschr. f. Ohrenheilk. Bd. XIV) fanden in einem Falle von Taubheit bei tertiärer Syphilis: Erweiterung der kleinzellig infiltrierten Knochenräume im Schläfebeine und in der Labyrinthkapsel, Blutaustritte zwischen den Nervenfasern des Akustikus, in der Schnecke und den von mir schon früher nachgewiesenen Zerfall der Ganglienlager im Rosenthalschen Kanale. Downie (Zeitschr. f. Ohrenheilk. Bd. XXX) sah einen hereditär luetischen Knaben unter Schmerzen und Sausen ertauben. Kurze Zeit darauf trat Exitus unter Bulbärsymptomen ein. Mittelohr normal; der Stapes knöchern fixiert, der innere Gehörgang stark verengt; Vorhof und Bogengänge waren von neugebildeter Knochenmasse erfüllt. Die Schnecke durch Verdickung des Modiolus und der Lamina spiralis verkleinert. Manasse (Vers. deutscher Naturforscher u. Ärzte 1899) fand bei einem Luetiker, der das Bild der nervösen Schwerhörigkeit darbot, kleine multiple Rundzelleninfiltrate im Verlaufe des Nervus acusticus und an seiner Eintrittstelle in die Schnecke, die er für spezifische Infiltrate hält; in einem zweiten Falle (Zeitschr. f. Ohrenheilk. Bd. XXXIX) Bindegewebsneubildung in der Scala tympani und vestibuli, sowie in den perilymphatischen Räumen des Vestibularapparates beider Labyrinthe. Ferner fanden sich reichliche teilweise lymphomähnliche Infiltrate in beiden N. acustici.

Ein von mir beobachteter Fall betraf einen 50jährigen Mann, der seit 10 Jahren infolge einer syphilitischen Affektion taub war und an Phthisis pulmonum starb. Die histologische Untersuchung ergab vorwiegend Veränderungen im Ganglion spirale. In ihm lagerten teils kleine, rundliche, körnige Zellen ohne deut-

Digitized by Google

lichen Kern, teils ovale und eckige Zellen, von denen nur einzelne den Kern erkennen ließen (Atrophie und Zerfall der Ganglienzellen im Ganglion spirale). An der Spiralmembran, im Vorhofe und an den Bogengängen waren keine Veränderungen sichtbar. Atrophie und Zerfall der Ganglienzellen im Rosenthalschen Kanale fanden auch Moos und Steinbrügge neben Atrophie der Akustikusfasern zwischen den Blättern der Lamina spiralis ossea, besonders im Bereiche der ersten Schneckenwindung.

Die syphilitischen Erkrankungen des Hörnerven sind allerdings meist mit Erkrankung des Labyrinthes kombiniert, doch kommen sie auch isoliert vor und beruhen dann auf Neuritis resp. Perineuritis gummosa, weit häufiger jedoch auf basaler gummöser Meningitis (Rosenstein, Archiv f. Ohrenheilk. Bd. LXV); selten handelt es sich um eine Druckatrophie des Akustikus durch periostitische Auflagerungen an der Tabula vitrea des inneren Gehörganges (Zeißl, Konstitutionelle Syphilis, Erlangen 1864).

Die von Heubner beschriebenen Veränderungen in den Blutgefäßen bei Syphilis sind bisher nur in je einem Falle von Baratoux und Kirchner gesehen worden. Letzterer fand eine typische Endarteriitis luetica an den Blutgefäßen der Trommelhöhlenschleimhaut, periostitische linsenförmige Knochenauflagerungen auf dem Promontorium und Höhlenbildungen in der Labyrinthwand (identisch mit dem von mir beschriebenen Befunde bei Otosklerose). Beobachtungen über anatomische Veränderungen in den Akustikuskernen liegen bisher nicht vor.

**Symptome.** Die Labyrinthsyphilis (Cochlitis, Roosa) setzt oft mit plötzlich auftretenden subjektiven Geräuschen, Schwindel, Gleichgewichtsstörungen und hochgradiger Schwerhörigkeit ein (Kipp). Seltener zeigt die Hörstörung einen progressiven Charakter wie bei der Otosklerose. Die meist sehr intensiven Ohrgeräusche dauern selbst nach vollständiger Ertaubung ununterbrochen an, während Schwindel und Gleichgewichtsstörungen schon nach mehreren Monaten schwinden. Roosa beobachtete Diplakusis, Moos und Steinbrügge (Zeitschr. f. Ohrenheilk. Bd. XIV) Schmerzempfindungen im Ohre, welche auf eine Periostalwucherung im Labyrinthe bezogen wurden.

Baráný (Jahrb. f. Psychiatrie 1907) beobachtete bei einem normal hörenden Luetiker starken Nystagmus zur gesunden Seite und Unerregbarkeit des Vestibularapparates für kalorische Reize gleichwie nach Drehung um die Körperachse. Er führt diese Symptome auf eine isolierte luetische Erkrankung des Vestibularapparates zurück.

Die objektive Untersuchung ergibt normalen Trommelfellbefund oder Veränderungen, welche von bestehenden oder abgelaufenen Mittelohraffektionen herrühren. Zweimal fand ich eigentümliche, scharfbegrenzte, weißliche Plaques am Trommelfell. Der Tubenkanal ist normal wegsam oder bei gleichzeitiger Nasenrachenaffektion und Mittelohrkatarrh geschwellt, verengt oder bei Ozaena syph. durch Krusten verlegt. Mehrere Male fand ich die Lymphdrüsen über dem Warzenfortsatze stark geschwellt*).

Die Hörstörung ist in den meisten Fällen hochgradig. Die Affektion ist selten einseitig; bei beiderseitiger Erkrankung ist ein Ohr gewöhnlich stärker ergriffen als das andere. Die Hörweite für Uhr und Hörmesser ist selbst bei leichteren Fällen sehr gering, bei hochgradiger Schwerhörigkeit gleich Null. Lufteintreibungen üben keinen merklichen Einfluß auf die Hörweite. Die Perzeption durch die Kopfknochen für Uhr und Hörmesser ist ganz aufgehoben; die Stimmgabel wird bei einseitiger Ohraffektion konstant gegen das normale oder besser hörende Ohr lateralisiert (Rohrer); bei beiderseitiger totaler Taubheit fehlt die Stimmgabelperzeption gänzlich. Der Rinnesche Versuch ist auch bei

*) Vgl. St. J. Roosa, Zeitschr. f. Ohrenheilk. Bd. IX, S. 303. — Derselbe, Syphilis of the Cochlea. The medical Record XLVII.

Digitized by Google

hochgradiger Hörstörung öfter positiv (Rohrer), bei totaler Taubheit zuweilen scheinbar negativ, in dem Sinne, daß die Kranken das Gefühl der Vibrationen am Schädel mit der Tonempfindung verwechseln. Die Perzeption für hohe Töne ist in der Mehrzahl der Fälle stärker herabgesetzt als die für tiefe Töne.

**Verlauf und Ausgänge.** Der Verlauf der Labyrinthsyphilis ist nach den übereinstimmenden Beobachtungen von v. Tröltsch, Roosa, Hutchinson, Schwartze, Knapp, Moos, Buck, Baratoux, Hermet und nach meinen eigenen Erfahrungen durch die rapide Entwicklung der Hörstörung charakterisiert. Ich sah Fälle, in denen schon am 3. Tage nach Beginn der Hörstörung die Taubheit eine nahezu vollständige war. Öfters jedoch entwickelt sich die Schwerhörigkeit allmählich, um längere Zeit stationär zu bleiben, bis nach Monaten oder Jahren eine plötzliche Verschlimmerung eintritt. Merkliche Schwankungen der Hörweite sind selten. Daß Schädelerschütterungen leichteren Grades genügen, eine auffallende Verschlimmerung herbeizuführen (v. Tröltsch, Urbantschitsch, Gruber), kann ich aus eigener Erfahrung bestätigen. Wo Besserung oder Heilung erfolgt, geschieht dies selten sprungweise. Bei fortschreitender Besserung kehrt auch die Perzeption durch die Kopfknochen zurück. In einem meiner Fälle nahm die Perzeptionsfähigkeit für den Hörmesser vom Ohre gegen die Stirngegend allmählich zu.

**Diagnose.** Die Diagnose ist mit Sicherheit auf Labyrinthsyphilis zu stellen, wenn an der Haut, an den Schleimhäuten oder im Auge Symptome sekundärer Syphilis ausgeprägt sind oder ihr früheres Bestehen sich aus der Anamnese als unzweifelhaft ergibt und die Hörstörung sich unter den früher angeführten Symptomen rasch entwickelt. Bei jugendlichen Individuen insbesondere ist die rapid zunehmende Schwerhörigkeit bei fehlenden objektiven Symptomen einer Mittelohraffektion genügend, den Verdacht auf Labyrinthsyphilis zu erregen. Bei mehreren jugendlichen Kranken, von denen die primäre Infektion in Abrede gestellt wurde, konnte ich bei genauer Untersuchung den sicheren Nachweis einer allgemeinen Syphilis als Grundlage der Hörstörung liefern. Wo bei bestehender oder abgelaufener Syphilis das Mittelohr erkrankt, läßt sich aus der Art der Entwicklung der Hörstörung, der mangelnden Perzeption der Uhr und des Hörmessers durch die Kopfknochen, dem auffallend verkürzten Schwabachschen Versuch (Emerson) mit großer Wahrscheinlichkeit auf eine Komplikation mit luetischer Labyrinthaffektion schließen. Schwieriger wird die Diagnose, wenn die Hörstörung sich allmählich und erst nach einer Reihe von Jahren nach abgelaufener Syphilis ausbildet, da sich in solchen Fällen die Entwicklung einer von der abgelaufenen Syphilis unabhängigen Otosklerose nicht ausschließen läßt. Bei Kindern, deren Angaben bei der Hörprüfung oft widersprechend und deshalb nicht verwertbar sind, liefern nur die objektiven Symptome sichere diagnostische Anhaltspunkte.

Als syphilitische Labyrintherkrankungen hereditären Charakters sind die im kindlichen Alter sich entwickelnden Formen von meist beiderseitiger, hochgradiger Schwerhörigkeit oder Taubheit anzusehen, deren Grundlage früher auf Skrofulose zurückgeführt wurde. Nach Hutchinson und Jackson findet sich in 10 Proz. aller hereditär syphilitischen Kinder, nach Hermet und Baratoux bei $^1/_3$ aller Fälle das Gehörorgan ergriffen. Letzterer fand bei neugeborenen Syphilitischen eitrige Mittelohrentzündung, Verdickung des Trommelfells und Verlötung mit dem Promontorium, im Labyrinthe Hyperämie, Hämorrhagie, Eiteransammlung und Zerfall des Cortischen Organs. Die anatomischen Veränderungen im späteren Stadium sind noch nicht gekannt. Die hereditäre Labyrinthsyphilis ist häufig mit Adhäsivprozessen im Mittelohre und mit starker, aus einer chronischen Keratitis parenchymatosa hervor-

Digitized by Google

gegangenen Trübung der Hornhaut kombiniert, deren syphilitische Natur von den Augenärzten, so von Horner und Knapp (Zeitschr. f. Ohrenheilk. Bd. IX), hervorgehoben wurde. Nach Hutchinson*) erhält das Krankheitsbild noch sein eigentümliches Gepräge durch die gleichzeitigen charakteristischen Veränderungen an den Zähnen (Hutchinsonsche Trias). Die hereditär luetische Labyrintherkrankung kommt beim weiblichen Geschlechte häufiger vor als beim männlichen. Nach Hinton treten die Hörstörungen häufig erst in der Pubertätsperiode auf (Syphilis hereditaria tarda).

**Prognose.** Die Prognose der Labyrinthsyphilis ist ungünstig, im allgemeinen jedoch günstiger bei den rezenten Formen als bei veralteten Fällen. Der Grad der Hörstörung ist nicht immer entscheidend für die Prognose, da manchmal trotz totaler Taubheit Heilung eintreten kann, während leichtere Formen trotz energischer antisyphilitischer Behandlung nicht selten unheilbar bleiben und später sich noch verschlimmern können. Ungünstige prognostische Momente sind: vorgerücktes Alter, Anämie, Marasmus, hochgradige, unheilbare allgemeine Syphilis, gleichzeitige Adhäsivprozesse im Mittelohre und Verengerungen der Ohrtrompete. Ebenso erweisen sich die oben erwähnten mit Hornhauttrübungen kombinierten hereditären Formen als unheilbar. Nach meinen Erfahrungen kann eine bereits erzielte Hörverbesserung durch einen neuerlichen Nachschub wieder vollkommen und dann meist dauernd verloren gehen.

**Therapie.** Die Behandlung der Labyrinthsyphilis fällt mit der der allgemeinen Syphilis zusammen. Bei leichteren Graden reicht man zuweilen mit der Jodkur aus. In der Mehrzahl der Fälle jedoch erweist sich diese als ungenügend und weit weniger wirksam als die Schmierkur mit Ungu. ciner. Bei frischen Formen habe ich mehrere Male durch subkutane Injektionen einer 2prozentigen Lösung von Pilocarpin. mur. in steigender Dosis (von 4—12 Tropfen pro die) günstige Resultate erzielt**). Diese Behandlung würde sich meiner Ansicht nach bei rezenten Fällen als erste Kur empfehlen und wäre der Übergang zur Jod- oder Quecksilberkur erst dann angezeigt, wenn die Pilokarpininjektionen nach 8—14 Tagen kein merkliches Resultat ergeben. Über die Wirkung des in neuerer Zeit gegen Syphilis empfohlenen Atoxyls liegen bisher keine Beobachtungen vor.

Die Allgemeinbehandlung kann durch Injektionen einer Jodkalilösung in die Trommelhöhle und durch Einreibungen von Jodoform-, Jodol-, Jothion- oder Quecksilbersalben hinter dem Ohre unterstützt werden. Wo weder durch die allgemeine noch durch die Lokalbehandlung eine merkliche Hörverbesserung erzielt wird, ist dem Kranken der Gebrauch eines Jod- oder Schwefelbades zu empfehlen. Bei einer von Behm (Archiv f. Ohrenheilk. Bd. LXVII) beobachteten beiderseitigen Labyrinthaffektion auf hereditär luetischer Grundlage wurde durch eine antiluetische Kur wesentliche Besserung erzielt.

Über rhachitische Veränderungen im Labyrinthe besitzen wir bisher nur wenige Beobachtungen. Moos und Steinbrügge (Zeitschrift f. Ohrenheilk. Bd. XI) fanden bei einem stummen und seit der Geburt schwerhörigen, mit allgemeiner Hyperostose des Schädels behafteten Idioten Hyperostosen an der inneren Trommelhöhlenwand, hochgradige Verengerung der inneren Gehörgänge, Verknöcherung des Ligam. annulare und eine aus Knorpelzellen und Faserzapfen bestehende, mit geringer Kalkeinlagerung versehene Gewebstelle in der

*) Arch. of Surgery 1897. — Kreuzer, Zur Hutchinsonschen Trias. Diss. inaugur. München 1897. — Schwabach, Über ererbte syphilit. Ohrleiden. Deutsche med. Wochenschr. 1883. — Hennebert et Broekaert, Syphilis de l'oreille. Bullet. de la société belge d'Otolog. etc. 1897.

**) Die von mir gegen Labyrinthsyphilis zuerst vorgeschlagene Pilokarpinbehandlung wird auch von Gorham Bacon (Med. Records, New York 1897) und Gradenigo empfohlen.



Digitized by Google

rechten Schneckenkapsel nahe dem Recess. hemisphaer., Veränderungen, welche im Sinne Virchows als rhachitische Prozesse aufzufassen sind. Zugleich fand sich als angeborene Mißbildung beiderseitige, unvollkommene Ossifikation des Can. Fallop., linkerseits Fehlen der Stapesplatte und an deren Stelle eine Knochenmasse, welche sich direkt in die Knochensubstanz der Labyrinthkapsel fortsetzte. Rechts waren statt der Stapesschenkel pantoffelförmige, nur an der äußeren Peripherie verknöcherte Zapfen zu sehen, zwischen der ein zellenreiches Binde- und Fettgewebe eingelagert war.

In einer eingehenden und lehrreichen Arbeit des Prof. Wagner v. Jauregg*) über den Kretinismus wird auch auf die beim endemischen und sporadischen Kretinismus vorkommenden Hörstörungen hingewiesen. Wagner vertritt die Ansicht, daß alle wesentlichen Symptome des Kretinismus (Blödsinn, Wachstumsstörung, Sprach- und Hörstörungen) durch Beeinträchtigung resp. Ausfall der Schilddrüsenfunktion mit ihrer Konsequenz, dem infantilen Myxödem, erklärt werden können. Wagner erwähnt ferner, daß auch beim Myxödem der Erwachsenen Hörstörungen häufig vorkommen, indem er sich auf die Mitteilungen des Myxödem-Komitees der Londoner Clinical Society beruft, das unter 109 von Myxödem befallenen Erwachsenen in der Hälfte der Fälle eine Hörstörung verzeichnet hat. Ihr Zusammenhang mit dem Myxödem wurde dadurch nachgewiesen, daß durch die Schilddrüsenbehandlung die Schwerhörigkeit ebenso wie die anderen Symptome des Myxödems zur Heilung kamen.

Nach Untersuchungen Alexanders an dem Kretinenmaterial der Klinik Wagners ist ein hoher Prozentsatz der Kretinen schwerhörig. Außer akuten und chronischen Mittelohrkatarrhen infolge Vergrößerung der Rachenmandel ließen sich auch Erkrankungen des schallperzipierenden Apparates feststellen. An den Gehörorganen von 4 Kretinen, zu denen auch ein Taubstummer gehörte, fand Alexander anatomisch folgende Veränderungen: Atrophie des Cortischen Organs, pathologische Knochenherde in der Schneckenkapsel und am Tractus spiralis foraminulentus vom analogen Typus der von mir bei Otosklerose gefundenen Veränderungen, endlich in 3 Fällen das von mir bei chronischer Mittelohrentzündung und Taubstummheit zuerst beschriebene Fettgewebe in der Nische des runden Fensters.

Nach Habermann (Deutscher Otologentag 1904) liegen den Hörstörungen beim Kretinismus eine Entwicklungshemmung des Cortischen Organs oder Veränderungen im Gehirne zu Grunde.

Bloch (Freiburg) (Deutscher Otologentag 1904) ist geneigt, eine dysthyre (kretinistische) Schwerhörigkeit anzunehmen, welche durch eine Art toxischer Neuritis bedingt sei, die, wie andere Hirn- und Rückenmarksnerven, auch den Hörnerven befällt. Siebenmann (Archiv f. Ohrenheilk. Bd. LXX) fand in einem Falle von totaler Aplasie der Schilddrüse keine Veränderungen im Labyrinthe; doch spricht dieser Befund eines einzelnen, während des Lebens nicht auf das Hörvermögen untersuchten Falles nicht gegen die klinischen Untersuchungen Blochs.

## 7. Erkrankungen des Hörnerven.

### Anatomische Veränderungen des Hörnerven.

Hyperämie des Neurilems des Hörnerven findet sich nicht selten bei Blutüberfüllung der Hirnhäute, insbesondere bei Meningitis, Enzephalitis, beim Aneurysma der Art. basilar., überhaupt bei Stauungen in den Hirngefäßen; Ekchymosen am Hörnervenstamme wurden bei Frakturen des Felsenbeins, bei Skorbut, bei fettiger Degeneration des Cortischen Organes, bei Leukämie, bei degenerativer Hörnervenatrophie (F. Alexander und Manasse) und bei Ohrsyphilis gefunden. Eitrige Entzündung und Infiltration des N. acust. wurde bei eitriger Basilarmeningitis, bei der Meningit. cerebrospinalis epid., bei Diphtheritis und bei fortgepflanzter Eiterung durch Karies und Nekrose des Felsenbeins (S. 490) und nach traumatischer Fraktur beschrieben. Sklerose des R. cochlearis als Folge einer abgelaufenen Neuritis beschreibt Siebenmann (Zeitschr. f. Ohrenheilk. Bd. XLIII) bei einer 51jährigen, seit 20 Jahren tauben Frau. Hochgradige Sklerose des Hörnerven mit Ablagerung massenhaft hyaliner Kugeln fand Brühl

*) Über endemischen und sporadischen Kretinismus und dessen Behandlung. Wiener klin. Wochenschr. 1900, Nr. 19.

Digitized by Google

(Zeitschr. f. Ohrenheilk. Bd. L) in einem Falle von Otosklerose. Massenzunahme des Hörnervenstammes, bedingt durch Infiltration und Wucherung des Neurilems, ist sehr selten. Ich fand sie bei ausgedehnter Karies des Felsenbeins gleichzeitig mit knotigen Verdickungen am Fazialnerven.

Den Erkrankungen des Hörnerven reiht sich die rheumatische Akustikuslähmung an, die nach dem klinischen Verlaufe zu urteilen, wahrscheinlich auf einer Neuritis des Hörnerven beruhen dürfte. Über die Pathologie dieser Krankheitsform liegen nur wenige einwandfreie Beobachtungen vor. Hammerschlag (Archiv f. Ohrenheilk. Bd. VII) hat auf Grundlage mehrerer klinisch genau beobachteter Fälle die Aufmerksamkeit auf diese seltene Erkrankungsform gelenkt.

Bei der Feststellung der Diagnose ist in erster Reihe das ätiologische Moment, die rheumatische Noxe, ferner der Verlauf und die allenfallsige Komplikation mit rheumatischen Lähmungen anderer Hirnnerven und mit rheumatischen Affektionen an anderen Körperteilen in Betracht zu ziehen. Der Gehörnervenapparat erkrankt entweder für sich allein, wie in dem Falle Bings (Wiener med. Wochenschr. 1880) oder der Fazialis ist gleichfalls rheumatisch gelähmt. Seltener wird die rheumatische Akustikuslähmung mit einer Parese im Trigeminusgebiete, mit Anästhesie der Haut- und Schleimhautbezirke des N. trigeminus und Herpes zoster*) kompliziert (D. Kaufmann, Zeitschr. f. Ohrenheilk. 1897; Hammerschlag, Archiv f. Ohrenheilk. Bd. XLV; Körner, Münch. med. Wochenschr. 1904; Sarai, Zeitschr. f. Ohrenheilk. 1904; Lannois, Congrès de Bordeaux 1904; Gradenigo, Ann. d. mal. d. l'oreille 1908, Frankl-Hochwart l. c.).

Die Symptome der rheumatischen Akustikuserkrankung gestalten sich verschieden, je nachdem nur der kochleare Anteil des Hörnerven (wie in dem Falle von Bing) oder auch der vestibulare Anteil ergriffen ist. In letzterem Falle besteht hochgradiger Schwindel, das Unvermögen gerade zu gehen, mit geschlossenen Augen zu stehen, mitunter das vollständige Unvermögen selbst im Bette sich aufzurichten, bei welchem Versuche regelmäßig Übelkeiten und Brechneigung, selbst wirkliches Erbrechen eintritt. Die Affektion des kochlearen Anteiles manifestiert sich in einer Hörstörung verschiedenen Grades mit dem bei der primären, unkomplizierten Labyrintherkrankung charakteristischen Stimmgabelbefunde (S. 144). Der Verlauf dieser Krankheitsform gestaltet sich in der Weise, daß zunächst die Reizsymptome des vestibularen Apparates schwinden, während die Hörfunktion erst später zur Norm zurückkehrt. In mehreren Fällen blieb eine dauernde Hörstörung zurück. Pathologische Befunde dieser Erkrankungsform liegen bisher nicht vor; doch glaubt Hammerschlag annehmen zu dürfen, daß es sich in Analogie mit den gleichartigen Erkrankungen des Fazialis möglicherweise um eine Neuritis der Endausbreitung des Akustikus in seinem intralabyrinthären Verlaufe handelt. Die Therapie dieser Erkrankung besteht in der Galvanisation des Ohres, wobei sich meist eine Übererregbarkeit des Akustikus zeigt. Der schließliche Ausgang des Prozesses ist von der Therapie unabhängig.

In dem obenerwähnten Falle Bings trat bei einer 47jährigen Frau infolge von Luftzug rechts komplette Taubheit mit subjektiven Gehörsempfindungen, links bedeutende Schwerhörigkeit mit negativem Trommelfellbefund ein. Beim Weberschen Versuche wurde die Stimmgabel nur links wahrgenommen, Lufteintreibungen blieben ohne Einfluß auf die Hörweite. Unter innerlicher Darreichung von Jodkali und Applikation von Vesikantien auf den Warzenfortsatz erfolgte Heilung binnen 8 Tagen. Bei einem von mir untersuchten an Gelenks- und Muskel-

*) Vgl. die von mir zuerst gemachte Beobachtung von Kombination des Herpes zoster mit Fazialislähmung S. 202.

Digitized by Google

rheumatismus leidenden 61jährigen Manne trat plötzlich rechts starkes Sausen und hochgradige Schwerhörigkeit ohne Schwindel auf. Die Untersuchung nach 4wöchentlicher Dauer der Hörstörung ergab negativen Befund am Trommelfelle und in der Ohrtrompete, stark herabgesetzte Hörschärfe für Hörmesser und Sprache, verringerte Perzeption des Hörmessers durch die Kopfknochen, mangelnde Stimmgabelperzeption durch die Kopfknochen auf dem affizierten Ohre, positiven Ausfall des Rinneschen Versuches. Moos (Archiv f. Augen- u. Ohrenheilk. Bd. I) teilt folgenden Fall mit: ein 19jähriges Mädchen wurde nach einem mit heftigen nervösen und Zerebralerscheinungen einhergehenden akuten Gelenksrheumatismus in der 7. Woche von einer Hyperästhesie des Gehörorgans und kurz darauf von totaler Taubheit und quälenden subjektiven Geräuschen befallen, die ohne Hörverbesserung bald schwanden. Die Ohrspiegeluntersuchung ergab negativen Befund. Unter Anwendung des konstanten galvanischen Stromes kehrte die Hörfunktion allmählich zur Norm zurück. Über ähnliche Fälle berichten Haug und Morpurgo. Kombinationen von rheumatischer Hörnervenerkrankung mit Fazialislähmung wurden von Rosenbach (Zentralbl. f. Nerv. 1887) und Frankl-Hochwart (Der Menièresche Symptomenkomplex, Wien 1897) beschrieben.

Nach Ogston sind die im Verlaufe von Gicht und chronischem Rheumatismus anfallsweise auftretenden Paroxysmen von Schwerhörigkeit und subjektiven Gehörsempfindungen den Glaukomanfällen der Arthritiker an die Seite zu stellen.

Als Neuritis des N. acusticus wären auch die seltenen, bei Influenza (S. 405) beobachteten, meist einseitigen Hörstörungen anzusehen, bei denen die objektive Untersuchung des äußeren und mittleren Ohres ein negatives Resultat ergibt, die Stimmgabelprüfung jedoch (Lateralisation vom Scheitel gegen das normale Ohr, positiver Rinne, aufgehobene oder verkürzte Perzeption durch die Kopfknochen, Perzeption tiefer Töne durch Luftleitung) mit Bestimmtheit auf eine Lähmung im Perzeptionsapparate hinweist. Das Vorkommen dieser Form der Akustikuslähmung wird von Gradenigo, Barnick (Archiv f. Ohrenheilk. Bd. XXVIII) und Lannois (Rev. hebd. de Laryngol. etc. 1890) bestätigt. In den von mir beobachteten Fällen trat nur selten vollständige Heilung ein.

Einen Fall von isolierter rheumatischer Affektion des N. vestibularis hat Ruttin (Sitzung d. öst. otol. Ges. Jan. 1908) beschrieben. Es bestand starker spontaner Nystagmus zur gesunden Seite; die kalorische Reaktion (Barány) fehlte. Nach 3 Wochen trat Heilung ein. Das Hörvermögen war während der ganzen Dauer der Erkrankung nicht geschädigt.

Klinische Beobachtungen und anatomische Untersuchungen über neuritische Erkrankung des Hörnerven lieferten Sporleder, Wittmaack, Manasse, Brühl, Frankl-Hochwart u. a. Ätiologisch kommen für die Akustikusneuritis verschiedene Infektionskrankheiten in Betracht, wie: Tuberkulose, Typhus, Scharlach, Syphilis, Rheumatismus, Influenza. Auch die im Anschlusse an den Genuß von Chinin und Salizylsäure entstehende, mit subjektiven Geräuschen verbundene Schwerhörigkeit oder Taubheit ist nach den neueren histologischen Untersuchungen (Wittmaack, Blau) als toxische Neuritis des Akustikus mit Beteiligung seiner Ganglienzellen aufzufassen.

Wittmaack (Zeitschr. f. Ohrenheilk. Bd. LIII) berichtet über 2 Fälle von akuter isolierter Neuritis des N. cochlearis bei Scharlach. Sporleder (Ber. d. Deutsch. otol. Ges. 1900) beschreibt einen Fall von bindegewebiger Degeneration des Hörnerven als Resultat einer Neuritis bei einer nach Typhus abdominalis ertaubten Frau.

Die Neuritis führt in vielen Fällen sekundär zur Degeneration und Atrophie der Nervenelemente. Auch ohne vorangegangene entzündliche Erkrankung kann sich primär eine Atrophie des Hörnerven entwickeln. Ferner entsteht Atrophie als Folge von Verengerungen der Art. basilar. und auditiv. int. und beim Aneurysma der Basilararterie (Griesinger) oder als Folgezustand apoplektischer und enzephalitischer Prozesse am Boden des IV. Ventrikels und in der Nähe der Kerne und Wurzeln des Akustikus, endlich bei Hydrozephalus und Otosklerose.

Digitized by Google

Sporleder (l. c.) fand Degeneration des Hörnerven mit ausgesprochener Atrophie des Nervus cochlearis bei hochgradigem Marasmus, Brühl parenchymatöse Degeneration des Akustikus im Greisenalter. Manasse (Vers. deutsch. Naturf. u. Ärzte 1899) sah an einem allmählich ertaubten Phthisiker bei normalem Labyrinthe Degenerationen des Akustikusstammes in Form disseminierter, aus feinfaseriger Masse bestehender Herde. Meyer zum Gottesberge (Monatschr. f. Ohrenheilk. 1903) hat eine unter dem Bilde einer Polyneuritis auftretende Akustikusneuritis mit gleichzeitiger Neuritis der Nervi trigem., occipit., median., ulnaris und peronaeus beobachtet.

Atrophie des Hörnervenstammes wurde auch infolge peripherer Veränderungen an seiner Endausbreitung im Labyrinthe nachgewiesen. O. Weber (Pitha u. Billroth I) fand nach Zerstörung des Labyrinthes fettige Entartung des Stammes und der Kerne des N. acusticus. Hierher gehören ferner die sekundären Veränderungen im Hörnerven bei eitriger Entzündung im Labyrinthe (siehe S. 490) und bei Ablagerung verkäster Exsudate in der Labyrinth-

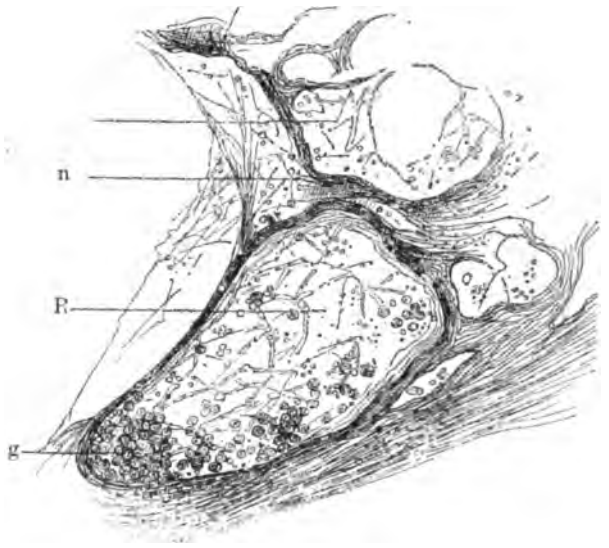


Fig. 322.

höhle (Haighton). In einem von mir untersuchten Falle von typischer Otosklerose mit Ankylose des Stapes und teilweiser Verknöcherung der Schnecke waren die Fasern des Akustikus in ausgesprochenem Grade atrophisch. In einem Falle von beiderseitiger Stapesankylose fand Schwartze nur auf einer Seite Atrophie des Hörnerven. Panse beschreibt eine parenchymatöse Neuritis mit sekundärer Degeneration des Spiralganglions und des Cortischen Organes bei geringgradigen Veränderungen der Papilla basilaris in den oberen Windungen.

Die Frage, ob es bei langdauernder Taubheit zu einer Inaktivitätsatrophie des Hörnervenstammes kommen müsse, ist noch strittig, da nicht nur bei langdauernden Steigbügelankylosen, sondern auch bei angeborener Taubstummheit der Hörnervenstamm manchmal unverändert gefunden wurde. Auch dort, wo Veränderungen bestanden, ist es fraglich, ob die Atrophie auf Inaktivität oder auf eine neuritische Erkrankung des Hörnerven zurückzuführen sei.

Sekundäre Atrophie der Ausbreitung des Hörnerven in der Schnecke und im Ganglion spirale kommt nach meinen Beobachtungen häufig vor. Hierher wäre der von Moos und Steinbrügge klinisch genau beobachtete Fall von Nervenatrophie in der ersten Schneckenwindung bei gleichzeitig verminderter Beweglichkeit des Stapes im ovalen Fenster zu rechnen, bei dem die Perzeption hoher Töne stark herabgesetzt war.

Digitized by Google

Dasselbe gilt von der Atrophie der im Canalis ganglion. (Rosenthalscher Kanal) befindlichen mächtigen Ganglienlager, welche die Verbindung der in die Schnecke eintretenden Nervenbündel mit denen in der Lam. spiral. vermitteln (S. 68). Diese Veränderung fand sich besonders ausgeprägt in einem von mir beobachteten Falle.

Er betraf einen 9jährigen Knaben, der im 4. Lebensjahre während einer 8 Tage dauernden, mit Bewußtlosigkeit verbundenen akuten Krankheit total taub geworden war und infolge akuter Enzephalitis starb. Die Nekroskopie ergab: rechtes Mittelohr normal; links ausgedehnter Defekt im Trommelfelle als Residuum einer abgelaufenen Mittelohreiterung. An mikroskopischen Durchschnitten findet sich in der unteren Schneckenwindung und an der Übergangsstelle von der ersten zur zweiten Windung, im Rosenthalschen Kanale (Fig. 322 R) eine geringe Anzahl rundlicher und eckiger Körper (g), welche sich bei genauer Prüfung als Reste (Kerne) des Ganglienlagers ergeben, dessen Zellen zum großen Teile geschwunden und nur zum kleinen Teile als geschrumpfte, granulierte Körperchen zurückgeblieben sind. Der Canal. ganglionar. ist von einem zarten Netzwerke durchsetzt, in welchem nur spärliche Nervenzüge zu erkennen sind. Das vom Ganglion in die Lam. spir. ossea eintretende Nervenbündel (n) ist vollständig geschwunden, die Stelle der Cortischen Zellen ist durch einen etwas erhöhten Epithelbelag markiert. Die Striae acust. sind schwach entwickelt; an Durchschnitten der Akustikuskerne und Wurzeln ist keine Anomalie nachweisbar.

Habermann sah Atrophie der Hörnervenendigungen im Canalis ganglionaris, in der Lamina spiralis und Schwund des Cortischen Organes in der obersten Schneckenwindung nach einer 8 Jahre vor dem Tode erlittenen Schädeldepression; Bezold und Scheibe (Zeitschr. f. Ohrenheilk. Bd. XXII) beobachteten bei einem 61jährigen, sehr schwerhörigen Manne mit progressiv zunehmender Hörstörung hochgradigen Schwund der Nervenfasern und der Ganglienzellen.

Hier mögen die neueren Untersuchungen über die progressive nervöse Schwerhörigkeit in Kürze besprochen werden. Schon vor mehreren Jahren habe ich*) auf Grund klinischer Beobachtungen auf eine bei jüngeren und älteren Individuen vorkommende, symptomlos verlaufende nervöse Schwerhörigkeit hingewiesen, die sich ohne labyrinthäre und kochleare Reizsymptome durch ihren progressiven Verlauf charakterisierte. Auf Grund des Ergebnisses der Funktionsprüfung, die zweifellos eine nervöse Schwerhörigkeit erkennen ließ, habe ich mich dahin ausgesprochen, daß in diesen Fällen eine Erkrankung im Bereiche des Hörnerven vorliegen müsse, das anatomische Substrat einer primären Atrophie des Hörnerven aber erst durch Sektionsbefunde festzustellen sei.

Der erste einschlägige anatomische Befund über labyrinthäre progressive Schwerhörigkeit ist durch Alexander (Archiv f. Ohrenheilk. Bd. LVI) bekannt geworden, der Atrophie des Schneckennerven und des Cortischen Organes nachwies. Eine ausführliche Bearbeitung dieser Krankheitsform verdanken wir Manasse (Deutscher Otologentag, Hamburg 1905 und Monographie, Wiesbaden 1906), der an einem großen klinischen und anatomischen Materiale die in Rede stehende Affektion eingehend schildert. Nach seinen Untersuchungen scheint die chronische, progressive labyrinthäre Schwerhörigkeit sehr häufig zu sein. Als anatomische Grundlage fand er Atrophie (resp. Degeneration) der nervösen Elemente und Neubildung von Bindegewebe im Ductus cochlearis, im Ganglion spirale, an den feinen Verzweigungen des Hörnerven in der Schnecke und am Stamme des Akustikus. Die Erkrankung beginnt im Hörnervenstamm, von wo sie peripherwärts bis zum Cortischen Organ (Schwund der Sinneszellen, Alexander) weiterschreitet. Im Gegensatze zu Manasse hat Wittmaack die Erkrankung bloß auf den Kochlearisstamm beschränkt gefunden, während die Schnecke nicht affiziert war.

Seltener scheinen die Fälle zu sein, in denen die Veränderungen vom Ductus cochlearis ihren Ausgang nehmen, ja auf diesen fast ausschließlich beschränkt bleiben. Einen hierher gehörigen Fall hat Alexander (Archiv f. Ohrenheilk. 1907) mitgeteilt. Die Nervenendstellen an den Vorhofsäcken und an den Bogengängen können samt ihren Nervenästen unverändert bleiben. In der Minderzahl der Fälle fallen auch sie einer degenerativen Atrophie anheim, die mit einer völligen Destruktion des labyrinthären Sinnesepithels und hochgradiger Atrophie der Nervenstämme einhergeht.

Manasse beobachtete die „chronische progressive labyrinthäre Taubheit" meist bei älteren Individuen männlichen Geschlechts und zwar beiderseitig. Ätiologisch macht er Arteriosklerose, Tuberkulose, Syphilis, chronische Nephritis, aber

*) Lehrbuch der Ohrenheilk., 4. Aufl. 1901, S. 641.

Digitized by Google

auch Mittelohrentzündungen verantwortlich. Seligmann (Monatschrift für Ohrenheilk. Bd. LX) rechnet die progressive nervöse Schwerhörigkeit zu den Aufbrauchkrankheiten des Nervensystems. Klinisch hebt Manasse ebenso wie ich die typischen Merkmale der Labyrinthtaubheit bei gleichzeitigem Mangel von Gleichgewichtsstörungen hervor.

Die Prognose der Erkrankung ist ungünstig. Sie gelangt mitunter bei einem gewissen Grad von Schwerhörigkeit zum Stillstand, führt aber in vielen anderen Fällen zu vollständiger Taubheit.

Kolloide Degeneration des Hörnerven wurde von Moos bei der Sektion einer mit rechtseitiger totaler Taubheit, linkseitiger hochgradiger Schwerhörigkeit und Gehörshalluzinationen behafteten Geisteskranken mit gleichzeitig bestehender Ankylose der Gehörknöchelchen und knöchernem Verschlusse des runden Fensters gefunden. Das Vorkommen von Amyloidkörperchen im Hörnerven gewinnt indes nur bei besonders massenhafter Anhäufung die Bedeutung eines Degenerationsprozesses, da auch im normalen Hörnerven Amyloidkörperchen in wechselnder Menge vorkommen.

Im Verlaufe des N. cochlearis findet sich in geringer Entfernung von der Medulla oblongata, oft schon im inneren Gehörgang, ein gliöses, entweder rein kuppelförmiges oder vielfach gezacktes Septum, welches den peripheren Abschnitt des Hörnerven vom zentralen Teile trennt (Hulles). Wie Obersteiner und Alexander (Zeitschr. f. Ohrenheilk. Bd. LV) nachgewiesen haben, treten in diesem Septum im Laufe der Jahre wie bei allen gliösen Gebilden Corpora amylacea (deren Genese in neuerer Zeit von Redlich und Obersteiner aus dem Gliagewebe hergeleitet wird) in zunehmender Anzahl auf, ein Befund, der weder als Kunstprodukt noch als pathologischer Prozeß aufzufassen ist.

Kalkablagerungen im Perioste des inneren Gehörganges und im Neurilem des Akustikus fand Böttcher (Virchows Archiv Bd. XVII) wiederholt bei Individuen im mittleren Lebensalter. Moos glaubt, in einem von ihm beobachteten Falle (Archiv f. Augen- u. Ohrenheilk. Bd. III) von Ablagerung phosphorsauren Kalkes im Hörnerven, die während des Lebens beobachtete Hörstörung, subjektiven Geräusche und Zuckungen im Fazialgebiete hierauf zurückführen zu können.

## Neubildungen des inneren Ohres.

Primäre Neubildungen im inneren Ohre sind weit seltener, als die sekundären Neoplasien, welche entweder vom Mittelohre oder von der Schädelhöhle auf das Labyrinth und den Hörnerven übergreifen.

Was die primären Neubildungen des Labyrinthes anbelangt, so erscheinen die in der Literatur verzeichneten spärlichen Befunde so lückenhaft und von so geringem wissenschaftlichen Wert, daß wir selbst auf die bloße Anführung der Befunde verzichten können.

Positive Mitteilungen besitzen wir über primäre Neubildungen am Hörnervenstamme selbst. Als solche sind zu erwähnen die Sarkome und die sogenannten Akustikusneurome. Erstere wurden wiederholt von Förster (Würzb. med. Zeitschr. Bd. III), einmal von Voltolini (Virchows Archiv Bd. XXII) gesehen. Nach Sternberg (Zeitschr. f. Heilk. 1900) handelt es sich bei den Akustikustumoren um Mischgeschwülste gliomatöser Natur. Sie gehen vom N. acusticus selbst aus, stehen aber öfters in gar keinem Zusammenhang mit ihm. Nicht selten finden sich multiple Geschwülste neben allgemeiner Neurofibromatose. Bezüglich ihrer Symptomatologie, die sich von der anderer Geschwülste in der hinteren Schädelgrube nicht unterscheidet, sei auf den Abschnitt „Zerebrale Hörstörungen" verwiesen.

In der überwiegenden Mehrzahl der Fälle sind die Neubildungen des inneren Ohres als sekundäre anzusehen, welche entweder vom Mittelohre oder von der Schädelhöhle auf das Labyrinth oder den Hörnervenstamm übergreifen.

Von den Neubildungen des äußeren und mittleren Ohres können die Epitheliome und das maligne Rundzellensarkom auf das Felsenbein und das Labyrinth übergreifen. An einem von mir beobachteten 47jährigen Kranken

Digitized by Google

entwickelte sich unter Erscheinungen einer chronischen Mittelohreiterung mit Polypenbildung ein exulzerierendes Epithelialkarzinom am Warzenfortsatze, welches auf die Felsenbeinpyramide und die Schädelhöhle übergriff und mit einem fieberhaften Gesichts- und Kopfhauterysipel letal endete.

Die mikroskopische Untersuchung des Labyrinthes ergab folgendes (Fig. 323):

An der Promontorialwand findet sich entsprechend der Schneckenspitze eine Durchbruchsöffnung, durch welche die Krebswucherung in die Schnecke eindringt. Die Lamina spir. in der zweiten und letzten Windung ist stellenweise durchbrochen und beide Skalen zum Teile durch gruppenweise angehäufte Krebszellen ausgefüllt (k).

Von besonderem Interesse ist der Befund in der Basalwindung. Hier ist die Lam. spir. intakt; in der Scala vestib. befindet sich an der äußeren Wand des Ductus cochlearis eine Gruppe von Krebszellen, welche sich längs der Membr. basilaris bis in das Cortische Organ erstrecken (rr''). In der Scala tymp. der einen Seite sieht man den Durchschnitt eines der äußeren und unteren Schneckenwand aufsitzenden gelappten Krebsknotens (c), welcher fast zwei Dritteile der Scala

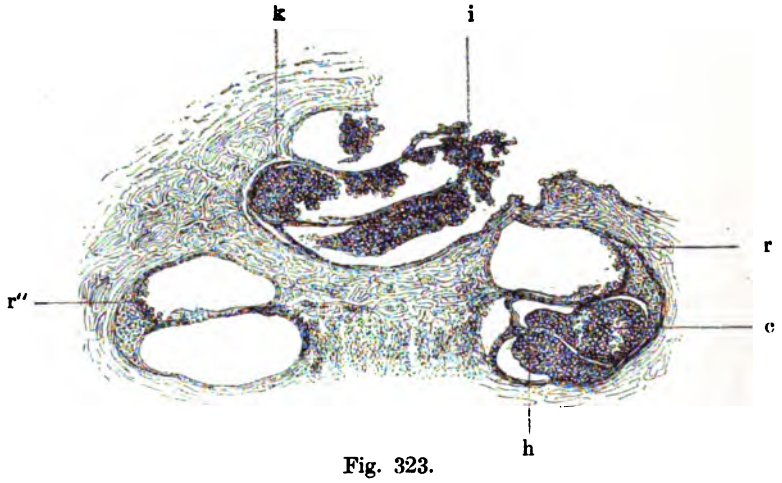


Fig. 323.

tymp. (h) ausfüllt. Quer durch ihn zieht ein Bindegewebsstrang, der mit der von der inneren Schneckenwand losgelösten Bindegewebsauskleidung zusammenhängt. An einzelnen Schnitten läßt sich ein Durchbruch der Krebsmasse in den inneren Gehörgang konstatieren, in welchem auch der Stamm des Hörnerven karzinomatös infiltriert erscheint.

Zu den seltenen Neubildungen im Bereiche des inneren Ohres zählt das von mir zuerst beobachtete kavernöse Angiom des Felsenbeins.

Der Fall betrifft ein 12jähriges Mädchen, das seit 1½ Jahren an rechtsseitiger Otorrhöe und zeitweiligen Ohrblutungen litt. Seit mehreren Wochen bestand rechtsseitige Fazialisparalyse. Status praesens: eine bis zur Mitte des äußeren Gehörganges reichende blaurote, schon bei leichter Berührung stark blutende, polypöse Wucherung, Knochenrauhigkeiten an der hinteren Gehörgangswand, hochgradige Schwerhörigkeit und stärkere Perzeption der Stimmgabel durch die Kopfknochen auf der affizierten Seite. Während der Beobachtung erhebliche Blutungen und rasches Nachwuchern der Neubildung. Nach plötzlich auftretenden Atembeschwerden und Zyanose erfolgte unter suffokatorischen Erscheinungen tödlicher Ausgang. Sektionsbefund. Die Mitte der hinteren knöchernen Gehörgangswand erscheint von zwei halblinsengroßen, ausgezackten, in die Höhle des Warzenfortsatzes führenden Öffnungen perforiert, durch die eine erbsengroße und eine zweite kleinere, blaurote, glatte Geschwulst in den Gehörgang hervorwuchern. An der hinteren Hälfte des Trommelfells findet sich eine ovale Perforationsöffnung, durch welche sich einige zottige Wucherungen vordrängen.

An der Schädelbasis, entsprechend der ganzen rechten Felsenbeinpyramide, sitzt eine etwa orangengroße, nach vorne in die rechte mittlere,

Digitized by Google

nach hinten in die hintere Schädelgrube überhängende unebene, kleinhöckerige, ovoide Geschwulst. Der Eingang des Por. acust. int. ist stark verengt. Die N. acust. und facialis dünn und blaßgrau. Am Durchschnitt der Pyramide zeigt sich (Fig. 324) ihre Knochenmasse von zahlreichen kleineren und größeren Höhlen durchsetzt (h), von deren Wänden rundliche und dendritisch verästigte Exkreszenzen in das Lumen der Höhlenräume hineinwuchern. Vom oberen Abschnitte der Felsenbeinpyramide (p) erhebt sich ein aus starken Knochenlamellen zusammengesetztes, radiär ausstrahlendes Knochengerüste (k), an dessen oberste Kante sich ein mächtiges kavernöses Fachwerk (f) anschließt, welches flüssiges Blut und Coagula enthält. Die mikroskopische Untersuchung ließ die aus dem Gehörgange entfernten Polypen als kavernöse Angiome mit verästigten Knochenbalken erkennen, welche mit der Neubildung im Felsenbeine zusammenhingen. Der wahrscheinliche Ausgangspunkt der Neubildung war der Sin. transv., welcher mit den Hohlräumen des kavernösen Angioms kommunizierte. Die untere Hälfte des rechten Schläfe- und

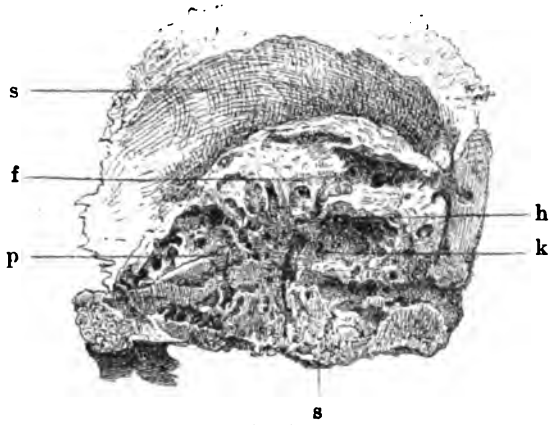

Fig. 324.

Hinterhauptlappens war entsprechend der Geschwulst tief eingedrückt, das Kleinhirn und die Med. oblong. seitlich komprimiert und stark gegen die linke Seite hin verschoben.

## Neurosen des Hörnervenapparates.

Die Krankheiten des Hörnerven, die mit Herabsetzung oder Aufhebung der Hörfunktion verbunden sind, werden, wie erwähnt, durch anatomische Veränderungen im Labyrinthe, am Stamme des Hörnerven und in seinem zentralen Verlaufe hervorgerufen. Es unterliegt aber nach den klinischen Beobachtungen keinem Zweifel, daß funktionelle Lähmungen des Akustikus vorkommen, denen keine nachweisbare anatomische Veränderung zu Grunde liegt.

### 1. Hyperästhesien.

Hierher sind zu rechnen:

1. **Die Scharfhörigkeit** (Oxyekoia), charakterisiert durch eine zeitweilige auffallende Steigerung der Hörschärfe für jede Art von Tönen und Geräuschen oder nur für bestimmte Schallerregungen. In solchen gewöhnlich nur 1—2 Stunden dauernden Phasen hören die betreffenden Personen Sprache oder Musik aus größeren Distanzen oder aus abgetrennten Räumen, z. B. vom nächsten Stockwerke, während normalhörende Individuen diese Schalleinwirkungen nur undeutlich wahrnehmen.

Digitized by Google

Die Scharfhörigkeit kommt äußerst selten vor. Auch bei den älteren Autoren finden sich nur wenig glaubwürdige Angaben über diese Neurose. Sie erscheint nach meinen Beobachtungen meist bei nervösen, hysterischen und neurasthenischen Individuen, die sonst keine Hörstörungen aufweisen. Als die häufigsten ätiologischen Momente sind hervorzuheben: geistige Erregung und leichte Kopfkongestionen nach Alkoholgenuß oder nach Nikotinvergiftung. Mehrere Male beobachtete ich eine vorübergehende Scharfhörigkeit nach Ablauf leichter Tuben-Trommelhöhlenkatarrhe und nach Entfernung eines Zeruminalpfropfes. Fast immer besteht gleichzeitig eine Empfindlichkeit gegen Geräusche. Bisweilen tritt sie als Vorläufer von Meningitis, Enzephalitis oder einer intrakraniellen Akustikuserkrankung (Moos) auf. Urbantschitsch sah sie im Beginne einer fieberhaften Erkrankung, bei stärkeren Gemütsaffekten und nach der Chloroformnarkose, Charcot in der Hypnose.

2. **Parakusis.** Die qualitativ veränderte Hörperzeption (Falschhören), welche sich am häufigsten in einer falschen Wahrnehmung der Tonhöhe äußert, ist nicht immer als durch eine Alteration des Perzeptionsorgans entstanden anzusehen, da auch bei Mittelohraffektionen infolge von Spannungsänderungen im Schalleitungsapparate der Ton um $^1/_4$—$^1/_2$ Ton in die Höhe gehen kann. Größere Perzeptionsdifferenzen bis zur nächsthöheren Terz (Moos) oder um 1—2 Töne nach der Höhe oder nach der Tiefe (Knapp, Swan Burnett, Pomeroy) sind als Verstimmungen des akustischen Apparates aufzufassen und erweisen sich besonders störend bei Musikern, am auffälligsten bei einseitiger Affektion wegen der Dissonanz der Schalleindrücke. Der Verstimmung des Ohres durch die Luftleitung entspricht nur selten eine gleiche Verstimmung durch die Kopfknochen.

Den Verstimmungen des Gehörorganes wäre noch die selten vorkommende Diplakusis (Paracusis dupl.) anzureihen, eine Anomalie, bei der entweder jede Schallerregung oder nur gewisse Töne doppelt gehört werden. Ich beobachtete sie bei Otitis media acuta, bei serösem Mittelohrkatarrh und bei chronischer Mittelohreiterung; das Symptom war vorübergehend, zweimal wurden sowohl Töne als auch die Sprache angeblich doppelt gehört, in einem anderen Falle war mehr ein schwacher Nachhall, den der Kranke zu empfinden vorgab. Kayser (Berliner Kongreß 1890) unterscheidet eine Diplacusis disharmonica und echoica. Bei der ersteren werden zwei Töne perzipiert, indem das kranke Ohr gleichzeitig einen höheren oder tieferen Ton hört als das gesunde. Bei der zweiten Form wird der Schall später und schwächer, gleichsam wie im Echo gehört*).

Fälle von Diplakusis wurden von Itard, Sauvages, Beck, Wittich (Selbstbeobachtung), Treitel**), Moos und Knapp mitgeteilt, die auch diese Erscheinung zu erklären versuchten. Nach Barth, dem wir eingehende Untersuchungen über diesen Gegenstand verdanken (Sitzungsbericht d. Gesellsch. z. Beförd. d. ges. Naturwissenschaften 1892 Nr. 7), ist die Diplacusis binauralis im wesentlichen auf das Mittelohr zurückzuführen. Nach Barth hört das kranke Ohr keinen anderen Ton als das gesunde, sondern denselben, nur mit einem anderen Klang. Jacobson, der die Erklärung Barths nicht akzeptiert, führt die Diplakusis auch bei Mittelohraffektionen auf eine partielle oder totale Verstimmung der elastischen Endapparate des Hörnerven zurück. Gumpert (nach Breßler) schildert seine Selbstbeobachtung: Nach einer überstandenen entzündlichen Ohraffektion stellte sich Doppelthören ein. Gesprochene Wörter hörte er so, als ob sie von zwei verschiedenen Gegenden kämen. Beide Wörter wurden ohne Intervall perzipiert, es war mithin das zweite kein Nachhall des ersten, und er konnte sie nur nach der Verschiedenheit ihres Tones unterscheiden. Daß nur mit dem kranken Ohre doppelt gehört wurde, ließ sich durch luftdichtes Verstopfen des Gehörganges des gesunden Ohres deutlich nachweisen.

Die Paracusis Willisii wurde bei den chronischen Mittelohrkatarrhen besprochen (S. 300). Die Paracusis loci beruht nicht auf einer durch Veränderungen des N. acusticus hervorgerufenen Höranomalie, sondern auf Ungleichheit der Hörschärfe beider Ohren. Da unser Urteil über die Schallrichtung vom binauralen Hören abhängt, so wird besonders bei einseitiger

*) Vgl. Etiévant, Annal. d. Malad. de l'oreille etc. 1897.
**) Vgl. Capeder, Inaugural-Dissert. Basel 1895.

Digitized by Google

Schwerhörigkeit die Schallquelle irrtümlich in die Richtung des normal hörenden Ohres verlegt (P. Rauge)*).

3. **Die Hyperaesthesia acustica.** Mit diesem Namen bezeichnet man eine durch Töne oder Geräusche hervorgerufene unangenehme, schmerzhafte Empfindung im Ohre, welche auch bei Normalhörenden für die höchsten Töne (Galtonpfeife, Klangstäbe) besteht. Anämische, nervöse, hysterische, neurasthenische, leicht erregbare Individuen und Rekonvaleszenten nach schweren Krankheiten werden häufig durch gewisse Töne und Geräusche unangenehm affiziert. Die Hyperaesthesia acustica ist ein häufiges Begleitsymptom von Hemikranie und von Trigeminusneuralgien, ferner von beginnenden oder bereits entwickelten Zerebralerkrankungen. Bisweilen tritt sie nach dem innerlichen Gebrauche von Chinin und Salizylpräparaten auf. Knapp (Archiv f. Augen- und Ohrenheilk. Bd. II) beobachtete sie nach Sonnenstich. Am häufigsten kommt die Hyperaesthesia acust. bei akuten und chronischen Affektionen des Mittelohres und des Labyrinthes, besonders bei den schweren Formen der Otosklerose zur Beobachtung. Hier steht die Empfindlichkeit gegen Geräusche meist im umgekehrten Verhältnisse zur Hörstörung, da sie oft bei absoluter Taubheit andauert. Zuweilen erzeugt sie ein Gefühl von Beklommenheit, Eingenommenheit des Kopfes, Kopfschmerz, nervöse Aufregung und Schwindel.

4. **Die angioneurotische Akustikuslähmung.** Diese äußerst seltene Form von Hörstörung ist charakterisiert durch ein plötzliches Erblassen des Gesichtes, Übelkeit, Schwindel, Ohrensausen und Schwerhörigkeit, Symptome, welche nach einigen Minuten mit dem Eintritte der früheren normalen Gesichtsfarbe vollständig schwinden, ohne den geringsten Grad von Hörstörung zu hinterlassen (Brunner).

Ein typischer hierhergehöriger Fall aus meiner Praxis betraf einen nach Skarlatina auf dem rechten Ohre schwerhörig gewordenen 36jährigen Mann, bei dem das linke Ohr bis vor einem halben Jahre ganz normal gewesen war. Um diese Zeit wurde Patient vorübergehend von Übelkeit und Schwindel befallen. Die seit jener Zeit fast täglich sich wiederholenden Anfälle zeigen nach der Schilderung des Kranken folgenden Verlauf: Mit dem Gefühle, als ob ihm etwas zu Kopfe steige, tritt plötzliche Blässe des Gesichts und so heftiger Schwindel ein, daß der Kranke genötigt ist, sich an einem Gegenstande festzuhalten; zugleich entsteht starkes Summen, wie in einem Dampfkessel, ein Gefühl von Verlegtsein des linken Ohres und hochgradige Schwerhörigkeit, ohne daß während des Anfalls das Bewußtsein im geringsten getrübt wäre. Nach einigen Minuten hören die subjektiven Geräusche auf, das Gesicht rötet sich, Schwindel und Eingenommenheit des Kopfes gehen rasch vorüber und die frühere normale Hörschärfe kehrt wieder zurück.

Diese Angaben fand ich durch die Beobachtung der Symptome während eines solchen Anfalls bestätigt. Im Momente der stärksten Gesichtsblässe wurde bei der Hörprüfung mit dem Hörmesser eine Distanz von über 3 m konstatiert, eine halbe Minute später sank die Hörweite auf 1 cm und der Kranke konnte das in seiner Nähe Gesprochene nur schwer verstehen. Nach 2 Minuten schwand die Blässe des Gesichts, die subjektiven Geräusche wurden schwächer und nun ließ sich eine ziemlich rasche Zunahme der Hörweite für Hörmesser und Sprache nachweisen. 5 Minuten später trat mit dem Schwinden der Betäubung und der Eingenommenheit des Kopfes das normale Gehör wieder ein.

Da in diesem Falle eine vom Sympathikus ausgehende Angioneurose des Akustikus angenommen werden konnte, so wurde die Galvanisation des Halssympathikus versucht, nach deren 8tägiger Anwendung die Anfälle mehrere Tage hindurch ausblieben und bei fortgesetzter Behandlung nach mehreren Monaten ganz beseitigt wurden.

5. **Die hysterische Akustikuslähmung.** Eigentümliche Sensationen im Gehörorgane: ein Gefühl von Rieseln, Fließen, Krabbeln in der Tiefe des Gehörganges, ein schmerzhaftes Zusammenziehen und Druck in den Ohren, ferner große Empfindlichkeit gegen Geräusche ohne nachweisbare Hörstörung sind bei hysterischen Personen nicht selten.

*) Vgl. Politzer, Über Paracusis loci. Archiv f. Ohrenheilk. Bd. XI.

Digitized by Google

Eine der häufigsten Manifestationen der Hysterie auf sensiblem Gebiete ist die Otalgie*), die jedoch nur dann auf Hysterie zurückzuführen ist, wenn im speziellen Falle bei Ausschluß anderer ätiologischer Momente der rasche Wechsel der Neurose und andere hysterische Stigmata für Hysterie sprechen (siehe Otalgie). Daß bei Hysterischen durch die einfache Otoskopie, durch Katheterismus, durch Berührung der Nasenmuscheln (Lichtwitz, Les anesthésies hystériques 1887) und durch andere geringfügige Eingriffe Ohnmachtsanfälle und allgemeine Krämpfe hervorgerufen werden, ist bekannt.

Von den hysterischen Erscheinungen im Hörnervengebiete ist die häufigste Form die akustische Anästhesie**) resp. Hypästhesie, die als Teilerscheinung einer halbseitigen hysterischen Parese sämtlicher Empfindungsqualitäten auftritt. Diese Form der Schwerhörigkeit ist häufiger, als früher angenommen wurde. Das Krankheitsbild kennzeichnet sich durch das plötzliche oder allmähliche Auftreten einseitiger Schwerhörigkeit (selten beiderseitig), bei gleichzeitiger taktiler Hypästhesie, Hyposmie, Einschränkung des Gesichtsfeldes und herabgesetzter Empfindlichkeit für thermische und Schmerzreize an der befallenen Seite. Ohrmuschel, Gehörgang (Briquet, Traité sur l'Hystérie 1859), zuweilen auch das Trommelfell der erkrankten Seite (Würdemann) und die Mukosa des Tubenkanals (Lichtwitz l. c.) sind hypästhetisch (Würdemann). Die Knochenleitung ist vollständig aufgehoben***). Die auf den Schädel aufgesetzte Stimmgabel wird nach der gesunden Seite gehört, die Perzeptionsdauer durch die Kopfknochen der erkrankten Seite ist hochgradig verkürzt oder fehlt vollkommen, so daß selbst die maximalen Schwingungen der Stimmgabeln am Warzenfortsatz der erkrankten Seite nur die Empfindung der Vibration hervorrufen, obwohl sie eigentlich, auf das gesunde lateralisiert, als Ton empfunden werden müßten. Als charakteristisch für die hysterische Hypästhesie erklärt Hammerschlag eine auffallende Inkongruenz zwischen der Hörweite für die Sprache und der Perzeption für die Stimmgabel. Während Flüstersprache mitunter auf 2—3 m gehört wird, ist die Perzeption für die Stimmgabel durch die Luft so herabgesetzt, wie bei den mit hochgradiger Hörstörung verbundenen organischen Ohraffektionen. Ein anderes von Hammerschlag (Wiener allgem. med. Zeitung 1904) beobachtetes Symptom äußert sich als Ermüdung des Hörnerven für kontinuierlich einwirkende Reize. Eine vor das Ohr gehaltene, ad maximum angeschlagene Stimmgabel wird mitunter, wenn sie vor dem Ohre abgeklungen ist, nach wenigen Sekunden wiederum gehört, obwohl die Gabel nicht aufs neue angeschlagen worden ist. Sichergestellt wird die Diagnose der hysterischen Hypästhesie, wenn es gelingt, sie durch den Transfert zu beeinflussen (Gellé, Urbantschitsch).

Des besonderen Interesses halber mögen hier aus der großen Zahl der mitgeteilten Fälle einige markante Typen hysterischer Hörstörungen zitiert werden:

Ein 25jähriges Mädchen wurde nach einer hochgradigen Gemütsbewegung von einer allmählich zunehmenden linkseitigen Hemiplegie und Hemianästhesie befallen. Nach Mitteilungen Rosenthals nahm die Empfindungslähmung das Gebiet des linken Trigeminus sowie des Nervus occipitalis bis zur Mittellinie in Beschlag. Das linke Auge hatte das Sehvermögen, das linke Ohr die Hörfähigkeit und die Schalleitung durch die Kopfknochen eingebüßt. An der linken Nase war der Geruch, an der linken Zungenhälfte der Geschmack vollständig erloschen. Im weiteren Verlaufe kam es zu totaler motorischen und sensiblen Lähmung sämtlicher Extremitäten und zu beiderseitiger Amblyopie. Allmählich stellten sich Sen-

*) Gradenigo, Über die Manifestationen der Hysterie im Gehörorgane. Haugs klin. Vorträge. Jena 1896.

**) Eeman, Un cas de surdité hystérique, sans autre manifestation. Bull. de la Société belge d'otologie. Bruxelles 1897.

***) Lannois et Marc' Hadour (Ann. des malad. des l'oreille etc. 1899).

Digitized by Google

sibilität und Motilität zuerst links, dann rechts wieder ein. Doch wurde noch bei späteren Beobachtungen im folgenden Jahre wechselnde Zu- und Abnahme der Hörweite, einmal sogar vorübergehend abermals linksseitige Taubheit, Amblyopie und Hemianästhesie, Mangel einer galvanischen Akustikusreaktion und die Erscheinungen des Transfert beobachtet. Habermann (Prager med. Wochenschrift 1880) schildert das Krankheitsbild eines 15jährigen Knaben, an dem Symptome des Morbus Menièri, progressive Ertaubung und Erblindung, Hyperästhesie des Olfactorius, rasende Kopfschmerzen abwechselnd mit vollkommener Apathie und Gefühllosigkeit, Hyperästhesie und darauffolgende Anästhesie der rechten Körperhälfte und Erscheinungen des Transfert auf ein hysterisches Leiden hinwiesen. Durch Auflegen von Goldstücken auf die Umgebung des Ohres und die innerliche Anwendung von Aurum chloratum soll angeblich dauernde Heilung erzielt worden sein.

Eine plötzlich vollständige Rückkehr des Hörvermögens nach 11monatlicher Taubheit infolge Schädelerschütterung beobachtete ich bei einem 21jährigen Manne. Über einen ähnlichen Fall berichtet Hammerschlag, betreffend eine alte Frau, die nach einem Sturz von der Treppe auf dem linken Ohre vollständig taub wurde und nach 3 Tagen plötzlich unter dem Gefühle eines lauten Knalles im Ohre ihr normales Gehör wiedererlangte. Anfallsweise auftretende vorübergehende Taubheit bei vikariierenden Ohrblutungen wurde von Benni, Eitelberg, Gradenigo, Ferreri und Stepanow beobachtet. Die Quelle dieser periodischen Blutungen sind polypöse Wucherungen in der Trommelhöhle, selten der äußere Gehörgang bei intaktem Trommelfelle.

Ohrensausen und Schwindelanfälle gehören nicht in das Krankheitsbild der reinen hysterischen Hypästhesie. Das Auftreten dieser Symptome bei hysterischen Personen ist nach Hammerschlag als ein sicheres Zeichen einer organischen Erkrankung des Ohres anzusehen. Daß bei Hysterischen schon leichte Ohrerkrankungen schwere Hörstörungen bedingen können, die durch die Lokalbehandlung rasch gebessert werden, ist jedem Facharzte bekannt.

Der sprunghaft wechselnde Charakter der hysterischen Taubheit erklärt die angeblich glänzenden Erfolge, welche durch verschiedenartige therapeutische Eingriffe erzielt wurden. Während manche die günstige Wirkung der elektrischen Behandlung hervorheben, wird von anderen der Transfert, die Metallotherapie und die Suggestion durch die Hypnose warm befürwortet. Daß letztere in manchen Fällen eine sofortige auffallende Hörverbesserung bewirkt, ist durch zahlreiche Beobachtungen erwiesen. Dies ist aber auch die einzige Form der Hörstörung, bei der die Hypnose gestattet ist. Ihre Anwendung bei andersartigen Hörstörungen und gegen subjektive Geräusche ist als nutzlos zu verwerfen.

Außer den hier angeführten Lähmungsformen des Akustikus kommen zuweilen Lähmungszustände des Hörnerven: rasche Ertaubung eines oder beider Gehörorgane mit objektiv negativem Befunde zur Beobachtung, welche mangels eines nachweisbaren kausalen Momentes und wegen des Fehlens der sonst häufigen Begleitsymptome, wie subjektive Geräusche, Schwindel und Gleichgewichtsstörungen, in keine der bisher geschilderten Erkrankungsformen eingereiht werden können. Ob es sich in solchen Fällen um greifbare anatomische Veränderungen oder bloß um eine funktionelle Lähmung des Akustikus handelt, läßt sich bei dem Mangel anatomischer Befunde nicht bestimmen. Für das Vorkommen rein funktioneller Störungen würde das rasche Schwinden der Hörstörung in einzelnen Fällen sprechen. Bloch (Deutscher Otologentag 1906) fand in 7 von 8 Fällen von Retinitis pigmentosa nervöse Schwerhörigkeit verschiedenen Grades.

Hier sei noch auf eine Erkrankungsform des Akustikus hingewiesen, welche man als sympathische Lähmung des Hörnerven bezeichnen könnte. Es wurde schon früher hervorgehoben, daß sich bei einseitigen, mit hochgradiger Schwerhörigkeit verbundenen Ohraffektionen bald rasch, bald allmählich eine Hörstörung auf dem anderen, früher normalen Ohre entwickelt, welche mangels objektiver Symptome im

Digitized by Google

Schalleitungsapparate und aus dem charakteristischen Ergebnisse der Stimmgabelprüfung mit voller Sicherheit auf eine Hörnervenerkrankung schließen läßt. Die Kenntnis der anatomischen Grundlage dieser sympathischen Hörnervenerkrankungen steht noch aus.

Es hieße jedoch zu weit gehen, wenn man bei einseitiger Hörstörung die spätere Erkrankung des gesunden Ohres immer als sympathische Erkrankung auffassen würde. In vielen Fällen sogenannter sympathischer Ohrerkrankungen handelt es sich gewiß nur um eine vom früher affizierten Ohre nicht direkt beeinflußte Erkrankung des gesunden Ohres. Eine Rückwirkung auf das gesunde Ohr durch das erkrankte läßt sich klinisch nur bei hochgradiger Schwerhörigkeit oder gänzlicher Ertaubung eines Ohres nachweisen, da hier erfahrungsgemäß mit dem Erlöschen der Hörfähigkeit des einen Ohres die Disposition zur Erkrankung des anderen, normalen Ohres zunimmt. Ob dieser pathologische Veränderungen zu Grunde liegen, welche vom Hörnerven des erkrankten Ohres auf die Akustikuskerne und den Nervenstamm der anderen Seite übergreifen, müssen künftige, durch Sektionsbefunde gestützte klinische Beobachtungen zeigen.

Der Annahme, daß das gleichzeitige Vorkommen von Augen- und Ohraffektionen häufig auf einer Wechselbeziehung zwischen Auge und Ohr beruhe, muß widersprochen werden, da die Erkrankungen beider Sinnesorgane meist auf dieselben ursächlichen Momente (atmosphärische Einflüsse, Skrofulose, akquirierte und hereditäre Syphilis u. s. w.) zurückgeführt werden können. Die schon von den älteren Ohrenärzten beobachteten Schwankungen der Sehschärfe bei katarrhalischen und entzündlichen Ohraffektionen sind aber keineswegs als Effekt einer besonderen Wechselwirkung zwischen Ohr und Auge anzusehen, da vorübergehende Änderungen in der Sehschärfe reflektiert oder irradiiert auch von anderen Organen oder anderen Körperteilen ausgehen können. Die Annahme, eine Hörstörung könne eine länger dauernde Herabsetzung der Sehschärfe zur Folge haben, muß als irrtümlich bezeichnet werden. Hätten die Hörstörungen jenen vermeintlichen Einfluß auf das Auge, so müßten Sehstörungen bei Ohrenkranken viel häufiger vorkommen, als dies der Fall ist. Wir brauchen nur auf die bekannte Tatsache hinzuweisen, daß die Mehrzahl der Taubstummen über ein scharfes Auge und ebenso die meisten Blinden über ein scharfes Gehör verfügen.

Die Behandlung der Akustikuslähmungen richtet sich nach Ursache und Dauer der Affektion, nach dem Grade der Hörstörung und der sie begleitenden Symptome. In rezenten Fällen ist dem Kranken für mehrere Tage der Aufenthalt in einem geräuschlosen Zimmer zu empfehlen und von jeder Lokalbehandlung des Ohres abzusehen. In mehreren Fällen von plötzlich auftretender Schwerhörigkeit habe ich eine merkliche Besserung durch subkutane Injektionen von Pilocarp. muriat. erzielt (4 bis 10 Tropfen einer 2prozentigen Lösung durch 8—10 Tage). Dundas Grant (Brit. med. Journal 1895) und Schirmunsky (Monatschr. f. Ohrenheilk. 1895) bestätigen die günstigen Resultate der Pilokarpinbehandlung in frischen Fällen. Wo das Pilokarpin im Stiche ließ, wurde Jodnatrium ($^1/_2$ g pro die) mit gutem Erfolge angewendet*). Von günstiger Wirkung erweisen sich zuweilen Ableitungen auf den Darmkanal, reizende Fußbäder, spirituöse Einreibungen und Vesikantien am Warzenfortsatze und die die Transpiration befördernden Mittel.

Die Aussichten auf eine wesentliche Besserung sind umso geringer, je länger die Hörstörung dauert. Die Erfahrung zeigt indes, daß man zuweilen selbst in älteren Fällen durch eine geeignete lokale und interne Behandlung ein befriedigendes Resultat erzielt. Zur Lokaltherapie empfehlen sich: Injektionen von Pilocarpin. muriat. per Katheter in die Trommelhöhle (4—8 Tropfen einer 2prozentigen Lösung durch 10—20 Tage); von Kalium jodat. (0,5 : 20,0, 10—15 Tropfen) bei Verdacht auf Syphilis, ferner die Einleitung von Dämpfen des Essigäthers oder des Schwefeläthers (rein oder mit $^1/_2$ Ammon. pur. liquid.) in die Trommelhöhle mittels

*) Neuerlich wird das Sajodin in Pastillen zu 0,5 2—3 Stück täglich empfohlen.

Digitized by Google

des Katheters. Bei nervösen Hörstörungen ohne subjektive Geräusche können endermatische Einreibungen von Strychnin. nitr. (0,1 : 20,0, Glyzerin, 6 bis 8 Tropfen) auf den Warzenfortsatz versucht werden. Die Lokalbehandlung wird durch den innerlichen Gebrauch von Jodkali (0,5 pro die) oder Strychnin (0,07 : 20,0 Aqu. destill., 3mal täglich 3—5 Tropfen) unterstützt. Erweisen sich diese Mittel erfolglos, so geht man zur galvanischen Behandlung über.

**Die subjektiven Gehörsempfindungen** *). Die subjektiven Geräusche im Ohre, stets der Ausdruck eines Reizzustandes des Hörnerven oder seiner Ausbreitung im Labyrinthe, werden entweder durch Krankheiten des Gehörorgans oder durch Reflexübertragung von den Bahnen der Hirn- und Rückenmarksnerven auf den Hörnerv hervorgerufen **). Sie sind ein sehr häufiges, oft unerträglich lästiges Begleitsymptom der Ohrkrankheiten, dessen Bedeutung bei der Schilderung der Symptome der Krankheiten des äußeren, mittleren und inneren Ohres des öfteren hervorgehoben wurde. (Vgl. die betreffenden Abschnitte.)

Die subjektiven Geräusche werden in der großen Mehrzahl der Fälle im Ohre selbst, in manchen Fällen im Innern des Kopfes, im Hinterkopfe, in der Schläfengegend oder am Scheitel empfunden. Anfallsweise auftretende intensive Geräusche breiten sich oft vom Ohre in das Innere des Kopfes, und zwar bald nach vorn, bald in den Hinterkopf aus. Nur selten wird die Hörempfindung nach außen hin verlegt. Dies ist besonders im Beginne der Affektion der Fall, wo die subjektiven Empfindungen irrtümlich für objektive Geräusche gehalten werden, bis die Erfahrung die Erscheinung kontrolliert und die falsche Vorstellung berichtigt.

Die subjektiven Gehörsempfindungen werden von den Kranken am häufigsten als Sausen, Rauschen, Brausen, Sieden, Zischen, Tönen, Klingen, Brummen und Pfeifen im Ohre bezeichnet. Der Toncharakter dieser Geräusche wird von urteilsfähigen Kranken als tief oder hoch geschätzt ***). Seltener werden die Geräusche mit dem Lärm eines Eisenbahnzuges, dem Zirpen einer Grille, mit Vogelgezwitscher verglichen oder die seltsamsten Geräuscharten angegeben, so das Hören unartikulierter menschlicher Stimmen, Hundegebell, Zerschmettern von Glasscheiben, Scherenschleifen, Zerbrechen von Balken, Trompetengeschmetter, der Ton einer tiefen oder hohen Violinsaite, chaotische musikalische Töne, Krachen und Knattern, Pistolenschüsse, Rasseln, die Empfindung eines aus dem Ohre strömenden Windes, das Klopfen eines Hammers, der Lärm einer Mühle, Fröschequaken u. s. w. Oft werden objektive Geräusche (z. B. das Uhrticken) als solche nicht erkannt, wenn sie mit dem subjektiven Geräusche Ähnlichkeit haben. Ein Kranker, der fortwährendes Grillenzirpen zu hören angab, vermochte das mit meinem Munde imitierte Zirpen in seiner Nähe nicht als objektives Geräusch zu erkennen, obwohl die Schwerhörigkeit minderen Grades war. Häufig wird nur eine einzige Art subjektiver Geräusche gehört, zuweilen jedoch wechseln sie oder es gelangen gleichzeitig nebeneinander die verschiedensten Geräuscharten zur Wahrnehmung.

Die Intensität der subjektiven Geräusche ist selten gleichmäßig, vielmehr kommen große Schwankungen vor, welche vom Krank-

*) Vgl. die ausführliche Darstellung des Verfassers: Über subjektive Gehörsempfindungen. Wiener med. Wochenschr. 1865.

**) Trétrôp (Congr. de la Soc. franç. de laryngol. etc. 1906) hat subjektive Geräusche als erstes Symptom eines Aneurysma der Art. mening. med. beobachtet.

***) Nach Panse (Zeitschr. f. Ohrenheilk. 1898) werden subjektive Geräusche mit hohem Toncharakter stets durch Veränderungen im Labyrinthe oder im Hörnerven hervorgerufen oder reflektorisch erzeugt.

Digitized by Google

heitsprozesse selbst, häufiger noch von äußeren Einflüssen oder von somatischen Zuständen abhängen.

Von äußeren Einflüssen, welche eine Zunahme der subjektiven Geräusche veranlassen, sind hervorzuheben: Witterungs- und Temperaturwechsel, starke Hitze, Wind, Luftzug, anhaltendes Regenwetter und der Aufenthalt in geschlossenen, dunst- oder raucherfüllten Räumen. Im Freien werden die Geräusche weniger lästig empfunden. Zerstreuung und Beschäftigung helfen oft über stärkere Geräusche hinweg, weshalb sie von vielen während des Tages nicht wahrgenommen werden, während sie bei Verschluß des äußeren Gehörganges, in ruhigen Räumen, Abends vor dem Einschlafen deutlicher hervortreten. Starke objektive Geräusche decken häufig die subjektiven so vollständig, daß z. B. im Wagen, auf der Eisenbahn, in geräuschvollen Räumen starkes Ohrensausen nicht wahrgenommen wird; desto stärker kehrt es bei eintretender Ruhe wieder. Ich sah indes Personen, die ihre subjektiven Geräusche inmitten des größten Lärms noch durchhörten. Daß stärkere objektive Geräusche die subjektiven Hörempfindungen vorübergehend herabsetzen können, war schon den älteren Autoren (Plater, Itard) bekannt und man kann bei Ohrenkranken nicht selten die Beobachtung machen, daß durch Einwirkung eines Stimmgabeltones auf das Ohr das Sausen für kurze Zeit abgeschwächt oder ganz zum Schwinden gebracht wird.

Körperliche und geistige Anstrengung, Gemütsaffekte, das Verweilen in gebückter Stellung, vieles Sprechen, Husten und Niesen, Kaubewegungen, das Drehen und Schütteln des Kopfes, Nachtwachen oder zu lange anhaltender Schlaf, der Genuß von Spirituosen, Tabakrauchen, Überladung des Magens, Unwohlsein, Erkrankungen, Menstruation, Gravidität und Puerperium, alle Momente überhaupt, welche eine Erregung des Nervensystems zur Folge haben, steigern die Ohrgeräusche meist in merklicher Weise. Besonders lästig werden selbst nicht intensive Geräusche von hysterischen und neurasthenischen Personen empfunden, Kinder klagen selten über lästige Geräusche.

Bei körperlichem Wohlbefinden, Gemütsruhe, fröhlicher Stimmung, bei schönem, heiterem Wetter sind die subjektiven Geräusche erträglicher.

Die subjektiven Gehörsempfindungen sind entweder intermittierend oder kontinuierlich (S. 165). Die kontinuierlichen Geräusche können von Anfang an als solche auftreten oder sie gehen aus den intermittierenden Geräuschen hervor, indem bei letzteren die anfangs größeren Intervalle allmählich schwinden. Sie verursachen so unerträgliche Qualen, daß manche Kranke zum Selbstmorde getrieben werden. Andere gewöhnen sich allmählich daran. In typischer Regelmäßigkeit auftretende subjektive Geräusche sind selten und meist bei Febris intermittens beobachtet worden.

Das Verhältnis der subjektiven Geräusche zur Hörstörung wurde bei den einzelnen Krankheitsformen des Gehörorganes besprochen. Es sei hier noch erwähnt, daß in einer Reihe von Fällen die Intensität der Geräusche mit der der Hörstörung zunimmt, während in anderen die Geräusche mit der Ertaubung aufhören und in noch anderen Fällen nach dem Erlöschen der Hörfähigkeit zunehmen. Hervorzuheben ist, daß oft die klinisch schwersten Erkrankungsformen des Labyrinthes und des Hörnerven ohne subjektive Hörempfindungen verlaufen können.

Als eigentliche Neurose ist jene Form der subjektiven Geräusche zu betrachten, welche man mit dem Namen „nervöses Ohrensausen“ oder „Sausen ohne Schwerhörigkeit“ bezeichnet. Es kommt oft bei nervösen Personen, bei geistiger Überanstrengung, bei Kummer oder bei Erschöpfungszuständen, Anämie, nach Puerperien, nach Schallerschütterung, zuweilen jedoch auch bei vollkommen gesunden Individuen vor. Gleichzeitige Lichtempfindlichkeit und Störungen in anderen Nerven-

Digitized by Google

bezirken deuten auf ein Zentralleiden hin. Am häufigsten klagen die Kranken über Klingen, Zischen und Sieden im Ohre, doch erreichen die Geräusche selten jene Intensität wie bei den chronischen Adhäsivprozessen im Mittelohre.

Das nervöse Sausen kann früher oder später schwinden, dauert aber nicht selten während des ganzen Lebens ohne Funktionsstörung an. Bisweilen erweist es sich nach längerer Beobachtung als Vorläufer der Otosklerose oder einer Zerebralerkrankung.

Subjektive Gehörsempfindungen werden reflektorisch vom Trigeminusgebiete, bei Neuralgien, Hemikranie, seltener vom Fazialis ausgelöst. Sie sind besonders dann als Reflexsymptom anzusehen, wenn sie während eines neuralgischen Anfalles auftreten und nach dem Anfalle wieder schwinden. Daß auch durch Reizung der vom Trigeminus versorgten Hautpartien an der äußeren Ohrgegend, z. B. durch Streichen oder beim Rasieren, subjektive Geräusche ausgelöst und bestehende Hörempfindungen verstärkt oder abgeschwächt werden können (Benedikt), habe ich wiederholt beobachtet. Bei einem musikalisch gebildeten Individuum wurde durch Streichen der Haut an der äußeren Ohröffnung und durch den Schlingakt die Empfindung bestimmter musikalischer Töne erregt.

Gehörshalluzinationen (artikulierte menschliche Stimmen, musikalische Melodien) kommen bei Gehörkranken ohne Hinzutreten eines veränderten Gehirnzustandes nur selten vor. Die klinische Erfahrung hat ergeben*), daß die von kortikalen Reizzuständen ausgehenden Halluzinationen durch Hinzutreten einer Ohraffektion verschlimmert werden und daß bei manchen Psychosen durch ein günstiges Resultat der Ohrbehandlung die Halluzinationen gebessert oder beseitigt werden können. Larionow (Medicinskoje obosrenije 1899) will in einem Falle durch die lokale Behandlung des Ohrleidens die mit Halluzinationen verbundene Psychose geheilt haben.

Nach meinen Beobachtungen handelt es sich bei geistig normalen Ohrenkranken gewöhnlich um subjektives Hören musikalischer Melodien, die sich immerfort wiederholen und den Kranken oft das Leben verleiden. So hörten zwei junge Engländerinnen fortwährend die Melodie des „God save the Queen". Bei der einen verlor sich die Empfindung mehrere Wochen nach der Behandlung ihres Mittelohrkatarrhs. Ein Mann in vorgerücktem Alter mit mäßiger Schwerhörigkeit infolge von Otosklerose suchte Hilfe gegen den ihn seit Monaten ununterbrochen quälenden Ambrosianischen Kirchengesang, den er seit seiner Gymnasialzeit nicht mehr gehört hatte. Ungünstiger ist die Prognose des subjektiven Hörens artikulierter menschlicher Sprache (ganzer Sätze), die oft als Vorläufer einer schweren Psychose (Melancholie, progressiver Paralyse) auftreten. Die in der Literatur angeführten Fälle von Halluzinationen, die durch Zeruminalpfröpfe und Fremdkörper im Ohre erzeugt wurden, dürften zu den Seltenheiten gehören.

Die Annahme, daß bei den verschiedenen Psychosen durch eine gleichzeitige Ohrerkrankung Gehörshalluzinationen hervorgerufen werden, findet ihre Bestätigung in einer von Redlich und Kaufmann (Wiener klin. Wochenschr. 1896) an einer größeren Anzahl von Geisteskranken (Paranoia, Melancholie, Manie, Delirium tremens) sorgfältig durchgeführten Untersuchung, welche bei einem großen Prozentsatz der Fälle palpable pathologische Veränderungen im äußeren, mittleren und inneren Ohre ergab.

Kombinationen von Ohrensausen, Halluzinationen und epileptiformen Anfällen, wie Fleury (Ann. d. malad. de l'oreille etc. 1900) einen Fall beschreibt, sind selten. (Lannois, Epilepsia ab aure laesa.) Bei einem von Pick (Jahrb. f. Psychologie 1890) beobachteten Falle von rechtseitiger Epilepsie und Gehörshalluzinationen derselben Seite ergab die Autopsie eine Läsion der linkseitigen Hirnhemisphäre.

**Prognose der subjektiven Gehörsempfindungen.** Die Prognose der subjektiven Geräusche hängt von ihrer Ätiologie und Dauer ab. Die durch Erkrankungen des äußeren Gehörganges, durch akute Mittelohrentzündungen

*) Köppe, Archiv f. Ohrenheilk. Bd. IX.



Digitized by Google

und durch sekretorische Katarrhe bedingten Geräusche liefern im allgemeinen eine günstige Prognose. Sie ist ungünstig bei der Otosklerose, bei den schweren Formen der Labyrintherkrankungen, bei den zerebralen Hörstörungen und bei den länger bestehenden arteriellen Geräuschen im Ohre. Die Prognose temporärer subjektiver Geräusche ist günstig, die der kontinuierlichen Geräusche ungünstig.

**Therapie.** Bei der Behandlung der subjektiven Geräusche ist in erster Reihe auf das ursächliche Moment Rücksicht zu nehmen. Die durch Zerumen, Epidermismassen, Granulationen und Polypen im äußeren Gehörgange bedingten subjektiven Geräusche schwinden nach Entfernung des obturierenden Hindernisses. Desgleichen können die durch abnorme Drucksteigerung im Labyrinthe hervorgerufenen Geräusche, welche öfter bei Unwegsamkeit der Ohrtrompete, bei Ansammlung von Schleim, Eiter und Epidermismassen in der Trommelhöhle beobachtet werden, nach Entfernung der pathologischen Produkte dauernd beseitigt werden. Dasselbe gilt von den im Verlaufe akuter Entzündungsprozesse im äußeren und mittleren Ohre auftretenden oder durch Spannungsanomalien im Schalleitungsapparate verursachten subjektiven Gehörsempfindungen. Hingegen erweist sich die Therapie bei den durch Bindegewebsneubildung in der Trommelhöhle, durch Otosklerose oder durch Verengerung der Ohrtrompete bedingten kontinuierlichen Geräuschen, sowie bei den die Labyrinthaffektionen und Hirnerkrankungen begleitenden Gehörsempfindungen in der Mehrzahl der Fälle als wirkungslos, namentlich, wenn die Geräusche seit Monaten oder Jahren dauern.

Die Wirkung der Lokalbehandlung auf die subjektiven Geräusche ist im vorhinein nicht bestimmbar. Manchmal schwinden die Geräusche gänzlich oder sie werden schwächer und in der Mehrzahl bleiben sie selbst dort, wo eine bedeutende Hörzunahme erzielt wurde, unverändert. Die Besserung ist bisweilen andauernd, öfter jedoch tritt schon nach Wochen oder Monaten eine abermalige Verstärkung der Geräusche ein. Zu lange fortgesetzte Behandlung kann schwache Geräusche steigern, sie in manchen Fällen sogar hervorrufen.

Die Behandlung der subjektiven Geräusche, die als Begleitsymptom von Entzündungen, Katarrhen, Adhäsivprozessen im Mittelohre auftreten, fällt im wesentlichen mit der sie bedingenden Lokalerkrankung zusammen. Bei Sekretansammlung im Mittelohre oder bei Spannungsanomalien im Schalleitungsapparate und dadurch bedingter Drucksteigerung im Labyrinthe erweisen sich Lufteintreibungen in das Mittelohr und die Luftverdünnung im äußeren Gehörgange als die wirksamsten Mittel gegen subjektive Gehörsempfindungen, welche häufig unmittelbar nach Anwendung der genannten Methoden aufhören oder bedeutend verringert werden. Dieses Resultat ist anhaltender nach Anwendung meines mit der Luftverdünnung im äußeren Gehörgange kombinierten Verfahrens als nach dem Katheterismus, wenn man von Fällen mit Tubenstriktur absieht, bei der Katheterismus und Bougierung angezeigt sind. Als günstig haben sich mir Lufteintreibungen kombiniert mit Einleitung von Dämpfen (siehe S. 113) des Aether sulfuric., Aether acet., von Chloroform oder einer Mischung von Aether sulf. mit Aether chloratus an. part. aequ., Jodäthyl, Spirit. aeth. nitric. erwiesen. Auch nach Katheterismus und Injektion von 8—12 Tropfen einer 1prozentigen Lösung von Pilocarpin. hydrochlor. oder 10 Tropfen einer Lösung von Natr. bicarb. 0,5 : 10,0 beobachtet man zuweilen neben einer Zunahme der Hörfähigkeit eine Abschwächung der subjektiven Geräusche.

Die Anwendung der früher vielfach gegen Ohrensausen empfohlenen Gegenreize und Vesikantien hinter dem Ohre ist wesentlich ein-

Digitized by Google

geschränkt worden. Einigermaßen wirksam fand ich sie am Warzenfortsatze bei rezent entstandenen Geräuschen, ferner bei Ohrenkranken zur Linderung anfallsweise auftretender, bis zur Unerträglichkeit sich steigernder Ohrgeräusche. Manchmal bewirken spirituöse Einreibungen*) oder die Applikation eines fliegenden Vesikans am Warzenfortsatze eine rasche Herabsetzung quälender Geräusche. Betupfen der durch das Vesikans bloßgelegten Stelle mit Pulv. bisulf. chinini bewirkte bei mehreren von mir behandelten rezenten Fällen Beseitigung der Geräusche.

Narkotische Einreibungen in der Umgebung des Ohres**) erweisen sich nur selten als wirksam. Einträufelungen narkotischer Öle in den äußeren Gehörgang bewirken häufig eine Steigerung der subjektiven Hörempfindungen und eine Verschlimmerung des Gehörs, indem die öligen Substanzen am Trommelfelle eintrocknen und einen dicken Belag auf diesem bilden. Hingegen wird durch Bepinselung des knorpeligen Gehörganges mit medikamentösen Glyzerinlösungen, besonders bei trockenen, sekretlosen Gehörgängen öfter Linderung des Sausens und subjektive Erleichterung herbeigeführt. In meiner Praxis wende ich folgende Lösungen an: Rp.: Tct. ambrae 2,0, Aeth. acet. 1,0, Glycerin. pur. 25,0. — Rp.: Tct. valerianae 2,0, Aeth. acet. 1,5, Glycerin. pur. 30,0. DS. Einpinselungen.

Von innerlichen Mitteln hat sich besonders das Natr. bromat. (1—2 g pro dos.) bei nervöser Aufregung und Schlaflosigkeit infolge intensiver subjektiver Geräusche bewährt. Das von Woakes empfohlene Acid. hydrobromic. (10 bis 30 Tropfen 3mal täglich in Zuckerwasser) bewirkt selten eine merkliche Abnahme der subjektiven Gehörsempfindungen. Lucae empfiehlt Isopral 0,5 pro die.

Eine Abschwächung der subjektiven Geräusche beobachtet man zuweilen nach der innerlichen Anwendung des Kali. jodat. (0,5—1,0 pro die) bei der Otosklerose und bei den durch konstitutionelle Syphilis bedingten Ohraffektionen. Bei letzterer wird die allgemeine und interne Behandlung durch Einreibung von Jodsalben (Kali. jodat. 2, Jod. pur. 0,2, Lanolini, Vaselini ana 15,0) unterstützt.

Bei pulsierenden Geräuschen mit und ohne Herzaffektion habe ich von der Tinct. Digitalis (6—10 Tropfen) und der Tinct. semin. Strophanthi (3mal täglich 5 Tropfen) eine merkliche Abschwächung der Geräusche beobachtet. Dundas Grant (Brit. med. Journ. 1887) empfiehlt gegen pulsierende Ohrgeräusche Kompression der Vertebralarterien. Zu der von Matte (Deutsche med. Wochenschr. 1906) in einem Falle ausgeführten operativen Auskratzung des Vorhofs wegen quälender Geräusche bei Otosklerose dürfte man sich nur in besonders verzweifelten Fällen entschließen. Über wechselnde Erfolge der Labyrintheröffnung in Fällen von Taubheit, Schwindel und subjektiven Geräuschen berichten Lake, Parry und Milligan. Ob es gerechtfertigt ist, bei turbulenten Geräuschen die Schädelhöhle operativ zu eröffnen, den Hörnervenstamm zu durchschneiden, wie dies von Wallace und Marriage in einem Falle mit tödlichem Ausgange ausgeführt wurde, müssen noch künftige Erfahrungen zeigen.

Einen günstigen Einfluß auf die subjektiven Geräusche üben nicht selten Luftveränderung, der längere Aufenthalt in Höhenluftkurorten und der Gebrauch der Jodbäder (Hall, Lippik, Ivonicz), bei

*) Rp.: Spirit. aromat., Spirit. sinap. ana 30,0. S. 20 Tropfen hinter dem Ohre einzureiben. Rp.: Spirit. formicar. — Bals. Hoffmanni ana 30,0. S. wie oben.

**) Rp.: Glycerin. pur. 10,0, Extr. laud. aquos. 0,4. M. tere exactissime. DS. 8—10 Tropfen hinter dem Ohre einzureiben. — Rp.: Glycerin. pur. 10,0, Acetat. morph. 0,2. MDS. wie oben. — Rp.: Olei olivarum., Chloroform. ana 8,0. MDS. wie oben. — Rp.: Glycerin. pur. 10,0, Tct. belladonnae 5,0. MDS. wie oben.

Digitized by Google

Unterleibsstörungen der Gebrauch der Karlsbader oder Marienbader Mineralwässer, die jedoch erst nach dem Entweichen der Kohlensäure getrunken werden sollen.

Entsprechende Diät, regelmäßige Lebensweise, Vermeidung körperlicher und geistiger Überarbeitung und starker Geräusche (lärmende Musik, Fabriklärm), Einschränkung im Genusse alkoholischer Getränke und des Tabakrauchens werden wesentlich dazu beitragen, die subjektiven Geräusche erträglicher zu machen.

Die elektrische Behandlung der subjektiven Gehörsempfindungen wird im folgenden Abschnitte besprochen werden.

Von den subjektiven Gehörsempfindungen sind die sogenannten entotischen Geräusche zu unterscheiden, welche auf das objektive Hören eines im Ohre selbst oder in dessen Nachbarschaft entstandenen Geräusches zurückzuführen sind. Hierher sind zu rechnen: das im knorpelig-membranösen Teile der Ohrtrompete entstehende Knacken bei Kontraktionen der Tubenmuskeln und bei klonischem Krampfe derselben, ferner Schleim- und Rasselgeräusche, endlich die durch willkürliche oder unwillkürliche Kontraktionen der Binnenmuskeln hervorgerufenen tickenden oder brummenden Gehörsempfindungen (S. 550) (Szenes). Am häufigsten jedoch sind es Gefäßgeräusche, welche in der Trommelhöhle durch Erweiterung arterieller Äste oder durch Veränderungen im Canalis caroticus entstehen oder bei Klappenfehlern, Struma, bei Aneurysmen der Arterien des Kopfes oder der Carotis externa (Alt), beim Nonnensausen oder bei Dilatation der Kopfgefäße dem Ohre zugeleitet werden. In letzterem Falle sind die meist blasenden, mit dem Pulse synchronischen Geräusche durch Auskultation an allen Stellen des Kopfes wahrnehmbar (Teleky). Brandt gelang es in einem Falle, bei dem nach einem Trauma objektive, über den ganzen Kopf ausgebreitete Gefäßgeräusche entstanden, durch Unterbindung der A. tempor. prof. Heilung zu erzielen (Wiener med. Bl. 1888). Goldflamm und Meyerson (Wiener med. Presse 1895) beobachteten ein von einem Angiosarkom herrührendes, objektiv nachweisbares Ohrgeräusch; Gomperz ein von den Halsvenen fortgeleitetes, im Ohre objektiv hörbares Nonnengeräusch.

Die bisherigen Resultate der Unterbindung der Karotis zur Beseitigung der entotischen Geräusche sind wenig befriedigend. Dem operativ geheilten Falle Münchs (Zeitschr. f. Ohrenheilk. Bd. XXXII) stehen die Fälle von Mayerson (Vers. d. deutsch. Naturf. u. Ärzte 1895) und Grunert (Archiv f. Ohrenheilk. Bd. XXXV) gegenüber, bei denen nach 4 Stunden resp. nach 4 Monaten die Geräusche wiederkehrten. In einem Falle Linsmayers sistierten die Geräusche nach der Ligatur der Karotis nur kurze Zeit, es trat bald Hemiplegia sin. mit Hemianopsie und linksseitiger Taubheit und nach 5 Tagen der Tod durch Pneumonie ein. Die Obduktion ergab ausgedehnte, rezente Erweichung der rechten Großhirnhemisphäre.

**Die elektrische Behandlung der Funktionsstörungen des inneren Ohres mit dem konstanten Strome.** Die zur galvanischen Behandlung des Gehörorganes dienende konstante Batterie mit 20—25 Elementen enthält einen Rheostaten zum Abstufen des Stromes, einen Strommesser und einen Kommutator (Stromwender). Durch diesen wird zu diagnostischen und therapeutischen Zwecken die sogenannte Voltasche Alternative erzeugt.

Die Ohrelektrode ist je nach der Applikationsweise verschieden geformt. Man unterscheidet dreierlei Anordnungen: a) die innere Anordnung, bei der man den äußeren Gehörgang mit einer schwachen Kochsalzlösung füllt, in welche die Ohrelektrode eintaucht; b) die äußere Anordnung, bei der die befeuchtete Ohrelektrode an das Ohrläppchen oder an den Rand der äußeren Ohröffnung angesetzt wird; c) die Galvanisation mittels einer in die Tuba auditiva isolierten eingeführten Sonde. Ich bediene mich in der Regel der äußeren Anordnung, da durch wiederholtes Eingießen von Flüssigkeit in den äußeren Gehörgang eine entzündliche Reizung hervorgerufen wird.

Die Wirkung des galvanischen Stromes auf den Hörnerv hängt in erster Linie von der Intensität des angewendeten Stromes

Digitized by Google

(durchschnittlich $^1/_2$—2 Milliampère) und von der individuellen Reizbarkeit des Individuums ab. Daneben spielen aber noch mannigfache lokale Momente, wie abnorme Trockenheit und Feuchtigkeit, Hyperämie oder Anämie der Teile, Leitungshindernisse im Gehörorgane, wie Zeruminal-, Eiter-, Flüssigkeitsansammlungen, ferner der Zustand des Trommelfells und der Trommelhöhle eine bedeutende Rolle, insoferne dadurch der von dem einbrechenden Strome zu überwindende Leitungswiderstand beträchtlich modifiziert wird. Endlich ist zu berücksichtigen, daß die Empfindlichkeit des normalen Akustikus selbst innerhalb gewisser Grenzen je nach der Intelligenz und der Auffassung des Kranken variiert (Hitzig, Archiv f. Ohrenheilk. Bd. V).

Wenn der Akustikus auf den elektrischen Strom reagiert, so geschieht dies durch eine Klangempfindung, die aber bei verschiedenen Individuen einen verschiedenen Charakter haben kann (Klingen, Pfeifen, Zischen u. s. w.). Das elektrische Schwindelgefühl, welches bei Galvanisation eines Ohres und bei Durchleitung eines Stromes quer durch den Kopf wahrgenommen wird, entsteht durch Reizung des Vestibularapparates im Labyrinthe (elektrischer Schwindel, siehe S. 160).

Als Begleiterscheinungen der elektrischen Reizung des Gehörorganes sind hervorzuheben: Schmerzen und Brennen im äußeren Gehörgange (Trigeminusreizung), Zucken der Gesichtsmuskeln (Fazialisreizung), Formikationen, Geschmacksempfindungen auf der Zunge, Schlingbewegung, Salivation, Photopsien (Reizung der Sehnervenendigungen). Wo die genannten Symptome bei Galvanisation des Ohres auftreten, muß der elektrische Strom entsprechend abgeschwächt werden.

Nach Brenner reagiert der normale Hörnerv auf den galvanischen Strom stets und zwar in ganz bestimmter Weise mit Klangempfindungen, deren gesetzmäßiges Auftreten bei einer bestimmten Stromstärke und deren konstantes Verhältnis zur Stromwendung, -Öffnung und -Schließung er zum Aufbau eines Gesetzes für die elektrische Reaktion des normalen Hörnerven benützte.

Das Brennersche Gesetz lautet: Wenn die Kathode (Ka) im Gehörgange ist, so tritt bei Kettenschluß (S) starke Klangempfindung auf (K'), dauert (D) während der Schließung an und hört mit der Öffnung (O) wieder auf. Ist die Anode (A) im Gehörgange, so tritt weder bei Schließung noch während der Dauer des Kettenschlusses eine Reaktion ein und erst bei der Öffnung ergibt sich eine schwache Klangempfindung.

Pollak und Gaertner (Naturforscherversammlung in Köln 1888) und Gradenigo (Archiv f. Ohrenheilk. Bd. XXVI) haben darauf hingewiesen, daß man bei Normalhörenden mit Strömen von mittlerer Intensität (bis 6 Milliampère) nur selten Akustikusreaktion erzielen kann, während man bei Kranken mit gleich starken Strömen sehr häufig eine Klangempfindung auslöst. Pollak und Gaertner zeigten ferner, daß in Fällen, in denen eine Durchfeuchtung des Gehörorganes (sekretorische Katarrhe und Entzündungen) angenommen werden muß, der Leitungswiderstand im Ohre durch die Flüssigkeit verringert wird, weshalb der Akustikus schon mit sehr schwachen Strömen (1—2 Milliampère) angesprochen werden kann. Sie schließen daraus, daß den Leitungsverhältnissen im Inneren des Ohres eine maßgebende Rolle auf das Eintreten der elektrischen Klangempfindung zugesprochen werden müsse. Die Ansicht Gradenigos ist hiervon insoferne abweichend, als er die erhöhte elektrische Reaktion des Akustikus auf eine durch den Krankheitsprozeß gesteigerte Erregbarkeit des Nerven zurückführt. In Übereinstimmung mit v. Frankl-Hochwart fand er sie nicht nur bei Katarrhen und Entzündungen des Mittelohres, sondern auch bei der Otosklerose, bei endokraniellen Affektionen und anderen auf anatomischer Grundlage basierenden Hörnervenerkrankungen.

Die Galvanisation des Ohres wurde auch zur Bestimmung des erhöhten (Hyperästhesie) und verringerten (Torpidität) Erregungszustandes des

Digitized by Google

Hörnerven empfohlen. Die Diagnose der Hyperästhesie des Akustikus wird gestellt, wenn schon sehr schwache Ströme eine Reaktion hervorrufen, während auf einen Torpor (Rohrer) des Nerven geschlossen werden kann, wenn trotz Anwendung starker Ströme, die schon Zuckungen im Bereiche des Fazialis erregen, keine subjektiven Gehörsempfindungen ausgelöst werden (Moos, Archiv f. Augen- u. Ohrenheilk. Bd. II). Die Hörfähigkeit steht nicht im Einklange mit der elektrischen Erregbarkeit, da letztere auch bei totaler Taubheit bestehen kann.

Die Galvanisation des Ohres geschieht in der Weise, daß die Anode als Ohrelektrode benützt wird, während die andere Elektrode an eine indifferente Stelle, z. B. an die Handfläche oder den Nacken, angesetzt wird. Zur Eruierung der Erregbarkeit des Hörnerven im speziellen Falle bedient man sich stufenweise ansteigender konstanter Ströme, um die geringste Stromstärke zu konstatieren, bei der eine Reaktion des Akustikus eintritt. Bei subjektiven Geräuschen dürfen nur schwache, allmählich ansteigende Ströme angewendet werden. Zu therapeutischen Zwecken kann man außer dem Ein- und Ausschleichen in einzelnen Fällen auch die Voltasche Alternative (wiederholte Stromwendung) benützen (Benedikt, Wiener med. Presse 1870). Bestimmte Indikationen für die eine oder die andere Anwendungsweise lassen sich nicht aufstellen, da einmal die Voltasche Alternative sich als wirksam erweist, wo das Ein- und Ausschleichen im Stiche läßt und umgekehrt. In jedem Falle ist daher für die Anwendung der einen oder der anderen Methode der Versuch maßgebend.

In Bezug auf die Heilwirkung der Galvanisation des Ohres gehen die Ansichten der Fachärzte auseinander, indem einzelne, wie J. Pollak, auffällige Erfolge gesehen haben wollen, während andere der Galvanisation jeden nachhaltigen Einfluß auf Gehör und subjektive Geräusche absprechen. Meine Erfahrungen lassen sich dahin zusammenfassen, daß durch die galvanische Behandlung nur in seltenen Fällen eine dauernde Besserung des Gehörs und eine gänzliche Beseitigung der subjektiven Geräusche erzielt wird, doch bewirkt sie nicht selten eine Herabsetzung der Intensität lästiger Geräusche und eine wesentliche Linderung der die Ohrkrankheiten begleitenden Kopfsymptome (Schwere, Druck, Schwindel, Betäubung). In Übereinstimmung mit anderen Beobachtern ist jedoch festzustellen, daß die galvanische Behandlung zuweilen eine Verschlimmerung herbeiführt, indem die subjektiven Geräusche intensiver werden und daß sich schon nach wenigen Sitzungen eine starke allgemeine Erregung des Patienten bemerkbar macht.

## Traumen des inneren Ohres.

Die Verletzungen des inneren Ohres kommen entweder durch direkte oder indirekte Gewalteinwirkungen zu stande. Als direkte Verletzungen sind diejenigen zu bezeichnen, bei denen der verletzende Körper (Stichwerkzeuge, Projektile) durch das perforierte Trommelfell in die Labyrinthhöhle eindringt.

Ungleich häufiger sind die Traumen des inneren Ohres Folge indirekter Gewalteinwirkungen. Diese zerfallen in zwei Gruppen. Die erste Gruppe umfaßt die Traumen, die durch unmittelbare Einwirkung der Gewalt auf die Schädelknochen und durch Fortpflanzung des Insults auf das innere Ohr bedingt werden; zur zweiten Gruppe zählen jene Erschütterungen der akustischen Endausbreitung, welche durch eine plötzliche Luftverdichtung im äußeren Gehörgange oder durch intensive Schalleinwirkung zu stande kommen.

Die auf die Schädelknochen einwirkende Gewalt kann

Digitized by Google

das innere Ohr auf zweierlei Weise schädigen: 1. durch Fortsetzung einer Schädelfissur auf das Felsenbein; 2. durch Fortpflanzung der Erschütterung auf das Labyrinth ohne eigentliche Verletzung der Labyrinthkapsel.

Im Anschlusse an Schädeltraumen kann es auch durch Infektion zur Osteomyelitis der Schädelknochen und damit zur Schädigung des Gehörorganes kommen (Laurens, Schilling, Guisez*).

Die mit Schädelverletzungen komplizierten Fissuren des Felsenbeins sind meist mit Fissur der Trommelhöhle und des äußeren Gehörganges kombiniert. Betreffs dieser mit starken Ohrblutungen, Ausfluß von seröser Flüssigkeit, Ohrensausen, Schwindel und Taubheit einhergehenden Verletzungen verweisen wir auf den Abschnitt „Traumen des Schalleitungsapparates" (S. 551).

Zur Illustration mögen folgende von mir beobachteten 2 Fälle dienen. Der erste betrifft einen 40jährigen Mann, der nach einem Sturze auf den Hinterkopf unter Symptomen von Ohrensausen, Schwindel und Gleichgewichtsstörungen total taub wurde und 7 Wochen nach der Verletzung unter Meningealerscheinungen starb. Die Sektion ergab eine zackige Fissur des Hinterhauptknochens, welche sich durch beide Labyrinthe fortsetzte und knapp an der inneren Trommelhöhlenwand endete.

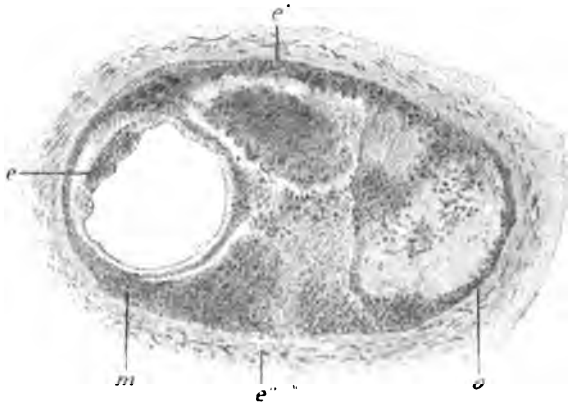


Fig. 325.

Die linke Labyrinthhöhle war von einer dunkelroten, einem Blutkoagulum ähnlichen Masse ausgefüllt; das rechte Labyrinth enthielt eitrig zerfallenes Extravasat, das von hier in den inneren Gehörgang eingedrungen war und eine tödlich verlaufende Basilarmeningitis veranlaßt hatte. An der Dura mater war keine Spur einer Verletzung wahrzunehmen.

Im zweiten Falle**) handelte es sich um einen 21jährigen Mann, dem bei einem Bau ein Mörtelkasten auf den Kopf fiel, worauf er bewußtlos zusammenstürzte. Nach 14 Tagen kehrte das Bewußtsein wieder, doch war er total taub, sein Gang unsicher und schwankend. Rechts Fazialparese. In der 5. Woche nach der Verletzung traten Symptome einer diffusen Leptomeningitis auf, welcher der Kranke nach 5 Tagen erlag. Die Sektion ergab: eitrige Meningitis, Fissur der Schädelbasis, die sich durch beide Felsenbeinpyramiden bis zur inneren Trommelhöhlenwand fortsetzt. Die histologische Untersuchung des rechten Gehörorganes ergab: sämtliche Windungen der Schnecke mit Rundzellen und feinkörnigem Exsudat erfüllt, Exsudatplaques im Utrikulus, in den Ampullen und in den Bogengängen (Fig. 325); der perilymphatische Raum der Bogengänge (e e') zum Teil mit entzündlicher Wucherung

*) Arch. internat. de laryng., d'ot. et rhin. T. XXII, Nr. 1.

**) Menièrescher Symptomenkomplex infolge traumatischer Labyrinthläsion. Archiv f. Ohrenheilk. Bd. XL.

Digitized by Google

der hier befindlichen Bindegewebszüge erfüllt; im linken Labyrinthe eine vom Endost beider Schneckenskalen ausgehende Bindegewebswucherung, deren Mächtigkeit gegen die Schneckenachse zunimmt, Cortisches Organ durch Epithelwucherung desorganisiert.

Über Stichverletzungen des inneren Ohres berichten Hennebert (Journ. de Méd. et Chir. 1892), der in einem Falle letale Meningitis, in zwei Fällen unheilbare Taubheit beobachtete; Kayser (Monatschr. f. Ohrenheilk. 1895), der nach einer zweifellosen Verletzung des Labyrinthes vollständige Wiederherstellung des Gehörs konstatierte; Brieger (Klin. Beiträge 1896), der nach einer Labyrinthverletzung Ausfluß von Perilymphe, Schwindel, Ohrensausen und hochgradige Schwerhörigkeit feststellte.

Den Untersuchungsmethoden des Gehörorganes hat sich in jüngster Zeit auch die Röntgenographie angereiht. Ich selbst habe vor einigen Jahren den Sitz eines Revolverprojektils mittels Röntgenographie ermittelt (S. 553). Nach Leidler und Schüller*) gelingt es, durch entsprechende Aufnahmen bei der Röntgenologischen Untersuchung manche pathologische Veränderungen am Schläfebeine festzustellen. Für diesen Zweck eignen sich die drei folgenden Aufnahmsrichtungen.

1. Die Aufnahme mit frontaler Durchleuchtungsrichtung, wobei die Medianebene des Kopfes der photographischen Platte parallel liegt und der Fokus der Röntgenröhre, 60 cm von der Platte entfernt, über dem äußeren Gehörgange steht. Bei der 2. Aufnahme mit sagittaler Durchleuchtungsrichtung liegt das Hinterhaupt der Platte auf, der Fokus steht über dem Mittelpunkt der Verbindungslinie beider äußeren Gehörgänge. Die beiden genannten Aufnahmen dienen als Übersichtsdarstellungen zur Bestimmung der allgemeinen Formverhältnisse der Schädelbasis. Für die Abbildung von Details des Schläfebeines eignet sich am besten die 3. Aufnahme (in geneigter Position des Kopfes), wobei der Kopf mit der Ohrmuschel der Platte anliegt, während der Fokus über dem Tuber parietale der Gegenseite zu liegen kommt. Man erkennt auf diesem Bilde das dreieckige Schattenfeld des Felsenbeines, begrenzt dorsal von der Projektion der oberen Pyramidenkante, nach hinten zu von dem Kontur der Aufhellung, die dem Sinus sigmoideus entspricht. Auf dem Grunde dieser Aufhellung tritt die netzförmige Zeichnung der Warzenzellen scharf hervor, ventral davon verläuft der bogenförmige Kontur des Processus mastoideus und der Incisura jugularis. Innerhalb des dichten Schattens der Pyramide markieren sich zwei kreisförmig begrenzte Aufhellungen, von denen die größere dem äußeren, die kleinere dem inneren Gehörgang entspricht und die wahrscheinlich auch das Vestibulum in sich fassen.

Indikationen für die Röntgenologische Untersuchung geben folgende pathologische Prozesse ab: 1. Fremdkörper (Projektile), 2. Verletzungen (Schädelbasisbruch), 3. Mißbildungen, 4. Hyperostosen, 5. Destruktionen (durch entzündliche Prozesse, Cholesteatom, Sequester oder Tumoren). Bei letzteren ist es besonders wichtig, sich über ihre Größe und Lage zu orientieren, ferner festzustellen, ob sie die Dura der mittleren oder hinteren Schädelgrube (resp. den Sinus) erreicht haben. H. E. Kanasugi ist es gelungen, mit Hilfe der Röntgendurchleuchtung den pneumatischen Warzenfortsatz von dem diploetischen zu differenzieren. In Übereinstimmung mit meiner Darstellung (siehe S. 38 u. 41) gelangte er durch die Röntgenologische Untersuchungsmethode zu dem Resultate, daß kleine, kurze Warzenfortsätze eine diploetische, große eine pneumatische Struktur aufweisen und das günstigste Lageverhältnis des Sinus sigmoideus zur hinteren Gehörgangswand bei den pneumatischen Warzenfortsätzen besteht.

Zahlreiche Beobachtungen haben ergeben, daß nach stärkerer Gewalteinwirkung auf den Schädel auch ohne Knochenfissur hochgradige Hörstörung, subjektive Geräusche, Schwindel und taumelnder Gang hervorgerufen werden können. Die hierbei gesetzten anatomischen Veränderungen im Labyrinthe sind bisher nicht bekannt, doch ist es wahrscheinlich, daß in manchen Fällen Hämorrhagien (Ekchymosen) im Labyrinthe entstehen, während in anderen Fällen durch die Erschütterung an und für sich

*) A. Schüller, Die Schädelbasis im Röntgenbilde. Hamburger Atlanten 1905. — Leidler und Schüller, Demonstration. Sitzungsber. der Österr. otol. Ges., 30. März 1908.

Digitized by Google

eine Lähmung der Akustikusausbreitung veranlaßt werden kann. Die Ausgänge solcher Erschütterungen des Hörnervenapparates sind Heilung oder bleibende Hörstörung mit oder ohne subjektive Geräusche.

In einem von Schubert (Archiv f. Ohrenheilk. Bd. XXX) berichteten Falle von Labyrintherschütterung durch einen Sturz auf den Kopf erfolgte nach einer Krankheitsdauer von 30 Tagen Heilung. Eine Commotio labyrinthi mit hochgradiger Schwerhörigkeit nach dem Fall auf eine Bettkante sah Ostmann (Deutsche milit.-ärztl. Zeitschr. 1896) nach Anwendung von Strychnininjektionen vollständig heilen. — Delie (Rev. mens. de laryng. 1886) schildert einen Fall, bei dem durch einen Schlag auf das Hinterhaupt Bewußtlosigkeit, dann Verlust des Gehörs und der Sprache eintrat, und bei dem erst nach fast einjähriger Dauer des Leidens Heilung erfolgte. — Schwartze (Handbuch Bd. II) sah vorübergehende Hörstörungen nach Abmeißelung von Gehörgangsexostosen (Schädelerschütterung). Nach Gradenigo (Haugs Vorträge 1896) genügen schon leichte Schädelerschütterungen, um hysterotraumatische Hörstörungen hervorzurufen. Von deletärem Einflusse sind die Erschütterungen des Schädels in Fällen, in denen schon früher ein mit Hörstörung verbundenes Ohrenleiden bestand, da schon geringgradige Erschütterungen hinreichen, eine bedeutende Verschlimmerung herbeizuführen. So berichtet Blau (Archiv f. Ohrenheilk. Bd. XV) über einen 27jährigen Mann, der auf dem rechten Ohre infolge einer morbillösen Ohraffektion seit der Kindheit taub war und durch einen heftigen Stoß gegen den Scheitel unter den Erscheinungen von Dröhnen im Kopfe, Glockenklingen, taumelndem Gange und Erbrechen binnen 2 Stunden auch auf dem linken Ohre total taub wurde. Unter Anwendung von Jodkali und eines ableitenden Verfahrens schwanden die erwähnten Symptome und erlangte Patient nach 3 Wochen den früheren Grad seiner Hörfähigkeit. Barnick (Archiv f. Ohrenheilk. Bd. XLIII) beschreibt 4 Fälle von Basisfraktur, bei denen die Labyrinthkapsel nicht betroffen wurde. In diesen Fällen fanden sich Blutungen in den perilymphatischen Räumen, im N. acust. und seiner Endausbreitung. Lange (Archiv f. Ohrenheilk. Bd. LIII) berichtet über einen Fall von Basisfraktur, bei dem ohne Verletzung der Labyrinthkapsel der Hörnerv im inneren Gehörgange zerrissen wurde*).

Hier mögen noch die dauernden Lähmungen des Akustikus angereiht werden, welche als Teilerscheinung einer allgemeinen traumatischen Neurose infolge von Eisenbahnunfällen (Railwayspine) beschrieben worden sind (Buß, Baginsky). In 5 hierher gehörigen Fällen fand Baginsky Herabsetzung der Perzeption hoher Stimmgabeltöne und positiven Ausfall des Rinneschen Versuches bei intaktem Schalleitungsapparate.

Was die Erschütterung des akustischen Endapparates durch plötzliche Luftverdichtung im äußeren Gehörgange oder durch intensive Schalleinwirkung anlangt, so wird die erstere am häufigsten durch einen Schlag auf das Ohr (Ohrfeige), die letztere durch heftige Detonationen (Kanonen-, Flinten-, Pistolenschüsse, Lokomotivpfiffe**) u. s. w.) hervorgerufen. Bei Luftverdichtung durch eine Ohrfeige ist die Labyrintherschütterung ungleich intensiver, wenn das Trommelfell intakt bleibt, weil die ganze Stoßkraft der Erschütterung durch die Steigbügelplatte auf das Labyrinth übertragen wird, während dort, wo eine Trommelfellruptur eintritt, ein großer Teil der lebendigen Kraft zur Hervorbringung des Risses verbraucht wird. Dasselbe gilt von den durch Detonationen bedingten, nicht mit Trommelfellruptur komplizierten Labyrintherschütterungen.

Über die durch heftige Schalleinwirkung verursachten anatomischen Veränderungen im Labyrinthe liegen interessante Beobachtungen von Wittmaack vor. Aus seinen Untersuchungen ist folgendes hervorzuheben. Starke Schalleinwirkungen (Klingelsignale) allein durch Luftleitung und nicht unmittelbar dem Ohre zugeführt ergeben auch lange Zeit fortgesetzt keine Schädigung des Gehörorganes. Dagegen treten schwere Störungen auf, sobald der Schall auch

*) Eine ausführliche Bearbeitung haben die Verletzungen des Gehörorganes durch Passow gefunden (Monographie, Wiesbaden 1905).

**) Der von Burckhardt-Merian ausgehende Vorschlag einer obligatorischen Tieferstimmung der Lokomotivdampfpfeifen erscheint mir sehr beachtenswert.

Digitized by Google

durch Knochenleitung zugeführt wird. Es zeigten sich schwere neuritische Veränderungen im Hörnerv, in seinen Ganglienzellen und auffällige Veränderungen in den Sinneszellen des Cortischen Organes. Plötzliche heftige Schalleinwirkungen (Pfeifentöne) direkt dem Ohr zugeleitet riefen ebenfalls deutliche Schädigungen der Sinneszellen und Nerven hervor.

Die Symptome der Labyrintherschütterung variieren nach der Intensität der Luftverdichtung oder der Schalleinwirkung. Als besonders schädlich erweisen sich Detonationen in unmittelbarer Nähe des Ohres und in geschlossenen Räumen, z. B. in gedeckten Schießständen. Müller (Zeitschr. f. Ohrenheilk. Bd. XXIV) fand bei 48 Artilleristen, daß nur Gehörorgane durch die Geschützdetonation geschädigt werden, die schon vorher nicht normal waren.

Bei leichteren Labyrintherschütterungen entsteht ein mäßiger Grad von Betäubung, Gefühl von Vollsein im Ohre, verbunden mit einem subjektiven Singen, das nach einigen Stunden oder Tagen wieder schwindet. Bei stärkeren Erschütterungen hingegen tritt sofort hochgradige Schwerhörigkeit, begleitet von starken Geräuschen, Eingenommenheit des Kopfes und Schwindel ein. Nach mehreren Tagen erfolgt in der Regel eine Abnahme der subjektiven Beschwerden, ohne daß gleichzeitig auch eine Besserung in der Hörfunktion eintreten würde. Fast konstant besteht eine starke Hyperaesthesia acustica und die Empfindung eines gellenden, blechartigen Beiklangs bei objektiven Gehörswahrnehmungen.

Die Perzeption durch die Kopfknochen ist entsprechend dem Grade der Hörstörung herabgesetzt oder ganz aufgehoben. Die Stimmgabel wird vom Scheitel konstant gegen das normale Ohr lateralisiert. Dieses Ergebnis der Hörprüfung im Zusammenhange mit der Entstehungsursache und dem negativen Trommelfellbefunde ist für die Diagnose der Labyrintherschütterung entscheidend, namentlich wenn gleichzeitig bei Schwerhörigkeit höheren Grades der Rinnesche Versuch ein positives Verhalten zeigt und die Perzeptionsdauer der Stimmgabel durch die Kopfknochen (Schwabach) verkürzt ist.

Hörstörungen infolge leichter Labyrintherschütterung schwinden in der Regel nach mehreren Tagen oder Wochen. Zuweilen bleibt nach der Rückkehr der normalen Hörfunktion ein konstantes Klingen oder Brummen im Ohre zurück. Intensive Labyrintherschütterungen durch Detonationen haben in der Regel bleibende hochgradige Hörstörung mit Ausfall von einzelnen oder einer Gruppe von Tönen, seltener totale Taubheit zur Folge. Letztere kann sich progressiv aus einer anfangs nur mäßigen Hörstörung ausbilden*).

Die Symptome des Vestibularapparates nach traumatischer Einwirkung auf das Labyrinth wurden in letzter Zeit von Rhese, Friedrich und Bárány studiert. Letzterer unterscheidet 1. Fälle mit totaler Zerstörung des Kochlear- und Vestibularapparates infolge von Fraktur der Pyramide, 2. Fälle mit erhaltener Erregbarkeit des Vestibularapparates und Schwindelanfällen. Bei diesen kann das Gehör mehr oder minder schwer geschädigt sein, doch kommen auch Fälle mit normalem oder nahezu normalem Hörvermögen vor (Rhese, Zeitschr. f. Ohrenheilk. Bd. L). Die Schwindelanfälle treten besonders bei raschen Kopfbewegungen, beim Bücken, körperlichen Anstrengungen, aber auch ohne äußere Veranlassung auf und sind stets von rotatorischem Nystagmus zur kranken Seite begleitet. Diese Symptome dauern oft jahrelang an und machen den Patienten bei gleichzeitiger traumatischer Neurose arbeitsunfähig. Bei jugendlichen Individuen schwinden die Symptome der Labyrintherschütterung rascher.

Es wurde bereits früher (S. 163) hervorgehoben, daß gewisse Berufsbeschäftigungen (Schlosser, Faßbinder, Kesselschmiede), bei denen anhaltende Geräusche auf das Gehörorgan einwirken, eine Reizung und Lähmung des Hörnerven veranlassen.

*) Die Behandlung der Labyrintherschütterungen fällt mit der der Akustikuslähmung zusammen (siehe den Abschnitt „Neurosen des inneren Ohres").

Digitized by Google

Analoge Hörstörungen sah Maljutin bei Webern. Gottstein und Kayser (Bresl. ärztl. Zeitschr. 1881) und Thomas Barr fanden bei den von ihnen untersuchten Schlossern und Schmieden nur selten normales Gehör, außerdem häufig eine beträchtliche Verminderung oder gänzlichen Mangel der Perzeption durch die Kopfknochen. Habermann (Archiv f. Ohrenheilk. Bd. XXX u. LXIX und Deutscher Otologentag 1906) fand bei Kesselschmieden Hörnervenatrophie und partiellen Schwund des Corti schen Organes, die sich meist auf den unteren Teil der Schneckenbasis und den Vorhofsteil der Schnecke beschränkt. Einen ähnlichen Befund konnte Brühl bei einem auch zu Lebzeiten geprüften Kesselschmied erheben (Zeitschr. f. Ohrenheilk. Bd. LII). Bei den hier angeführten Gewerbeerkrankungen des Hörnerven findet sich der für die primäre Akustikuserkrankung charakteristische Stimmgabelbefund; starke Verkürzung der Perzeption durch die Kopfknochen und eklatant positiver Rinne; ferner ein Defekt am oberen Ende des Tonbereiches, sowie für die Töne der Galtonpfeife. In der Hälfte der Fälle bestehen subjektive Geräusche. Die Hörstörung ist progressiv und behält oft trotz Vermeidung der schädlichen Geräusche und trotz Aufgebens der Beschäftigung ihren progredienten Charakter (Kahn, Die Gewerbe- und Berufskrankheiten des Ohres. Haugs Vorträge, Jena 1898).

Zu den durch Schalleinwirkung bedingten Funktionsanomalien zählen auch die durch den Telephonverkehr hervorgerufenen Hörstörungen, auf welche zuerst Blake*) in Boston, dann Lannois**), Gellé***) u. a. die Aufmerksamkeit gelenkt haben. Die ersten Beobachtungen betrafen Personen, bei denen bereits ein Ohrleiden bestand, das durch häufiges Telephonieren verschlimmert wurde†). Durch die größere Ausbreitung dieses Verkehrsmittels mehren sich die Beobachtungen von Hörverschlimmerung bei früher nicht normal hörenden Individuen. Die häufigsten Symptome sind: Hyperaesthesia acustica, subjektive Gehörsempfindungen, Gefühl von Druck und Eingenommenheit in den Ohren und progressive Abnahme der Hörschärfe. Es ist wahrscheinlich, daß die infolge des Telephongebrauchs bewirkten Hörstörungen und nervösen Symptome durch das beim Anschluß öfters entstehende intensive Knattern der Telephonplatte verursacht werden. Die fortschreitende Vervollkommnung der neueren Telephonsysteme scheint übrigens die dem Gehörorgane erwachsenden Schädigungen stetig zu verringern. Auf diesen Umstand ist es zurückzuführen, daß Blegvad††) seine neuen Untersuchungen mit meinen Beobachtungen aus den Neunzigerjahren nicht in Übereinstimmung bringen konnte. Nichtsdestoweniger muß er zugeben, daß in 26,4 Prozent unter 371 von ihm untersuchten Telephonistinnen mit normalem Gehör eine Retraktion des Trommelfelles auf dem beim Telephonieren verwendeten Ohre bestand. Es ist unbegreiflich, daß in diesen Fällen ein normales Gehör bestanden haben soll.

Signaltaubheit bei Eisenbahnbediensteten. Duchesne hat 1857 als erster auf die bei Lokomotivbediensteten häufig vorkommenden Hörstörungen und subjektiven Geräusche aufmerksam gemacht. Zwaardemaker (Zeitschr. f. Ohrenheilk. 1895) hat das Verdienst, die Berufserkrankungen des Ohres bei Lokomotivführern und -heizern einer eingehenden Darstellung unterzogen zu haben. Auch bei Bediensteten der elektrischen Bahnen und Automobilchauffeuren wurden ähnliche Hörstörungen beobachtet (Röpke).

Moos, Bürkner u. a. suchen die Ätiologie der Gehörskrankheiten des Lokomotivpersonals in der starken anhaltenden Erschütterung und der kontinuierlichen Anstrengung der Gehörorgane, in dem schneidenden Luftzuge und der andauernden Reizung der Rachengebilde durch die Einatmung schädlicher, der Lokomotive entströmenden Dämpfe. Als anatomische Grundlage der Schwerhörigkeit wurden in der großen Mehrzahl der Fälle Otosklerose, seltener chronische Labyrintherkrankungen konstatiert†††). Bei der Neuaufnahme von Individuen in den

*) Influence of the use of the Telephon upon the hearing power. Repr. from the Archives of Otology, 1888. Vol. XVII, Nr. 3.

**) Annales des maladies de l'oreille 1889.

***) Soc. de biologie 1889.

†) Vgl. die Beobachtungen in der neueren Zeit von J. Tommasi, Le lesioni professionali e traumatiche nell' orechio. Atti del VII. congresso della società ital. di Laryng., d'Otol. e di Rinol. 1903. Napoli 1904. — Brühl, Die Berufskrankheiten des Ohres. Zeitschr. f. ärztl. Fortbild. 1904.

††) Archiv f. Ohrenheilk. Bd. LXXI, LXXII.

†††) Vgl. Guye, Revue intern. de Rhinologie, Otologie etc. 1897. — Kornél Lichtenberg, Monatschr. f. Ohrenheilk. 1891. — Herzenstein, Real-

Digitized by Google

exekutiven Eisenbahndienst ist die Forderung auf ein intaktes Hörvermögen schon deshalb unerläßlich, weil dieser Dienst in wenigen Dienstjahren Hörstörungen als Berufskrankheit mit sich bringt, die bei einem schon vorher geschädigten Ohr sich nur noch hochgradiger entwickeln (Großmann).

Mit Rücksicht auf die großen Gefahren, die aus der so häufigen progressiven Hörstörung der Lokomotivführer und -heizer für die Sicherheit des Eisenbahnbetriebes erwachsen, wurde von Moos, Schwabach und Pollnow angeregt, die Eisenbahnverwaltungen zu bestimmen, durch sorgfältige, in entsprechenden Intervallen vorzunehmende ohrenärztliche Untersuchungen des Betriebspersonals (wozu nach Bürkner und Burckhardt-Merian auch Weichensteller, Bremser, Bahnwächter und Schaffner zu rechnen wären) diesen Gefahren nach Möglichkeit vorzubeugen. Ein späterer Vorschlag von Moos (Zeitschr. f. Ohrenheilk. Bd. XI) geht dahin, durch genaue ohrenärztliche Untersuchung des Betriebspersonals der Eisenbahnen jene Grenze der Hörschärfe festzustellen, bei der die Sicherheit des Eisenbahnbetriebes noch ungefährdet erscheint. Da sich viele Hörstörungen erst im Dienste selbst herausbilden, so wären meiner Ansicht nach solche Prüfungen nur dann von Wert, wenn sie in regelmäßig wiederkehrenden Zeiträumen wiederholt würden. Mit Befriedigung kann konstatiert werden, daß die meisten Bahnverwaltungen diesen Anregungen Rechnung getragen haben*). Bei diesen periodischen Untersuchungen, sowie bei der Prüfung des neu aufzunehmenden Bahnpersonals wird, abgesehen vom otoskopischen Befunde, das Hauptgewicht auf die Hörprüfung zu legen sein. Die Prüfung mit der Uhr hat nur wenig Wert. Dagegen empfiehlt sich besonders die Untersuchung mit meinem einheitlichen Hörmesser und mit der Flüstersprache. Die normale Hörweite dieses Hörmessers beträgt in absolut ruhigem Raume 15 m, die der Flüstersprache 21 m. Da jedoch ein absolut ruhiger Raum nur unter ganz ungewöhnlichen Verhältnissen zu erlangen ist, so muß in einem möglichst ruhigen Raume der Hörmesser mindestens auf 8—10 m, die Flüstersprache auf 12—14 m Entfernung gehört werden, um das betreffende Ohr als normalhörend zu erklären. Außerdem soll auf Gleichgewichtsstörungen und Nystagmus untersucht werden, welche die Verwendbarkeit im Eisenbahndienste ausschließen.

Die gerichtsärztliche Begutachtung der Labyrintherschütterungen ist nur dort möglich, wo eine bis zum äußeren Gehörgange sich erstreckende Fissur des Schläfebeins besteht und die Verletzung des Labyrinthes entweder aus dem Abflusse von Zerebrospinalflüssigkeit oder aus der totalen Taubheit und aus der mangelnden Perzeption durch die Kopfknochen erschlossen werden kann. Die durch direkte Gewalteinwirkung auf den Schädel oder durch Detonation bewirkten Erschütterungen des Labyrinthes hingegen, bei denen äußerer Gehörgang und Trommelfell normalen Befund zeigen, entziehen sich vollständig der gerichtsärztlichen Begutachtung, weil 1. der Nachweis nicht geliefert werden kann, daß die Akustikuslähmung die Folge des angeblichen Traumas ist, und weil 2. selbst bei konstatierter traumatischer Gewalteinwirkung sich nicht bestimmen läßt, ob die Akustikuslähmung nicht schon vor Einwirkung des Traumas bestanden hat, wenn nicht der Hörbefund vor der Verletzung vorliegt.

Was die gerichtsärztliche Beurteilung der Störungen des Vestibularapparates betrifft, so kommt es hier nach Bárány hauptsächlich auf die Beobachtung

---

enzyklopädie Bd. VII, S. 162—169. — Jankau, Hygiene des Ohres. München 1895, S. 97. — Gordon, Hygiene des Ohres. St. Petersburg 1895. — Pollnow, Archiv f. Ohrenheilk. Bd. XVI. — Wiehe, Inaug.-Diss. Göttingen 1893. — Schwabach, Zeitschr. f. Ohrenheilk. Bd. X. — Braunstein, Archiv f. Ohrenheilk. Bd. LIX.

*) E. de Rossi hat das Verdienst, die Ansichten einer größeren Anzahl von Fachmännern über diesen Gegenstand gesammelt und nebstdem auch die hierauf bezüglichen Bestimmungen der verschiedenen Bahnverwaltungen veröffentlicht zu haben. Über die Funktionsprüfung des Gehörorgans bei Eisenbahnbediensteten. Rom 1898. — Gordon, Die Erkrankungen des Gehörorgans bei Eisenbahnbediensteten. — Ferruccio Putelli, Sull' esame dell' udito nei ferrovieri. Arch. ital. di otol. etc. XVIII.

Digitized by Google

des spontanen Nystagmus, der Nystagmus-(Schwindel-)Anfälle bei Kopfbewegungen und der Gegenrollung der Augen an. Ergeben sich die obengenannten Störungen, so kann das Vorhandensein des Schwindels mit Sicherheit konstatiert werden. Kann der Unfallskranke den Nachweis führen, daß er vor dem Unfalle nicht an Schwindel gelitten hat, dann ist der konstatierte Schwindel mit Sicherheit auf den Unfall zurückzuführen.

## Zerebrale Hörstörungen.

Die Erkrankungen des Gehirns und seiner Hüllen sind häufiger mit Hörstörungen verbunden, als gemeinhin angenommen wird. Erst in den letzten Jahren wird dem Gegenstande größeres Interesse entgegengebracht, doch ist die Zahl der klinisch genau untersuchten Fälle, bei denen die Hörstörungen von ihren ersten Anfängen beobachtet und verfolgt wurden zu gering, um als Grundlage einer Pathologie der zerebralen Hörstörungen dienen zu können. Hervorzuheben ist insbesondere, daß die bisher vorliegenden klinischen Beobachtungen mit den Ergebnissen der von hervorragenden Forschern ausgeführten Tierexperimente in vielfacher Beziehung nicht übereinstimmen.

Die zerebralen Hörstörungen werden entweder durch Affektionen der akustischen Zentren oder durch Übergreifen pathologischer Prozesse des Gehirnes oder seiner Hüllen auf die Kerne, die Wurzeln oder den Stamm des Hörnerven oder endlich durch Fortpflanzung pathologischer Prozesse von der Schädelhöhle auf das Labyrinth hervorgerufen.

Von den Hörstörungen infolge von Hirnaffektionen sind als die wichtigsten hervorzuheben: Hämorrhagie, Embolie und embolische Erweichung, Enzephalitis, chronische Sklerose, akuter und chronischer Hydrozephalus, gummöse und tuberkulöse Herde und Neubildungen im Gehirne und an der Schädelbasis.

Der Grad der Hörstörung ist nach der auf anatomische Befunde basierten klinischen Erfahrung weniger von der Ausdehnung als vom Sitze des Krankheitsherdes abhängig. Ausgedehnte Herderkrankungen im Gehirne (Abszesse, hämorrhagische Herde, Neubildungen) verlaufen nicht selten ohne Hörstörungen, hingegen finden sich solche stark ausgeprägt bei pathologischen Veränderungen von geringem Umfange, wenn diese die akustischen Rindenzentren im Schläfelappen, deren Verbindung mit den Akustikuskernen, die Akustikuskerne selbst oder den Hörnervenstamm betreffen.

Hörstörungen infolge von Hirnapoplexie sind im ganzen selten. Als Vorläufer apoplektischer Anfälle wurden öfter subjektive Geräusche beobachtet (Itard, Oppolzer, Andral, v. Tröltsch, Nothnagel). Schwere Hörstörungen kommen nach Moos am häufigsten bei Hämorrhagien in der Brücke und im Kleinhirne vor. Die bei Herderkrankungen der Großhirnhemisphäre beobachtete gekreuzte kortikale Taubheit (Kußmaul, Eulenburg, Renvers, Alcock) führte zur Annahme, daß die erste Schläfelappenwindung einer jeden Seite zum Gehörorgane der anderen Seite in Beziehung steht. Die klinisch konstatierte Tatsache jedoch, daß bei einseitiger Affektion die gekreuzte Taubheit bisweilen wieder schwindet, weist darauf hin, daß jeder Hörnerv mit beiden Schläfelappen in Verbindung steht (Oppenheim, Goodhardt, Ball).

Einen Fall von gekreuzter zerebraler Taubheit des linken Ohres bei Erweichung der rechten Großhirnhemisphäre infolge von Obliteration der Art. foss. Sylvii beobachtete Kaufmann (Berliner klin. Wochenschrift 1866). Wernicke und Friedländer beschrieben einen Fall von doppelseitiger totaler Taubheit mit vorübergehender Aphasie infolge symmetrischer gummöser Erweichungsherde im Bereiche der Stabkranzausstrahlung beider Schläfe-

Digitized by Google

lappen. Weitere Mitteilungen über komplette Taubheit infolge beiderseitiger Schläfelappenerkrankung liegen von Pick, Anton, Broadbent, Shaw, Banks, Mills u. a. vor.

Häufiger bildet der akute Hydrocephalus intern. die Grundlage hochgradiger Hörstörungen. Die die Erkrankung begleitenden entzündlichen Veränderungen am Boden der Rautengrube führen zur Erweichung und Schrumpfung der Akustikuskerne. Daß bei akutem Hydrozephalus die anatomischen Veränderungen der Akustikuskerne sich ganz zurückbilden können, beweisen jene Fälle, bei denen die während des Krankheitsverlaufes entstandene totale Taubheit (auch Blindheit) nach Ablauf des Prozesses vollkommen schwindet. Der akute und chronische Hydrocephal. int. haben jedoch häufig bleibende beiderseitige Taubheit und Taubstummheit zur Folge. So fand Meyer (Virch. Arch. XIV) bei einem taub gewordenen Individuum mit normalem Gehörorgane die Residuen einer fötalen Ependymitis in Form von knötchen- und höckerartigen Ependymverdickungen der Rautengrube mit Verstreichen der Striae acust. und Zerstörung der Hörnervenanfänge. Beim chronischen Hydrozephalus wird die Taubheit durch die ihn oft begleitende chronische Basalmeningitis mit konsekutiver Neuritis ascendens und durch Druckatrophie der Akustikuswurzeln und des Hörnervenstammes bedingt.

Ein von mir obduzierter Fall betraf einen jungen Mann, der unter den Erscheinungen eines Hydrozephalus im Verlaufe mehrerer Jahre an allen Extremitäten gelähmt, ferner ganz blind und taub wurde und unter marastischen Erscheinungen zu Grunde ging. Die Sektion ergab eine von der Sella turcica ausgehende Geschwulst (Osteosarkom), Hydrozephalus, Erweiterung der Hirnhöhlen, Atrophie der Hirnsubstanz, bedeutende Verdünnung der Schädelknochen, die Optikusursprünge plattgedrückt, im Bulbus oculi selbst keine Veränderung, die inneren Gehörgänge um das Dreifache erweitert; der Nervus acusticus mit dem N. facialis zusammen stellte ein dünnes fadenförmiges Nervenbündel dar; das Trommelfell war verdickt, durch straffe Bindegewebsadhäsionen an die innere Trommelhöhlenwand angeheftet, die Gehörknöchelchen schwer beweglich, in der Schnecke reichliche Ablagerungen von amorphem Pigment.

Worttaubheit. Im Gegensatze zu der durch Läsion des kortikalen Hörzentrums bedingten Taubheit für alle Schallqualitäten sind Krankheitszustände bekannt, in denen bei erhaltenem Hörvermögen das Hörverständnis für einzelne Schallqualitäten — Sprache und Töne — geschädigt ist. In mehreren von Wernicke, Kahler und Pick, Broadbent u. a. beschriebenen Fällen, in denen die Sektion hochgradige Veränderungen im linken Schläfelappen ergab (enzephalitische Herde, embolische Erweichung, Kompression des Schläfelappens durch Exsudat nach hämorrhagischer Pachymeningitis, Hirntuberkel), wurde intra vitam beobachtet, daß die Kranken nicht im stande waren, Gesprochenes zu verstehen, obwohl die genaue Funktionsprüfung zeigte, daß sie hörten. Dies führte Wernicke zur Annahme, daß in der Rinde des linken Temporallappens das sensorische Zentrum für den Gehörsinn liege, wo die vom Hörnerven mitgeteilten Erregungen zu Schallbildern, zu akustischen Wortvorstellungen vereinigt werden. Durch Ausschaltung dieses Zentrums würden daher — bei sonst normalem Gehörorgane und Akustikus — zwar noch Schalleindrücke perzipiert, das gesprochene Wort jedoch nicht verstanden, ein Zustand, der von Wernicke (1874) mit dem Namen „sensorische Aphasie", von Kußmaul mit dem Namen „Worttaubheit" belegt wurde*). Die Lokalisation der sensorischen Aphasie wird von Wernicke in das hintere Dritteil des linken Gyrus temporalis super. verlegt,

*) Interessant ist die in Kußmauls „Störungen der Sprache" (Leipzig 1877) enthaltene Angabe des Dr. Lordat, der nach seiner Wiedergenesung von einer

Digitized by Google

doch wird von manchen auf Grund von Sektionsergebnissen auch der obere Abschnitt der mittleren Schläfewindung noch zum sogenannten akustischen Sprachzentrum gerechnet. Die Ansicht Wernickes wurde durch Befunde von Kahler und Pick, Kußmaul, Huguenin, Fritsch, N. Weiß, Drozda u. a. (in etwa 80 Fällen) wesentlich gestützt. Die klinische Beobachtung jedoch, daß nach Zerstörung des Schläfelappens das Verständnis für das Gehörte wiedererlangt werden kann, spricht keineswegs für eine scharfe Begrenzung des akustischen Rindenzentrums, sie führt vielmehr zur Annahme, daß noch andere der Hörfunktion vorstehende Ganglienzellengruppen in der Hirnrinde existieren müssen, mittels welcher die Kranken nach Verlust des eigentlichen Hörzentrums wieder hören lernen*).

Die Sprachstörungen bei Herderkrankungen im Gehirne äußern sich in der verschiedensten Form. Manche Kranke verstehen zwar das ihnen Vorgesagte, ohne es wiederholen zu können. Andere haben das Gedächtnis für gewisse Gegenstände vollständig verloren (amnestische Aphasie) oder sie verwechseln die Bezeichnungen für verschiedene Objekte. Wieder andere benennen die verschiedensten ihnen vorgezeigten Gegenstände mit derselben Bezeichnung, z. B. alles mit Schlüssel (Monophasie). In ähnlicher Weise äußert sich das Unvermögen, gehörte Worte oder die Bezeichnung vorgezeigter Objekte niederzuschreiben (amnestische Agraphie).

Daß Worttaubheit auch ohne Veränderungen im Schläfelappen entsteht, erhellt aus einem von Finkenbach beobachteten und obduzierten Falle. Das mit der Rinde des Schläfelappens in inniger Leitungsbeziehung stehende Claustrum, der Nucleus lenticularis und die ersten beiden Frontalwindungen zeigten pathologische Erweichung. In einem Falle Colleys (bei Castex, Bull. de laryngol. otol. etc. 1900) von linksseitiger Taubheit, Hemianopsie und Hemianästhesie ergab die Sektion einen Erweichungsherd der Capsula interna und des Linsenkernes. Aphasie sah ich bei intakter Großhirnhemisphäre in einem Falle von ausgedehntem Kleinhirnabszeß beider Hemisphären, Urbantschitsch vorübergehend bei Extraduralabszeß der hinteren Schädelgrube. In diesem Falle dürfte die endokranielle Drucksteigerung die Aphasie hervorgerufen haben (Fernwirkung).

Die mit Aphasie verbundene totale Taubheit kann vollständig zurückgehen (so in einem von Holländer beobachteten Falle), während die Aphasie andauert.

Nothnagel hält es für wahrscheinlich, daß hier analoge Verhältnisse bestehen wie beim Sehorgane. Man müßte demnach auch bei den entsprechenden Hörstörungen unterscheiden: erstens einfache kortikale Taubheit, zweitens Seelentaubheit, bei welcher der Kranke überhaupt Gehörseindrücke nicht zu deuten versteht, d. h. er versteht nicht nur das gesprochene Wort nicht, sondern auch nicht mehr das Rauschen des Baches, das Bellen des Hundes, das Aufschlagen der Pferdehufe u. s. w., und drittens die eigentliche Worttaubheit, bei der der Kranke das Verständnis für alle Gehörseindrücke besitzt außer für die Klangbilder.

Rumpf (Die syphilitische Erkrankung des Zentralnervensystems, Wiesbaden 1887) betont, daß Worttaubheit gar nicht so selten die Folge syphilitischer Hirnerkrankung sei, und hebt gleichzeitig hervor, daß sie ebensowohl durch gummöse Rindenerkrankung, wie durch Syphilombildung in der Stabkranzfaserung entstehen könne und in der Regel mit Hemiplegie kombiniert ist. Transitorische Worttaubheit von kurzer Dauer kann sich nach Kahler und Pick auch infolge von Embolie der Art. foss. Sylvii einstellen, wenn erhebliche Kreislaufstörungen in der Rinde des Schläfelappens hierdurch veranlaßt wurden.

Seltener als die Worttaubheit ist die Tontaubheit für musikalische Töne (Knoblauchs Amusie) beobachtet worden. Sie äußert sich in den verschiedensten Formen als absolute Taubheit für Töne,

---

längere Zeit bestandenen Aphasie aussagte, daß während der Erkrankung die gesprochenen Worte ihm unverständlich an das Ohr hallten und daß er nicht im stande war, Gedrucktes oder Geschriebenes zu verstehen.

*) Erwähnenswert ist die seither bestätigte Beobachtung Westphals, daß in Fällen, in denen die Wernickesche Stelle zerstört war und keine Worttaubheit bestand, Linkshändigkeit konstatiert wurde.

Digitized by Google

als falsche Auffassung derselben, als musikalische Amnesie, Agraphie, Alexie und Paralexie (Wallaschek). Von allen diesen Formen ist die der Wernicke-Kußmaulschen Worttaubheit entsprechende auditive Tontaubheit die häufigste. Sie besteht darin, daß Menschen mit nachweisbar erhaltenem Gehör für Töne und Geräusche, mit gutem Auffassungsvermögen für Rhythmus und Klangfarbe, das Verständnis für Melodien vollkommen verloren haben (Alt*). Die Lokalisation der Tontaubheit wird nach den spärlichen Sektionsbefunden von Dejerine, Edgreen, Bernard u. a. in die erste und zweite Windung des linken Temporallappens verlegt. Nach Monakow**) entsteht sie durch doppelseitige Erkrankung der ersten Schläfewindung. Sie kann mit Worttaubheit kombiniert sein, jedoch auch ohne Worttaubheit bestehen oder ihr gegenüber stark in den Hintergrund treten. In den meisten Fällen war die musikalische Aphasie auch von Hörstörungen begleitet, die als Folge einer gleichzeitigen Hirn- und Labyrintherkrankung (Lues, meningitische Prozesse) gedeutet wurden.

Hörstörungen bei Hirntumoren. Von den Zerebralerkrankungen sind die Hirntumoren am häufigsten mit Hörstörungen kombiniert. Ihre Entstehung ist auf Druck, Zerrung, Trennung oder Desorganisation des zentralen Verlaufes oder des Stammes der Hörnerven zurückzuführen***). Insbesondere sind es die in der hinteren Schädelgrube vom Kleinhirn, von der Brücke (Ladame, Bernhardt) oder von der Dura und Pia mater ausgehenden Neubildungen, sowie die vom Gehirne gegen die Basis vordringenden Tumoren, welche Drucklähmung des Akustikus veranlassen. Am häufigsten wurden Sarkome, Myxome, Gliome, Karzinome, das Gumma syphilit. (Lagneau, Jackson), seltener das Psammom und das Cholesteatom als Grundlage zerebraler Hörstörungen beobachtet.

Nach Moos kann die mit dem Tumor einhergehende intrakranielle Drucksteigerung durch indirekte Wirkung auf den Hörnervenstamm Funktionsstörungen hervorrufen. Auch die fast stets bei Hirntumoren bestehende chronische basale Meningitis und die dadurch angeregte Neuritis acustica könne für eventuelle Hörstörungen verantwortlich gemacht werden.

Die statistischen Daten von Calmeil (Dict. de méd. Bd. XI), der in 1/9 aller Fälle, von Lebert (Virchows Archiv Bd. III), der in etwa 20 Prozent und von Ladame, der unter 175 Fällen von Hirntumoren 17mal Hörstörungen registriert hat, dürften kaum den wirklichen Verhältnissen entsprechen, da einseitige Hörstörungen von den Klinikern häufig übersehen werden und ferner, weil in der Mehrzahl der betreffenden Fälle nicht konstatiert wurde, ob der Taubheit nicht eine gleichzeitige Veränderung im Schalleitungsapparate zu Grunde lag. Immerhin ist aus der Ladameschen Zusammenstellung als bemerkenswert hervorzuheben, daß bei weitem am häufigsten Tumoren in der Brücke von Hörstörungen begleitet waren, während Geschwülste im Scheitel- und Hinterhauptslappen und im 4. Ventrikel keine Taubheit zur Folge hatten. Bernhardt hat unter 90 Fällen von Kleinhirntumoren 18mal, Ladame unter 77 Fällen 7mal Hörstörungen verzeichnet.

Aus einer Reihe von Beobachtungen geht indes hervor, daß Geschwülste in der Vierhügel- und Haubengegend Hörstörungen der kontralateralen Seite erzeugen (Weinland, Ilberg, Nothnagel, Hoppe u. a.). Nach Siebenmann (Deutsche Otol. Ges. 1896), der unter 59 Fällen von Tumoren der Vierhügel- und Haubengegend 11mal Hörstörungen konstatierte, sind diese stets beiderseitig und mit Lähmungen in anderen Nervenbezirken kombiniert. Weinland (Archiv f. Psych. Bd. XXVI) hat in einer Zusammenstellung von 19 Fällen von Vierhügeltumoren 9mal Hörstörungen verzeichnet, darunter 5 beiderseitige und 4 kontralaterale. Monakow (l. c.) ist der Ansicht, daß es

*) Über Melodientaubheit und musikalisches Falschhören. Leipzig und Wien 1906, Franz Deuticke.

**) C. v. Monakow, „Gehirnpathologie" in Nothnagels Spez. Pathologie u. Therapie Bd. IX, 1. T. Wien 1897.

***) Gomperz, Arch. f. Ohrenheilk. Bd. XXX.

Digitized by Google

sich in diesen Fällen um Fernwirkungen auf den N. acusticus und die untere Schleife gehandelt hat. — Über kollaterale Hörstörungen bei isolierten Ponsherden liegen vereinzelte Beobachtungen von Rosenthal und Rhomberg vor. Die bei isolierten Kleinhirnerkrankungen auftretenden gleichseitigen oder kontralateralen Hörstörungen wurden durch Druck auf die Haube, den unteren Zweihügel der Medulla oblong. oder auf den Hörnerven zurückgeführt. In den betreffenden Fällen wurde frühzeitiges Auftreten der Hörstörung konstatiert. Interessante Beobachtungen über Tumoren (Sarkome und Gliome) an der Schädelbasis mit Hörstörung und multipler Hirnnervenlähmung (Lähmung des N. recurrens, Hemiplegie, Erblindung) lieferten Fera (Arch. ital. di Otolog. Bd. IX), Druault (Ann. des mal. de l'oreille etc. 1898), Gray (Intern. otolog. Congress London 1899) und Silva (Boll. della Soc. med. chir. di Torino 1897). Über einen Fall von Gliosarkom der Medulla oblongata, welches auf die linke Seite der Medulla beschränkt blieb und linksseitige Schwerhörigkeit, Schwindel, Lähmung der linken Körperhälfte, des Gaumensegels, und des linken Stimmbandes, sowie rechtsseitige Hyperästhesie hervorrief, berichtet A. A. Grey (Revue hebdomad. 1899, Nr. 39, ref. Archiv f. Ohrenheilk. Bd. XLIX, S. 274).

Die Symptome der durch Hirntumoren hervorgerufenen Läsionen des Akustikus und seines zentralen Verlaufes sind: subjektive Geräusche, Schwindel, Nystagmus, Schwerhörigkeit verschiedenen Grades bis zur totalen Taubheit, mit der auch in der Regel die subjektiven Geräusche erlöschen. In der Mehrzahl der Fälle ist die Hörstörung einseitig (Cruveilhier, Wernicke), doch kommen nicht selten Fälle vor, bei denen durch Druck auf die entgegengesetzte Hirnhälfte oder durch Ausbreitung der Geschwulst auf die andere Seite beiderseitige Taubheit sich entwickelt. Nach Barány tritt bei Basaltumoren in der hinteren Schädelgrube frühzeitig unter heftigem Schwindel aufgehobene Erregbarkeit des Vestibularapparates (bei Injektion von kaltem Wasser in den äußeren Gehörgang) und Nystagmus zur kranken Seite auf, Symptome, welche bei normalem Trommelfelle die Diagnose des basalen Hirntumors wesentlich stützen. Alle Tumoren der hinteren Schädelgrube haben das frühzeitige Auftreten der Stauungspapille gemeinsam.

Die Basaltumoren führen bei fortschreitendem Wachstume zu Drucklähmungen an der Hirnbasis, welche insbesondere den Fazialis, Trigeminus, Abduzens betreffen. Bald treten auch Extremitätenlähmungen, meist auf der Gegenseite des Tumors, auf. Druck auf die Brücke ruft Blicklähmung zur kranken Seite, Druck auf die Medulla oblongata Anarthrie, Schlingstörungen u. s. w. hervor. Pulsverlangsamung ist häufig. Auch kleine Tumoren der Basis bedingen oft schwerere Störungen als große Tumoren in der Substanz des Kleinhirns. In derartigen Fällen besteht häufig außer Kopfschmerz, Stauungspapille, Schwindel mit Nystagmus und einer steifen Kopfhaltung keinerlei objektive Störung. Erst in späteren Stadien folgt halbseitige Ataxie der Extremitäten, zerebellarer Gang und Drucksymptome von seiten der Brücke und Medulla oblongata*).

Hierher gehören zwei von mir beobachtete Fälle. Der eine betraf einen 24jährigen, seit der Kindheit an Kopfschmerz leidenden Mann, bei dem nach allmählicher Abnahme des Gehörs auf dem rechten Ohre Erbrechen, Gesichtsschwäche, bald darauf rechtsseitige Fazialparese, Schwindel und Ohrensausen, gegen Ende der Erkrankung Bewußtlosigkeit und Sopor, Motilitätsstörungen der oberen Extremitäten, allmähliche Erblindung und Exophthalmus auftrat. Sprachverständnis = 0. Vom Scheitel werden alle Stimmgabeln nur links perzipiert. Tod unter den Erscheinungen einer allgemeinen Paralyse. Die Autopsie ergab die Hirnventrikel auf das Doppelte erweitert, die rechte Kleinhirnhemisphäre von einer ganseigroßen Zyste eingenommen, deren Inhalt aus wässerigem Serum bestand. Bei einem zweiten Falle mit ähnlichem klinischen Verlauf, wo 2 Monate vor dem Tode plötzlich totale rechtsseitige Taubheit aufgetreten war, fand sich in der rechten vergrößerten Kleinhirn-

*) Ein eingehendes Studium verdienen die Monographien von Oppenheim und Bruns.



Digitized by Google

hälfte ein von bräunlicher Flüssigkeit erfüllter zystischer, mannfaustgroßer Tumor, der sich bei der histologischen Untersuchung als Sarkom erwies.

Burckhardt-Merian (Archiv f. Ohrenheilk. Bd. XIII) fand bei einem 66jährigen, angeblich nach einer typhösen Ohreiterung taubgewordenen Manne ein Fibrosarkom der Dura mater, welches über der Einmündungsstelle des Sin. petros. inf. in die Fossa jugularis begann und sich hier in zwei Äste teilte, deren einer als rundlicher Strang durch den erweiterten Aquaeduct. cochl. in den Vorhof eindrang, während der zweite unter dem Boden des inneren Gehörganges, die nekrotische Schnecke zum Teil umfassend, zur Adventitia der Karotis hinzog. — Field beschreibt ein orangegroßes Sarkom der hinteren Felsenbeinfläche und des inneren Gehörganges, von der harten Hirnhaut ausgehend und den N. acustic. zerstörend. — Moos (Archiv f. Augen- und Ohrenheilk. Bd. IV) fand bei einer 47jährigen Frau, die plötzlich von Anästhesie der linken Gesichtshälfte, Sehschwäche und Tränenfließen des linken Auges, Ptosis, Kopfschmerz, Schwindel und Schwerhörigkeit befallen wurde und ein Jahr später unter suffokatorischen Erscheinungen zu Grunde ging, ein walnußgroßes rundliches Spindelzellensarkom an der Außenseite des linken Porus acust. int., in welchem sich der Hörnerv nur eine kleine Strecke weit verfolgen ließ. In dem beträchtlich erweiterten inneren Gehörgange lagerte ein zweiter, erbsengroßer, unebener Tumor. Degenerationsprozesse fanden sich an den Hirnnerven, im Hals- und Brustteile des Rückenmarks und an der Endausbreitung des N. acust. im Labyrinthe. — Vermyne fand als Ursache einer Erblindung, welcher nach 7 Jahren vollständige Taubheit folgte, ein Myxofibrom an der Schädelbasis, welches auf das Labyrinth übergriff. — Virchow (Geschwülste Bd. II, zit. von Schwartze) beschreibt ein maulbeergroßes Psammom der Dura mater, das, am Por. acust. int. entspringend, durch Vordringen in den inneren Gehörgang eine Kompressionslähmung des Akustikus und Fazialis hervorrief; Schwartze (Archiv f. Ohrenheilk. Bd. V) einen den N. acusticus und facialis komprimierenden Tuberkelknoten bei einem 2jährigen Kinde. — Stevens (Zeitschr. f. Ohrenheilk. Bd. VIII) sah bei einem 17jährigen Mädchen, bei welchem Strabism. converg., links Taubheit, rechts Schwerhörigkeit, kindisches Benehmen, schwerfällige Bewegungen, schleppende Sprache, unsicherer Gang, Kraftlosigkeit und Schwere in den rechten Extremitäten und linksseitige Stirn- und Hinterhauptsschmerzen seit längerer Zeit bestanden, ein kugelförmiges, mit knolligen Erhabenheiten versehenes Sarkom des Kleinhirns, aus dem ein Fortsatz in den Meat. audit. int. eindrang. Der Hörnerv war in der Geschwulstmasse aufgegangen, so daß die Verbindung der peripheren Akustikusfasern mit deren zentralem Ursprunge unterbrochen war. Krepuska (Ungar. Arch. f. Med. 1894) beschreibt ein Gliofibrom des N. acusticus, Donault (Annal. d. mal. de l'oreille 1898) ein in den erweiterten inneren Gehörgang hineinwucherndes Sarkom des Akustikus und Fazialis.

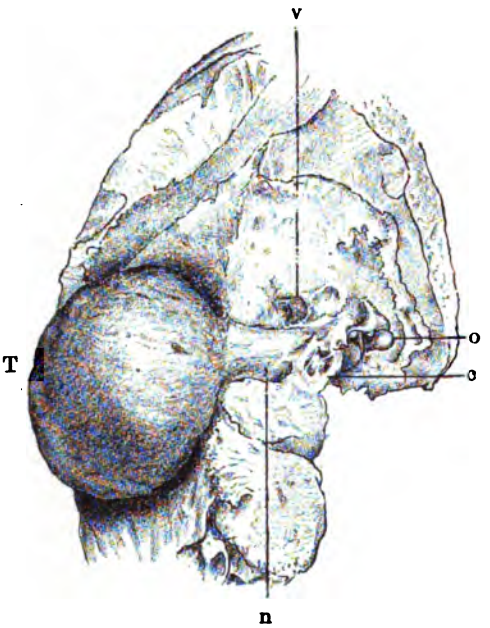

Fig. 326.

Ein interessantes, in meiner Sammlung befindliches Präparat von intrakraniellem, in den inneren Gehörgang eindringendem Tumor (Spindelzellensarkom) verdanke ich Dr. van Millingen in Konstantinopel. Der Fall betraf eine seit 10 Jahren beiderseits vollkommen taube Frau, die in ihrer Kindheit zeitweilig tobsüchtig ge-

Digitized by Google

wesen, außer auffallend langen Ohrmuscheln (10 cm) aber keine Anomalie des Schädels aufwies. 3 Monate vor ihrem Tode stellte sich beiderseits Neuritis optica mit totaler Erblindung, nicht lange nachher linksseitige Fazialisparalyse und Dementia ein. Der Tod erfolgte unter Konvulsionen und Koma.

Die Obduktion ergab (Fig. 326) einen die hintere Fläche der Felsenbeinpyramide zum großen Teile bedeckenden, nahezu walnußgroßen, etwas unebenen, rundlichen Tumor (T), welcher, den N. acusticus und N. facialis umgebend, in Form eines nach außen zu sich verjüngenden, das Lumen des Meat. aud. int. vollständig ausfüllenden Stranges bis zum Infundibulum des inneren Gehörganges reichte. Akustikus und Fazialis waren auch hier in der Geschwulstmasse aufgegangen und der zentrale Teil der Nerven nicht mehr auffindbar. In der Trommelhöhle sowie im Vorhofe (v) und in der Schnecke (c) fanden sich keine Veränderungen.

Hier wäre noch der von Recklinghausen beschriebenen Neurofibromatosis multiplex zu gedenken, in deren Symptomenbild relativ häufig Tumorbildung des Akustikus zur Beobachtung kommt*).

Als Chlorom wird ein Rundzellensarkom (Ziegler) von grünlicher Farbe beschrieben (Körner), welches von der Dura mater und den Sinuswänden ausgehend**), den Akustikus und Fazialis umfaßt und in den inneren Gehörgang hineinwuchert (Lubarsch, Zeitschr. f. Ohrenheilk. Bd. XXXII). Das Chlorom tritt vorzugsweise bei Kindern und jungen Individuen stets mehrfach und beiderseitig auf.

Die Kompressionslähmungen des Akustikus werden bei der Besprechung der zerebralen Hörstörungen ihren Platz finden.

Die Diagnose der durch Hirntumoren bedingten Hörstörungen ist besonders im Stadium, wo außer der Hörstörung noch keine Reiz- oder Lähmungssymptome in anderen Nervenbezirken nachweisbar sind, nur selten möglich. Hier ist die Differentialdiagnose zwischen peripherer und zentraler Hörstörung deshalb schwierig, weil Schwerhörigkeit, Ohrensausen und Schwindelanfälle bei negativem Mittelohrbefunde ebenso durch eine Labyrintherkrankung wie durch ein Zentralleiden bedingt sein können. In beiden Fällen wird die Stimmgabel vom Scheitel gegen das normale, resp. besser hörende Ohr lateralisiert. Wichtige Anhaltspunkte für die Differentialdiagnose bietet das frühzeitige Auftreten von Fazialisparese und die intakte Perzeption für Uhr und Hörmesser durch die Kopfknochen. Die Perzeption hoher Stimmgabeltöne ist nach Moos herabgesetzt, während Siebenmann (l. c.) bei Vierhügeltumoren keine wesentliche Einengung der oberen und unteren Tongrenze beobachtet haben will. Nach Gradenigo (Archiv f. Ohrenheilk. Bd. XXVII) ist die Steigerung der elektrischen Reizbarkeit des Akustikus bei intaktem Gehörorgane als ein wichtiges Frühsymptom der Hirntumoren anzusehen.

Große Schwierigkeiten bietet ferner die Diagnose bei Mangel anderweitiger Erscheinungen des Hirndruckes, wenn gleichzeitig eine Mittelohraffektion besteht, welche, wie wir gesehen haben, ebenfalls mit Schwindel und Gleichgewichtsstörungen einhergeht.

Ein eklatantes Beispiel dieser Art liefert folgender von mir beobachteter Fall: Ein 26jähriges Mädchen, das seit Jahren an linksseitiger Mittelohreiterung, mit subjektiven Geräuschen und Schwindel gelitten hatte, wurde nach mehrmonatlicher Behandlung vom Ohrenflusse geheilt, mit Perforation der Shrapnellschen Membran und einer adhärenten Narbe hinter dem Hammergriffe entlassen. Trotz der wesentlichen Hörverbesserung blieben Ohrensausen und Schwindel ungeschwächt. Als Patientin mehrere Monate später wegen Eingenommenheit des Kopfes, zunehmenden Schwindels und Gleichgewichtsstörungen auf der Klinik erschien, wurde der Verdacht auf ein sich entwickelndes Zentralleiden gelenkt.

*) Vgl. Henneberg und Koch, Über zentrale Neurofibromatose und die Geschwülste des Kleinhirnbrückenwinkels (Akustikusneurome). Archiv f. Psych. u. Nervenk. 1903, Bd. XXXVI. — Hammerschlag, Monatschr. f. Ohrenheilk. 1906.

**) Ayres, Amer. Journ. of Ophthalmol. 1897. — Körner, Zeitschr. f. Ohrenheilk. Bd. XXX.

Digitized by Google

Die Diagnose eines Hirntumors konnte erst mit Evidenz festgestellt werden, als die Kranke nach mehreren Monaten mit beiderseitiger Sehschwäche, hochgradiger Schwerhörigkeit und Parese der Extremitäten in das allgemeine Krankenhaus kam. Hier wurde sie im Verlaufe mehrerer Monate allmählich ganz blind und taub, die Lähmung in den Extremitäten nahm rasch zu und der Tod erfolgte unter Erscheinungen allgemeiner Paralyse.

Sektionsbefund. An der rechten Hälfte des Pons und des rechten Crus cerebelli ad pontem sitzt in dem Dreiecke, welches durch die Ursprungsstellen der Nn. trigemin., facial., acustic. und abducent. gebildet wird, eine von den Meningen ausgehende ganseigroße, länglich-rundliche, etwas höckerige, aus fettig degeneriertem Schleimgewebe bestehende Geschwulst, die auf der Schnittfläche weißlich, durchscheinend, vaskularisiert ist und einzelne, bis erbsengroße, mit klarem Serum erfüllte Zysten einschließt. Durch diese Geschwulst wird die rechte Hälfte der Varolsbrücke, der rechte Kleinhirnschenkel und der rechte Gehirnschenkel plattgedrückt. Ebenso ist die Medulla oblongata im Bereiche der rechten Pyramide und Olive und das vordere Drittel der unteren Fläche der rechten Kleinhirnhemisphäre komprimiert. Von den Nerven ist der Abduzens medianwärts gedrängt; die am äußeren Umfange der Geschwulst verlaufenden Trigeminus, Fazialis und Akustikus sind stark komprimiert, ihre Fasern weit auseinander gedrängt.

Die Hörstörung ist umso bestimmter auf einen Hirntumor zurückzuführen, wenn sie mit Lähmungserscheinungen in anderen Nervenbezirken kombiniert ist. So kann der Tumor durch Kompression der Pyramidenbahn gekreuzte Paresen mit erhöhten Reflexen erzeugen. Gleichzeitig treten Parästhesien in den Extremitäten auf. Ferner wurden Augenmuskellähmungen (Abduzens, Okulomotorius), Störungen des Geruchs und Geschmacks beobachtet. Wo die Symptome des Hirntumors nicht markant ausgesprochen sind, achte man insbesondere auf leichtere Grade der Fazialisparese und Anästhesie der Haut der betreffenden Kopfhälfte, welche bei oberflächlicher Untersuchung leicht übersehen werden können.

### Hörstörungen bei Tabes.

Den Hörstörungen bei Tabes, auf die schon Duchenne (1859) aufmerksam gemacht hat, liegt nach den bisher anatomisch untersuchten Fällen meist eine Atrophie der Hörnerven zu Grunde. Erb (Ziemssens Handbuch S. 142) fand Atrophie, Wernicke und Althaus graue Degeneration des Akustikus; Habermann hochgradigen Schwund der Nerven- und Ganglienzellen in der Schnecke, bindegewebige Degeneration des Nervus cochleae und vestibuli mit reichlicher Einlagerung von Corpora amylacea und zentrales Weiterschreiten der Nervenatrophie des Akustikus bis zu seinen Kernen. Strümpell (Arch f. Psych. 1881) sah Degeneration beider Hörnerven, Oppenheim und Siemerling (ibid. 1887) Degeneration der Akustikuswurzelbündel, Haug (Die Krankheiten des Ohres u. s. w. 1893) Degeneration des zentrallabyrinthären Verlaufes des N. vestibuli und cochleae. Nach Friedrich (Verhandl. d. deutsch. otol. Gesellsch. 1897) soll die apoplektiform einsetzende tabische Taubheit auf einer Erkrankung der Kerne in der Medulla oblongata beruhen. P. Bonnier*) führt die Hörstörungen auf Veränderungen in den Kernen des Akustikus und in dessen peripherer Ausbreitung im Labyrinthe zurück. Brühl fand bei einem ertaubten Tabiker fast völligen Schwund der Ganglienzellen im Spiralganglion der Schnecke und Atrophie der Hörnerven bis zu den Kernen in der Med. oblongata (Zeitschr. f. Ohrenheilk. Bd. LII). Die Veränderungen am Hörnerven bei Tabes dürften sich nicht selten auf metaluetischer Basis entwickeln.

Die klinische Untersuchung von 53 Tabikern durch Morpurgo und Marina (Archiv f. Ohrenheilk. Bd. XXX) hat als Resultat ergeben, daß in jedem Stadium der Tabes Affektionen des Gehörorganes vorkommen können. Von 53 Kranken hatten nur 10 normales Gehör; bei 35 Schwerhörigen war der Rinnesche Versuch positiv; in 35 Fällen wurde nur 11mal die Stimmgabel vom Scheitel gegen das stärker affizierte Ohr lateralisiert. Marie und Walton (zit. von Bonnier)

*) Le tabes labyrinthique. Nouvelle iconographie de la Salpetrière. Sep.-Abdruck.

Digitized by Google

haben unter 24 Tabikern 17mal Hörstörungen beobachtet. Hingegen konnte Friedrich (l. c.) in 27 und Treitel in 20 Fällen nur je 2mal und Voigt nur in 2 Prozent von Tabes eine Höraffektion feststellen.

Die Schwerhörigkeit bei Tabes entwickelt sich nach meinen Beobachtungen progressiv, selten rapid, mit starken und unerträglichen Ohrgeräuschen. Zuweilen tritt sie als erstes Symptom der Tabes auf, meist jedoch erst bei vorgeschrittener Rückenmarkserkrankung. Die Ohraffektion ist gewöhnlich beiderseitig. Subjektive Geräusche fehlen nur selten. Ein häufiges Symptom ist der Schwindel. Bonnier ist der Ansicht, daß dieses Symptom vorzugsweise durch die tabische Erkrankung des Kernes der Vestibularnerven hervorgerufen wird. Collet*), der die Läsion des Gehörorganes bei Tabes in gleicher Weise wie in anderen Nervengebieten auf trophische Störungen zurückführt, beobachtete in $^2/_3$ der Fälle Neuralgie des Trigeminus verschiedenen Grades.

Nicht jede bei Tabes bestehende Schwerhörigkeit darf als durch die Rückenmarkserkrankung bedingt angesehen werden. Findet man doch nicht selten bei Tabikern als Ursache der Schwerhörigkeit palpable Veränderungen im Mittelohre oder Symptome einer Otosklerose mit eklatantem negativen Rinne. Cassierer und Schiff (Arbeit. aus d. Instit. f. Anat. u. Physiol. d. Zentralnervensyst. d. Wien. Univers. 1896) fanden bei 2 schwerhörigen Tabikern, bei denen ich tiefgreifende Veränderungen im Gehörorgane nachwies, das Wurzelgebiet des Akustikus vollkommen normal.

Auch bei progressiver Paralyse sind Hörstörungen beobachtet worden (Magnan). Zu Beginn der geistigen Erkrankung macht sich eine große Überempfindlichkeit gegen hohe Töne bemerkbar (Haug). Im Stadium der vorgeschrittenen Demenz ist die Hörprüfung mit unüberwindlichen Schwierigkeiten verbunden. Nach den histologischen Untersuchungen Otto Mayers (Archiv f. Ohrenheilk. Bd. LXXII) ist jedoch anzunehmen, daß im terminalen Stadium, insbesondere bei der aszendierenden Taboparalyse, sich schwere Hörstörungen ausbilden. Mayer fand nämlich degenerative Veränderungen im Stammganglion und Aufsplitterung des Akustikus, die sich intramedullär verfolgen ließen und tabischer Natur waren. Außerdem konnte er in anderen Fällen marantische degenerative Neuritis, ferner interstitielle entzündliche Prozesse im Hörnerven und endlich Degeneration im Bereiche des Zirkulationsapparates des Labyrinthes konstatieren.

## Die Mißbildungen des Gehörorganes.

Die Mißbildungen des Ohres sind häufig die anatomische Grundlage von Taubheit, resp. Taubstummheit. Sie kommen entweder kombiniert mit Mißbildungen anderer Organe vor oder beschränken sich auf das Gehörorgan. Von den letzteren sind namentlich die doppelseitigen Bildungsanomalien bedeutungsvoll. Die Mißbildung betrifft nur einzelne Abschnitte des Ohres oder das ganze Gehörorgan. So kann bei hochgradiger Mißbildung des äußeren und mittleren Ohres das innere Ohr normale Entwicklung zeigen und bei Verkümmerung des Labyrinths Trommelhöhle und äußeres Ohr vollkommen ausgebildet sein.

Die Bildungsanomalien der Ohrmuschel erscheinen als Bildungsexzesse oder als Bildungsdefekte. Zu den ersteren zählen angeborene übermäßige Vergrößerung der Ohrmuschel, das Vorkommen zweier (Knapp) oder mehrerer Ohrmuscheln (Cassebohm, Langer) auf einer Seite (Polyotie) und die sogenannten Aurikularanhänge (Virchow), welche als isolierte Knorpelteile vor dem Tragus oder unterhalb der Ohrmuschel in Form runder oder länglicher Prominenzen hervorragen (Fig. 327). Die Bildungsexzesse sind meist auf die Ohrmuschel beschränkt,

*) Les troubles auditifs du tabes. Lyon 1894.

Digitized by Google

während die Hemmungsbildungen in der Regel auch mit solchen des äußeren Gehörganges und des Mittelohres, seltener des Labyrinthes, verbunden sind (J. P. Cassels). Als Anomalien der Lage der Ohrmuschel ist ihr Sitz an der Wange, seltener am Halse zu erwähnen*).

Die Bildungsdefekte der Ohrmuschel erscheinen entweder als totaler Mangel oder als Verkrüppelung und Verkümmerung des Knorpels, endlich als Verbildung einzelner Abschnitte desselben. Die dadurch bedingten Formveränderungen sind äußerst mannigfach. Die Ohrmuschel erscheint bald als rudimentärer Hautwulst oder Knorpelzapfen, bald als hakenförmig oder spiralig gekrümmte (Knapp) oder tütenförmig zusammengerollte (Schwartze, Zaufal, D. Hunt) Falte oder als blumenkohlartige Exkreszenz (Moos und Steinbrügge), ferner nicht selten als sogenanntes Katzenohr und am häufigsten, wie in der beistehenden Abbildung (Fig. 328) als länglicher Knorpelwulst. Angeborene Spaltung des Ohrläppchens (Coloboma auriculae) ist ziemlich häufig.

Fig. 327.

Aurikularanhänge von einem 9jährigen Knaben, vor dem Tragus aufsitzend. Entfernung. Heilung der vereinigten Schnittränder durch eine kaum merkliche lineare Narbe.

Die meisten Bildungsanomalien der Ohrmuschel lassen sich nach Rohrer zwanglos aus der Entwicklungsgeschichte dieses Organes erklären. Mangelhafter Verschluß der zwei obersten Kiemenbögen, Hemmung des eigenartigen Umkrempungsvorganges der Ohrmuschel während ihres Wachstums, Zweiteilung oder Spaltung der Anlagen u. s. f. wären die wichtigsten embryologischen Grundlagen. Auffallend ist das häufige Zusammentreffen von totalem Defekt oder rudimentärer Entwicklung der Ohrmuschel mit mangelhafter Ausbildung der entsprechenden Gesichtshälfte (Apert, Montard, Sassjedatelew, Novak).

Von den Bildungsfehlern des äußeren Gehörganges sind zu erwähnen die seltener vorkommenden Bildungsexzesse, die übermäßige Erweiterung und die Duplizität des Kanales. Bei der letztgenannten Anomalie befindet sich, wie in den Fällen von Velpeau und Macauln (The Specialist, London 1861) hinter dem eigentlichen Gehörgange ein zweiter, blind endigender Kanal, ohne Verbindung mit dem ersteren, oder es bestehen zwei gesonderte Gänge, welche wie in dem Falle Bernards (Journ. d. phys. exp. de Magendie Vol. IV) sich nach kurzem Verlaufe zu einem gemeinschaftlichen Kanale vereinigen.



Fig. 328.

Rudimentäre Ohrmuschel in Form eines länglichen Knorpelwulstes.

Hier wären noch die sogenannten Kiemengangsfisteln (Fistula aur. congen.) zu erwähnen, die nach den Untersuchungen von Schwabach, Kipp, Urbantschitsch und Katz mit der Entwicklung des Gehörganges in keinem Zusammenhange stehen. Sie erscheinen als kurze, mit Epithel ausgekleidete, eine milchige Flüssigkeit sezernierende Blindgänge, die mit einer unter oder vor dem Tragus sichtbaren rundlichen Hautöffnung ausmünden und weder mit dem Gehörgange noch mit der Trommelhöhle kommunizieren. Zuweilen erfolgt eine zystöse Erweiterung der Kiemenfistel (Kiemenzyste). In mehreren Fällen war Erblichkeit nachweisbar (Katz). Die Anomalie findet sich oft beiderseitig; in den von mir beobachteten Fällen betraf sie häufiger das linke Ohr.

Bildungsdefekte des Gehörganges sind meist mit Defekten an der Ohrmuschel, mit teilweisem oder gänzlichem Mangel des Mittelohres, zuweilen mit Kiemengangszysten und Kiemenfisteln (Schwendt, Heusinger, Virchow, Kostanecki), nicht selten mit Bildungshemmungen an den Schädelknochen (Mich. Jäger, Moos und Steinbrügge, Zuckerkandl, Schwendt u. a.) und endlich mit angeborener Fazialislähmung kombiniert

*) Vgl. Apert, Arch. intern. d'Otologie 1903. — Sassjedatelew, Med. obosr. Mosk. 1903 (russisch). — Neuenborn, Archiv f. Ohrenheilk. Bd. LXIII. — Novak, Prager med. Wochenschr. Bd. XXX.

Digitized by Google

(Neuenborn). Sie erscheinen als angeborene Verengerung, häufiger als knöcherne oder membranöse Atresie. Zuweilen fehlt jede Andeutung eines Gehörganges (Robb, Am. Journ. of Ot. Vol. III, Heßler, Stat. Ber. Archiv f. Ohrenheilk. Bd. XVI). An Stelle der äußeren Ohröffnung findet sich entweder eine seichte Vertiefung oder ein kurzer, blind endender Kanal (Welker, Archiv f. Ohrenheilk. Bd. I; Zaufal, Prager med. Wochenschr. I; Knapp, Zeitschr. f. Ohrenheilk. Bd. XI).

In einer von mir obduzierten Mißbildung des rechten Ohres fand sich neben einer rudimentären Ohrmuschel der Gehörgang durch einen 1 cm langen, fibrösen Strang ersetzt, ein Mittelohrraum war nicht nachweisbar und das Ost. phar. tub. nur durch ein kleines Grübchen angedeutet. Das knöcherne und häutige Labyrinth hingegen erschienen vollkommen ausgebildet und die Ausbreitung des Hörnerven sowie das Cortische Organ normal.

Von den Bildungsanomalien des Trommelfells sind hervorzuheben: der kongenitale Defekt der Membran, welcher stets im Vereine mit Hemmungsbildungen des äußeren Gehörganges und des Mittelohres vorkommt, und die angeborene Lückenbildung, welche am vorderen, oberen Pole des Trommelfells in der Region der Shrapnellschen Membran meist doppelseitig und kombiniert mit Spaltung des Gaumensegels (v. Tröltsch) beobachtet wurde.

Das Vorkommen von Duplizität des Trommelfells ist zweifelhaft. In den von Duverney, Giampietro u. a. beschriebenen Fällen dürfte es sich um membranöse Neubildungen im äußeren Gehörgange gehandelt haben (Schwartze).

Zu den Bildungsanomalien der Trommelhöhle zählen: die rudimentäre Entwicklung und Verengerung bis zum Durchmesser eines Sondenknopfs (Moos und Steinbrügge, Zeitschr. f. Ohrenheilk. Bd. X) und der vollständige Defekt. Außerdem finden sich als partielle Bildungshemmungen: Verengerung (in einem Präparate meiner Sammlung) oder gänzlicher Verschluß eines oder beider Labyrinthfenster, das Fehlen der Eminentia stapedis und des M. stapedius (Politzer).

Von Bildungsfehlern der Gehörknöchelchen wurden beschrieben: abnorme Größe und Kleinheit, Verschmelzung aller Knöchelchen zu einem Gehörknochen (Kolumellabildung, Toynbee, Politzer), Vereinigung beider Schenkel des Steigbügels zu einem gemeinschaftlichen, vom Zentrum der Stapesplatte ausgehenden Stäbchen und vollständiger Defekt eines oder mehrerer Gehörknöchelchen.

Die Mißbildungen der Ohrtrompete sind meist mit solchen des äußeren Gehörganges und der Trommelhöhle, zuweilen auch mit Wolfsrachen (Gruber) kombiniert. Eine angeborene Erweiterung um das 3—4fache wurde von Cock (Med. chir. Trans. Vol. XIX, zit. von Schwartze l. c.) beschrieben. J. P. Cassels (Glasg. med. Journ. Vol. VIII) fand neben Verengerung des knöchernen Gehörganges auch Striktur der knöchernen Tuba. Totaler Defekt der Tuba Eust. bei gleichzeitigem Mangel des Gehörganges und der Trommelhöhle wurde von Moos und Steinbrügge und in einem Falle von mir beobachtet.

Neben partiellen und vollständigen Defekten des äußeren und mittleren Ohres kommen in der Regel auch Defekte am Warzenfortsatze bis zu dessen vollständigem Mangel vor (Michel). Zuweilen findet man bei sonst normaler Bildung der übrigen Teile des Schläfebeines eine Verkümmerung des Proc. mast. zu einem kurzen, soliden Höcker.

Von den Mißbildungen des inneren Ohres, die entweder mit gleichzeitigen Defekten im Schalleitungsapparate oder bei normalem Verhalten des letzteren vorkommen, wurden beschrieben: vollständiges Fehlen des Labyrinthes (Michel, Schwartze), Fehlen einzelner oder sämtlicher Bogengänge (Bochdalek, Toynbee, Voltolini, Bremer u. a.), rudimentäre Entwicklung derselben (Triquet), Mangel des Vorhofes und der Schnecke (Montain) oder einzelner Windungen derselben (Hyrtl), Defekt des Modiolus oder der Lam. spiralis (Nuhn), mangelhafte Ausbildung des Cortischen Organes (Scheibe, Bremer), Einmündung des runden Fensters in den Vorhof, Erweiterung der Aquädukte (Hyrtl), Defekt des Hörnerven, jedoch nur bei gleichzeitigem Fehlen des Labyrinthes (Michel), endlich Fehlen oder mangelhafte Ausbildung der Striae acust. und der Akustikuskerne. Nach Steinbrügge können durch Entzündungsvorgänge bedingte, frühzeitig erworbene Defekte im Gehörorgane Hemmungsbildungen vortäuschen.

Digitized by Google

Die hier angeführten Bildungshemmungen des inneren Ohres sind in der Regel mit totaler Taubheit verbunden. Hingegen findet man bei Bildungsdefekten im Schalleitungsapparate, mit gleichzeitig normaler Entwicklung des inneren Ohres, noch Schallempfindung verschiedenen Grades. Bei Atresie der äußeren Gehörgänge kann sogar Sprachverständnis vorhanden sein, welches entweder durch die Kopfknochen oder durch die Ohrtrompete vermittelt wird.

Bei einseitigen Defekten des äußeren und mittleren Ohres läßt sich, wie ich zuerst hervorgehoben habe, der Zustand des Labyrinths der betreffenden Seite durch die Stimmgabeluntersuchung ermitteln. Werden die Schwingungen der $c^2$-Gabel vom Scheitel aus auf dem mißbildeten Ohre stärker perzipiert, so kann hieraus auf eine normale Entwicklung des Labyrinthes geschlossen werden; wird hingegen die Stimmgabel gegen das normalhörende Ohr lateralisiert, so ist eine gleichzeitige Entwicklungshemmung des inneren Ohres der mißbildeten Seite wahrscheinlich.

Bei einseitigen, mit Atresie des Gehörganges verbundenen Defekten der Ohrmuschel sind stets die Bewegungen des Gaumensegels während der Phonation zu prüfen. Findet man eine gleichmäßige Beweglichkeit der Gaumenklappe, so kann mit Wahrscheinlichkeit auf eine normale Entwicklung der Ohrtrompete und des Mittelohres geschlossen werden. Zeigt hingegen die Gaumenhälfte der mißbildeten Seite, wie ich mehrere Male beobachtete, eine geringere Beweglichkeit, so ist die Annahme einer Defektbildung der Trommelhöhle und der Ohrtrompete gerechtfertigt, weil die mangelhafte Entwicklung des Mittelohres mit einer solchen der Gaumentubenmuskulatur kombiniert ist.

Ein operativer Eingriff bei kongenitaler Atresie des äußeren Gehörganges ist nur dann gestattet, wenn man sich durch genaue Untersuchung Gewißheit darüber verschafft hat, daß man es nur mit einem angeborenen, dünnwandigen Septum am Ohreingange zu tun hat, wenn bei Anlegung eines Hörrohrs an die Verschlußstelle die Sprache verstanden und beim Katheterismus der Ohrtrompete das Einströmen der Luft in das Mittelohr durch die Auskultation nachgewiesen wird. Bei langgestreckten Atresien hingegen, wo der Gehörgang entweder gar nicht oder nur als solider Strang durchfühlbar ist, ferner bei knöcherner Atresie muß jeder Eingriff als irrationell und gefährlich unterlassen werden.

## Die Taubstummheit.

Die Taubstummheit beruht auf einer angeborenen oder im frühen Kindesalter erworbenen Anomalie der Gehörorgane mit so bedeutender Herabsetzung der Hörfunktion, daß die Sprache auf dem Wege des Gehörs nicht erlernt werden kann, oder wenn sie schon erlernt war, wieder verloren ging*).

Als die häufigsten entfernteren Ursachen der angeborenen Taubheit wurden nachgewiesen: Vererbung und Ehen zwischen Blutsverwandten. Die Konsanguinität als ätiologisches Moment der Taubstummheit wurde von Hammerschlag auf Grundlage statistischer Untersuchungen festgestellt. Die direkte Vererbung ist im Verhältnis zur indirekten selten, weil Ehen zwischen Taubstummen nicht häufig vorkommen und auch wenig fruchtbar sind.

Hammerschlag (Archiv f. Ohrenheilk. Bd. LVI) betont, daß die übliche Einteilung in „angeborene" und „erworbene" Taubstummheit mit Rücksicht auf die intrauterin erworbene Taubstummheit unhaltbar ist und daß zumindest der Terminus

*) Holger Mygind, Taubstummheit, 1894.

Digitized by Google

„angeborene" Taubheit eliminiert und durch den präziseren „kongenitale" Taubheit ersetzt werde. Demgemäß schlägt er vor, die Taubstummheit einzuteilen in 1. die durch lokale Erkrankung des Gehörorgans bedingte, 2. die konstitutionelle Taubstummheit. Die erste Art ist immer erworben, kann aber auch im fötalen Leben akquiriert sein. Die konstitutionelle Form differenziert Hammerschlag a) in die endemischen (kretinistischen), b) in die sporadischen Formen. Unter b) gehört die durch Konsanguinität der Erzeuger hervorgerufene, von Hammerschlag degenerative Taubstummheit genannte.

Bei einer Volkszählung in den Niederlanden wurde bei 1622 Fällen von Taubstummheit in 13,5 Prozent Heredität nachgewiesen; unter 146 aus Taubstummenehen hervorgegangenen Kindern waren 5 taubstumm (M. f. Ohrenheilk. 1896). Nach Scheppegrell (Amer. Journ. II, 1900) sind 13,3 Prozent Kinder taubstumm, wenn beide Eltern taubstumm waren, 6,8 Prozent, wenn bloß eines der Eltern taub war. Nach Fays (Marriage of deafness, 1898) Statistik aus 5000 in Amerika gezählten Fällen stammen aus Ehen tauber Eltern 8,4 Prozent taube Kinder. Kreidl und Alexander stellten bei 558 Taubstummen folgendes fest: 1. Taubstummheit infolge Blutsverwandtschaft der Eltern in 3,67 Prozent. Die Hälfte der Fälle betreffen angeborene, die Hälfte erworbene Taubstummheit. 2. Taubstummheit bei Taubstummheit, Schwerhörigkeit oder Geisteskrankheit der Eltern in 2,3 Prozent der Fälle. In 70 Prozent lag kongenitale, in 30 Prozent erworbene Taubstummheit vor. 3. Taubstummheit bei Taubstummheit, Schwerhörigkeit oder Geisteskrankheit von Blutsverwandten fand sich in 13,3 Prozent. 4. Mehrere taubstumme Kinder in einer Familie lassen die Diagnose kongenitaler Taubheit als zweifellos erscheinen.

Häufiger nachweisbar ist die indirekte Vererbung, besonders durch Verwandte Taubstummer in aufsteigender Linie. Die Erblichkeit in solchen Familien manifestiert sich durch das Vorkommen von Schwerhörigkeit, Geisteskrankheiten, Epilepsie, Idiotismus, Stottern und verschiedenartigen Nervenkrankheiten. Ziemlich oft wurde gleichzeitig Retinitis pigmentosa nachgewiesen (Liebreich, Leber, Bezold u. a.)*).

Kramer berichtet von einer Familie, in der von gesunden Eltern 6 taubgeborene und 5 vollsinnige Töchter abstammten. Ich sah in einer Familie, in der keine Heredität nachweisbar war, unter 10 Geschwistern 4 Taubstumme. Love fand in mehreren durch Verwandtschaft zusammengehörigen Familien 41 Taubstumme. Die höchste bisher beobachtete Zahl in einer Ehe erzeugter taubstummer Kinder war 10.

Die Angaben über den Einfluß der Verwandtschaftsehen auf die angeborene Taubheit gehen auseinander. H. Schmaltz (Über Taubstummheit im Königreich Sachsen, 1884) leugnet gänzlich die angegebene Beziehung. Bonder will sie in 25 Prozent, Mitschel in 6 Prozent, Hartmann in 8,1 Prozent und Uchermann (Die Taubstummen in Norwegen, 1896) unter 919 Fällen in 25 Prozent nachgewiesen haben. Letzterer ist der Ansicht, daß außer der Konsanguinität auch der dadurch verstärkte erbliche Einfluß für die angeborene Taubheit wirksam sei. Brooks (John Hopkins Hosp. Bull. 1900) weist nach, daß taube Leute oder Normalhörende aus tauber Verwandtschaft einen auffallend großen Prozentsatz tauber Kinder erzeugen. Kommt noch Konsanguinität der Eltern hinzu, so kann der Prozentsatz der tauben Nachkommen auf 50 Prozent steigen.

Ob ungünstige soziale Verhältnisse das häufige Auftreten von angeborener Taubheit fördern, ist sehr zweifelhaft; sie scheinen indes bei

*) Trombetta und Ostino (Arch. ital. di Otologia etc. Vol. X) haben an Taubstummen Untersuchungen bezüglich der Kompensation des Ausfalls der Akustikusaffektion angestellt und fanden bei 10 Taubstummen: 1. die Schwelle der Reizbarkeit der Netzhaut herabgesetzt; 2. das monokuläre Sehfeld für Weiß und Farben größer, das Blickfeld weiter als im Normalen. Trombetta und Ostino glauben daher, daß Taubstumme in höherem Maße als Normalhörende in Bewegung befindliche seitliche Körper wahrzunehmen im stande sind, daß somit das Auge kompensatorisch für das Ohr eintritt.

Digitized by Google

der erworbenen Taubstummheit eine große ätiologische Rolle zu spielen. Die auffällige Häufigkeit des Gebrechens unter den Gebirgsbewohnern ist auf ungünstige soziale und hygienische Verhältnisse und auf die häufigen Verwandtschaftsehen zurückzuführen.

Die erworbene Taubheit resp. Taubstummheit wird durch Primärerkrankungen des Gehörorganes, durch intrakranielle Prozesse und Allgemeinerkrankungen bedingt. In erster Reihe kommen in Betracht: die Meningit. cerebrospin. epid., die genuine Meningitis und der Hydrozephalus; dann folgen die Infektionskrankheiten: Skarlatina, Typhus, Diphtherie, Variola, Influenza, Tussis convulsiva, hereditäre Syphilis, Parotitis epidemica, Rhachitis und primäre Erkrankungen des Labyrinthes, insbesondere die Entzündung des Labyrinthes (siehe S. 486), die Panotitis (siehe S. 601) und die traumatischen Verletzungen des Labyrinthes.

Nach Lemcke (Die Taubstummheit im Großherzogtum Mecklenburg-Schwerin etc. Leipzig 1892; Archiv f. Ohrenheilk. Bd. XXXV und XXXVI) beteiligen sich die verschiedenen Hirnaffektionen an dem Zustandekommen der erworbenen Taubstummheit mit 38,7 Prozent, die Skarlatina mit 24,4 Prozent, in geringerem Maße die Masern (8,3 Prozent), der Typhus (3,4 Prozent), die Diphtherie (1,5 Prozent), der Keuchhusten (1,5 Prozent), Traumen (5 Prozent), Rhachitis (ca. 5 Prozent), primäre Ohrerkrankungen (8,6 Prozent).

Das Zahlenverhältnis zwischen angeborener und erworbener Taubstummheit variiert nach den einzelnen Autoren und Ländern mannigfach. Die Angaben, daß beide Formen ziemlich gleich häufig vorkommen, können nicht als feststehend angesehen werden, da selbst bei genauer fachmännischer Untersuchung in einer Reihe von Fällen nicht mit Bestimmtheit anzugeben ist, ob eine angeborene oder eine erworbene Taubstummheit vorliegt. Bei gründlicher Durcharbeitung eines Materials von 210 Taubstummen aus Wilh. Meyers Klinik fand Holger Mygind in 125 Fällen akquirierte, in 54 Fällen sicher angeborene Taubheit; die restierenden 31 Fälle blieben ätiologisch unentschieden (Mygind, Die angeborene Taubheit, 1890). Daß die in den Taubstummenanstalten gemachten Angaben oft unzuverlässig sind, ergibt sich daraus, daß ich bei einer Anzahl von Fällen, die als angeboren Taubstumme bezeichnet wurden, Veränderungen im Gehörorgane (ausgedehnte Perforationen, Adhäsionen des Trommelfells etc.) vorfand, welche die Taubstummheit zweifellos als erworben erscheinen ließen. Zu demselben Schlusse kommt auch Schmaltz. Bei 16,2 Prozent angeblich von Geburt an Taubstummer fand er objektive Veränderungen im Gehörapparate, anderseits ließ sich bei 39 Prozent angeblich Taubgewordener keine Spur eines Ohrenleidens nachweisen. Nach Bliss (Philad. med. News LXVII, 1895) und Frankenberger (M. f. Ohrenheilk. 1896) ist die Taubstummheit in der weitaus größeren Zahl der Fälle erworben. Die Veränderungen des Gehörorganes sind meist im inneren Ohre lokalisiert, selten auf den Schalleitungsapparat beschränkt.

Nach Bircher (Der endemische Kropf und seine Beziehungen zur Taubstummheit und zum Kretinismus, Basel 1883) wäre zwischen einer sporadischen und einer endemischen Taubstummheit zu unterscheiden, welch letztere stets an das Auftreten von Kropfendemien gebunden sein soll. Unter der Einwirkung des endemischen Krankheitsvirus könnten intrauterine Veränderungen der Hör- und Sprachzentren zu stande kommen, welche Taubstummheit veranlassen. Die endemische Taubstummheit kann auch in den ersten Lebensjahren erworben werden.

Über die Verbreitung der Taubstummheit in den europäischen Staaten und in Amerika gibt die Statistik Holger Myginds*), die wir nebenstehend folgen lassen, eine lehrreiche Übersicht.

Von den einzelnen Ländern weisen darnach die Niederlande und Belgien die niedrigste, die Schweiz die höchste Ziffer auf. — Die Zahl der Taubstummen in den österreichischen Alpenländern ist besonders groß: in Kärnten entfallen auf 10 000 Einwohner 44,1, in Salzburg 27,8, in Steiermark 20,0 Taubstumme. — Die Durchschnittsziffer ist in Deutschland mit 9,66 und in Österreich mit 9,7 ziemlich gleich.

*) Enzyklopädie der Ohrenheilk., von L. Blau, Leipzig 1900.

Digitized by Google

| Staaten | Jahr | Anzahl Taubstummer | Anzahl Taubstummer auf 100 000 Einwohner | Verhältnis zwischen männlichen und weiblichen Taubstummen |
|---|---|---|---|---|
| Europa: | | | | |
| Schweiz | 1870 | 6 544 | 245 | |
| Baden | 1871 | 1 784 | 122 | 100: 89 |
| Österreich | 1890 | 27 618 | 116 | 100: 79 |
| Schweden | 1895 | 5 307 | 116 | 100: 90 |
| Elsaß-Lothringen | 1871 | 1 724 | 111 | 100: 76 |
| Württemberg | 1861 | 1 910 | 111 | 100: 87 |
| Ungarn | 1890 | 19 024 | 109 | 100: 84 |
| Norwegen | 1891 | 2 139 | 106 | 100: 81 |
| Irland | 1891 | 4 464 | 105 | 100: 87 |
| Preußen | 1880 | 27 794 | 102 | 100: 83 |
| Finnland | 1880 | 2 098 | 102 | 100: 77 |
| Bayern | 1871 | 4 381 | 90 | 100: 94 |
| Portugal | 1878 | 3 109 | 75 | 100: 73 |
| Griechenland | 1879 | 1 085 | 65 | |
| Dänemark | 1890 | 1 411 | 65 | 100: 89 |
| Frankreich | 1876 | 11 460 | 58 | 100: 87 |
| Sachsen | 1890 | 1 994 | 57 | 100: 85 |
| Schottland | 1881 | 2 142 | 57 | 100: 86 |
| Italien | 1881 | 15 300 | 54 | 100: 76 |
| England-Wales | 1891 | 14 112 | 50 | 100: 83 |
| Spanien | 1877 | 4 625 | 46 | 100: 65 |
| Belgien | 1875 | 1 208 | 43 | 100: 89 |
| Holland | 1889 | 1 977 | 43 | 100: 81 |
| Amerika: | | | | |
| Vereinigte Staaten v. Nordamerika | 1890 | 41 283 | 66 | 100: 81 |
| Kanada | 1891 | 4 819 | 100 | 100: 86 |

Die pathologische Anatomie der Taubstummheit ist trotz der ansehnlichen Anzahl von Sektionsbefunden, namentlich betreffs der zentralen Veränderungen, noch lückenhaft. Im großen und ganzen jedoch geben die publizierten Befunde bereits ein übersichtliches Bild über die der Taubstummheit zu Grunde liegenden anatomischen Läsionen im Hörapparate.

Holger Mygind (Archiv f. Ohrenheilk. Bd. XXX) hat das Verdienst, 118 in der älteren und neueren Literatur (bis 1890) zerstreute Sektionsbefunde von Taubstummen, mit Einschluß eigener, zusammengestellt zu haben, welche eine lehrreiche Übersicht der bisher nachgewiesenen Veränderungen in den einzelnen Abschnitten des Gehörorganes bei Taubstummen gestatten. Seit dieser Publikation ist die Zahl der Sektionsbefunde um ein Bedeutendes angewachsen*).

Als anatomische Grundlage der angeborenen Taubheit wurden nachgewiesen: doppelseitige Atresie der Gehörgänge, mangelhafte Entwicklung oder Verödung des Mittelohres, Defekte und rhachitische Deformitäten an den Labyrinthfenstern (Moos), beiderseitiger knöcherner Verschluß der Fenestra cochleae neben gleichzeitiger Stapesankylose und Verengerung der Labyrinthhöhle (Politzer), Bildungsanomalien des Mittelohrs mit gleichzeitigen Veränderungen des Ductus cochlearis (Nager),

*) Untersuchungen über die Anatomie der Taubstummheit, herausg. im Auftr. d. Deutsch. Otolog. Ges., v. Denker, Wiesbaden 1906.

Digitized by Google

spaltförmige Verengerung der Nische der Fenestra cochleae mit bindegewebiger Atresie (Politzer), Atrophie des Nerv. cochleae und des Ganglion spirale in der ersten Schneckenwindung (Scheibe, Lehrb. f. Ohrenheilk. Bd. XXVII), Abnormitäten der Otolithenmembran, der Cortischen Membran und des Ductus cochlearis (Goerke), Epithelmetaplasie mit mangelhafter Entwicklung des Sinnesepithels, kombiniert mit Ektasie oder Kollaps der häutigen Labyrinthwand, vorwiegend der Pars inferior (Lindt), Defekt der Crista und des Sulcus spiralis, sowie der Epithelzellen des Ductus cochlearis mit reichlicher Ausbildung von Hyalinkörpern und pigmentführenden Schollen in letzterem (Alt), Hemmungsbildungen im Labyrinthe (vgl. S. 647) und im Hörnervenverlaufe, intrauterine Entzündungsprozesse im Mittelohre und im Labyrinthe (Moos, Gellé, Politzer), Kontinuitätsstörung der Akustikusstämme durch Blutung (Haike), Bildungsanomalien des Zentralnervensystems, fötale Meningitis und Hydrozephalus (Menière, Castex).

Von den die akquirierte Taubstummheit bedingenden anatomischen Veränderungen sind hervorzuheben: beiderseitige erworbene Atresie der Gehörgänge, in den ersten Lebensjahren auftretende, meist skarlatinös-diphtheritische, eitrige Mittelohrentzündungen mit Exfoliation der Gehörknöchelchen, Karies und Nekrose des Labyrinthes, entzündliche Labyrinthveränderungen (Stein), straffe Adhäsionen und Ankylose der Schalleitungskette, chronische, nichteitrige Katarrhe mit Ausgang in Verödung der Trommelhöhle durch neugebildetes Bindegewebe und Okklusion der Labyrinthfenster durch neugebildete Knochenmasse (Habermann).

Von den im Labyrinthe vorgefundenen Veränderungen bei Taubstummen sind zu erwähnen: entzündliche und regressive Veränderungen im Labyrinthe, Verdickung des Endostes der Labyrinthhöhle, hyperostotische Verengerung des Vorhofes und der Bogengänge, ausgedehnte Knochenneubildung in der Schnecke mit konzentrischer Verengerung der Skalen durch ostitische, vom Skalenendost ausgehende Knochenschichten (Alexander, Monatschr. f. Ohrenheilk. 1906), pathologische Pigmentierung des inneren Ohres (Panse, Archiv f. Ohrenheilk. 1904, 1908), Verdickung der Vorhofsäckchen, kolloide Degeneration des Nervenepithels im Utrikulus (Moos und Steinbrügge); Knochenneubildung in der Labyrinthkapsel und zapfenähnlich vorspringende Duplikaturen des Endostes in den Schneckenskalen (Politzer), partielle oder totale Verödung der Labyrinthhöhle durch Bindegewebs- und Knochenneubildung (Moos und Steinbrügge, Holger Mygind, Habermann, Burckhardt-Merian, Politzer, Scheibe, Schwabach), Defekte am Cortischen Organ und Atrophie resp. Hypoplasie des Ganglion spirale und des im Modiolus verlaufenden Teiles des Nerv. cochleae und Bindegewebs- und Knochenneubildung in der Basalwindung der Schnecke mit Verlust der nervösen Elemente nach Meningitis cerebrospinalis (Schwabach, Zeitschr. f. Ohrenheilk. Bd. XLI). Mehrere Male wurde mangelhafte Entwicklung der dritten linken Frontalwindung und der Insel (Mygind, Rüdinger), einmal Atrophie der oberen Temporalwindungen (Obersteiner) beobachtet.

Holger Mygind hebt die relative Häufigkeit pathologischer Veränderungen im Labyrinthe, besonders die totale oder partielle Verödung der Labyrinthhöhle durch Knochen-, Kalk- und Bindegewebsmasse und die häufige Mitbeteiligung der Bogengänge hervor.

Im Anschluß sollen hier die Befunde mehrerer von mir untersuchter Gehörorgane Taubstummer kurz geschildert werden. — Bei einem 61jährigen, angeblich taubstumm geborenen Manne fanden sich äußeres und mittleres Ohr normal, die Membran des runden Fensters stark verdünnt und sehr beweglich, Hydrocephal. intern. chron., Pachymeningit. chron., Striae acust. schwach entwickelt, der linke Akustikusstamm gelatinös entartet.

Digitized by Google

Bei einem 11jährigen, angeblich taubgeborenen Mädchen fand ich das rechte Trommelfell narbig verändert, den Amboßkörper (a, Fig. 329) in Bindegewebsmasse eingehüllt und die Nische des runden Fensters (r) von Bindegewebe ausgefüllt. Links fand sich vor dem Hammer eine $2^1/_2$ mm große ovale Perforationsöffnung, der lange Amboßschenkel war beiderseits um $^1/_3$ länger als normal

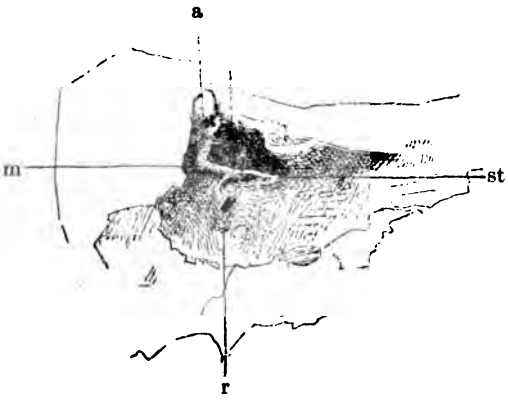


Fig. 329.

und in seiner Mitte (m) rechtwinkelig geknickt, der Stapes nach hinten und oben verzogen und seine Schenkel und das Köpfchen mit der oberen Nischenwand der Fenestr. vestibul. verwachsen. Einen nahezu analogen Befund ergab die Sektion eines anderen Taubstummen. Hier war der Amboßschenkel mit dem

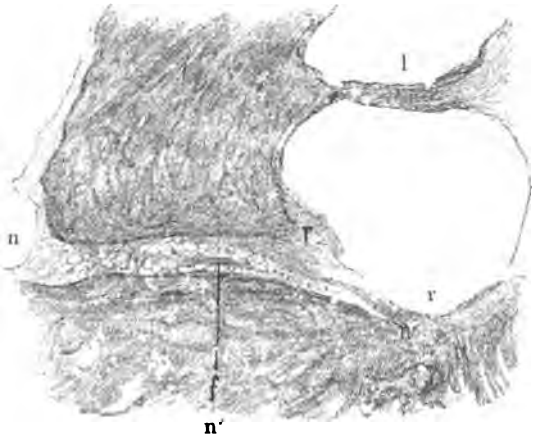


Fig. 330.

Frontalschnitt durch die Nische des runden Fensters von einem Taubstummen unbekannten Alters. r'' = Membr. fenestr. rotundae. n = flache Vertiefung an Stelle der Nische des runden Fensters. n n' = enger, zur Membr. fenestr. cochl. führender, durch fetthaltiges Bindegewebe ausgefüllter Knochenspalt.

Stapesköpfchen an die hintere Trommelhöhlenwand angewachsen. Durch die hierdurch bewirkte Lageveränderung des ganzen Amboßes erschien der Raum zwischen Hammergriff und langem Amboßschenkel zu einem breiten, stumpfen Winkel erweitert. —

Bei einem im Allgemeinen Versorgungshause verstorbenen jungen Taubstummen, über dessen Herkunft und Alter nichts zu erfahren war, fand ich bei der Sektion: Verwachsung des Stapes mit der hinteren Nischenwand, an Stelle der Nische des

Digitized by Google

runden Fensters eine leichte Vertiefung. Mikroskopische Durchschnitte in frontaler Richtung ergaben (Fig. 330, n) einen von dieser Einsenkung zur Fenestr. cochl. führenden, durch Bindegewebe ausgefüllten Spalt und in den Maschen des Bindegewebes Gruppen von Fettzellen.

Ob durch angeborene oder lange Zeit bestehende erworbene Taubheit sekundäre Veränderungen (Inaktivitätsatrophie) in den sensorischen Rindenzentren des Schläfelappens eintreten können, ist bis jetzt nicht sichergestellt. Luys will in einem Falle gelbliche Verfärbung und kolloide Degeneration der Hirnrinde neben analogen Veränderungen im N. acusticus gefunden haben.

Die anatomischen Befunde geben nicht immer Aufschluß darüber, ob die Taubheit angeboren oder erworben ist. Nur bei den ausgesprochenen Hemmungsbildungen im Ohre kann die angeborene Taubheit mit Sicherheit festgestellt werden. Hingegen ist es bei Mangel einer verläßlichen Anamnese oft unmöglich zu bestimmen, ob gewisse Veränderungen, z. B. ankylotische Verwachsung der Knöchelchen, Hyperostose an den Labyrinthfenstern, Bindegewebs- und Knochenneubildung im Labyrinthe aus dem Uterinleben datieren oder ob sie nach der Geburt entstanden sind.

Bei der in den ersten 4 Lebensjahren akquirierten Taubheit entwickelt sich fast ausnahmslos Stummheit. Entsteht die Taubheit zwischen dem 4. und 7. Lebensjahre, so geht zwar sehr häufig, trotz aller möglichen didaktischen Maßnahmen das Sprachvermögen verloren, nicht selten jedoch gelingt es, besonders bei intelligenten Kindern, welche schon das Lesen erlernt haben, durch besondere Aufmerksamkeit seitens der Umgebung die Entwicklung der Stummheit zu verhüten. Taubheit, jenseits des 7. Jahres erworben, führt nur selten zu Stummheit.

Bei der Untersuchung Taubstummer ist durch eine sorgfältige Hörprüfung festzustellen, ob totale Taubheit für jede Art von Schallerregung besteht oder ob Schallempfindung für Geräusche und Töne vorhanden ist. Bei gänzlichem Mangel von Schallempfindung reagiert das taubstumme Kind auf starke Schallerregungen hinter seinem Rücken, z. B. durch Zusammenschlagen der Handflächen, durch Glockenton, Pfeifen, Trompeten u. s. f., nicht, während es bei Schallempfindung den Kopf reflektorisch gegen die Schallquelle wendet. Man prüfe ferner die Schallperzeption durch die Kopfknochen durch Ansetzen hoher und tiefer Stimmgabeln auf den Scheitel und die Warzenfortsätze. Bei gänzlichem Mangel von Schallempfindung bleiben die Gesichtszüge des Kindes unverändert; hingegen verziehen sie sich zu einem leichten Lächeln, wenn der Stimmgabelton empfunden wird. Wurde durch die genannten Prüfungsmittel Schallempfindung nachgewiesen, so prüfe man jedes Ohr gesondert auf Vokal- und Wortgehör. Hierbei beobachtet man, daß manche Taubstumme und zwar häufiger die taubgeborenen als die taubgewordenen einzelne ins Ohr gesprochene Vokale, besonders a, o und u, seltener die Konsonanten (am häufigsten b, p und r) wiederholen. Bei längerer Übung scheint die gleichzeitige Tastempfindung der äußeren Ohrgegend die Perzeption der Vokale und Konsonanten zu begünstigen*).

Hartmann fand unter 100 Fällen 60,2 Prozent mit totaler Taubheit, 24,3 Prozent mit Schallempfindung, 11,2 Prozent mit Vokalgehör und 4,3 Prozent mit Hörvermögen für einzelne Wörter. Nach dem statistischen Material von Holger Mygind besteht nur bei der Minderzahl von Taubstummen totale Empfindungslosigkeit für Schalleindrücke. Totale Taubheit wird häufiger bei der erworbenen als bei der angeborenen Taubstummheit beobachtet.

Nach den mit der kontinuierlichen Tonreihe durchgeführten Untersuchungen Bezolds (Das Hörvermögen der Taubstummen u. s. w., Wiesbaden, Bergmann 1896) an 79 Zöglingen des Münchner Taubstummeninstituts ist die komplette Taubheit selten eine beiderseitige (15mal unter 79 Fällen), öfter ist nur eine Seite total ertaubt; verhältnismäßig häufig finden sich Tonausfälle innerhalb des Hörbereiches

*) Wertvolle Angaben über Taubstummenuntersuchungen verdanken wir Uchermann (Intern. med. Kongreß in Moskau 1897).

Digitized by Google

in Form von „Tonlücken" und ziemlich häufig umschriebene Hörbereiche in Form von „Toninseln". Die Hörreste waren 28mal im Umfang von 2½ Oktaven bis zu 2 halben Tönen erhalten (Inseln), 20mal zeigten sich Tondefekte von einem halben Ton bis zu 3½ Oktaven (Lücken), 1mal fehlte der obere Teil der Tonskala bei intaktem unteren Teil, 8mal war die obere und untere Tongrenze eingeengt, 18mal bestanden große Defekte am unteren Teil der Tonskala, 33mal geringe Defekte am oberen wie unteren Ende. Die Tonstrecke $b^1$ bis $g^2$ erwies sich für das Sprachverständnis durchaus notwendig. Im allgemeinen sind Ausfälle am unteren Ende der Tonreihe häufiger als am oberen Ende. Endlich finden sich unter den taubstumm Geborenen häufiger mit Hörresten begabte Kinder als unter den taubstumm Gewordenen. Die Ergebnisse der Taubstummenuntersuchungen Bezolds wurden von Passow, Schwendt, Wegener, Barth, Denker, Haßlauer, Kickhefel, Barnick u. a. bestätigt.

Das Verhalten des Vestibularapparates bei Taubstummen wurde von Bezold, Denker, Haßlauer, Wanner, Frey, Hammerschlag, Nager, Brock untersucht. Brock (Archiv f. Ohrenheilk. Bd. LXXI) fand, daß die total Tauben bei Prüfung mit der kalorischen Methode Báránys keine Erregbarkeit des Vestibularapparates zeigen. Bárány beobachtete an total Tauben eine geringere Gegenrollung der Augen als bei Normalhörenden (Archiv für Ohrenheilkunde Bd. LXVIII).

Kreidl (Pflügers Archiv Bd. LI) zeigte, daß von 109 untersuchten Taubstummen etwa 50 Prozent die ruckweisen Augenbewegungen vermissen lassen, die bei Drehungen um eine vertikale Achse bei normalen Menschen regelmäßig auftreten. Er folgert daraus, daß bei etwa 50 Prozent der Taubstummen die Bogengänge erkrankt sind, und daß diese es sind, welche die Augenbewegungen auslösen und die Drehempfindungen vermitteln. Von 62 in einem Karussell gedrehten Taubstummen verfielen 13 keiner Täuschung über die Richtung der Vertikale (Einstellen eines Zeigers), während dies von 71 Gesunden bei allen mit einer Ausnahme der Fall war. Der Wegfall dieser Sinnestäuschung hängt nach Alexander und Bárány mit dem Ausbleiben der Gegenrollung der Augen zusammen. Alexander und Kreidl (Archiv f. d. ges. Phys. Bd. LXXXIX) fanden bei den von Geburt Taubstummen 31,2 Prozent galvanische Versager, unter den nach der Geburt Ertaubten 71,1 Prozent. Aus der Übereinstimmung der Zahlen in Myginds Statistik und ihren Untersuchungen folgern Alexander und Kreidl, daß bei hochgradigen anatomischen Veränderungen im Vestibularapparate die galvanische Reaktion ausbleibt, bei geringgradigen Veränderungen aber sich als normal erweist. Hammerschlag (Zeitschr. f. Ohrenheilk. Bd. XLV) stellte fest, daß unter 23 hereditärtaubstummen Kindern 22 = 95,6 Prozent auf die galvanische Durchströmung des Kopfes positiv, mit Schwanken des Kopfes und Rumpfes reagierten.

Der Vorschlag Passows*), in den Taubstummenanstalten zu Beginn jedes Schuljahres die neuaufgenommenen Zöglinge einer genauen ohrenärztlichen Untersuchung zu unterziehen, sollte staatlicherseits als obligatorisch erklärt werden. Unter 188 Zöglingen der Anstalten Gerlachsheim und Meersburg (Großherzogtum Baden) fand Passow 52mal Zeruminalpfröpfe, 68mal Nasenrachenaffektionen, 10mal Mittelohrerkrankungen, 4mal Fremdkörper im Ohre; mehrere Zöglinge waren idiotisch. Diese Zahlen zeigen einerseits die Wichtigkeit der Lokalbehandlung bei einer ansehnlichen Zahl von Taubstummen und anderseits die dringende Notwendigkeit einer richtigen Auswahl für die Aufnahme in die Taubstummenanstalten. Ich habe wiederholt bei Kindern, die bestimmt waren, in einer Taubstummenanstalt untergebracht zu werden, nur hochgradige Schwerhörigkeit infolge von chronischem Mittelohrkatarrh konstatiert, die durch die Lokalbehandlung so gebessert wurde, daß ihre Aufnahme in ein Taubstummeninstitut unnötig wurde. Die wahllose Anstaltsaufnahme tauber Kinder, unter denen sich halbtaube, mit Katarrhen behaftete oder in ihrer Erziehung vernachlässigte, idiotisch-schwerhörige befinden, erklärt auch, weshalb bei manchen Zöglingen (etwa 6 Proz.) während des Aufenthaltes in der Anstalt eine spontane Hör-

*) Verh. d. Deutsch. Otolog. Ges. 1889.

Digitized by Google

verbesserung eintritt, welche irrtümlich als Resultat von Hörübungen, wenn solche vorgenommen werden, angesehen werden.

Die Prognose der Taubstummheit ist im allgemeinen eine ungünstige, nach meinen Erfahrungen jedoch bei der angeborenen Taubstummheit günstiger als bei der erworbenen. In einigen Fällen, bei denen ich in der Kindheit angeborene totale Taubheit konstatierte, konnte ich einige Jahre später die Entwicklung für die Hörfähigkeit der Sprache auf $^1/_2$—$1\,^1/_3$ m und darüber beobachten. Meist trat diese Hörverbesserung nur auf einem Ohre ein, während das andere taub blieb. Hartmann berichtet ebenfalls von einem von Geburt an tauben Mädchen, bei dem sich das Gehör spontan so weit besserte, daß es unmittelbar in das Ohr gesprochene Wörter verstehen konnte.

Hingegen habe ich in keinem Falle von erworbener totaler Taubheit infolge skarlatinöser oder diphtheritischer Mittelohrprozesse oder nach Meningitis und Hydrozephalus bei späteren wiederholten Untersuchungen eine Hörverbesserung verzeichnet.

Von einer Behandlung der Taubstummheit kann nur dort die Rede sein, wo die objektiven Symptome einer Mittelohrerkrankung ausgesprochen sind. In Fällen, bei denen sich infolge eines angeborenen oder im 1. Lebensjahre entstandenen, jedoch übersehenen Mittelohrkatarrhs eine so hochgradige Schwerhörigkeit entwickelt hat, daß das Erlernen der Sprache dadurch unmöglich wurde, werden nicht selten durch methodisch fortgesetzte Lufteintreibungen nach meinem Verfahren günstige Resultate erzielt. Meinen hierüber gemachten Erfahrungen schließen sich ähnliche Beobachtungen anderer Fachärzte an. Lauffs erzielte unter 80 behandelten Gehörorganen Taubstummer bei 31 eine Hörverbesserung durch die Lokalbehandlung des Ohres. Man wird daher bei tauben Kindern mit stark eingezogenem Trommelfelle oder bei Erscheinungen von Schleimansammlung im Mittelohre stets die Lufteintreibungen versuchsweise anwenden und erst dann von deren Fortsetzung abstehen, wenn nach mehrwöchiger Behandlung kein Erfolg bemerkbar ist. Jacquemart (Archiv f. Ohrenheilk. Bd. XXI) bewirkte Heilung eines taubstummen Kindes, bei dem Trübung und Einziehung beider Trommelfelle bestand, durch kontinuierlich fortgesetzte Lufteinblasungen mittels des Katheters. Über merkliche Hörverbesserung bei Taubstummen durch Beseitigung chronischer Nasenrachenkatarrhe und nach Entfernung adenoider Vegetationen aus dem Nasenrachenraume liegen Mitteilungen von Krebs, Love, Urban Pritchard, Cassiani u. a. vor. Bei der nach skarlatinösen und diphtheritischen Ulzerationsprozessen im Mittelohre und Labyrinthe, nach Panotitis, nach intrakraniellen Erkrankungen entstandenen totalen Taubheit bleibt jede Therapie resultatlos.

Von großer Wichtigkeit für die Ausbildung der Taubstummen ist der systematische Taubstummenunterricht, mit welchem in der Regel im 7. oder 8. Lebensjahre begonnen wird. Nach Gutzmann und Flatau ist es zweckmäßig, die taubstummen Kinder schon vorher in Kindergärten für den Artikulations- und Anschauungsunterricht vorzubereiten. Durch den jetzt hoch ausgebildeten systematischen Unterricht in gut organisierten Taubstummenanstalten wird es dem Taubstummen ermöglicht, gleich dem Vollsinnigen seinen Gedanken sprachlich und schriftlich Ausdruck zu geben und einen gewissen Grad geistiger Ausbildung zu erlangen. Dies wird bei sorgfältiger Erziehung umso leichter erreicht, als die Mehrzahl der Taubstummen geistig gut veranlagt ist.

Als Begründer des Taubstummenunterrichts wird der spanische Pater Pedro Ponce in der zweiten Hälfte des 16. Jahrhunderts genannt. Im 18. Jahrhundert haben der Abbé de l'Epée in Paris, der Begründer der Gebärdensprache und Heinicke in Leipzig, der die Lautsprache (deutsche Methode) eingeführt

Digitized by Google

hat*), Taubstummenanstalten gegründet. Der in Deutschland und Österreich vorzugsweise ausgebildete Unterricht mittels der Lautsprache hat auch in anderen Ländern Eingang gefunden, während die Methode der Verständigung durch die Zeichen- und Gebärdensprache nur mehr in beschränktem Maße angewendet wird. Die im letzten Dezennium tagenden Taubstummenlehrerkongresse haben sich für die Lautsprache als die einzig richtige Unterrichtsmethode bei der Mehrzahl der Taubstummen ausgesprochen.

Die durch den Unterricht erlangte Sprache der Taubstummen ist bei einzelnen so deutlich, daß sie ohne Mühe von jedem verstanden werden kann. Bei anderen hingegen klingt sie unverständlich und es gelingt nur durch angestrengte Aufmerksamkeit oder nach wiederholtem Verkehre mit dem betreffenden Individuum, den Sinn des Gesprochenen herauszufinden. Selbst wenn die Sprache ganz verständlich ist, haftet ihr eine eigentümliche, unangenehme Härte an, weil der Taubstumme kein Urteil über die Modulation und den Tonfall der Sprache besitzt. Deshalb klingt sie bei total Tauben meist sehr rauh und unklar, hingegen verständlicher und weniger unnatürlich bei solchen, die Schallempfindung, Vokalgehör oder gar Sprachverständnis in geringem Maße besitzen.

Zur Verbesserung der Sprache trägt außer dem Unterricht durch das Gehör (Bezold) nach Hamon du Fougeray auch der Gesangsunterricht bei, falls die Zöglinge über einen für die Auffassung des Gesanges genügenden Hörrest verfügen.

Nach den Ergebnissen der Volkszählung 1895 in Deutschland wenden sich 48,8 Prozent vorzugsweise männlicher Taubstummer dem Handwerke, der Industrie und der Landwirtschaft zu (Schwabach, Taubstummenstatistik in Eulenburgs Enzyklopädie).

Nicht zu verwechseln mit der Taubstummheit ist die sogenannte Hörstummheit, die idiotische Stummheit und die psychische Taubheit. Schon bei den älteren Autoren werden Fälle von Stummheit ohne Schwerhörigkeit erwähnt. Wilde**) will sie in großer Zahl unter den Taubstummen Irlands gefunden haben. In neuerer Zeit sind vereinzelte Beobachtungen von Kußmaul***), Broadbent, Uchermann, Benedikt, Treitel, Waldenburg, Gutzmann, Liebmann u. a. mitgeteilt worden. R. Coen†), der bis 1888 über ein Material von 81 Fällen verfügt, erklärt die Hörstummheit als angeboren. Hammerschlag (Zeitschr. f. Ohrenheilk. Bd. XLV) glaubt, daß die Hörstummheit auch eine erworbene Erkrankung sein kann. Als ätiologische Momente werden bei der angeborenen Form hereditäre Anlage, bei der erworbenen Hörstummheit traumatische und psychische Einwirkungen angeführt. Nach Hammerschlag entwickelt sie sich im Anschlusse an eine Infektionskrankheit im Kindesalter (Masern, Scharlach, Ileotyphus u. s. w.) und dürfte auf enzephalitische Herde zurückzuführen sein.

Durch eine genaue Prüfung der publizierten Fälle erfährt jedoch die Hörstummheit eine wesentliche Einschränkung, zunächst deshalb, weil für die Mehrzahl weder ein otoskopischer Befund noch eine gründliche Hörprüfung vorliegt und ferner, weil leichtere Formen der Idiotie nicht ausgeschlossen wurden. Für diese würden die in den betreffenden Krankengeschichten angeführten sonstigen Symptome, wie: aufgeregtes Wesen, ängstlicher Blick, Jähzorn, zeitweilige Geistesabwesenheit u. s. w. sprechen. Nach dem vorliegenden Materiale scheint daher die reine Form der Hörstummheit††) sehr selten zu sein und von der idiotischen Stummheit schwer differenziert werden zu können (Alt, Treitel†††).

Die idiotische Stummheit zeigt verschiedene Grade. Bei den leichteren Formen findet sich nur eine mangelhafte Entwicklung der Sprache, bei einer zweiten Stufe, dem Blödsinn, ist die Sprache zwar entwickelt, der Wortschatz jedoch knapp und nur auf die Sphäre der einfachsten Lebensbedürfnisse reduziert. Bei der schwersten Form endlich, die Kraus und Kußmaul als den tiefsten Grad der Idiotie bezeichnen, fehlt die Sprache gänzlich oder sie ist nur auf ein Lallen unartiku-

---

*) Vgl. Politzer, Geschichte der Ohrenheilk. Bd. I, S. 427.
**) Practical Observations on aural Surgery. Deutsch v. Haselberg 1855.
***) Störungen der Sprache. 1885.
†) Die Hörstummheit. Wiener Klinik 1888.
††) Liebmann, Ein Fall von reiner Sprachtaubheit. 1898.
†††) Über Hörstummheit. Zeitschr. f. Ohrenheilk. Bd. XXXVI.



Digitized by Google

lierter Laute beschränkt. Bei der letzteren Form liegen der Stummheit zweifelsohne schwere Veränderungen im Sprachzentrum zu Grunde. Bei den leichteren Graden der Idiotie hingegen ist der Mangel des Sprachverständnisses einerseits von dem Grade der Schwerhörigkeit, anderseits von dem mehr oder minder entwickelten Schwachsinn abhängig. Brühl und Nawratzki (Zeitschr. f. Ohrenheilk. Bd. XLV) fanden unter 271 Idioten 35,6 Prozent der Fälle schwerhörig.

Als psychische Taubheit bezeichnet Direktor Heller in Wien eine psychische Abnormität im Kindesalter, welche die Merkmale der Taubstummheit an sich trägt, oft genug mit ihr verwechselt wird und im wesentlichen in einer tiefgehenden, der Aufhebung nahekommenden Störung des Sprachverständnisses begründet ist. Psychisch taube Kinder sind nicht im stande, mit oft gehörten Worten einen Begriff zu verbinden, geschweige denn durch Gehörsanregungen Begriffe aufeinander zu beziehen. Es gibt Perioden, in denen sie in keiner Weise auf Schalleindrücke, die sie tatsächlich empfangen, reagieren und ganz das Bild eines Taubstummen bieten. Verschärft wird dieser Zustand durch eine gleichzeitig bestehende Schwerhörigkeit. Zur Annahme der psychischen Taubheit ist man in solchen Fällen durch das Vorhandensein von Wortfragmenten berechtigt, erwiesen wird sie dadurch, daß psychisch taube Kinder durch das Gehör in den Vollbesitz der Sprache gelangen können, was bei wirklicher Taubstummheit nie der Fall ist. Durch heilpädagogische Methoden hat Heller in einer Anzahl von Fällen glänzende Resultate erzielt.

Nach Alt*) stellen die drei Begriffe: Hörstummheit, idiotische Stummheit und psychische Taubheit nicht verschiedene Krankheitsprozesse, sondern denselben Zustand dar. Demnach wäre nur der Grad des bestehenden Schwachsinnes und der Schwerhörigkeit maßgebend für die komplizierte Nomenklatur. Ob bei den vielfach divergierenden Ansichten der Autoren diese Annahme die richtige ist, müssen noch fernere Beobachtungen zeigen.

Als scheinbare Taubstummheit wäre jene Form zu bezeichnen, welche auf eine Hemmung der geistigen Entwicklung zurückzuführen ist. Individuen, die im frühen Kindesalter schwerhörig wurden, sind mangels eines entsprechenden Umganges, z. B. auf einsamen Höfen, nicht in der Lage, die Sprache zu erlernen, sie gelten ihren sie wenig beachtenden Angehörigen gegenüber als taub und stumm, man unterzieht sich nicht der Mühe, ihnen Wortvorstellungen beizubringen, und so wachsen sie scheinbar als taubstumm auf.

Eine analoge Entwicklungshemmung kann, wie Alt (M. f. Ohrenheilk. 1899) in einem Falle konstatiert hat, bei Kindern taubstummer Eltern scheinbare Taubheit veranlassen.

Die hier skizzierten Formen der Sprachstörung im Kindesalter verdienen schon deshalb das Interesse des Ohrenarztes, weil bisher die Mehrzahl der mit diesen Gebrechen behafteten Kinder ohne genauere Prüfung in Taubstummenanstalten untergebracht wurde, wo oft erst nach Jahren die wirkliche Natur des Leidens erkannt wird. So fand Bezold**) unter 79 Zöglingen der Münchener Taubstummenanstalt 9 Kinder, die bei ausreichendem Tongehör sprechen gelernt hatten, und ebenso Schwendt und Wagner***) unter 40 Zöglingen 6 ähnliche Fälle. Wenn künftighin bei der Aufnahme von Zöglingen in die Taubstummenanstalten geschulte Fachärzte das entscheidende Wort zu sprechen haben (Passow), so werden die hier in Rede stehenden Formen der Sprachstörung als ungeeignet abgewiesen werden.

Die Versuche, durch Hörübungen das Gehör der Taubstummen zu verbessern, sind schon älteren Datums. Zu Anfang des 19. Jahrhunderts (1805) hat Itard bei Taubstummen eine Hörverbesserung durch systematische Hörübungen angestrebt, doch blieben seine Versuche erfolglos. Desgleichen führten die von Blanchet 1825 und die von Baries 1835 im Berliner Taubstummeninstitut angestellten Hörübungsversuche zu keinem Resultate. Seit jener Zeit finden sich in den ohrenärztlichen Werken von Lincke, Wolf, Toynbee u. a. Andeutungen über Hörübungen bei Taubstummen, ohne daß ihnen irgend ein Wert beigemessen wird.

Zu Ende der Achtzigerjahre hat Abbé Verrier in Bourg la Reine über-

*) M. f. Ohrenheilk. 1899. Öst. Otolog. Ges. 28. Nov. 1899.
**) Das Hörvermögen der Taubstummen. Wiesbaden 1896.
***) Untersuchungen von Taubstummen. Basel 1899.

Digitized by Google

schwengliche Berichte über Hörübungen bei Taubstummen mittels eines Hörrohrs veröffentlicht, doch wurden diese Übungen sowohl in Frankreich wie in Deutschland als nutzlos erklärt, und ich konnte mich bei einer Anzahl von ihm behandelter Fälle von der Erfolglosigkeit dieser Methode überzeugen.

Im Jahre 1893 ist V. Urbantschitsch*) für den hohen Wert der Hörübungen bei Taubstummen auch in Fällen von totaler Taubheit eingetreten. Er ging von der Idee aus, daß es sich bei Taubstummen um eine Inaktivitätslethargie des Hörnerven handle, den man durch Hörübungen beleben und wecken könne. Gegen diese Auffassung haben sich von vielen Seiten Bedenken erhoben. Zunächst wurde darauf hingewiesen, daß es sich bei der großen Mehrzahl der Fälle von Taubstummheit nicht um eine Inaktivität des Hörnerven, sondern um eine mangelhafte Entwicklung des Hörapparates oder um schwere Veränderungen im Labyrinthe (Knochenneubildung, Stapesankylose, Degeneration des Cortischen Organes und des Hörnerven) handelt, welche eine Hörfähigkeit überhaupt ausschließen. Ein krankhaft degenerierter, atrophischer Nerv kann durch Übungen nicht zu dauernder Funktion angeregt werden, und dort, wo Labyrinth und Hörnerv keine oder geringe Veränderungen zeigen, können die desorganisierten zentralen Akustikuskerne durch Hörübungen nicht beeinflußt werden.

Treitel**) hat selbst bei Zöglingen, die über Vokalgehör verfügten und auch ohne Vorübung kleine Sätze nachsprechen konnten, kein befriedigendes Resultat durch Hörübungen erzielt. Von einer freien Konversation war nicht einmal beim besten Schüler die Rede; meist ging das mühsam Erworbene wieder verloren. Auch ergibt sich nach Treitel, daß unter den angeblich mit günstigem Erfolge geübten Fällen sich eine Anzahl von Kindern befunden haben, die man als hörstumm oder psychisch taub bezeichnet, die daher nicht zu den Taubstummen gezählt werden dürfen.

Zu demselben negativen Resultate gelangten die hervorragendsten Vertreter des Faches, die sich eingehend mit der Taubstummenfrage beschäftigten. Nach Bezold***) kann von einer Erweiterung des Gehörs durch Hörübungen keine Rede sein. Bezold konnte durch Hörübungen mit Tönen nie eine Vergrößerung der Hörstrecken oder die Perzeption früher nicht wahrgenommener Schallquellen konstatieren. Alle erwähnten Erfahrungen sprechen gegen die Möglichkeit, den Hörnervenapparat durch rein akustische Übungen leistungsfähiger zu gestalten; mit Rücksicht auf die bei den Taubstummenzöglingen meist längst abgelaufenen Zerstörungsprozesse im Labyrinthe konnte dieser Mißerfolg der mechanischen Hörübungen eigentlich von vornherein erwartet werden. Passow†) fand bei Taubstummen, daß die Grenzen der Tonwahrnehmungen durch Hörübungen sich absolut nicht erweitert hatten. Kessel (ibidem) hält es für ausgeschlossen, daß ein Tontauber jemals sprachhörig gemacht werden könne. — Auch Uchermann††) hält bei Taubstummen die Möglichkeit der Hörverbesserung durch Hörübungen für ausgeschlossen. Hiermit stimmen die Angaben Heimanns (ibidem), Schwendts und H. Gutzmanns†††) überein, der sich auf Grundlage mehrjähriger Erfahrung dahin ausspricht, daß eine dauernde erhebliche und praktisch brauchbare Besserung bei Taubstummen mit Hörübungen nicht zu erzielen ist. — Ich selbst konnte an den mit Hörübungen behandelten Taubstummen in keinem einzigen Falle ein wirkliches Sprachverständnis konstatieren.

Gegen die Einführung der Hörübungen in den Taubstummenanstalten haben sich die Direktoren und Lehrer der hervorragendsten Taubstummenanstalten Deutschlands ausgesprochen*†).

---

*) Wiener klin. Wochenschr. 1893.

**) Über das Wesen und den Wert der Hörübungen bei Taubstummen und hochgradig Schwerhörigen. Haugs klin. Vorträge Bd. II, Heft 11.

***) Verhandl. d. Deutsch. Otolog. Ges. in Würzburg 1898 und Archiv f. Ohrenheilk. Bd. XLVII.

†) Verhandl. d. Deutsch. Otolog. Ges. in Würzburg. Jena 1898.

††) Comptes rendus du XII. Congrès internat. de Médecine à Moscou 1897. (W. Roth.)

†††) Handb. der Krankenversorgung und Krankenpflege. Bd. I. Abt. 2.

*†) G. Ferreri, La facoltà auditiva nei sordomuti. Firenze 1899.

Digitized by Google

Bezold*) spricht sich auf Grundlage eingehender Untersuchungen in der Taubstummenanstalt in München dahin aus, daß nur dort, wo Vokal- oder Wortgehör bei Taubstummen vorhanden ist, dieses zum Sprachunterricht bei Taubstummen verwendet werden soll. Seine Untersuchungen mit der kontinuierlichen Tonreihe ergaben, daß sich nur bei denjenigen Taubstummen ein Hörvermögen für die Sprache findet, bei denen die Perzeption einer ganz bestimmten Strecke der Tonreihe, und zwar $b^1$—$g^2$, nachgewiesen wird. Nach Bezold gibt daher zur Aufdeckung von Hörresten nur die Prüfung mit der kontinuierlichen Tonreihe sicheren Aufschluß. Sie allein kann als die sicherste Unterlage für die Auswahl der vom Ohre aus zu unterrichtenden Taubstummen angesehen werden. Dementsprechend erhalten in München und auch in anderen Taubstummenanstalten Zöglinge, bei denen die Prüfung mit der kontinuierlichen Tonreihe die Perzeption der Tonstrecke $b^1$—$g^2$ ergibt, in einer gesonderten Klasse den sogenannten „Sprachunterricht". Direktor Koller (Archiv f. Ohrenheilk. Bd. XLVII, S. 196) hebt ausdrücklich hervor, daß bei dieser Unterrichtsmethode das Hörvermögen keineswegs eine Besserung erfährt, sondern daß das Endziel des ganzen Sprachunterrichtes darin besteht, den Wortschatz, welcher durch reine Imitation der Lippenbewegungen gewonnen wird, mit dem durch das Ohr zur Perzeption gelangten organisch zu verbinden. Der Sprachunterricht wird nach Koller bei den hierzu geeigneten Zöglingen in der Weise geleitet, daß die Kinder vorher durch ein Jahr den üblichen Taubstummenunterricht (Artikulationsunterricht) erhalten und daß erst dann mit dem Sprachunterrichte begonnen wird. Das Hauptgewicht muß aber auf das Ablesen vom Munde gelegt werden. Nicht die Verbesserung des Gehörs, sondern die durch die Intelligenz und durch den Artikulationsunterricht erzielte Kombinationsfähigkeit bleibt dabei die Hauptsache, indem aus der Reihenfolge der perzipierten Vokale und aus kleineren Bruchstücken ganze Sätze kombiniert werden, eine Ansicht, die mit der von mir vertretenen (Wiener med. Blätter 1899, Nr. 10) vollkommen übereinstimmt.

Die geschilderte, von Bezold und Koller in München ausgebildete Methode des Sprachunterrichtes wurde von den meisten Direktoren und Lehrern der Taubstummeninstitute Deutschlands für den Taubstummenunterricht akzeptiert.

Hörübungen bei erwachsenen Schwerhörigen sind schon von Philippe in einer Abhandlung „Über Geistes- und Gehörgymnastik, als unerläßliche Ergänzung der Kur der Taubheit" **) 1846 empfohlen, jedoch von keiner Seite als nützlich anerkannt worden. 1893 wurden sie von Maloney in Washington ***) angepriesen, der sich eines eigens konstruierten Hörrohrs bediente. Amerikanische Ohrenärzte erklären diese Übungen für nutzlos. Nach Philippe und Urbantschitsch†) besteht die wichtigste Aufgabe der methodischen Hörübungen bei Erwachsenen darin, das Gehörorgan aus dem Stumpfsinn und dem schlaffen Zustande aufzurütteln, die Aufmerksamkeit auf die Hörempfindungen hinzulenken und stets rege zu erhalten, weshalb den Schwerhörigen Theater, Musik u. s. w. zu empfehlen sei.

Die Annahme, daß durch Hinlenkung der Aufmerksamkeit auf bestimmte Geräusche und Töne eine dauernde Schärfung des Gehörs erzielt werden könne, ist illusorisch, da die Aufmerksamkeit ein rein psychischer Akt ist. Aber auch praktisch erweist sich die anhaltende gespannte Aufmerksamkeit bei Schwerhörigen als nachteilig, da nach längerer Konversation nach Theaterbesuch und Konzerten häufig Eingenommenheit des Kopfes, verstärkte subjektive Geräusche und Hörverschlimmerung eintreten.

Bei den chronischen Hörstörungen, wo es sich in der großen Mehrzahl um Verlötungsprozesse im Mittelohre und um Otosklerosen handelt, muß schon von vornherein der Wert der Hörübungen illusorisch erscheinen. Wenn man sich darauf beruft, daß der Hörnerv durch elektrische Reize oder durch Reflexübertragung vom Trigeminusgebiete aus zu einer geringen erhöhten akustischen Tätigkeit angeregt

---

*) Zeitschr. f. Ohrenheilk. 1897 und Archiv f. Ohrenheilk. Bd. XLVII.

**) Journal de Médecine de Bordeaux 1846 und Frorieps Notizen Bd. III. Vgl. Politzer, Geschichte der Ohrenheilk. Bd. I, S. 449.

***) Otacoustic treatment: its history and results upon the deaf and deaf mutes. Washington 1893.

†) Versammlung deutsch. Naturforscher und Ärzte in Wien 1894.

Digitized by Google

werden kann, so muß anderseits als unbestreitbar zugegeben werden, daß diese geringe Hörzunahme stets nur von geringer Dauer, daher ihr Anteil an den Hörübungen nur vorübergehend ist. In keinem einzigen Falle konnte ich bei Personen, die längere Zeit sich den Hörübungen unterzogen haben, eine wirkliche Hörzunahme konstatieren. Nicht das Gehör, sondern das Kombinieren kann geübt werden, dieses übt sich aber je nach der Intelligenz des Kranken im Verkehre von selbst, ohne daß es einer besonderen Übung bedarf.

Weit wichtiger für den sozialen Verkehr hochgradig Schwerhöriger ist das Ablesen des Gesprochenen vom Munde. Taub oder schwerhörig gewordene Kinder erlangen darin rasch und leicht eine staunenswerte Fertigkeit; nicht so Erwachsene. Bei diesen hängt das Erlernen des Ablesens der Sprache von den Lippenbewegungen teils von der individuellen Fähigkeit und Fassungsgabe, teils von dem Hörreste ab, über den sie noch verfügen. Für die Bedeutung eines speziellen Unterrichtes im Ablesen, den Lucae, Treitel, Benedikt, Gutzmann u. a. warm empfehlen, spricht die Tatsache, daß in Berlin und in anderen Städten sich Lehrer dieser speziellen Aufgabe widmen und daß die Resultate in den zahlreich besuchten Kursen zufriedenstellend sind. Meiner Ansicht nach wäre der Ableseunterricht auch solchen noch nicht hochgradig schwerhörigen Personen zu empfehlen, bei denen, wie bei der progressiv verlaufenden Otosklerose, die Entwicklung einer hochgradigen Schwerhörigkeit mit großer Wahrscheinlichkeit vorhergesagt werden kann.

## Hörinstrumente für Schwerhörige.

Die Hörinstrumente, welche in der mannigfachsten Form von hochgradig Schwerhörigen benützt werden, haben den Zweck, die Schallwellen zu sammeln, sie konzentriert dem Ohre zuzuführen und dadurch den geselligen Verkehr zu erleichtern.

Die Apparate entsprechen umso vollständiger ihrem Zwecke, je größer die Fläche ist, durch welche die Schallwellen aufgefangen und dem Trommelfelle zugeleitet werden.

Dr. L. Kugel fand durch genaue Hörprüfungen, daß Uhr und Flüstersprache bei direkter Schallrichtung gegen das Ohr (direktes Hören) doppelt so weit gehört werden, als wenn das Gesicht der Schallquelle zugewendet ist, und daß man die Uhr in dreifacher Distanz hört, wenn man die Fläche der Ohrmuschel durch das Anlegen der Hohlhand vergrößert*).

Das Bestreben, die Wirkung der Hörinstrumente zu verbessern, hat zur Konstruktion zahlreicher Apparate geführt, die in Form und Größe mannigfach variieren. Wir unterlassen es, auf eine nähere Schilderung der abenteuerlichen Formen dieser meist zwecklosen Apparate einzugehen, die man in den älteren Werken von Lincke, Wolf, Lambert u. a. abgebildet findet. Am häufigsten sind die trompetenförmigen Hörrohre mit weiten nach vorn gerichteten Mündungen und die paraboloiden, glockenförmigen Hörbecher im Gebrauch. Diese bestehen aus einem parabolisch gekrümmten Metallbecher, von dessen Brennpunkte die Schallwellen in einen zweiten in den Becher hineingeschobenen und mit dem Ohransatze verbundenen Schallfänger reflektiert werden (Fig. 333).

Nach L. Kugel ist das konische Hörrohr, sei es in Form einer Trompete oder eines Hornes, das brauchbarste Instrument. Seine breite Öffnung soll nicht mehr als 10 cm, seine Länge 16 cm betragen und die Biegung gegen den Gehörgang erst vom oberen Dritteil ausgehen.

Die Anwendung eines Hörinstrumentes ist angezeigt, wenn die Schwerhörigkeit einen solchen Grad erreicht hat, daß der Betreffende unter gleichzeitiger Mithilfe des Ablesens vom Munde nicht mehr im stande ist, das Gesprochene auf $^1/_2$ m weit zu verstehen. In diesem Falle gewährt das Hörrohr

*) Vgl. Galen, Opera omnia. De usu partium lib. XI, Cap. 12 und Politzer, Geschichte der Ohrenheilk. Bd. I, S. 28 u. S. 426.

Digitized by Google

dem Kranken eine Erleichterung, da die länger dauernde gespannte Aufmerksamkeit beim Hören ohne Hörrohr Ermüdung und Eingenommenheit des Kopfes verursacht. Bei einer Hördistanz von $1\frac{1}{2}$—2 m für Konversationssprache ist im Zwiegespräche der Gebrauch der Hohlhand dem Hörrohre vorzuziehen. Um das Gesprochene in größerer Distanz zu hören, muß ein entsprechendes Hörrohr angewendet werden. Schwerhörigen, die noch über eine Hördistanz von $1\frac{1}{2}$ m für Konversationssprache verfügen, ist der Gebrauch eines Hörrohrs für die Nähe nicht zu empfehlen, weil ihnen die Konversation ohne Hörrohr weit schwerer fällt, wenn sie sich an das Hören mit dem Hörrohr gewöhnt haben. Die Angabe, daß durch die Anwendung des Hörrohrs das Gehör geschädigt wird, ist irrtümlich. Kontraindiziert sind die Hörapparate, wenn durch ihren längeren Gebrauch Kopfschmerz oder verstärktes Ohrensausen eintritt. Dieser ungünstige Effekt hängt oft von der Form und dem Materiale des Hörrohrs ab, weshalb die Auswahl eines solchen stets erst durch den Versuch im speziellen Falle festgestellt werden muß.

Für die Konversation im Zwiegespräche eignen sich am besten $\frac{2}{3}$ bis 1 m lange Schläuche aus einer dichtgedrängten Drahtspirale, deren äußere,

Fig. 331.

mit einer Lage von Leder überzogene Fläche mit dichtem Garngewebe übersponnen ist (Fig. 331). Das olivenförmig zulaufende, in die äußere Ohröffnung passende Ansatzstück ist entweder gerade oder winkelig gekrümmt. Der Mundansatz hat die Form eines Bechers oder zweckmäßiger die eines gewöhnlichen Trichters. Vom Trichter gegen den Ohransatz konisch zulaufende Hörschläuche sind entschieden wirksamer und den gleichweiten Hörschläuchen vorzuziehen. Beim Gebrauche des Hörschlauchs wird der Trichter dem Munde des Sprechenden genähert und es genügt in der Regel, sich der gewöhnlichen Sprache zu bedienen, um vom Kranken verstanden zu werden. Zu lautes Hineinsprechen in das Hörrohr wird wegen der oft gleichzeitig bestehenden Hyperaesthesia acustica und wegen bald eintretender Eingenommenheit des Kopfes nicht vertragen.

Für das Hören in größerer Entfernung wurden zahlreiche Apparate angegeben. Außer dem obenerwähnten einfachen konischen Hörrohr eignen sich hierzu am besten das Leitersche und Kugelsche Hörrohr.

Das von Jos. Leiter in Wien aus Hartkautschuk konstruierte Hörrohr besteht aus einem zweifach gebogenen Schallfänger (Fig. 332), an dessen oberem Ende ein kurzer, biegsamer Hörschlauch mit drehbarem Ansatze für den äußeren Gehörgang befestigt ist. Das Instrument hat den Vorteil, daß der größere, aus Hartkautschuk gefertigte Teil in eine Rocktasche gesteckt werden kann, daher weniger auffällt als die anderen Instrumente dieser Art. Leiter hat auch kleinere, nach demselben Prinzipe gebaute Hörinstrumente mit dem oberen Ende eines Stockes, eines Regenschirmes oder Fächers in Verbindung gebracht, um den Gebrauch des Hörrohrs minder auffällig zu machen.

L. Kugel*) hat ein Hörrohr konstruiert, welches sich in der Praxis

*) Wiener med. Wochenschr. 1898 u. 1899.

Digitized by Google

gut bewährt hat und außerdem den Vorteil besitzt, daß die bei anderen Hörrohren so lästigen Nebengeräusche eliminiert werden. Dieses Hörrohr ist nach dem Prinzipe der rinnenförmigen Ohrmuscheln der Tiere (Esel, Pferd etc.) konstruiert, die ihnen als Schallfänger dienen. Es besteht (Fig. 334) aus einer offenen Rinne und einem damit verbundenen Schallfänger. Dieser ist vielfach durchlöchert, wodurch Nebengeräusche beseitigt werden*). Cres-

Fig. 332.

Fig. 333.

well Baber empfiehlt das noch gegenwärtig auf manchen Seeschiffen benützte Sprachrohr, mit dem angeblich auf 12 Seemeilen die menschliche Stimme verstanden wird.

Die sogenannten Otophone, die aus zwei federnden, gekrümmten Metallstreifen bestehen, durch welche beim Anlegen an den Warzenfortsatz die Ohrmuschel von der Kopffläche abgedrängt und gegen die von vorne einfallenden Schallwellen gerichtet wird, haben nur geringen Wert. Wirksamer, jedoch nur bei Damen ver-

Fig. 334.

wendbar, sind die aus Hartkautschuk gefertigten konkaven Hörschalen (Leiter in Wien), welche als Schallfänger über den Rand der Ohrmuschel gestülpt und durch Frisur oder Haube und Hut maskiert werden können.

In neuerer Zeit wird zur Erleichterung des Verkehrs mit Schwerhörigen ein Mikrotelephon empfohlen, das aus einem Mikrophon, einem Telephon und einem Trockenelement mit Leitungsdrähten besteht. Das Prinzip dieses Hörapparates beruht darin, daß die in das Mikrophon gesprochene Stimme am Telephon verstärkt gehört

*) Zu beziehen von Reiner in Wien.

Digitized by Google

wird. Alt (Monatschr. f. Ohrenheilk. 1908), der ausführliche Versuche mit diesem Hörapparate an Schwerhörigen angestellt hat, ersetzte das rasch sich verzehrende Trockenelement für den Gebrauch außer dem Hause durch einen länger wirkenden Akkumulator und für den Hausgebrauch durch zwei Leclanché-Elemente und konnte über zufriedenstellende Erfahrungen berichten. Natürlich dient das Instrument nur zum Verkehr mit einer sprechenden Person, d. i. zum Hören aus einer bestimmten Richtung. Die Konstruktion eines mikrotelephonischen Hörapparates zum Hören aus der Ferne und aus verschiedenen Richtungen ist bisher nicht gelungen*). Über Experimente mit drahtlosem Telephon an Schwerhörigen liegen keine Mitteilungen vor.

Bei der großen Mannigfaltigkeit der im Handel vorkommenden Hörapparate und ihrer auffallend verschiedenen Wirkung bei einem und demselben Individuum ist es überall, wo der Gebrauch eines Hörinstruments angezeigt ist, zweckmäßig, eine Anzahl Apparate zu versuchen. Daß manche hochgradig Schwerhörige ohne Hörrohr, also durch die Kopfknochen besser hören als mit dem Hörrohr, wurde schon früher erwähnt.

Die Zahl der Schwerhörigen, welche die Erleichterung im geselligen Verkehre so hoch anschlagen, daß sie demgegenüber die Unannehmlichkeit des unbequemen und auffälligen Gebrauches eines großen Hörrohrs nicht in Betracht ziehen, ist gering. Ungleich häufiger wird trotz der Vorteile größerer Hörinstrumente im Verkehre auf ihre Benützung verzichtet.

Das Ideal aller Schwerhörigen war von jeher ein kleines Hörinstrument, das, unbemerkt im Ohre getragen, dieselben Dienste leisten sollte wie die großen Hörrohre. Die Lösung dieses Problems ist jedoch bisher nicht gelungen.

Die unter verschiedenen Namen angepriesenen kleinen Hörröhrchen, von denen die sogenannten Abrahams, bestehend aus einem kurzen Silberröhrchen mit trichterförmigem Ansatze, am bekanntesten sind, haben sich als vollkommen wertlos erwiesen**). Ebenso die verschiedenartig konstruierten, schneckenförmigen und gewundenen Röhrchen. Bei allen diesen Instrumenten vermißt man ein physikalisches oder physiologisches Prinzip, auf welchem die Konzentration des Schalles oder die Schallverstärkung beruhen würde.

Gelegentlich mehrerer in das Gebiet der physiologischen Akustik einschlagender Versuche wurde ich auf die Konstruktion eines kleinen Hörinstrumentes geleitet, nach dessen Anwendung bei einer Anzahl Schwerhöriger eine merkliche Hörverbesserung konstatiert werden konnte.

Das Prinzip beruht darauf, daß ein auf das Ohr einwirkender Schall verstärkt gehört wird, wenn die Fläche des Tragus durch Anlegen einer kleinen festen Platte vergrößert wird (siehe S. 45).

Das von mir konstruierte Instrument hat nun den Zweck, die Fläche des Tragus zu vergrößern, um dadurch den von der Concha durch Reflexion nach außen entstehenden Verlust der Schallwellen möglichst zu verringern, d. h. dem Gehörgange eine größere Schallmenge zuzuführen, als dies bei unbewaffnetem Ohre der Fall ist.

Fig. 335.
Wirkliche Größe.

Das kleine Instrument (Fig. 335) hat ungefähr die Form eines Jagdhorns, dessen schmäleres inneres Ende e in den äußeren Gehörgang, dessen äußerer breiterer Teil in die Ohrmuschel zu liegen kommt und zwar so, daß die Öffnung o direkt nach hinten gegen die Concha gerichtet ist. Die Größe des Hörinstruments variiert nach der Weite des Gehörganges und der Größe der Ohrmuschel, resp. der Concha. Drei verschiedene Größen reichen für alle Fälle aus. Die stärkeren Instrumente haben eine Länge von 2½ cm, an der vorderen Mündung einen Durchmesser

*) Ein großer Übelstand der mikrotelephonischen Apparate liegt in den lästigen Nebengeräuschen.

**) Vgl. Schwabachs Artikel „Hörröhren" in Eulenburgs Realenzyklopädie der medizin. Wissenschaften.

Digitized by Google

von 12 mm, am hinteren Ende von 5 mm. Die Maße der kleineren Instrumente sind um 2 mm, der kleinsten um 3 mm geringer. Als Material wurde rosafarbiger vulkanisierter Hartkautschuk verwendet. Das äußere Segment des Röhrchens ist an der konkaven Seite in der Ausdehnung von etwa $^1/_3$ seiner Zirkumferenz ausgeschnitten. Die Einführung geschieht in der Weise, daß bei nach oben gerichteter weiter Öffnung das schmale Ende in den äußeren Gehörgang geschoben wird, worauf das Instrument in der Ohrmuschel so gedreht wird, daß die große Mündung nach hinten gegen die Concha sieht.

Das kleine Hörinstrument verbessert die Hörweite durchschnittlich auf das Doppelte der früheren. In mehr als der Hälfte der Fälle hatte das Hörröhrchen keinen Einfluß auf die Hörweite.

In manchen Fällen wende ich ein von mir erfundenes Hörinstrumentchen an, dessen Prinzip darauf beruht, daß die Schwingungen der Knorpelplatte der Ohrmuschel vermittels eines elastischen Schalleiters auf das Trommelfell übertragen werden.

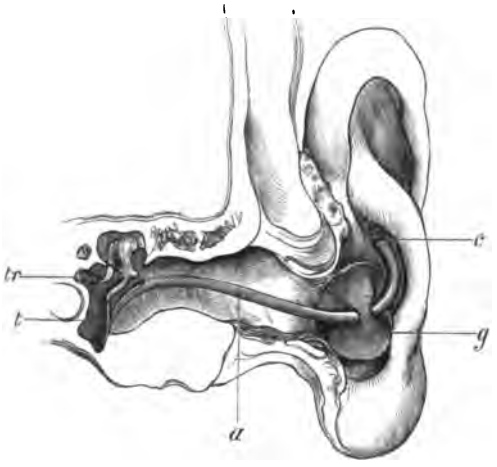


Fig. 336.

Fig. 337.

Es besteht aus einem 4—5 cm langen, 2 mm dicken, an seinem inneren Ende abgestutzten Gummiröhrchen (Drainröhrchen) (a Fig. 336), dessen inneres Ende mit dem Trommelfelle t in Kontakt gebracht wird, während das äußere umgebogene Ende c in der Concha mit dem Knorpel der Ohrmuschel in Berührung kommt. Die Wirkung des Instrumentes wird noch durch eine in der Nähe des äußeren Endes des Schalleiters eingeschaltete runde Gummiplatte g erhöht. Die mit diesem Instrumentchen erzielte Hörverbesserung beträgt zuweilen das 4—5fache der ursprünglichen Hörweite. Am wirksamsten erweist es sich bei Mittelohrkatarrhen mit Erschlaffung des Trommelfells; bei Rigidität und Ankylose der Gehörknöchelchen ist es wirkungslos.

Von anderen Apparaten seien erwähnt: Das Audiophon von Rhodes, dessen hörverbessernde Wirkung auf einer Schallzuleitung durch die Kopfknochen beruht, besteht aus einer 25—30 cm langen und 20—25 cm breiten biegsamen Platte aus Hartkautschuk oder gut lackierter Pappe in der beiläufigen Form eines viereckigen Spatens oder eines Fächers (Fig. 337). Der untere Rand ist mit einem Griffe, der obere Rand zum Anlegen an die Zähne oder an das Jochbein mit einer Metallplatte versehen. Turnbull empfiehlt ein Audiophon aus mehreren durch Scharniere verbundenen Stücken, welche mittels einer Seidenschnur die nötige Krüm-

Digitized by Google

mung und Spannung erhalten. Oft leistet ein ordinärer, nicht zu dicker Pappendeckel dieselben Dienste. Durch Andrücken des Instruments an die vordere, obere Zahnreihe wird eine nach vorne gerichtete, konvexe Krümmungsfläche gebildet, von welcher die auffallenden Schallwellen durch die Kopfknochen dem Labyrinthe zugeleitet werden.

Die Resultate, die mit dem Audiophon erzielt wurden, haben bei weitem nicht den Erwartungen entsprochen, die daran geknüpft wurden. Ausgedehntere Versuche von Knapp, Lennox-Brown, Joly (Lyon) u. a. ergaben, daß das Audiophon nur bei einzelnen hochgradig Schwerhörigen eine merkliche Hörverbesserung bewirkt, die weit hinter dem des Hörrohrs zurücksteht (Knapp).

Diese Angaben kann ich aus eigener Erfahrung bestätigen. Am wirksamsten erwies sich das Audiophon bei Schwerhörigkeit nach abgelaufenen Mittelohreiterungen, minder wirksam bei der Otosklerose. Indes sah ich auch bei dieser Form wiederholt eine auffällige Hörverbesserung beim Gebrauch der Hörplatte (Burckhardt-Merian). Bei Akustikusaffektionen ist die Hörverbesserung meist unwesentlich.

Digitized by Google

# Literaturverzeichnis.

Die im Texte zitierten Werke und Abhandlungen wurden in dieses Literaturverzeichnis nicht aufgenommen.


**Anatomie des Ohres.** G. Fallopii: Medici Mutinensis observationes anatom. Colonia 1562. — Barth. Eustachius: Epistola de organis auditus. In ejus opusculis anatomicis. Venetiis 1563. — Hieron. Fabricius ab Aquapendente: Tractatus anatomicus triplex de oculo, aure et laringe 1614. — Du Verney: Traité de l'organe de l'ouie. Leiden 1731. — J. F. Cassebohm: Tractatus quatuor anatomici de aure humana. Halae 1734. — Ant. Maria Valsalva: Tractatus de aure humana. Venetiis 1740. — A. Scarpa: Disqu. anat. de auditu et olfactu. Ticini 1789—1792. — S. Th. Sömmering: Abbildungen des menschlichen Gehörorganes. Frankfurt a. M. 1806. — S. Pappenheim: Die spezielle Gewebelehre des Gehörorgans nach Struktur, Entwicklung, Krankheit. Breslau 1840. — J. Hyrtl: Vergleichend anatomische Untersuchungen über das innere Gehörorgan. Prag 1845. — A. v. Tröltsch: Die Anatomie des Ohres. Würzburg 1861. — V. Hensen: Studien über das Gehörorgan der Dekapoden. 1863. — J. Henle: Handbuch der Eingeweidelehre des Menschen. Braunschweig 1866. — G. Retzius: Das Gehörorgan der Wirbeltiere. Morphologisch-histologische Studien. I. Das Gehörorgan der Fische und Amphibien. Stockholm 1881. — II. Das Gehörorgan der Reptilien, Vögel und Säugetiere, 1884. — Schwalbe: Lehrbuch der Anatomie der Sinnesorgane. Erlangen 1887. — A. Cheatle: Surgical anatomy of the temporal bone 1907. — Zuckerkandl: Topographische Anatomie: Kopf und Hals. — Chauveau: Le Pharynx, Anatomie et Physiologie, 1901. — Forns: Sobre anatomia otologica. Madrid 1899. — Alex. Randall: Some mooted points in tympanic anatomy. — Camillo Poli: Ricerche anatomo-patholog. sul processo mastoid. Genova 1892. — B. Alex. Randall and H. L. Morse: Photographic illustrations of the anatomy of the ear. New Bedford 1882. — S. Broman: Die Entwicklungsgeschichte der Gehörknöchelchen beim Menschen. Wiesbaden 1899.

**Trommelfell.** Prussak: Über die anatomischen Verhältnisse des Trommelfells zum Hammer. Zentralbl. f. med. Wissensch. Nr. 15, 1867. — Burnett: Über das Vorkommen von Gefäßschlingen im Trommelfelle einiger niederer Tiere. M. f. O. 1872, Nr. 2. — Moos: Die Blutgefäße und der Blutgefäßkreislauf des Trommelfells und Hammergriffs. A. f. A. u. O. Bd. III, 1877.

**Mittelohr.** E. Hagenbach: Die Paukenhöhle der Säugetiere. Leipzig 1835. — Gerlach: Zur Morphologie der Tuba Eustachii. Sitz.-Ber. d. phys.-med. Soz. in Erlangen, 8. März 1875. — Wendt: Über schlauchförmige Drüsen der Schleimhaut der Paukenhöhle. A. d. Heilk. 1870, Bd. XI. — Politzer: Zur mikroskopischen Anatomie des Mittelohrs. A. f. O. Bd. VII. — Clarence J. Blake: Reduplications of mucous membrane in the normal tympanic cavity, their clinical importance. (The archives of Otology. Vol. XIX, Nr. 4, 1890.) — J. Symington: The mastoid portion of the temporal bone. (From the Edinburgh Medic. Journ. October 1886.) — Eschweiler: Zur vergleichenden Anatomie der Muskeln und der Topographie des Mittelohrs verschiedener Säuge-


Digitized by Google

tiere. A. f. mikr. Anat. u. Entwicklungsgesch. 1898. — De la Vedova: Études anat.-histol. et anat.-pathol. des cavités nasales foetales etc. Empoli 1902. — Canèpele: La zona pneumatica del temporale. Estr. d. Atti della R. Clinic. Otorinolaring. di Roma, a. 1904.

**Labyrinth.** D. Cotunni: De aquaeductibus auris humanae internae. Neapoli 1761. — J. G. Ilg: Einige anatomische Beobachtungen vom Bau der Schnecke des menschlichen Gehörorgans. Prag 1821. — Kölliker: Über die Endigungen des Nervus cochleae und die Funktionen der Schnecke. Würzburg 1854. — O. Deiters: Untersuchungen über die Lamina spiralis membr. Bonn 1860. — Kölliker: Der embryonale Schneckenkanal, 1851. — C. O. Victor: Über den Canalis ganglionaris der Schnecke der Säugetiere. Marburg 1863. — C. B. Reichert: Beitrag zur feineren Anatomie der Gehörschnecke des Menschen und der Säugetiere. Berlin 1864. — B. Löwenberg: Études sur les membranes et les canaux du limaçon. Paris 1864. — Rüdinger: Über das häutige Labyrinth im menschlichen Ohre. Ärztl. Intell.-Bl. München 1866. — M. V. Odenius: Über das Epithel der Maculae acust. beim Menschen. Sep.-Abdr. von M. Schultzes A. f. mikr. Anat. Bd. III, 1867. — A. Böttcher: Über Entwicklung und Bau des Gehörlabyrinths nach Untersuchungen an Säugetieren. Dorpat 1869. — v. Winiwarter: Untersuchungen über die Gehörschnecke der Säugetiere. Sitz.-Ber. d. Akad. d. Wissensch. in Wien, Mai 1870. — S. Gottstein: Über den feineren Bau und die Entwicklung der Gehörschnecke beim Menschen und den Säugetieren. Diss. Bonn 1871. — Nuel: Beitrag zur Kenntnis der Säugetierschnecke, 1871. — Sapolini: Un tredicesimo nervo craniale. Milano 1881. — E. Zuckerkandl: Über die Vorhofswasserleitung des Menschen. M. f. O. 1886, N. 6. — Barth: Beitrag zur Anatomie der Schnecke (Sep.-Abdr. aus dem Anat. Anzeiger. Jena IV. 1889, Nr. 20). — Gailloz et Jacques: Recherches radiographiques sur la topographie de l'oreille. Soc. intern. franc. d'Ot. 1898. Paris 1899. — Urban Pritchard: The cochlea of the ornithorrynchus platypus compared with that, ordinary mammals and of birds.

**Physiologie des Gehörorganes.** G. Chr. Schellhammer: De auditu liber singularis. Lugduni Batavorum 1684. — C. A. Steifensand: Über die Sinnesempfindung. Krefeld 1831. — V. Schwarzenbach: Studien über die Verrichtungen des mittleren Ohres. Würzburg 1854. — W. Wundt: Beiträge zur Theorie der Sinneswahrnehmung. Leipzig 1862. — H. Helmholtz: Die Lehre von den Tonempfindungen als physiologische Grundlage für die Theorie der Musik. Braunschweig 1877. — V. Hensen: Physiologie des Gehörorgans. In Hermanns Handb. d. Phys. Bd. III. Leipzig 1880. — Kessel: Über das Hören von Tönen und Geräuschen. A. f. O. Bd. XVIII, 1882. — P. Mc'Bride: A new theory as to the functions of the semicircular canals. Journ. of Anat. and Physiol. Vol. XVII. — Gellé: Physiologie de l'audition, fonction du limaçon, Rôle du limaçon osseux. Paris 1887. — J. Baratoux: De l'audition colorée. Paris 1888 (Publications du progrès médical). — Ricardo Botey: Experimentos de avulsion del estribo en los animales (Arch. internationale de Laring etc. Nr. 5, 1890). — Stanislaus v. Stein: Die Lehren von den Funktionen der einzelnen Teile des Ohrlabyrinths Bd. I. Moskau 1892. — Derselbe: Star durch Töne erzeugt (Sep.-Abdr. Z. f. A., Januar 1887). — Otto Joachim: Beitrag zur Physiologie des Gaumensegels (Sep.-Abdr. Z. f. O. Bd. XIX). — Baginsky: Hörsphäre und Ohrbewegungen. Vorläufige Mitteilung (Sep.-Abdr. Neur. Zentralbl. 1890, Nr. 15). — Ferruccio Putelli: Über das Verhalten der Zellen der Riechschleimhaut bei Hühnerembryonen früher Stadien. Wien 1888 (Sep.-Abdr. Med. Jahrbücher 1888). — F. Bezold: Über die funktionelle Prüfung des menschlichen Gehörorgans. Wiesbaden 1897. — Bonnier: L'oreille. Physiologie, ses fonctions. Paris 1896. — Vohsen: Über den Gehörsinn. Ber. d. Senckenberg. Naturf. Ges. in Frankfurt a. M. 1898. — Piper: Les fonctions auditives de l'oreille interne et leur division. Med. Klinik, 14. Okt. 1906. — Bonnier: Le nerf labyrinthique. — V. Urbantschitsch: Über die Lokalisation der Tonempfindungen. Bonn 1904. — Birman-Bera: Über das Gehör und seine Beziehungen zur Musik etc. 1907. — Kretschman: Die akustische Funktion der lufthaltenden Hohlräume des Ohres. Bonn 1905. — T. Zalewski: Experimentelle Untersuchungen über die Resistenz des Trommelfells. Z. f. O. Bd. LII. — Dreyfuß: Experimenteller Beitrag zur Lehre von der nichtakusti-

Digitized by Google

schen Funktion des Ohrlabyrinths. A. f. d. ges. Phys. Bd. LXXXI. — A. Blau: Experimentelle Studien über Veränderungen im Gehörorgane nach Vergiftung mit salicylsaurem Natron. A. f. O. Bd. LXI. — Ostman: Über die Reflexerregbarkeit des M. tens. tymp. St. d. Ges. z. Bef. d. Naturwissensch. Marburg 1898.

**Pathologie des Gehörorganes.** Allgemeine Werke und Abhandlungen. — J. M. G. Itard: Traité des maladies de l'oreille et de l'audition. I—II Tome. Paris 1821. — J. A. Saissy: Essai sur les maladies de l'oreille interne. Paris 1827. — K. J. Beck: Die Krankheiten des Gehörorganes. Heidelberg und Leipzig 1827. — Deleau jun.: Introduction à des recherches pratiques sur les maladies de l'oreille. Paris 1834. — J. H. Curtis: A treatise on the physiology and pathology of the ear. London 1836. — Pilcher: A treatise of the structure, economy and diseases of the ear. London 1842. — C. G. Lincke: Handbuch der theoretischen und praktischen Ohrenheilkunde. 3 Bände. Leipzig 1837. — M. Frank: Erkenntnis und Behandlung der Ohrenkrankheiten. Erlangen 1845. — E. Schmaltz: Erfahrungen über die Krankheiten des Gehörs und ihre Heilung. Leipzig 1846. — W. Kramer: Die Erkenntnis und Heilung der Ohrenkrankheiten. Berlin 1849. — W. R. Wilde: Practical Observations on Aural Surgery, 1853. Übersetzung von Haselberg. Göttingen 1855. — W. Rau: Lehrbuch der Ohrenheilkunde. Berlin 1856. — Erhard: Rationelle Otiatrik nach klinischen Beobachtungen. Erlangen 1859. — J. P. Bonnafont: Maladies de l'oreille et des organes de l'audition. Paris 1860. — Joseph Toynbee: The diseases of the ear, their nature, diagnosis and treatment. London 1860. — Erhard: Klinische Otiatrie. Berlin 1863. — E. H. Triquet: Leçons cliniques sur les maladies de l'oreille. Paris 1866. — S. Moos: Klinik der Ohrenkrankheiten. Wien 1866. — J. Gruber: Lehrbuch der Ohrenheilk. 1889. Ins Englische übersetzt von Dr. Law, 1893. — L. Turnbull: A clinical manual of the diseases of the ear. Philadelphia 1872. — v. Tröltsch: Lehrbuch der Ohrenheilkunde mit Einschluß der Anatomie des Ohres. Leipzig 1877. — Ch. H. Burnett: The ear, its anatomy, physiology and diseases. Philadelphia 1877. — A. H. Buck: Diagnosis and treatment of the ear diseases. New York 1880. — v. Tröltsch: Die Krankheiten des Gehörorgans im Kindesalter. Im Handbuch der Kinderkrankheiten von Gerhardt, Bd. VII, Abt. 2. Tübingen 1880. — Ladreit de Lacharrière: Des maladies de l'oreille. Paris 1882. — E. de Rossi: Le malattie del' orecchio. Genova 1884. — V. Urbantschitsch: Lehrbuch der Ohrenheilkunde. Wien und Leipzig 1901. — L. Löwe: Lehrbuch der Ohrenheilkunde. Berlin 1884. — H. Schwartze: Die chirurgischen Krankheiten des Ohres. Stuttgart 1884. — A. Hartmann: Die Krankheiten des Ohres und deren Behandlung. Berlin 1908. — Dalby: Lecture on diseases and injuries of the ear. London 1885. — Th. Barr: Manual of diseases of the ear. Glasgow 1884. — V. Grazzi: L'orrechio, le sue malattie e la loro cura. Encicl. med. ital. Milano 1885. — Gellé: Précis des maladies de l'oreille, 1885. — J. Roosa: On the diseases of the ear including the anatomy of the organ. New York 1885. — Grazzi: Manuale di otologia. Firenze 1886. — U. Pritchard: Diseases of the ear. London 1896. — Kirchner: Handbuch der Ohrenheilkunde. Braunschweig 1899. — Schwartze u. Grunert: Grundriß der Otologie 1905. — Hammerschlag: Therapie der Ohrenkrankheiten. Wien 1905. — S. S. Preobaschensky: Ohrenheilkunde (russisch). — Dr. Th. Heimann: Handbuch der Ohrenheilkunde (polnisch). — Hedinger: Beiträge zur Pathologie und pathologischen Anatomie des Ohres. Z. f. O. Bd. XIII u. XIV, 1883—84. — Politzer: Studien über Gefäßveränderungen in der erkrankten Mittelohrauskleidung. A. f. O. Bd. VII, 1873. — Derselbe: Zur pathologischen Histologie der Mittelohrauskleidung. A. f. O. Bd. XI, 1876. — Bezold: Einige Bemerkungen über die Heredität bei Ohrerkrankungen (Sep.-Abdr. Münchner med. Wochenschr. 1887, Nr. 27). — Mich. Cohn: Über Nystagmus bei Ohraffektionen (Sep.-Abdr. Berliner klin. Wochenschr. 1891, Nr. 43). — Szenes: Einige Notizen über die Erkrankung des Ohres während der letzten Influenzaepidemie (M. f. O. 1890). — O. D. Pomeroy: The Diagnosis and treatment of diseases of the ear. New York 1883. — Sam. Sexton: The ear and its diseases. New York 1888. — Jones H. Macnaughton: The practitioner's handbook of diseases of the ear etc. London 1907. — Ric. Botey: Tratado de Oto-rhinolaryngologia, 1902. — Dench: Diseases of the ear, 1903. — Forns: Otiatria, 1902. — Gorham Bacon: A manuel of Otology, 1900. — Blau: Enzyklopädie

Digitized by Google

der Ohrenheilkunde, 1900. — Scott Bishop: Diseases of the ear, nose and throat 1898. — Bing: Lehrbuch der Ohrenheilkunde, 1908. — F. Bezold: Lehrbuch der Ohrenheilkunde, 1905. — O. Körner: Lehrbuch der Ohrenheilkunde, 1906. — Verdós, P.: Clinica de otologia. — Trétrôp: De la chirurgie conservatrice. Ann. d. la Soc. d. Med. d'Anvers 1904. — Clarence John Blake: Therapeutic effect of sound waves or mechanical therapeutics of the ear. Boston med. a surg. Journ. 155. — Schiffers: Cours de clinique laryngol. et otologique. Liège 1891. — E. Trétrôp: Troubles auriculaires comme premiers symptomes d'un aneurysme probable de l'artére méningée moyenne. Congr. de la soc. franc. d'otol. Paris 1906. — Pierce: The modern pathology and treatment of acute Otitis med. Journ. of the americ. medic. Associat. 1896. — Trétrôp: Quelques applications pratiques de la bactériologie à la spécialité des maladies de l'oreille, du nez et de la gorge. Congrès intern. d'otologie. Bordeaux 1904. — Bezold: Übersicht über den gegenwärtigen Stand der Ohrenheilkunde. Wiesbaden 1895. — E. P. Friedrich: Rhinologie, Laryngologie und Otologie in ihrer Bedeutung für die allgemeine Medizin. Leipzig 1899. — Weil: Der Scharlach und das Scharlachdiphtheroid in ihren Beziehungen zum Gehörorgane. Vortrag. Jena 1899.

**Otoskopie.** Deleau: Introduction à des recherches pratiques sur les maladies de l'oreille. Paris 1834. — Politzer: Über Okularinspektion des Trommelfells. Wiener Wochenbl. XXVIII, Nr. 24, 1862. — Derselbe: Über die Entstehung des Lichtkegels am Trommelfelle. A. f. O. I. 1864. — Derselbe: Die Beleuchtungsbilder des Trommelfells im gesunden und kranken Zustande. Wien 1865. — Macnaughton Jones: Diseases of the membrana tympani. London 1878. — Hedinger: Der elektrische Spiegel. Eine neue Beleuchtungsmethode von Körperhöhlen. Deutsche med. Wochenschr. 1879, Nr. 7. — Ricardo Botey: Ensayos de otoscopia intratympanica (Los Archivos intern. de Laryng. Otolog. y Rinol. Nr. 6, 1890).

**Untersuchungsmethoden des Mittelohres.** Machines et inventions approuvées par l'Académie Royale des sciences. Paris 1735. Tom. IV*). — Archibald Cleland: Philosophical Transactions. Vol. XLI. London 1744. (Katheterismus durch die Nasenhöhle.) — Jonathan Wathen: A method proposed to restore the hearing, when injured from an obstruction of the Tuba Eustachii. Philosophical transactions. Vol. XLIX. P. J. S. 213, 1755. — Kuh: Bemerkungen über die zum Katheterismus der Eustachschen Röhre erforderlichen Instrumente und Handgriffe. Rusts Magazin für die gesamte Heilkunde Bd. XXXVIII, S. 1—38, 1832. — Deleau: Traité du Cathétérisme de la Trompe d'Eustache et de l'emploi de l'air atmosphérique dans les maladies de l'oreille moyenne. Paris 1838. — v. Tröltsch: Das Politzersche Verfahren in seiner Bedeutung für die Ohrenheilkunde. A. f. O. Bd. I. — Adam Politzer: Zur Technik des Katheterismus der Ohrtrompete. Wiener med. Presse 1872. — Moos: Zur bakteriellen Diagnostik und Prognostik der Mittelohreiterungen (Sep.-Abdr. Deutsche med. Wochenschr. 1888, Nr. 44). — D. J. Herzfeld: Ein neuer Katheter (Sep.-Abdr. Berliner klin. Wochenschr. 1892, Nr. 11). — Dr. Herm. Davidsohn: Die elektrische Durchleuchtung des Gesichtsknochens (Sonderabdr. d. Berliner klin. Wochenschr. 1892).

**Hörprüfungen.** Schmaltz: Über die Benützung der Stimmgabel zur Untersuchung der nervösen Schwerhörigkeit. Preuß. Vereinsztg. Nr. 6 u. 19, 1848. (Österr. Wochenschr. Nr. 15.) — Politzer: Neue Untersuchungen über die Anwendung von Stimmgabeln zu diagnostischen Zwecken bei den Krankheiten des Gehörorgans. Wiener med. Wochenschr. 1868. — Lucae: Die Schalleitung durch die Kopfknochen und ihre Bedeutung für die Diagnostik der Ohrenkrankheiten. Würzburg 1870. — Politzer: Beiträge zu den Hörprüfungen mittels der Stimmgabel. Wiener med. Presse 1869, Nr. 12 u. 13. — Dennert: Zur Analyse des Gehörorgans durch Töne in ihrer Bedeutung für dasselbe. Berliner klin. Wochenschr. Nr. 18, 19, 1881. — Hartmann: Über Hörprüfung und Politzers einheitlichen Hörmesser. A. f. A. u. O. Bd. VI. — Kessel: Über die Verschiedenheit der Intensität eines linear erregten Schalles in verschiedenen

*) Katheterismus durch die Mundhöhle. Das Verfahren Guyots, des Erfinders des Katheterismus.

Digitized by Google

Richtungen. A. f. O. 1872. — Dr. Albert Bing: Zur Lehre von der Kopfknochenleitung (Sep.-Abdr. aus Nr. 31 u. 32, Jahrg. 1892 der Wiener med. Blätter). — Dr. C. Corradi: La sensibilità per i toni acuti e per i toni bassi. Napoli. Arch. Internaz. Anno VII. 1891. — Barth, Klang und Tonhöhe der Sprachstimme, 1906. — Trétrôp: Essai d'acoumétrie métrique. VII. Congrès intern. d'otologie 1904.

**Krankheiten des äußeren Ohres. Ohrmuschel.** Schwabach: Zur Pathologie des Ohrknorpels. Berlin 1885. — E. Gruening: On the surgical treatment of diffuse phlegmonous inflammation of the auricle (Repr. from Arch. of Otology, Vol. XIX, Nr. 1, 1890). — Noltenius (Bremen): Beitrag zur pathologischen Anatomie des Ohres (Sep.-Abdr. M. f. O. Nr. 9, 1890). — H. Knapp: Ossification of the auricle in consequence of perichondritis sero-purulenta (Repr. f. Arch. of Otology, Vol. XIX, Nr. 1, 1890). — W. Anton: Über einen Fall von angeborener Atresie des äußeren Gehörganges mit mißgebildeter Muschel und totaler Lippenkiefergaumenspalte. Prager med. Wochenschr. 1897, Bd. XXII, Nr. 20—21. — Creswell Baber: On a possible source of error in the diagnosis of fungus in the ear. Brit. Med. Journ. 1879.

**Othämatom.** L. Meyer: Virchows Archiv XXXVII, Heft 4. — v. Gudden: Zeitschrift für Psychiatrie Bd. XVIII. — Parreidt: De chondromalacia quae sit praecipua causa othaematomatis. Diss. inaug. Halle 1864. — Biehl: Die „idiopathische" Perichondritis der Ohrmuschel und das „spontane" Othämatom. A. f. O. Bd. XLIII. — Seligmann: Eine Operationsmethode des Othämatoms. A. f. O. 1906. — Dem. Demetriades: Über Othämatom (griechisch). Athen.

**Äußerer Gehörgang.** Ruedi: Anatomisch-physiologische Befunde bei Mikrotie mit Atresia auris congenita. Diss. Basel. (Wiesbaden) 1899. — Welcker: Über knöcherne Verengerung und Verschließung des äußeren Gehörganges. A. f. O. Bd. I, 1864. — Clarence J. Blake: A form of obstruction of the external auditory canal. From the Archives of Clinical Surgery. June 1877. — Ayres: Knöcherner Verschluß des Gehörgangs. Durchbohrung desselben mit der Zahnbohrmaschine. Z. f. O. Bd. XI, 1883. — Castex: Fibro-sarcome et myéloplaxe de l'oreille externe. Bull. de laryngol. Oct. l. 1906. — Dem. Demetriades: Geschichtliche Entwicklung der Kenntnis von den Würmern im Ohre (griechisch). Athen. — Nocquet: Condylomes du conduit auditif ext. Rev. de laryng., d'otolog. et de rhin. 1885, Juli, p. 349. — Trétrôp: Un nouveau cas d'otomycose. Ann. de la Soc. de Méd. d'Anvers, Febr. 1902.

**Parasiten.** Grove: A fungus parasit in the human ear, 1857. — Wreden: Die Myringomycosis asp. etc. St. Petersburger med. Zeitschr. Bd. XIII, 1867. — H. Knapp: Myringomycosis. Med. Rec. New York 1869. — Hagen und Hallier: Ein neuer Ohrpilz, Otomyces Hageni. Z. f. Parasitenk. 1869, Bd. I, S. 196. — Hagen: Zwei weitere Fälle von Ohrpilzen. Ibid. Bd. II, 1870. — Hassenstein: Alkoholbehandlung des Asp. glauc. im äußeren Gehörgange. Z. f. Parasitenk. Bd. III, 1869. — Blake: Parasitic growths in the external meatus. A. f. A. u. O. Bd. III, 1873. — F. Siebenmann: Die Fadenpilze, Asp. flav. nig. und fumig. Eurotium repens und Asp. glauc. Wiesbaden 1883.

**Exostosen.** C. O. Weber: Die Exostosen und Enchondrome. Bonn 1856. — Delstanche: Contribution à l'étude du conduit auditif externe. Bruxelles 1878. — Hedinger: Über eine eigentümliche Exostose im Ohr. Z. f. O. Bd. X, 1881. — Stone: Ivory exostosis removed from external auditory meatus (From the Liverpool Medical-Chirurgical Journal 1888).

**Fremdkörper.** Löwenberg: Über fremde Körper im Ohre und eine sichere und gefahrlose Methode, dieselben zu entfernen. Berliner klin. Wochenschr. Nr. 9, 1872. — Alb. Burckhardt-Merian: Über Fremdkörper im Ohre. Korr.-Bl. f. schweiz. Ärzte Nr. 20, 1874. — Israel: Über nervöse Erscheinungen, veranlaßt durch einen Fremdkörper in der Paukenhöhle. Berliner klin. Wochenschr. Nr. 15, 1876. — Orne-Green: Removal of foreign bodies by displacement forwards of the auricle and cartilaginous meatus. Transact. of the Otolog. Soc. Vol. II, 1881. — Lucae: „Fremdkörper des Ohres" in Eulenburgs Realenzyklo-

Digitized by Google

pädie der gesamten Heilkunde Bd. V, 1881. — Hedinger: Fremdkörper im Ohre. Z. f. O. 1885, Bd. XV. — Ch. Delstanche: Mémoires et faits originaux. Observations de corps étrangers dans l'oreille. Février 1887, Nr. 2. — Preobaschensky: Über Fremdkörper im Ohre und die Extraktion derselben. Wiener klin. Rundsch. 1896.

**Krankheiten des Trommelfells.** Platner: Diss. de morbis membranae tympani. Leipzig 1870. — Nassiloff: Myringitis villosa. Med. Zentralbl. Nr. 11, 1867. — Politzer: Über Blasenbildung und Exsudatsäcke im Trommelfell. Wiener med. Wochenschr. 1872. — Marian: Trommelfellabszesse. A. f. O. Bd. XXII, 1881. — Connal, James Galbraith: Rupture of the tympanic membrane, with clonic spasm of the facial muscles, in a diver. British Med. Journ. 1898. — Jankau: Traumat. Rupturen des Trommelfells. Deutsche Praxis 1898.

**Krankheiten des Mittelohres. Mittelohrkatarrh.** Lucae: Über einen bisher nicht erwähnten Zusammenhang zwischen Nasen- und Ohrenkrankheiten. A. f. O. Bd. IV, 1869. — E. Politzer: Seltener Fall eines einfachen chronischen Mittelohrkatarrhs. A. f. O. Bd. VII, 1873. — P. Mc. Bride: Some difficulties in the diagnosis, prognosis and treatment of middle ear deafness. London 1881. — Alex. Randall: The perforation in Shrapnell's Membrane (Repr. Transact. of the American Otolog. Soc. 1889.) — A. Barth: Akute Mittelohrentzündung mit ungewöhnlichen zerebralen Erscheinungen (Sep.-Abdr. Z. f. O., 30. April 1890). — H. V. Würdemann: Remarks on the treatment of proliferous Inflammation of the middle ear (The Journal of the American Medical Association, 18. April 1891). — Derselbe: A contribution to the study of the complication of acute otitis media (The Medical News, 14. März 1891). — Krepuska: Fall von primärer Diphtherie der Paukenhöhle. Budapest 1897. Pester med.-chirurg. Presse. — Fr. Fischenich: Die Behandlung der katarrhalischen Adhäsivprozesse im Mittelohr durch intratympanale Pilokarpininjektionen. VI. intern. Otol.-Kongr. in London 1899. — G. Nuvoli: Sulla cura pneumatica nelle malattie dell orecchio. VI. intern. Otol.-Kongr. in London 1899. — A. Bronner: Local medication in the treatment of non-purulent catarrhs of the middle ear. VI. intern. Otol.-Kongr. in London 1899. — Wagenhäuser: Allgemeine Therapie der Ohraffektionen. In Schwartzes Handb. d. Ohrenheilk. Bd. I, 1892. — A. H. Cleahte: Hypertrophic condition of the tympanic mucous membrane in an infant. Arch. of Otol. Vol. XXII, Nr. 3, 1893.

**Krankheiten der Tuba Eustachii.** Bonnafont: Recherches sur quelques points d'anatomie pathologique de la trompe d'Eustache. Comptes rendus de l'académie de Paris. Vol. XVIII, 1859. — Zuckerkandl: Ursachen von Erweiterung und Verengerung des knöchernen Tubenkanals. M. f. O. Bd. VIII, 1874. — Zaufal: Gummata und fibröse Geschwülste am Tubenwulst, der Plica salpingopharyngea und der Rachenwand. A. f. O. Bd. XV, 1880. — Bürkner: Lehrbuch der Ohrenheilkunde, 1892. — Die Behandlung der Krankheiten der Eustachischen Röhre, 1894.

**Künstliche Perforation des Trommelfells.** Riolanus: Encheiridion anatomicum et pathologicum. Lugd. Batav. 1649 (p. 290). — Astley Cooper: Observations on the effects which take place from the destruction of the membrana tympani of the ear. Philos. Transact. of the Royal Soc. of London. London 1800, p. 1. — L. C. Nieuwenhuis: Diss. inaug. sistens momenta quaedam de surditate per puncturam membr. tymp. curanda. Trajecti ad Rhen. 1807. — Himly: Comment. soc. reg. scien. Göttingen 1804. V. XVI. — Chr. F. Harless: De membr. tymp. perforatione in surditatis cura rarius cautiusque adhibenda. Lipsiae 1815, T. I. — Deleau: Mémoire sur la perforation de la membrane du tympan. Paris 1822. — Philippeaux: Recherches nouvelles sur la perfor. artificielle du tympan. Paris 1863. — Schwartze: Studien und Beobachtungen über die künstliche Perforation des Trommelfells. Arch. f. O. Bd. II, III, IV. — A. Politzer: Therapie der beweglichen Exsudate in der Trommelhöhle. Wiener med. Wochenschr. Nr. 35, 37, 39, 41. 1870. — Derselbe: Zur Pathologie und Therapie der Spannungsanomalien des Trommelfells und der Gehörknöchelchen. Allg. Wiener med. Ztg. 1871, Nr. 47. — Herzfeld: Ein neuer Trepan zur Exzision eines Trommelfellstückes (Myringektomie). M. f. O. 1901.

Digitized by Google

**Tenotomie d. M. tensor tymp. und des M. stapedius.** Weber-Liel: Die Tenotomie d. M. tensor tympani. M. f. O. Nr. 4, 12. 1868; Nr. 10, 1870; Nr. 11, 12. 1871; Nr. 13. 1872; Berliner klin. Wochenschr. Nr. 48. 1871. — Gruber: Tenotomie des Tens. tymp. M. f. O. 1873, Nr. 4. — Voltolini: Tenotomie des Tens. tymp. M. f. O. 1873, Nr. 5. — Kessel: Tenotomie des M. stapedius. A. f. O. Bd. XI, 1876. — Urbantschitsch: Tenotomie des Stapedius. Wiener med. Presse 1877, Nr. 18—21.

**Eitrige Mittelohrentzündung.** Zaufal: Sektionen des Gehörorgans von Neugeborenen und Säuglingen. Österr. Jahrb. f. Pädiatr. 1870, I. — Knapp: Über primäre akute, eitrige Mittelohrentzündung. Z. f. O. Bd. VIII, 1879. — R. Wreden: Die Otitis media neonatorum vom pathologisch-anatomischen Standpunkte. M. f. O. 1868. — Gaudier: Ostéomyélite aiguë du temporal-pariétal gauche consécutive à une otite moyenne aiguë. Rev. hebdom. de laryngol. etc. Nr. 51, 22. Dez. 1906. — Lucae: Zur Behandlung der Otitis purulenta chron. Berl. klin. Wochenschr. 1878. — E. Morpurgo: Dei Metodi curativi dell' otorrea. Giornale Lo Sperimentale 1879. — Lucae: Über die Anwendung der Gehörgangluftdusche bei eitriger Mittelohrentzündung und nach Paracentese des Trommelfells. A. f. O. Bd. XII. — Pagés: L'oreille tabétique. Rev. barcelon. del enferm. del. oido. Nr. 6, 1906. — Moos: Über den Zusammenhang zwischen epileptiformen Erscheinungen und Ohrenkrankheiten. A. f. A. u. O. Bd. IV. — Bezold: Ein neuer Weg für Ausbreitung eitriger Entzündung aus den Räumen des Mittelohrs auf die Nachbarschaft und die in diesem Falle einzuschlagende Therapie. München 1881. — H. N. Spencer: On the treatment of certain forms of suppurative inflammation of the middle-ear. St. Louis Courier of Medicine, Oktob. 1883. — Morpurgo: Beitrag zur Pathologie und Therapie der Perforationen der Shrapnellschen Membran. A. f. O. Bd. XIX, 1883. — Ariza: Otitis med. purulenta tuberculosa. Madrid 1885. — Bobone: Sopra alcuni osservazioni di otite media purulenta nella tisi. Firenze 1883. — A. Hartmann: Über Veränderungen in der Paukenhöhle bei Perforation der Shrapnellschen Membran (Sep.-Abdr. Deutsche med. Wochenschr. 1888, Nr. 45). — W. Kirchner: Extravasat in der Nervenscheide der Chorda tympani bei Diphtheritis der Paukenhöhle (Sep.-Abdr. Zentralbl. f. allgem. Pathologie u. pathol. Anatomie Bd. I, 1890). — H. Jones Macnaughton: The Etiology and Treatment of chronic suppurative catarrh of the ear (Extr. f. „The Lancet" 27. Juli 1889). — Gonzalez Alvarez: Estudio sobre los Flujos de los oidos en los ninos y su gravedad. Madrid 1884. — E. Schmiegelow: Beiträge zur Frage von den Perforationen in der Membrana flaccida Shrapnelli. Z. f. O. Bd. XXI. — Rimini: Über einen Fall von Pyämie infolge akuter eitriger Mittelohrentzündung nach Diphtheritis. Berl. klin. Wochenschr. 1896. — Hamon du Fougeray: Étude sur les diverses méthodes de pansement des otites moyennes purulentes chroniques. Paris 1896. — Bulling: Otitis media bei Influenza. Z. f. O. 1896. — P. Mannasse: Über einen geheilten Fall von doppeltem Hirnabszeß mit Ventrikelfistel. Optische Aphasie. Z. f. O. Bd. XXXI. Wiesbaden 1897. — Dundas Grant: Diminished „Bone-conduction" as a contra-indication for Ossiculectomy. 6. Intern. Otol.-Kongr. in London 1899. — Schiffers: Considérations sur le pronostic et le traitement de l'othorrhée. Ann. d. l. Soc. med.-chir. de Liége. 1880. — Derselbe: Inflammation suppurat. de la region de Shrapnell. Bull. d. l. Soc. belge de laryngol. et Otologie. 1905.

**Desquamative Mittelohrentzündung.** Prahl: Über die Perlgeschwülste mit besonderer Berücksichtigung ihres Vorkommens im Felsenbein. Inaug.-Diss. Berlin 1867. — Wendt: Arch. f. phys. Heilk. Bd. XIV, 1873. — Katz: Fall von Cholesteatom des Schläfebeins ohne Karies. Berl. klin. Wochenschr. 1883, Nr. 4. — A. Politzer: Über Cholesteatome. Im Sitzungsber. d. Ver. deutsch. u. schweiz. Ohrenärzte. Wien 1887, April. Wiener med. Wochenschr. 1887. — Mackenzie: Beiträge zur Diagnose des Cholesteatoms. M. f. O. 1908. — Trétrôp: Volumineux cholestéatome de la mastoide opéré et guéri. Annales de la société de méd. d'Anvers 1904.

**Künstliches Trommelfell.** Erhard: Über Schwerhörigkeit, heilbar durch Druck. Leipzig 1856. — Toynbee: On the use of an artificial membrana tympani in cases of deafness, dependant upon perforation or destruction of the natural



Digitized by Google

organ. London 1857. — Spencer: The function and utility of the artificial drum-membrane. Philadelphia 1876. — Turnbull: A new artificial membrana tympani. The Med. and Surg. Reporter 1876. — Kosegarten: Über künstliche Gehörsverbesserung bei großen Trommelfellperforationen. Kiel 1884. — Gomperz: Trommelfellersatz. Deutsche Bibl. d. ges. med. Wiss.

**Karies und Nekrose des Schläfebeins.** Romberg: Über Lähmung der Antlitznerven durch Krankheiten des Felsenbeins. Caspers Wochenschr. f. d. ges. Heilk. 1835. — Herzfeld: Ein Fall von doppelseitiger Labyrinthnekrose mit doppelseitiger Fazialis- und Akustikuslähmung. Berliner klin. Wochenschr. 1901. — Tillmanns: Über Fazialislähmung bei Ohrenkrankheiten. Halle 1869. — Schwartze und Köppe, Reflexepilepsie bei Karies. A. f. O. Bd. V, 1870. — Boeters: Über Nekrose des Gehörlabyrinthes. Inaug.-Diss. Halle 1875. — C. Dormagen: Über Karies des Schläfebeins. Inaug.-Diss. Halle. — Keller: Nekrose des Schläfebeins. Berliner klin. Wochenschr. 1880, 44. — M. Lannois: Nécrose et sequestre du labyrinthe. Rev. de laryngol. etc. 1894. — Botey: Un caso de necrosis del laberinto, seguido de eliminacion espontanéa del mimic y aparente audicion. Arch. latinos. 1895.

**Intrakranielle Erkrankungen otitischen Ursprungs.** Boeke: Über Gehirnabszesse infolge von Mittelohrentzündung. Wiener Medizinalhalle 1864, Nr. 38. — Lebert: Über Hirnabszesse. Virch. Arch. Bd. LXXVIII. — Thompson: Case of otitis, cerebral abscess and malformation of the ear. Med. Times and Gaz. 1873. — Dalby: Über Krankheiten des Ohres und ihre Beziehung zu Pyämie und Hirnabszeß. Brit. med. Journ. 1874. — Th. Barr: Case of aural disease terminating in cerebral abscess. Glasgow Med. Journ. 1878. — Custer: Über den sogenannten otitischen Hirnabszeß. Inaug.-Diss. Bern 1880. — Gull: Fälle von Phlebitis nach chronischen Ohrenkrankheiten. Med. chir. Transact. 1855, Bd. XXXVIII. — Lebert: Über Entzündung der Hirnsinus. Virch. Arch. 1855, Bd. IX. — Cohn: Klinik der embolischen Gefäßkrankheiten. Berlin 1860. — Griesinger: Hirnkrankheiten aus Otit. int. A. f. phys. Heilk. 1862. — Zaufal: Die Bedeutung d. Ven. Sant. mast. bei Karies des Schläfebeins. Wiener med. Wochenschr. 1868. — Hotz: Two cases of death resulting from aural diseases. Illinois 1876. — Wreden: Zur Ätiologie und Diagnose der Phlebitis sinus cavernosi. A. f. A. u. O. Bd. IV, 2, 1878. — Burckhardt-Merian: Beitrag zur Pathologie und pathologischen Anatomie des Ohres. A. f. O. Bd. XIII. — J. A. Andrews: On the Metastases of Inflammations from the Ear to the Brain. New York Med. Journ. 1881. — Politzer: Zur pathologischen Anatomie der konsekutiven Sinusaffektionen. A. f. O. Bd. X, 1873. — Baginsky, A., und Gluck: Geheilter Schläfenlappenabszeß. Berliner klin. Wochenschr. 1891, 1144. — Pilz: Dissertatio de art. carotis utriusque lateris ligatura. Inaug.-Diss. Berolin. 1865. — Th. Heiman: Fünf Fälle von otitischen Hirnabszessen nebst kurzer Beschreibung der otitischen Hirnabszesse im allgemeinen. Sep.-Abdr. Z. f. O. 1892. — Macewen, Pyogenic infective diseases of the brain and spinal cord, meningitis, abscess of brain, infective sinus thrombosis. Glasgow 1893. — Zaufal-Pick, Otitischer Gehirnabszeß im linken Temporallappen. Optische Aphasie. Eröffnung durch Trepanation. Heilung. Prager med. Wochenschr. 1896, Jahrg. XXII. — Avoledo: Due casi di complicazioni patologiche della faccia in seguito a propagazione di un processo suppurativo acuto dell' orecchio medio e esterno. 6. Intern. Otol.-Kongr. London 1899. — Burger, H.: De behandeling der secundaire ontsteking van het oor-labyrinth. Nederl. Weekbl. II, 3. — Chevalier Jackson: Meningism as distinguished from Meningitis. from an otologic viewpoint. Journ. Am. Med. Assoc., March 30, 1907. — Sambeth: Zwei Fälle von Facialis-hypoglossus-Anastomose. Bonn, 25 S. — Uchermann: Otitische Gehirnleiden und die otogene Pyämie und infektiöse Sinusthrombose. A. f. O. 71. — Rudloff: W. Macewens infektiös-eitrige Erkrankungen des Gehirns und Rückenmarks. 1898. — Moure: Contribution à l'étude de la chirurgie du labyrinthe. Revue hebdom. d'otol. 1905. — E. A. Brockett: Thrombosis of the lateral sinus. Ligation of the internal jugular, seven cases. Recovery in all. — W. E. Spicer: Ocular Manifestations in Intra-cranial Diseases of Otitic Origin. The Laryngoscope, Aug. 1906, p. 585. — Cozzolino: Sur la nécessité absolue des recherches nécroscopique des cavités auriculaire, nasale, primitive ou secondaire dans les recherches endocrâniennes etc. Pratica otoiatrica

Digitized by Google

Nr. 5, 1906. — C. Hannebert: Contribution clinique à l'étude du labyrinthisme au cours des otites moyennes etc. Arch. internat. de Laryngol. etc. 23. — Beck: Facial-hypoglossal Anastomosis. The Laryngoscope, Jan. 1907. — Lannois et Perretore: De la méningite otogène et de sa curabilité. Lyon med. Nr. 32, 1906. — P. W. Monroe: Lumbar Puncture in Diagnosis and Therapeutics. New York Med. Journ. July 21, 1906. — Gradenigo: Sur le cours et la terminaison de la pyolabyrinthite. Arch. ital. di otol. Sept 1906. — G. Gradenigo: Sur les suppurations du labyrinthe consécutives aus lésions purulentes de l'oreille moyenne. Arch. intern. de Laryngol. etc. 22. — L. Ostmann: Die Diagnose und Prophylaxe der Labyrinthentzündung bei der akuten Mittelohrentzündung. Münchener med. Wochenschr. Nr. 15, April 1906. — Emil Gruening: Thrombosis of the lateral sinus, six cases operated upon in the ear ward of Mt. Sinai hospital in the course of the past winter. 1904. — Jobson Horne: The conversion of the saccus endo-lymphaticus into an abscess sac which ruptured and caused septic lateral sinus thrombosis and death. 6. Intern. Otol.-Kongr. in London 1899. — Herzfeld: Über einen bemerkenswerten Fall von Sinusthrombose mit Stauungspapille und Pulsverlangsamung bei akuter eitriger Mittelohrentzündung. A. f. O. Bd. LXXIII. 1907. — Schiffers: Complications de l'otite moyenne purulente. Bull. d. l. Soc. belge d. laryng. et otolog. 1903.

**Krankheiten des Warzenfortsatzes.** J. Riolanus: Opuscula anatomica. London 1649. — Andr. J. Hagström: Über die Durchbohrung des zitzenförmigen Fortsatzes des Schläfebeins beim Fehlen des Gehörs. Neue Abhdlgn. d. K. Schwed. Akad. d. Wiss. 1789, Bd. X. — J. Arnemann: Bemerkungen über die Durchbohrung des Proc. mast. etc. Göttingen 1792. — Weber: Geschichte einer durch Perforation des Warzenfortsatzes bewerkstelligten Entleerung einer Eiterablagerung im Innern des Ohrs und Heilung des davon abhängigen Ohrübels. Friedreichs u. Hesselbachs Beiträge z. Natur- u. Heilkunde Bd. I. Würzburg 1825. — M. Dezeimeris: Über die Perforation des Proc. mast. Journ. de l'expérience 1838. Nr. 32, 33. — Wilde: On aural diagnosis and diseases of the mastoid process. Med. Times and Gaz. Vol. I, 1861. — Follin: Über Perforation des Proc. mast. Gaz. des hopitaux 1864, 5. März. — Mayer: Ein Fall von operativer Anbohrung des Zitzenfortsatzes ohne Perforation des Trommelfells. A. f. O. Bd. I, 1864. — Buck: Diseases of the mastoid process, their diagnosis, pathology and treatment. A. f. A. u. O. Bd. III, 1, 1873. — E. Amberg: Some points of view regard to the time, when to perform myringotomy and the mastoid operat. The med. Record 1905. — Moure: Des procédés autoplastiques dans la cure radicale de l'otorrhée. Rev. hebd. de Laryngol. d'Otolog. etc. 1907. — Compaired: Otite purulente et abcès extra-dural; trepanation, guérison. El Siglo med. 1906. — Okuneff: Ma méthode plastique dans l'opération radicale de l'oreille moyenne. Arch. intern. d'Otologie 1907. — Luc: Du diagnostic et du traitement de l'abcès encephalique consécutif. — Panzer: Ungewöhnliche Durchbruchstellen bei Mastoiditis. M. f. O. 1897, S. 563. — Alex. Randall: Otitic epilepsy; report of a case relieved by mastoid exenteration. — Neiling: Über Trepanation des Warzenfortsatzes. Inaug.-Diss. Kiel 1878. — Turnbull: Beobachtungen über die Perforation des Warzenfortsatzes. Med. and Surg. Reporter. Philadelphia 1878. — Bircher: Beitrag zur operativen Behandlung der Ohreiterung. Bern 1878. — Schwartze und Eysell: Über die künstliche Eröffnung des Warzenfortsatzes. A. f. O. Bd. VII. — Hartmann: Über Sequesterbildung im Warzenteile des Kindes. A. f. A. u. O. Bd. VII, 1878. — Knapp: Case of trephining the mastoid. Transact. of the Amer. Otolog. Soc. 1879. — Hotz: Die frühzeitige Perforation des Warzenfortsatzes bei akuter Entzündung der Warzenzellen. Z. f. O. Bd. IX. — Hartmann: Über Sklerose des Warzenfortsatzes. Z. f. O. Bd. VIII. — Bogroff: Ein neues Verfahren zur Eröffnung des Proc. mast. M. f. O. 1879, Nr. 5. — Bobone: Traitement des affections mastoidiennes consécutives aux inflammations de l'oreille moyenne. Mémoire soumis à l'Acad. royale de méd. de Belgique. Bruxelles 1886. — Hedinger: Zur Perforation des Proc. mast. Klin. u. path.-anat. Beiträge. Z. f. O. 1887. — Turnbull Lawrence: A case of necrosis of the mastoid cells and the entire labyrinth of the other side, with paralysis of the facial nerve followed by partial recovery of hearing (Read at the Congr. of Otology Brussels. 10. Sept. 1888). Repr. The Journ. of the Amer. Med. Assoc. Chicago 1. Dez. 1888. — E. Gruening: Notes on Operations upon the Mastoid Process (Rep. f. the

Digitized by Google

New York Med. Journ. Januar 1892). — Clarence J. Blake: Mastoid cases (Repr. of the Americ. Otol. Society 1891). — Luc: Du diagnostic et du traitement de l'abcès encephalique consécutif aux suppurations crâniennes (sinus frontal, oreille moyenne). La médecine moderne 7. Nov. 1896. Paris. — Amberg: Chronic Middle Ear Suppuration and Surgical Interference. Journ. of the Michigan State Medical Society, March 1907. — Ivanoff: Zur Technik und Kasuistik der Bulbusoperation. A. f. O. Bd. LXVII.

**Ohrpolypen.** Meissner: Über Polypen des äußeren Gehörgangs. Z. f. rat. Med. 1823. — Toynbee: On the treatment of polypi of the ear. Med. Times and Gazette Nr. 79, 83, 87, 92. 1852. — Billroth: Über den Bau der Schleimpolypen. Berlin 1855. — Edw. H. Clarke: Observations on the nature and treatment of polypi of the ear. Boston 1867. — R. Hagen: Über Ohrpolypen, von Dr. H. G. Klotz, prakt. Beitr. z. Ohrenheilk. IV. Leipzig 1868. — Jul. Ad. Hessel: Über Ohrpolypen. Dissert. Halle 1869. — E. Zaufal: Paukenhöhlenpolyp bei imperforiertem Trommelfelle. Prager med. Wochenschr. Nr. 26, 1876. — Wilh. Kirchner: Über Ohrpolypen. Dissert. München 1878. — Adam Politzer: Operatives Verfahren bei Ohrpolypen. Wien. med. Wochenschrift Nr. 16, 1879. — Moos und Steinbrügge: Histologischer und klinischer Bericht über 100 Fälle von Ohrpolypen. Z. f. O. Bd. XII, 1882. — Wagenhäuser: Zur Histologie der Ohrpolypen. A. f. O. Bd. IX, 1884. — George Stone: Aural Polypus (Liverpool Medical-Chirurg. Journ. Juli 1888). — Ferd. Suarez di Mendoza: Sur un cas d'épilepsie guéri par ablation d'un polype de la caisse qui occupait tout le conduit auditif. Paris 1888 (Séance de la soc. laryng. française 27. April 1888). — Hamon du Fougeray: Notes sur les polypes de l'oreille. Ann. des mal. de l'or. etc. 1892.

**Neurosen des Schalleitungsapparates.** Volkamer: De otalgia. Inaug.-Diss. Altdorfii 1733. — Spillbiller: De otalgia. Inaug.-Diss. Jena 1749. — Orne-Green: Neuralgie in and about the ear. Transactions of the Americ. Otolog. Society. VII. Annual Meeting. New York 1875. — Voltolini: Otalgia intermittens. M. f. O. 1878, Mai. — Schiffers: Les troubles psychiques consécutifs aux Maladies de l'oreille. Ann. d. l. Soc. med. chir. belge. 1885.

**Verletzungen, Traumen des Gehörorgans.** R. Hagen: Der seröse Ausfluß aus dem äußeren Ohre nach Kopfverletzungen. Leipzig 1866. — Wendt: Verletzungen der Ohrmuschel. A. f. O. Bd. III, 1867. — Hassenstein: Gerichtsärztliche Würdigung der Läsionen des Gehörorgans durch Schlag. Berliner klin. Wochenschr. Nr. 9, 1871. — Politzer: Über traumatische Trommelfellrupturen mit besonderer Rücksicht auf die forensische Praxis. Wiener med. Wochenschr. Nr. 35, 36, 1872. — Moos: Schußverletzungen des Ohres. A. f. A. u. O. Bd. II. — Parreidt: Fall von traumatischer Ruptur des Trommelfells mit Symptomen von Labyrinthreizung. A. f. O. Bd. IX, 1875. — Kirchner: Beiträge zu den Verletzungen des Gehörorgans. Ärztl. Intell.-Bl. Bd. XXVII. — Roser: Verletzung des Hirnes vom Gehörgange aus. A. f. klin. Chir. Bd. XX, S. 3. — Schönborn: Über Polyneurit. cerebr. acuta mit Beteiligung d. Nn. acustici (Polyneurit. cerebr. menierif. Frankl-Hochwart). Münchner med. Wochenschr. 1907. — W. Lange: Anatomische Befunde am Gehörorgane nach Basisfraktur. Z. f. O. Bd. LIII. — Rhese: Über die Beteiligung des inneren Ohres nach Kopferschütterungen etc. Z. f. O. Bd. LII. — L. T. Lewin: Ein Fall von außerordentlichem profusem Abgang von cerebrospinaler Flüssigkeit aus dem äußeren Gehörgang bei unverletztem Trommelfell. Allg. med. Zentralz. Bd. XXV. — Pasquier: Des traumatismes de l'oreille dans les accidents du travail. Rev. hebd. de Laryngol., d'Otol. etc., 26. Jan. 1907. — L. Lubliner: Sur les lésions de la membrane du tympan causées par l'explosion des bombes. Rev. hebd. Laryngol., d'Otol. etc., Nr. 3, 2. Feb. 1907. — Trautmann: Zur Kasuistik der traumatischen Verletzungen des Gehörorgans. A. f. O. Bd. XIV, 1879. — Buck: Frakturen des Schläfebeins. Amer. Journ. of Otology, Vol. II. 1880. — Bergmann: Die Lehre von den Kopfverletzungen. 1880. — Kirchner: Beitrag zur Topographie der äußeren Ohrteile mit Berücksichtigung der hier einwirkenden Verletzungen. Habilitationsschrift. 1881. — Bezold: Verbrühung des Trommelfells. A. f. O. Bd. XVIII. 1882. — Burckhardt-Merian: Zur Abwehr der Schädigung des Gehörorgans durch Lärm unserer Eisenbahnen. Basel 1884.

Digitized by Google

— Gorham Bacon: An account of a suit for damages in a case of alleged injury by a blow on the ear. Med. Journ. Dez. 1885. — Th. Heimann: Schlag aufs Ohr. Tod in 8 Tagen. Sep.-Abdr. Z. f. O. Bd. XX, 1889. — Schmidt: Die Beteiligung des Felsenbeines, besonders des Ohres, bei Basisfrakturen. Inaug.-Diss. zur Erl. d. Doktorwürde. Marburg 1894. — Haug: Über Verletzungen des Gehörorganes infolge von Unterkieferläsionen und deren Würdigung als Unfallverletzungen. 1895.

**Krankheiten des Nasenrachenraumes.** Chauveau: Histoire des maladies du pharynx. Paris 1906. — N. Pierce: Syphilis of the nose. N. Y. med. Journ. 1895. — Georg Cohn: Adenoide Vegetationen und Schwerhörigkeit. Z. f. O. Bd. LII. — J. Brockaert: Sur l'étiologie de l'ozène. Arch. internat. de Laryngol. etc. Bd. XXII. — Lermoyez: La Contagion de l'Ozène. Ann. d. mal. de l'Oreille etc. 1905. — Creswell Baber: Lymphoma of the tonsils. Arch. of Otol. 1892. — Pierce: Sarcoma of the nose treated with toxins of erysipelas and bacillus prodigiosus. Chicag. Med. Record. 1895. — H. Wendt: Krankheiten der Nasenrachenhöhle und des Rachens. Ziemssens Handb. d. spez. Path. u. Ther. 1874. Leipzig. — B. Fränkel: Krankheiten der Nase. v. Ziemssens Handb. etc. 1876. — A. Politzer: Zur Therapie der mit adenoiden Vegetationen im Rachenraume komplizierten Erkrankungen des Mittelohrs. Allg. Wiener med. Ztg. 1875. — Lucae: Die trockene Nasendusche. Berliner klin. Wochenschr. 1876, Nr. 11. — Störk: Klinik der Krankheiten des Kehlkopfes, der Nase und des Rachens. Stuttgart 1877. — V. Cozzolino: Ozena e sue forme cliniche con appendice. Napoli 1881. — Löwenberg: Traitement du Coryza. Paris 1881. — Derselbe: Des végétations adénoides de la cavité pharyngo-nasale. Paris 1881. — Cozzolino: Angina gangraenosa secondaria. Napoli 1884. — Kiesselbach: Eczema introitus narium. Erlangen 1885. — Frank B. Eaton: Hypertrophic Catarrh of the anterior nares as a cause of chronic catarrhal deafness. Illustrated by autoaural experiments and a case. Arch. of Otolog. Vol. XV, Nr. 2 und 3, 1886. — Lubet-Barbon: De quelques troubles provoqués par les végétations adenoides chez les enfants du premier âge. Revue mens. de Mal. de l'enfance 1891, p. 499. — Woakes: The pathology and diagnosis of necrosis ethmoidalis. Brit. Med. Journ. 1891. — M. Hajek: Die Tuberkulose der Nasenschleimhaut. Sep.-Abdr. Intern. klin. Rundsch. 1889. — Rohrer: Ein Fall von Rhinolithenbildung. Sep.-Abdr. Wiener klin. Wochenschr. 1890, Nr. 2. — Dr. C. Zarniko: Beiträge zur Histologie der Nasengeschwülste. Sep.-Abdr. aus Virchows A. f. path. Anat. u. Phys. Bd. CXXVIII, 1892. — Bosworth: A. Treatise on Diseases of the Nose and Throat. New- York 1892. — P. Lacroix: Complications otiques de l'ozène. VI. Intern. Otol.-Kongr. 1899.

**Krankheiten des Labyrinthes.** Guilelm. Ziegel: De aurium morbis nervosis. Dissert. Berolini 1848. — Ph. H. Wolff: Die nervöse Schwerhörigkeit und ihre Behandlung durch eine neue Methode. Berlin 1866. — E. Dann: Commentatio de paracusi s. de auditus hallucinationibus, 1830. — A. Politzer: Zur Theorie der Hyperaesthesia acustica. A. f. O. Bd. V. — Derselbe: Studien über Paracusis loci. Ibid. Bd. XI. — Brunner: Über den bei Krankheiten des Gehörorgans vorkommenden Schwindel. A. f. A. u. O. Bd. II. — W. Kroll: Über Schwindelzufälle bei Ohrenkrankheiten. Inaug.-Diss. Halle 1872. — Knapp: Fall von Doppelthören bei Otit. med. purul. A. f. A. u. O. Bd. II. — Voltolini: Die Krankheiten des Labyrinthes und der Gehörnerven. Abh. d. schles. Ges. naturw.-med. Abt. 1862, Bd. I. — Derselbe: Die akute Entzündung des häutigen Labyrinthes, gewöhnlich mit Meningitis verwechselt. M. f. O. 1867, Bd. LXVIII, LXX. — Heller: Über Labyrintherkrankungen. Deutsches A. f. klin. Med. Bd. III, 1867. — G. Reichel: Otit. acuta intima sive labyrinthica, die akute Entzündung des häutigen Labyrinthes. Berliner klin. Wochenschr. 1870, Nr. 24. — H. Knapp: Klinische Analyse der entzündlichen Affektionen des inneren Ohres. A. f. A. u. O. Bd. II, 1. Abt., 1871. — Charcot: Vertigo ab aure laesa. Gaz. des hôp. 1874, p. 73. — G. P. Field: Nervous Deafness. Med. Press a. Circular. 19. Dez. 1877. — Berent: Herdförmige Veränderungen im Stamme des Nervus cochlearis (graue Degeneration oder postmortales Artefakt?) mit partiellem Schwund der Ganglienzellen bei akuter Ertaubung eines Tuberkulösen. M. f. O. Bd. XL, Heft 4, 1906. — Heerman: Die Entwicklung der Lehre vom Menièreschen Symptomenkomplex im letzten

Digitized by Google

Jahrzehnt. Intern. Zentralbl. f. O. Bd. IV, Nr. 9, Juni 1906. — Bonnier: Inversion du phénomène de Ch. Bell chez une labyrinthique. Rev. neurol., Par. 1906, Bd. XIV, 375. — Gradenigo: Esame funzionale de labirinto non acustico. Gior. d. r. Accad. di med. di Torino 1906, 4 s., Bd. XII, 57. — A. Trifiletti: A propos des vertiges auriculaires. Arch. internat. de Laryngol. etc. Bd. XXII. — Emil Amberg: The advisability of eliminating the terms Menières etc. Americ. Journ. of med. Sc. Bd. CXXXII. — Bonnier: Troubles oculomoteurs d'origine labyrinthique. Arch. internat. de Laryngol., Juli-August 1906. — Grazzi: Contribution à l'étude de la commotion labyrinthique par la foudre. Revue hebd. d'Otolog. 1905. — Möller: Labyrinthische Angioneurose mit Menièreschen Symptomen. A. f. O. 1900, Bd. XLIX, S. 247. — Lucae: Labyrinthkrankheiten. Eulenburgs Real-Enzyklop. 1881. — Derselbe: Über Hämorrhagie und hämorrhagische Entzündung des kindlichen Ohrlabyrinths. Virchows A. 1882, Bd. LXXXVIII — Schwabach: Über bleibende Störungen im Gehörorgan nach Chinin- und Salizylsäuregebrauch. Berlin 1884. — V. Grazzi: Le malattie del labirinto. Napoli 1885. — Franz Nave: Die Menièresche Krankheit. Diss. Breslau 1877. — Gottstein: Über den Menièreschen Symptomenkomplex. Z. f. O. Bd. IX, S. 37, 1880. — Guye: Du vertige de Menière. Rev. mens. de méd. et chir. T. V, p. 356, 1880. — Raynaud: Du vertige auriculaire. Rev. méd. franç. et étrang. T. I, p. 54, 1880. — Gellé: Etude clinique du vertige de Menière. Paris 1883. — S. Moos: Über Meningitis cerebrospinalis. Heidelberg 1884. — Vincenzo Cozzolino: Disturbi psichici provocati o sostenuti dalle malattie auricolari. Napoli 1887 (Estr. dalla Psichiatria. Anno V, 1887). — Lannois: Surdité labyrinthique consécutive à la grippe. 23. Mai 1890 (Extr. Revue de laryng., d'otologie et de rhinologie par Moure). — R. Lake: Weakness of hearing, or the effect of general disorders of the system on ears already slightly diseased. London med. Journ. 1906. — Benno Baginsky: Über den Menièreschen Symptomenkomplex (Sep.-Abdr. Berliner klin. Wochenschr. 1888, Nr. 45). — Morpurgo: Über das Verhalten des Gehörorgans bei Tabes (Sep.-Abdr. A. f. O. Bd. XXX). — R. Lake: A case of operation on the vestibule for the relief of Vertigo. Lancet 1906. — Moll: Causes et traitement de la maladie de Menière. XIII. Congr. intern. de Médecine. Paris, 2.—9. Aug. 1900. — Moos: Weitere Untersuchungen über Labyrinthbefunde von sechs Felsenbeinen an Diphtherie verstorbener Kinder. Z. f. O. Bd. XXII. — Spira: Über Erschütterung des Ohrlabyrinthes (Commotio labyrinthi). Klinische Vorträge aus dem Gebiete der Otol. u. Pharyngo-Rhinolog. Fischer, Jena 1901. — F. Alt: Über Mumpstaubheit. Wien 1896 (Berlin). — Rimini: Sulla vertigine nelle affezioni dell' orecchio. Archivio ital. VII. 2. 1898. — Anton: Zur Kasuistik der Akustikustumoren. Prager med. Wochenschr. 1897. — Herzfeld: Ein Fall von horizontalem Nystagmus, hervorgerufen durch Bogengangserkrankung. Deutsche med. Wochenschr. 1901. — Lichtwitz: Des anesthés. hystér. 1887. — Zwardemacker: Akustische Eisenbahnsignale und Hörschärfe. Z. f. O. Bd. XXIV, 1893. Das presbyakustische Gesetz. Z. f. O. Bd. XXIV, 1893. — Trétrôp: Un cas de labyrinthe spécifique. Annal. d. l. Soc. d. Méd. d'Anvers 1902. — Lannois: Paralysie simultanée du facial et de l'acoustique d'origine syphilitique. Annales des mal. de l'Oreille, du Larynx, Sept. 1906. — R. Freytag: Ein Fall von labyrinthogener Diplakusis bei Lues. Z. f. O. Bd. LIII. — Ch. J. Kipp: Nystagmus in connection with diseases of the Ear. Repr. f. the Transactions of the American otological Society 1888.

**Ohrsyphilis.** Hutchinson: Nervöse Taubheit bei hereditärer Lues. Med. Times 1861. — J. Roosa: Syphilis of the cochlea (cochlitis). The Med. Record. Nr. 47, 1876. — Albert H. Buck: Syphilitic affections of the ear. Amer. Journ. of Otology. Jan. 1879. — Voltolini: Syphilitische Periostitis mit Hyperostose. Virchows A. Bd. XXVII. — Sexton: Drei Fälle plötzlicher Taubheit bei Syphilis. Amer. Journ. of Otology. Vol. II, 4. — Kipp: Nervöse Taubheit bei Lues. Transact. of the Americ. Otol. Soc. 1880, Vol. II. — Schwabach: Über ererbte syphilitische Ohrenleiden. Deutsche med. Wochenschr. Nr. 38, 1883. — Hermet: Étude clinique sur certaines maladies de l'oeil et de l'oreille consécutives à la syphilis héréditaire. Par J. Hutchinson. Traduit et annoté par P. Hermet. Paris 1884. — Rosenstein: Zur Kenntnis der syphilitischen Erkrankungen des Hörnervenstammes. M. f. O. Bd. XLI, Mai 1907.

Digitized by Google

**Subjektive Gehörsempfindungen.** J. T. Schenk: Dissertatio inaug. de tinnitu aurium, 1669. — A. Politzer: Über subjektive Gehörsempfindungen. Wiener med. Wochenschr. 1865. — Schwartze: Über subjektive Gehörsempfindungen. Berliner klin. Wochenschr. 1866. — Ch. Delstanche: Etude sur le bourdonnement de l'oreille. Bruxelles 1872. — R. Brenner: Untersuchungen und Beobachtungen über die Wirkung elektrischer Ströme auf das Gehörorgan. Leipzig 1868. — J. Dundas Grant: Compressions of the cerebral artery in relation to pulsating tinnitus aurium. British Med. Journ. 24. Dez. 1887. — R. Kayser: Über subjektive Gehörsempfindungen. Samml. zwangloser Abh. a. d. Gebiete d. Nerven-, Ohren-, Mund- u. Halskrankh., hg. von Dr. Max Bresgen. Bd. II, H. 6. Halle 1897. — G. Sterling Ryerson: Objective noises in the ears. VI. Intern. Otol.-Kongr. in London 1899. — Botey: Bruits auriculaires objectifs. Rev. barcelon. d. enferm. del oido. 4. Juni 1906. — C. Friedmann: On Objective Tinnitus. Archives of Otology, Vol. XXXV, Nr. 4, p. 385. — Henneberg et Trétrôp: Contribution à l'étude des bruits entotiques aperçus objectivement. Ann. des malad. de l'Oreille, du Larynx, Bd. XXXII, Nr. 7, Juli 1906. — Lermoyez: Bruits d'oreille et déchloruration. Presse otol. belge, Nr. 7, 1906. — Dieu: Sémiologie des bourdonnements d'oreille. Ann. méd. chir. du Centre Nr. 45, 1906. — Goldflam u. Meyerson: Objektive Ohr- und Kopfgeräusche. Wiener med. Presse 1895, S. 641.

**Signaltaubheit und Simulation.** J. P. Cassels: Ear disease and life assurance. Repr. of the British Med. Journ. 1877. — Hedinger: Die Ohrenkrankheiten des Lokomotivpersonals. Zur Frage der Berufskrankheiten. Deutsche med. Wochenschr. 1882, Nr. 5. — Biehl: Die Beurteilung ein- und beiderseitiger Taubheit. A. f. O. Bd. XLIII.

**Taubstummheit.** Antonius Nuhn: Commentatio de vitiis quae surdomutitate subesse solent. Diss. Heidelberg 1841. — P. Menière: De la surdimutité. Paris 1853. — Spira: Seltener Fall einer kombinierten angeborenen Mißbildung des äußeren Gehörgangs. M. f. O. 1907. — D. Kaufmann: Über doppelte Mißbildung des Ohres. Z. f. O. Bd. XXXIX. — Alexander v. Moskowicz: Über eine seltene Mißbildung der Ohrmuschel. A. f. O. Bd. L. — Denker: Die Taubstummen der westfälischen Provinzial-Taubstummenanstalt zu Soest. Z. f. O. Bd. XXXVI, 1899. — J. Toynbee: The deaf and dumb, their condition, education and medical treatment. London 1858. — Derselbe: A case of deaf dumbness, of more than twenty years duration. Repr. fr. the Proceedings of the Roy. Med. and Surg. Society 1858. — Clarence J. Blake: On the etiology of acquired deaf mutism having especial reference to the effects of scarlet fever. The Boston Med. and Surg. Journ. Nr. 25, 1870. — James Patterson-Cassels: Thoughts and suggestions concerning the education of deaf children. Repr. fr. the Edinburgh Med. Journal, Februar 1878. — J. R. Davy: Relation of the sense of hearing to voice and speech, as regards deaf mutes. The Cincinnati Lancet and Observer. Nr. 1, 1878. — E. de Rossi: Relazione sopra l'ospizio dei sordo-muti di Roma. Roma 1878. — Hedinger: Die Taubstummen und die Taubstummenanstalten nach den Untersuchungen in den Instituten des Königreichs Württemberg und des Großherzogtums Baden. Stuttgart 1882. — Lannois: La surdi-mutité et les sourds-muets devant la loi. Lyon, Paris 1899. — V. Uchermann: De Dovstumme i Norge. Kristiania 1892 bis 1897. — D'Aguano: Saggio sulla distribuzione geografica del sordomutismo in Italia. Estr. del Bibl. delle mal. dell'Or. della Gola e del Naso 1895. — Brock: Untersuchungen über die Funktion des Bogengangapparates bei Normalen und Taubstummen. A. f. O. Bd. LXX. März, Bd. LXXI. Mai 1907. — Ernst Urbantschitsch: Menièrescher Symptomenkomplex nach Mumps bei hereditärer Taubstummheit. Wiener med. Wochenschr. Bd. LVI.

**Hörapparate.** Turnbull: Das Audiophon und Dentaphon. Z. f. O. Bd. XI. S. 1. — Knapp: Beobachtungen über den Wert des Audiophons. Z. f. O. Bd. IX. — Green: Audiophon und Dentaphon. Verh. d. Bostoner Med. Ges. 1880, 20. Jan.

Digitized by Google

# Sachregister.


**A.**

Abduzenslähmung 320. 437. 512. 641.
Ablesen vom Munde 661.
Ablösung d. Ohrmuschel bei der Radikaloperation 464.
— — b. Fremdkörpern 226.
Abrahams 664.
Abszeß im äußeren Gehörgange 181.
— epitympanaler 500.
— extraduraler 499.
— im Gehirne 508.
— intrameningealer 502.
— perisinuöser 520. 527.
— im Prussakschen Raume 526.
— subduraler 502.
— am Trommelfelle 236. 317.
— in der Umgebung des Ohres 419.
— im Warzenfortsatz 405. 435.
Adenoide Vegetationen 565. 573.
Adenom im äußeren Gehörgange 543.
Adhäsionen d. Trommelfells 269. 274. 360. 398.
Adhäsivprozesse bei Katarrhen 267.
— in d. Trommelhöhle 267.
— bei Mittelohrerkrankungen 267.
— operative Behandlung derselben bei chronischen Katarrhen 288, nach Mittelohreiterungen 398.
Aditus ad antrum 19.
Adstringentien 384.
Ätiologie der Ohrerkrankungen 161.
— der Erkrankungen des Hörnervenapparates 579.
Äußeres Ohr 2.
— — Anatomie 2.
— — Dermatitis 178.
— — Hyperämie 177.
Äußerer Gehörgang s. Gehörgang.
Agglutinationsmethode 225.
Aktinomykose des Mittelohrs 461.
Akustikus, Anatomie siehe N. acusticus 67.
— Atrophie 612.
— Erkrankungen 610.
— Hyperästhesie 619.
— Kerne 70.
— Lähmung 622.
— — angioneurotische 619.
— — hysterische 619.
— — rheumatische 611.
— — elektrische Behandlung 621.
— Neubildungen 615.
— Neurome 615.
— sympathische Erkrankung 621.
Akustische Zentren 70.
Alkoholbehandlung d. Mittelohreiterung 383. 386.
— bei Ohrpolypen 542.
Allgemeinbehandlung bei chronischen Nasenrachenkatarrhen 577.
Amboß, Anatomie 22.
— Durchtrennung 399.
— Extraktion 433.
— Karies desselben 351. 429.
Amboßhaken 433.
Amusie 639.
Amylnitritprobe 591.
Anämie d. Labyrinthes 590.
— perniziöse 416. 591.
Anästhesie der Ohrmuschel 549.
— akustische 620.
Anästhesierung des Ohres 432. 444.
Anamnese 161.
Anatomie des Ohres 2.
Aneurysma d. Art. basilaris 590. 612.
— der Art. mening. med. 623.
— cirsoideum 532.
Angiofibrom d. Ohrmuschel 532.
Angiom des Felsenbeins 526. 616.
— der Ohrmuschel 532.
Angiomatöse Ohrpolypen 535.
Angioneurosen des N. sympathicus 178.
— des Akustikus 619.
Ankylose des Hammer-Amboßgelenkes 269.
— des Steigbügels 270.
Annulus tendinosus 16.
— tympanicus 5.
— — Exfoliation desselben 426.
Antiseptische Behandlung d. äuß. Gehörganges 184. 187. 194.
— — des Mittelohres 381.
— — des Nasenrachenraumes 563. 567.
— — der Trommelfellentzündung 238. 240.
Antitragus 2.
Antrum mastoideum (tympanicum) 37.
— Eröffnung desselben 449. 459. 465.
Aphasie 638.
Apoplektiforme Menièresche Krankheit 592.
Apoplexie 637.
Aprosexie 257. 275. 574.
Aquaeductus cochleae 65.
— vestibuli 65.
— als Invasionsweg b. Labyrintheiterung 493. 582. 599.


Digitized by Google

Arrosion der Carot. int. 529.
— des Sinus transv. 531.
Arteria auditiva int. 66.
— — Embolie ders. 591.
— basilaris, Aneurysma 590. 612.
Artikulationsunterricht 660.
Artilleristen 580. 634.
Arzneistoffe, Wirkung ders. auf den Hörnervenapparat 580.
Aspergillus 191.
Asthma b. Nasenaffektionen 565.
Atherom der Ohrmuschel 544.
Atresien des äuß. Gehörganges 220.
— der Ohrtrompete 283.
Attik s. Recessus epitympanicus 19. 27.
— äußerer 27.
— der Trommelhöhle 27.
— — Anatomie 27.
— — Trommelhöhle, Behandlung desselben 387.
— — Cholesteatom 351. 375. 389.
— — chron. Eiterung 351.
— — Entzündung 325. 350.
— — Eröffnung des Attik 466.
— — Freilegung 390.
— — Polypen 351.
Audiophon 664.
Auge u. Ohraffektionen 622.
— bei Taubstummen 649.
Aurikularanhänge 645.
Ausfluß aus dem Ohre bei Otitis med. supp. acuta 319.
— — bei Otitis supp. chronica 342.
Aushebung zum Militärdienst 158.
Auskultation d. Mittelohres 107.
— d. Warzenfortsatzes 110.
Auskultationsgeräusche b. Katheterismus 110.
— — beim Valsalvaschen Versuch 244.
Auskultationsschlauch 105.
Ausspritzungen des Gehörganges 225.
Autophonie 166. 257.

B.

Badekuren bei chronischen Katarrhen 288.
Bakterielle Befunde bei der akuten Mittelohrentzündung 306. 342.
Ballon z. Katheterismus tubae 105.
— zum Politzerschen Verfahren 115.
Beckmannsches Messer 576.
Berufskrankheiten des Gehörorganes 163.
Besserhören bei Geräuschen s. Paracusis Willisii 309.
Bezoldskontinuierliche Tonreihe 133.
Bezoldsche Mastoiditis 437. 457.
Bezolds Sulkusreflex 88.
Biersche Stauung 440.
Bildungsanomalien d. äußeren Ohres 645.
— des Mittelohres 647.
— des Trommelfells 647.
Bindegewebsbrücken in der Trommelhöhle 268.
Bindegewebsneubildung an der Ohrmuschel 531.
Bindegewebsneubildung in der Trommelhöhle 268. 365.
Binnenmuskeln des Ohres, Anatomie 28.
— pathologische Veränderungen 271.
— Physiologie 53.
— Operationen 291.
— Spasmen 550.
Blakescher Polypenschnürer 538.
Blasenbildung am Trommelfelle 235.
Blutegel, künstliche 313.
Blutentziehungen am Ohr und Blutegel 313.
Bluterguß in die Trommelhöhle 553.
Blutungen aus dem Ohre 529.
Blutverluste, Hörstörungen bei 591.
Bogengangfisteln 486. 497.
Bogengänge, Anatomie 57. 63.
— Physiologie 74.
Borsäure 329. 383.
Bösartige Neubildungen des Ohres 544.
Bosworthsches Spekulum 571.
Bougierung d. Ohrtrompete 285.
Brennersches Gesetz 629.
Bromäthylanästhesie 576.
Brühlscher Haken 464.
Bulbus venae jugularis 19. 86.
— Freilegung desselben 528.
Bulbus, Verletzung dess. bei der Parazentese 263.
— Periphlebitis dess. 521.
— Thrombose dess. 522. 525. 528.

C.

Caissonarbeiter, Ohrerkrankung derselben 554.
Canalis caroticus 21.
— facialis, Anatomie 22.
— — Karies 421.
— Falloppiae 22.
— musculo-tubarius 21.
— semicirculares s. Bogengänge.
— spiralis s. gangiionaris 58.
— tensoris tympani 21.
Carotis int., Arrosion 529.
Cavum tymp. s. Trommelhöhle 11.
Cellulae mastoideae 38.
Chinintaubheit 580.
Chloroformnarkose 443.
— Blutungen im Labyrinth 592.
Chlorom 643.
Cholesteatome des äußeren Gehörganges 188.
— im Schläfenbein 369. 454.
— in der Stirnhöhle 577.
— im Attic extern. 351. 375. 389.
Chondrom der knöchernen Gehörgangswand 543.
Chondrosarkom der Parotis 545.
Chorda tympani 15.
Cisterna perilymphatica vestibuli 62.
Cochlea s. Schnecke.
Collaps der Gehörgangswände 213.
Coloboma auriculae 646.
Commotio labyrinthi 580. 633.
Crista spiralis 64.
— vestibuli 55.
Cristae ampull. 36.
Cortische Fasern 65.
— Membran 65.
Cortisches Organ 65.
Cortische Zellen 65.

D.

Dämpfe, Einleitung in das Mittelohr 113. 122.
Dampfapparate 113.
Degeneration, kolloide des Hörnerven 615.
Dehiszenz d. Tegmen tymp. 18.

Digitized by Google

Delstanches Ringmesser 433.
— Watteträger 394.
Dentalgie 547.
Dentaphon 665.
Dermatomycosis favosa u. circinata der Ohrmuschel 194.
Desquamative Mittelohreiterung 369.
— — Behandlung derselben 388.
Detonationen, Einwirkung auf das Ohr 634.
Diätetische Vorschriften bei chronischen Erkrankungen des Ohres 287.
Diagnose einer Erkrankung des schallempfindenden Apparates 585.
Difformitäten der Ohrmuschel 545.
— des Gehörganges 648.
Digitaluntersuchung der adenoiden Vegetationen 561. 574.
Diphtheritis s. Otitis diphtheritica 189. 406.
Diplacusis 618.
— binauralis 618.
— echoica 618.
Doppelballon 105.
Doppelhören s. Diplacusis.
Drehnystagmus 76. 160.
Druck im Ohre 166. 256.
Druckempfindlichkeit der Warzenfortsatzgegend 314. 436.
— in der Tubengegend 309.
Drucksonde Lucaes 129.
Druckstärke bei Lufteintreibungen 106.
Drucksteigerungssymptome bei Hirnabszessen 511.
Ductus cochlearis 64.
— endolymphaticus 65.
— reuniens 59.
Dura mater, Entzündung 499. 502.
— — Abszeßbildung extradural 499.
— — Verletzungen 450.
Durchschneidung der hinteren Trommelfellfalte 290.
— des Ligamentum mallei anterius 291.
— multiple, des Trommelfells 401.
— von Narben und atroph. Trommelfellpartien 401.
— der Sehne der Musc. tens. tymp. u. stapedius 291. 401.
Durchspülen des Ohres von der Tuba aus 384.
Durchspülung d. Trommelhöhle 112. 384.

## E.

Eburneation des Warzenfortsatzes 454.
Eczema auriculae 194. 481.
— acutum 195.
— chronicum 196.
— crustosum 195.
— impetiginosum 195.
— solare 195.
— squamosum 197.
— vesiculosum 195.
Einteilung der Mittelohraffektionen 248.
Eisenbahn, Ohrerkrankungen 635.
Eiterungssymptome bei Hirnabszessen 511.
Ekchymosen im Labyrinthe 591.
— am Trommelfelle 231. 234.
Ekthyma der Ohrmuschel 194.
Ekzem des äußeren Gehörganges 194.
Elektrische Behandlung des Ohres 628, s. galvan. Behandlung.
— — bei der Menièreschen Krankheit 596.
Embolie der Art. audit. int. 581.
Embryonales Schleimhautpolster der Paukenhöhle 31.
Eminentia arcuata 57.
— pyramidalis 20.
Emissaria Santorini 41.
Emphysembildung b. Katheterismus 106.
Empyeme der Nasennebenhöhlen 564. 577.
Enchondrom des Gehörgangsknorpels 543.
Endolabyrinthäre Operationen 627.
Endotheliom der Ohrmuschel 544.
Entengang 600.
Entotische Geräusche 628.
Entotisches Hörrohr Bings 151.
Epitheliale Neubildungen im Schalleitungsapparate 544.
Epithelialkrebs im Ohre 544. 615.
Epileptiforme Anfälle bei Ohrkrankheiten 224.
Erbliche Anlage 162. 298.
Eröffnung d. hinteren Schädelgrube 517.
— der mittleren Schädelgrube 449. 470. 516.
Erweiterung der Perforation des Trommelfells 396.
Erysipel der Ohrmuschel 179.
Erysipelas bullosum 179.
Erythema exsudativum multiforme 177.
Eustachische Röhre s. Tuba 32.
Evulsion der Nasenpolypen 571.
Exfoliation der Gehörknöchelchen 430.
Exkreszenzen, zottige der Trommelhöhlenschleimhaut 340. 385.
Exostosen des äußeren Gehörganges 215.
Exsudat in der Trommelhöhle, durch das Trommelfell durchscheinend 253.
Exsudatsäcke am Trommelfell 308. 326.
Extraduraler Abszeß s. Abszeß 499.
Extraktion des Hammers und Amboßes 431.
— von Fremdkörpern aus dem Ohre 225.
— von Ohrpolypen 532.
— des Steigbügels 303. 434.
Exzision des Trommelfells mit dem Hammer bezw. Amboß 293. 432.

## F.

Falschhören 587. 618.
Falte, hintere, deren Durchschneidung 290.
Fazialiskrampf 550.
Fazialiswulst 462.
Fazialkanal, s. Canalis facialis.
Fazialnerv, Paralyse 319. 421. 595. 643.
— — angeborene 646.
— — Behandlung 429.
— Verletzung dess. 469.
Felsenbein, Nekrose 417.
— Neubildungen 616.
— Fissuren 551. 631.
Fenestra ovalis, Anatomie 21. 55.
— Verschluß 296.
— rotunda 21. 65.

Digitized by Google

Fenestra rotunda, Punktion ders. 590.
— — experimenteller Verschluß 598.
— — intratympanale Eingriffe an der 400.
Fibrolysin 281. 402.
Fibrom d. Ohrmuschel 531.
Fibromatöse Ohrpolypen 534. 538.
Fibrosarkom der Dura mater 642.
Fissura mastoideo-squamosa 37.
Fissuren des Schläfebeins 552. 631.
Fistelgänge im Gehörgange 456.
Fistelöffnungen in der Umgebung des Ohres 420.
— — der membr. Shrapnelli 351.
— des Warzenfortsatzes 420. 469.
Fistula auris congenita 646.
Fliegenlarven im Ohre 229.
Flüstersprache 139.
Follikularentzündung des äuß. Gehörganges 181.
Foramen jugulare 40.
— Rivini 15.
— stylomastoideum 22.
Forensische Bedeutung der Labyrinthläsionen 636.
— — der Trommelfellrupturen 245.
— — der Verletzungen des Schalleitungsapparates 555.
Fossa cochleae 58.
— incudis 20.
Fraktur des Hammergriffs 554.
— des knöchernen Gehörganges 551.
Franklinsche Kopfdusche 596.
Fremdkörper im Gehörgange 223.
— in der Trommelhöhle 228.
— in der Tuba Eust. 228.
Furunkel im äußeren Gehörgange 181. 453.

G.

Galtonpfeife 136.
Galvanische Behandlung d. subj. Geräusche 628.
— — des Halssympathikus 591. 619.
— — bei der Ménièreschen Krankheit 596.
Galvanische Behandlung d. Otalgie 549.
Galvanischer Nystagmus 76. 160.
Galvanokaustische Behandlung der granulösen Mittelohreiterung 386.
— — der Myringitis granulosa 241.
— — der Nasenrachenaffektionen 569.
— — der Polypen 541.
— Brenner 541.
Ganglion spirale 68.
— vestibulare 67.
Gangrän der Ohrmuschel 213.
Gaumenhaken 574.
Gefäßgeräusche 628.
Gehörgang, äußerer 2.
— abnorme Trockenheit dess. 177.
— Atresie 220. 647.
— Anästhesie dess. 550.
— Anätzung dess. 554.
— Anatomie 2. 6.
— Auskleidung 8.
— Bau des knöchernen 6.
— Bildungsanomalien 648.
— Blutblasen in dems. 188.
— Caries dess. 353. 419.
— Cholesteatom 188.
— Collaps desselben 213.
— Condylome dess. 207.
— Duplizität 648.
— Ekzem 194.
— Enchondrom 543.
— Entwicklung dess. 5.
— Entzündung, diffuse desselben 185.
— Entzündungen b. Mittelohraffektionen 353.
— Epitheliome 545.
— Exostose 215.
— Fisteln in dems. 456.
— Frakturen 552.
— Fremdkörper 223.
— Furunkel 181.
— Gefäße und Nerven 8.
— Geschwüre in demselben 187. 353.
— Granulationen in dems. 187. 353.
— Herpes zoster dess. 202.
— Hyperämie 178.
— Hyperostose 214. 353.
— Hypertrophie der Kutis 353.
— Isthmus desselben 10.
— Nekrose desselben 353.
— nervöses Hautjucken 197. 549.
— Neubildungen 543.
Gehörgang, Pemphigus dess. 202. 213.
— Perichondritis dess. 211.
— Phlegmone dess. 179.
— Pityriasis dess. 194.
— Polypen dess. 353. 532.
— Pruritus cutaneus 549.
— Psoriasis dess. 194. 202.
— Räumlichkeit 9.
— Rhagaden in dems. 197.
— Schallfortpflanzung in dems. 45.
— Seborrhoe dess. 177.
— Sekretionsanomalien 175. 177.
— Senkung der hinteren, oberen Wand 419. 437.
— Sinus desselben 7.
— Stenose 213.
— Syphilis desselben 207.
— Veränderungen bei chronischen Mittelohreiterungen 353.
— Verbrennung dess. 554.
— Verengerung dess. 213.
— Verletzungen 220. 551.
— — Begutachtung ders. 556.
— Verwachsung dess. 213.
— innerer 58.
Gehörhalluzinationen 625.
Gehörknöchelchen, Anatomie 22.
— Bänder 25.
— Bildungsanomalien 647.
— Exfoliation ders. 430.
— Exzision 431.
— Gelenksverbindungen 24.
— Karies und Exfoliation 351. 429.
— Topographie 44.
— Verletzungen ders. 554.
Gehörsempfindungen, subjektive s. Geräusche.
Gellescher Versuch 150. 686.
Gemütsaffekte, Wirkung derselben auf den Hörnervenapparat 580.
Geräusche, objektive, Binnengeräusche 628.
— subjektive (Ohrensausen) 165. 175. 193. 299. 309. 354. 623. 645.
— — bei Adhäsivprozessen 275.
— — bei Mittelohrkatarrhen 257.
— — bei Erkrankungen d. inneren Ohres 583.
— bei der akuten Otitis media 309.
— — bei Tabes 645.

Digitized by Google

Gerhardsches Symptom 522.
Gerichtsärztliche Begutachtung der Labyrintherschütterungen 636, s. forens. Begutacht.
— — der Trommelfellrupturen 245.
Geschmacksalterationen bei Ohrkrankheiten 354.
Gesichtslähmung 421.
Gewerbehygiene 171.
Gleichgewichtsstörungen b. Ohrkrankheiten 157. 160. 491. 495. 594.
Gliofibrom des Hörnerven 642.
Gottsteins birnförmiges Messer 576.
Granulationen in d. Trommelhöhle 346.
— ihre Behandlung 330. 386.
Granulöse Mittelohreiterung 385.
Griesingersches Symptom 524.
Gumma d. Warzenfortsatzes 544.

H.

Hakenfalte 560.
Halluzinationen 625.
Hämatom der Ohrmuschel 209.
Hämatotympanum 553.
Hämorrhagie im Gehörgange 188.
— im Labyrinthe 591.
— in d. Trommelhöhle 209.
Hammer, Anatomie 22.
— Achsenband dess. 27.
— Caries und Nekrose 351. 429.
— Drehungsachse dess. 27.
— Exzision 431.
— kurzer Fortsatz dess. 22.
Hammer - Amboß - Gelenk, Anatomie 24.
Hammer-Amboß-Schuppenraum (s. Attik).
Hammergriff, Loslösung 360.
— Einwärtsziehung dess. 254.
— Fraktur dess. 554.
Hammergriffgefäße 17.
— Injektion ders. 231.
Hammerhals 22.
Hammerkopf 22.
Hartkautschukkanülen zur Dilatation des verengten äußeren Gehörganges 215.
Hartmannsche Kanüle 387. 434.
Hartmannsche Zange 391.
Hassensteinscher Watteträger 394.
v. Helmholtzsche Theorie 77.
Hemikranie 549.
Herdsymptome bei Hirnabszessen 512.
Hereditäre Anlage bei Ohrkrankheiten 162. 298. 648.
Herpes Zoster 181. 202. 547. 611.
Heufieber 562.
Heurteloup 313.
Hirnabszeß, otitischer 508.
— Probepunktion dess. 546.
Hirnaffektionen 499. 637.
Hirnapoplexie mit Hörstörungen 637.
Hirnblutleiter, otitische Erkrankungen ders. 519.
Hirnerscheinungen bei Meningitis u. Hirnabszeß 504. 511.
— bei Morb. Menièri 593.
— bei Otitis med. acuta 320.
Hirnhäute, Entzündungen ders. 499.
Hirnprolaps 516.
Hirntumoren 640.
— Symptome der Hörstörungen bei 641.
Höllensteinätzungen im Pharynx 568.
Höllensteinbehandlung der Mittelohreiterungen 383.
Hörhaare 61.
Hörinstrumente 661.
Hörmesser 130.
Hörnerv s. Nervus acusticus.
Hörnervenapparat, Anatomie 55.
— Physiologie 74.
— Funktionsprüfung 129. 157.
— Erkrankungen 579. 589.
— — Ätiologie ders. 579.
— — Symptome ders. 583.
— — Diagnose ders. 583.
— — Prognose ders. 589.
— — Neurosen 617.
Hörprüfungen 129.
— mit Uhr 130.
— mit Hörmesser 130.
— durch die Sprache 138.
— der Eisenbahner 636.
Hörröhrchen 661.
Hörrohre 662.
Hörschärfe 130.
Hörschlauch 662.
Hörstörungen bei den Adhäsivprozessen 367.
Hörstörungen bei den chronischen Mittelohreiterungen 355.
— beim sekretorischen Mittelohrkatarrh 257.
— bei den katarrhalischen Adhäsivprozessen im Mittelohr 275.
— bei der Otosklerose 300.
— bei der akuten Mittelohrentzündung 310.
— bei den Eiterungen im äußeren Attik 353.
— zerebrale 637.
— bei Hirntumoren 640.
— bei Erkrankungen des Hörnervenapparates 583.
Hörstummheit 657.
Hörübungen 658.
Hörvermögen im normalen Zustande 130.
Hörweite 131.
— normale 132. 142.
Hörzeit 134.
Hörzellen 61.
Hohlmeißelzange z. Entfern. von Fremdkörpern 228.
Huschkescher Zahn 64.
Hutchinsonsche Trias 609.
Hydrocephalus int. als Ursache der Taubheit 638.
Hygiene des Ohres 170.
Hyperämie des Labyrinthes 589.
— des Promontoriums 299.
— des Trommelfells 231. 234.
Hypästhesie, akustische 620.
Hyperaesthesia acustica 275. 619.
— der Ohrmuschel 549.
Hyperostose an den Fensternischen 297.
— des Fazialkanals 421.
— des knöchernen Gehörganges 214.
Hypnose 621.
Hysterische Hörstörungen 169.
— Taubheit 620.

I.

Incisura intertragica 2.
— mastoid. 40. Durchbruch 455.
— Santorini 4.
— tympanica 5.
Infektion als Ursache von Otitis externa 185.
Infektionskrankheiten als Ursache der Mittelohreiterung 403.

Digitized by Google

Infektionskrankheiten als Ursache der Erkrankungen des Hörnervenapparates 581.
Influenza 188. 332. 405. 547.
Injektionen durch den Katheter 110.
— von Dämpfen durch die Tuba Eust. 113.
Innerer Gehörgang 58.
Inneres Ohr 74.
— — Mißbildungen 647.
Insekten im Ohre 229.
Instrumentarium zur Warzenfortsatzaufmeißelung 442. 466.
Interferenzotoskop 151.
Intermittens 547.
Intoxikationen, Erkrankungen des Hörnervenapparates bei 580.
Intraaurikulärer Druck 52.
Intrakranielle Erkrankungen otitischen Ursprungs 485.
Intratympanale Eingriffe b. den chronischen Mittelohreiterungen 396. 398.
— Otoskopie 366.
Inzision des Trommelfells bei Adhäsivprozessen 308.
— — multiple 291. 401.
— — bei Katarrhen 262.
— — bei Otitis media acuta 314. 327.
Isthmus des äußeren Gehörganges 10.
— tubae 32.
Itardscher Ohrspiegel 559.

J.

Jodoformbehandlung 382.
Jucken im Ohre 197. 549.
Jugularisthrombose 521. 524.
Jugularisunterbindung 527.

K.

Kalkablagerungen im Trommelfelle 232. 273. 346. 358.
— in d. Trommelhöhle 365.
— im Perioste des inneren Gehörganges 615.
Kalorischer Nystagmus 76. 160.
Kaltwasserkuren 287.
Kanal, Der Eustachsche 32.
Karies d. Schläfebeins 416.
— der Gehörknöchelchen 351. 429.
Karzinom des Gehörorgans 544. 616.
— des äußeren und mittleren Ohres 544.
— des inneren Ohres 616.
— der Parotis 546.
— der Zunge und des Oberkiefers 546.
Katheter 97.
Katheterismus d. Ohrtrompete 95.
— Ersatzverfahren desselben 93. 114.
— Hindernisse dess. 102.
— von der anderen Nasenhälfte aus 103.
— von der Mundhöhle aus 104.
— üble Zufälle dabei 105.
Katzenohr 646.
Kaustische Behandlung bei Mittelohreiterungen 383. 386. 403.
— — der Ohrpolypen 542.
— — bei Nasenrachenaffektionen 568.
Keloid der Ohrmuschel 531.
Keratitis parenchymatosa 608.
Kern, Deitersscher 71.
— des Vestibularis 70.
Kernigsche Flexionskontraktur 504.
Kesselschmiede, Schwerhörigkeit 163. 634.
Keuchhusten 333.
Kiemenfistel 646.
Kirsteinsche Lampe 559.
Klangstäbe 136.
Kleinhirnabszeß 512.
— operative Eröffnung desselben 517.
Kleinhirntumoren, Hörstörungen bei 641.
Knall Ursache d. Taubheit 580.
Kniepinzette 84.
— Sextons zur Extraktion des Hammers 433.
Knochenbildung im Trommelfelle 233.
— in Ohrpolypen 535.
Knochenerkrankungen bei Mittelohreiterung 416.
Knochenleitung 143.
Knochenneubildung und -wucherung in der Labyrinthkapsel 297.
Knochenschere 428.
Kompressionspumpe 107.
Komprimierte Luft, therapeutische Wirkung 90.
Konchotom 571.
Kondylome des äußeren Gehörganges 207.
Kongenitale Mißbildungen des Ohres 645.
Kontrarespirator Guyes 576.
Konversationssprache 139.
Kopfknochenleitung 143.
Kornzangen zur Zertrümmerung von Ohrpolypen 541.
Koryza 567.
Krampf der Binnenmuskeln des Ohres 550.
— der Ohrmuschelmuskeln 550.
— der Tubengaumenmuskeln 550.
Krankenexamen 161.
Krankenprotokoll 173.
Krankenuntersuchung 161.
Kraniotympanale Leitung s. Kopfknochenleitung.
Kretinismus, Hörstörungen bei 610.
Krupöse Entzündung des äußeren Gehörganges 189.
— — der Mittelohrschleimhaut 409.
— — in der Trommelhöhle 409.
Krustenbildung in der Nase 564. 571.
— im äußeren und mittleren Ohr 376. 391.
— am Trommelfelle 376.
— in der Tuba Eustachii 283.
Künstliche Perforation des Trommelfells 288.
Künstliches Trommelfell 393.
Küstersches Operationsverfahren 459.
Kugelscher Versuch 348.
Kugelsches Hörrohr 662.
Kuppelraum der Trommelhöhle s. Attik.
— Recessus epitymp. siehe Attik.

L.

Labyrinth, Ätiologie der Erkrankungen 579.
— Anämie 590.
— Anatomie 55.
— Blutgefäße 66.
— Blutungen in dass. 591. 593.
— Diagnostik 585.
— Eiterungen 485.
— Entzündung 597.
— Erkrankungen dess. 579.
— Erschütterung 632.

Digitized by Google

Labyrinth, Fenster 21.
— forensische Begutachtung 636.
— Hämorrhagie 591.
— Hyperämie 589.
— Karies dess. 426. 485.
— Leukämie 603.
— Mißbildungen 647.
— Nekrose 421. 426.
— Neubildungen 615.
— Physiologie 74.
— Pigment in dems. 592.
— Syphilis 606.
— Verletzungen 630.
Labyrinthäre Taubheit 580. 583.
Labyrinthfisteln 486. 496.
Labyrinthitis 485.
— serosa 486.
Labyrinthkapsel, knöcherne 55.
— — primäre, zirkumskripte Erkrankung ders. 294.
Labyrinthsymptome 491.
Labyrinthwand 21.
— durchscheinende Röte ders. 299.
Lähmung d. Gaumensegels und der Tubenmuskeln 251.
Lamina spiralis ossea 58.
— — membranacea 64.
Laminariakegel und -zylinder für den äußeren Gehörgang 214.
Laminariabougies für die Tube 285.
Langescher Haken 571.
Lautsprache 657.
Lebensversicherung bei Ohrenkrankheiten 557.
Leitersches Hörrohr 662.
Leiterscher Kühlapparat 439.
Leptomeningitis 503.
Leukämie 416. 593. 603.
Levator veli palatini 36.
Levatorwulst 560.
Lichtkegel 87.
Lichtreflex, pulsierender 318.
Ligamentum annulare stapedis 25.
— incudis post. 27.
— mallei anterius 26.
Lindtscher Gaumenhaken 574.
Linea temporalis 445.
Lipom der Ohrmuschel 543.
Löffelchen zur Amboßextraktion 433.
Lokalanästhesie 432. 444.
Lokomotivführer 635.
Lucaes Drucksonde 129. 549.
Luftdruckerkrankungen des Gehörorganes 554.
Luftdusche durch den Katheter 105.
Lufteintreibungen in das Mittelohr 105. 114.
Luftschiffer, Ohraffektionen ders. 554.
Luftverdichtung im äußeren Gehörgange 126.
— — — plötzliche 633.
Luftverdünnung im äußeren Gehörgange 124. 597.
— in der Nase 577.
Lumbalpunktion 505. 507. 597.
Lumen des Gehörganges bei Neugeborenen 11.
Lupus 203. 415.
Lymphgefäßneubildung in der Mucosa 338.

M.

Macula sacculi 59.
— utriculi 59.
Maculae cribrosae 56.
Malaria 547.
Masern 332. 409.
Massage bei Katarrhen 267.
— bei Otalgie 549.
— bei Othämatom 211.
— der Tuba 267.
Masseur Delstanche 125.
— du tympan 125.
Mastalgie 549.
Mastoidealpunkt 546.
Mastoiditis acuta 435.
Meatus auditorius intern. 58.
Membrana flaccida s. Membrana Shrapnelli 14. 27.
— — Perforation 349.
— propria des Trommelfells 16.
— tympani sec. 65.
— vestibularis 64.
Menièresche Krankheit 592.
— Symptome 583.
Meningitis 503. 598.
— cerebrospinalis epidem. 599.
— serosa 506.
— tuberculosa 493.
Metallotherapie 621.
Migräne 549.
Mikroorganismen im Mittelohre 306. 342.
— im Labyrinthe 582.
Mikrotelephon für Schwerhörige 664.
Militärdienstpflicht 158.
Milium im äußeren Gehörgange 544.
Mißbildungen des Gehörorgans 645.
Mittelohr, Affektionen 230. 248.
— Anatomie 11.
— Ätiol., Einteilung 248.
— Blutung, letale 529.
— Epitheliom dess. 545.
— Katarrh 250.
— — adhäsive Form 267.
— — sekretorische Form 251.
— — Therapie 260. 278.
— — „trockener" 293.
— Sklerose dess. 293.
— Topographie 41.
— Untersuchungsmethoden 90.
Mittelohreiterung, akute 316.
— Behandlung 327.
— chronische 337.
— — Behandlung 378.
— — Behandlung der granulösen 385.
— — Operationen während der Eiterung 396.
— — operative Behandlung nach Ablauf 398.
— mit Perforation der Pars flaccida 349.
— granulierende 345.
Mittelohrentzündung, akute 304.
— — eitrige 316.
— chronische eitrige 337.
Mittelohrkrankheiten, Einteilung 248.
Mittelohrschleimhaut 29.
— Anästhesie ders. 550.
— Epidermisierung derselben 371.
— Hyperplasie 269.
— krupöse Entzündung 409.
— Sklerose 293.
— Ulzeration 410.
— Verdichtung und Schrumpfung ders. 267.
— Verkalkung ders. 269.
— Verknöcherung derselben 269.
Mittelohrsekret, eitriges 319. 342.
Mobilisieren des Steigbügels 293.
Monophasie 639.
Mumps 581.
Musc. stapedius 28.
— — Krampf dess. 550.
— — Physiologie 54.
— — Tenotomie 291.

Digitized by Google

Musc. tensor tymp., Anatomie 28.
— — Krampf dess. 550.
— Physiologie 53.
— tensor tymp., Tenotomie dess. 291.
Muskeln der Ohrtrompete 35.
— Krampf ders. 550.
Mykosen des äußeren Gehörganges 191.
Myringektomie 293. 432.
Myringitis acuta 234.
— — bullosa 235.
— chronica 239.
— — sicca 241.
— desquamativa 240.
— granulosa 240.
— haemorrhagica 235. 405.
— traumatica 241.
— villosa 239. 340.
Myringoplastik 402.
Myxödem, Hörstörungen bei 610.
Myxofibrom der Ohrmuschel 531.
— der Schädelbasis 642.
Myxosarcoma intracraniale 546.

N.

Nachbehandlung der Radikaloperation 479.
Nachempfindungen im Ohre 78.
Nackenstarre 504.
Narben im Trommelfelle 358.
— — adhärente 360.
— — multiple Inzision 401.
Narbenkeloid der Ohrmuschel 531.
Narkose 443.
Nasenkatarrh 562.
Nasendusche 566.
— Webersche 566. 572.
Nasenklemmen 100.
Nasenkrankheiten 558.
— Ulzerationen 565.
— Untersuchung 559.
Nasenmuscheln, hypertrophische 565.
— Entfernung ders. 571.
— Resektion der mittl. 577.
Nasennebenhöhlen, Erkrankungen ders. 558. 564.
Nasenpolypen 570.
Nasenrachenkatarrh 562.
— atrophischer 571.
— Allgemeinbehandlung b. chronischem 577.
Nasenrachenpolypen 565.
Nasenrachenraumkrankheiten 558. 562. 573.
Nasenrachentrichter 560.
Nasenscheidewand, Tuberkulose ders. 565.
Nasenspiegel 559.
Nasenverletzungen 577.
Nekrose des Labyrinthes 421. 426.
— des Schläfebeins 416.
— der Gehörknöchelchen 429.
— des Warzenfortsatzes 454.
Nerven des äußeren Gehörganges 9.
— des Mittelohres 31.
— des Trommelfells 17.
Nervöser Ohrschmerz s. Otalgie.
Nervöse Schwerhörigkeit 583.
Nervöses Ohrensausen 624.
Nervus acusticus 67.
— — Ausbreitung in der Schnecke 69.
— — Atrophie dess. 612.
— — zentraler Verlauf 70.
— — Erkrankungen 610.
— — Neubildungen 615.
— — Mißbildungen 647.
— — Neuritis dess. 612.
— — Rheumatische Erkrankungen dess. 611.
— — Sarkom des 642.
— — Zerreißung dess. 633.
Neubildungen des Gehörganges 543.
— des Mittelohrs 543.
— des inneren Ohres 615.
— der Ohrmuschel 531. 544.
— am Trommelfell 234.
— der Tuba Eust. 544.
— am Warzenteil 543.
Neuralgie des Plexus tympanicus 547.
Neuralgia mastoidea 547.
Neuritis des Hörnerven 612.
— optica s. Neuroretinitis.
Neurofibromatosis multiplex 615. 643.
Neurome des Akustikus 615.
Neuroretinitis 495. 504. 512. 521. 641.
Neurosen, motorische, des Schalleitungsapparates 550.
— vasomotorische 619.
— des inneren Ohres 617.
— des schalleitenden Apparates 546.
— der Trommelhöhle 547.
— traumatische 633.
Nische der fenestra cochleae 21.
Nische, Veränderungen derselben 270.
Niveaulinie am Trommelfelle bei Mittelohrkatarrh 253.
Noma auriculae 213.
Nonnensausen 628.
Nystagmus 76. 160. 491. 504. 512. 584. 641. 655.

O.

Obertöne der Stimmgabel 145.
Objektive Ohrgeräusche 628.
Ohrbäder 313.
Ohrblutgeschwulst 208.
Ohrblutungen 529.
Ohreiterung s. eitrige Entzündung 316.
Ohrenfluß 319. 342.
— antiseptische Behandlung 329. 381.
— kaustische Behandlung 383.
— profuser 437.
— trockene Behandlung 385.
Ohrenkrankheiten, Allgemeines 161.
— Ätiologie ders. 161.
Ohrensausen s. subjekt. Geräusche.
Ohrenschmalz s. Zerumen.
Ohrenschmalzdrüsen 8.
Ohrenschmalzpfropf 175. 218.
Ohrenschmerz s. Otalgie.
Ohrenspiegel 81.
Ohrenspiegelbefund, normaler 85.
Ohrenspiegeluntersuchung 83.
Ohrfeigen, Trommelfellrupturen 247. 633.
Ohrkatheter 97.
Ohrlupe 82.
Ohrmanometer 50.
Ohrmuschel, Anatomie 2.
— Angiome 532.
— Deformität 645.
— Dermatitis traumatica 178.
— — congelationis 180.
— — erysipelatosa 179.
— — phlegmonosa 179.
— Ekthyma ders. 194.
— Ekzem 194.
— Epitheliom ders. 544.
— Erfrierung 180.
— Erkrankungen 174.
— Fibrome 531.

Digitized by Google

Ohrmuschel, Gangrän 213.
— Herpes Zoster 181. 202.
— Hyperämie 177.
— Läsionen 551.
— — forensische Begutachtung ders. 556.
— Lupus 203.
— Mißbildungen 645.
— Muskeln ders. 3.
— — spastische Kontraktionen ders. 550.
— Neubildungen ders. s. Neubildungen.
— Neuralgie ders. 546.
— Pemphigus 213.
— Perichondritis ders. 211.
— Phlegmone ders. 179.
— Physiologie 44.
— Psoriasis ders. 194.
— Syphilis ders. 206.
— Variola ders. 181.
— Verletzungen 551.
Ohrpinzette 84.
Ohrpolypen 532.
— Alkoholbehandlung 542.
— galvanokaustische Behandlung 541.
— Operationen 537.
— Struktur 533.
— Ursprungsstelle 536.
Ohrschwindel 645.
Ohrspritze 112. 379.
Ohrtrichter 82.
— pneumatischer v. Siegle 89.
Ohrtrompete 32, s. Tuba Eust.
Oppenheimsches Rückenphänomen 504.
Ossiculum Sylvii 23. 25.
Ossifikation der Ohrmuschel 544.
Ossifikationslücke im knöchernen Gehörgange 7.
Osteome des Warzenfortsatzes 543.
Osteomyelitis 436. 519. 631.
Osteophlebitispyämie 523.
Osteosarkom 535. 544.
Osteosklerose des Warzenfortsatzes 38. 454. 470.
Ostitis mastoidea 455.
Ostium pharyng. tubae 34. 96. 561.
— tympanic. tubae 33.
— — Ausschabung desselben 469.
Otalgie 546. 620.
Othämatom 209.
Othämatoma acutum simplex 304.
Otitis externa circumscripta 181.
Otitis externa crouposa 189.
— — diffusa 185.
— — follicularis 181.
— — haemorrhagica 188.
— — mycosa 191.
— — parasitica 191.
— infectiosa 312. 523.
— intermittens 547.
— interna 597.
— labyrinthica 485. 597.
— media acuta 304.
— — — im Säuglings- und Kindesalter 331.
— — — suppur. 316.
— — catarrhalis 250.
— — — chronica 267.
— — haemorrhagica 305.
— — septica 312. 523.
— — serosa 251.
— neonatorum 331.
— — chron. suppur. 337.
— — desquamativa 369.
— — ex Influenza 405.
— — granulosa 385.
— — scarlat. und diphth. 406.
— — syphilitica 415.
— tuberculosa 410.
Otolithen 62.
Otomykosis 191..
Otophon 663.
Otoplastik 205.
Otorrhöe s. Ohrenfluß.
Otosklerose 293.
Otoskopie, intratympanale 366.
— Technik 83.
Oxyekoia 617.
Ozaena 571.

## P.

Pachydermie der Ohrmuschel 197.
Pachymeningitis circumscripta externa 502.
— — interna 502.
— purul. ext. 499.
— — interna 502.
Panotitis 495. 601.
Papillome im Gehörgange 543.
Paracusis 618.
— duplicata 618.
— loci 618.
— Willisii 309.
Paralyse, progressive 645.
Parasiten im Ohre 160.
Parazentese des Trommelfells 262. 314. 327.
— galvanokaustische 289.
— — bei Katarrhen des Mittelohres 262. 397.
Parazentese, galvanokaustische bei Otitis media acuta 314.
— — bei Myringitis 238.
— — bei Otitis media acuta suppur. 327.
Parazentesennadel 262.
Parotitis epid. s. Mumps 581.
Parotisabszeß 420.
Paukenröhrchen 112. 388.
Pemphigus der Ohrmuschel 213.
Pelvis ovalis 21.
Perforation der Shrapnellschen Membran 349. 397.
— — — Behandlung der Mittelohreiterung bei 387.
— des Trommelfells, Befunde 343.
— — Anlegung einer zweiten Perforation 397.
— — Erweiterung kleiner Perforationen 396.
— — Herbeiführung einer die Perforation verschliessenden Narbe 402.
— — persistente 367.
— — künstliche 288.
— — — galvanokaustische 289. 403.
— — Offenhalten derselben 403.
— — Verschluß derselben durch Narbengewebe 357.
Perforationsgeräusch 110.
Perhydrolbehandlung 329. 381.
Perichondritis auriculae 211.
Periostitis mast. 452.
Perkussion des Warzenfortsatzes 438.
Perlgeschwulst am Trommelfelle 230. 233.
Perzeptionsdauer d. Stimmgabeltöne 144.
Pharyngitis 562.
Pharyngoskop 560.
Pharynxtonsillotom 575.
Pharynxtonsille 573.
Phonograph 650.
Phthisis der Mittelohrschleimhaut 410.
Pigmentflecken im Trommelfelle 233.
Pigmentierung im Labyrinthe 592.
Pilokarpinkuren 596. 601. 603. 609. 622. 626.
Pilzwucherung im Gehörgang 191.
Pinzette 84.

Digitized by Google

Pinzette zur Extraktion d. Gehörknöchelchen 433.
Pityriasis alba 194.
— versicolor 194.
Plastik nach der Radikaloperation 470.
Plexus tympanicus 32.
— — Neuralgie dess. 547.
Plikotomie 290.
Pneum. Kabinette 279.
— Trichter s. Sieglescher Trichter 89.
Pneumomassage des Trommelfells 128.
— des Mittelohrs 128. 302.
Politzerschen Verfahren 114. 120.
— — Dämpfe mittels desselben 122.
— — therapeut. Wert desselben 117.
— — — bei Mittelohrkatarrhen 261. 279.
— — — bei Otitis med. acuta 314.
— — — bei Otitis med. acuta supp. 328.
— — — bei Otitis med. acuta im Säuglings- und Kindesalter 336.
— — — bei Otitis med. supp. chron. 379.
— — — bei den Affektionen der Nebenhöhlen der Nase 577.
Politzers Hörmesser 130.
Polyneuritis cerebralis menieriformis 595.
Polyotie 645.
Polypen im Ohr s. Ohrpolypen.
— der Nase 570.
— des Nasenrachenraumes 565.
Polypenschlinge 538. 571.
Polypenschnürer 571. 575.
Polypenzange 541.
Ponstumoren, Hörstörungen bei 641.
Porus acusticus internus 58.
Probeinzision bei Sinusthrombose 526.
Probepunktion bei Hirnabszeß 516.
Process. brevis mallei 22. 86.
— cochleariformis 22. 28.
— mastoid., Anatomie 37.
— — Trepanation 458.
— styloid. 20.
Progressive Schwerhörigkeit 300.
— nervöse Schwerhörigkeit 614.
Promontorium 21.
Prothesen 545. 661.
Protecteur facial 498.
Pruritus des äußeren Gehörganges 197. 549.
Prussakscher Raum 14. 27.
— — akute Abszesse im 326.
— — Cholesteatome im 375.
— — Eiterung im 350.
Psammom der Dura mater 543. 642.
Pseudo-Menière 585.
Psoriasis 194.
Psychische Störungen bei Accumulatio ceruminis 175.
— — nach Mastoidoperationen 484.
Psychosen 625.
Pulsatorische Bewegung des Trommelfells 317.
Pulsierender Reflex am Trommelfelle 318.
Pulverbläser 381.
Pulverförmige Medikamente 381.
Punktion des runden Fensters 590.
Pyämie 521.
Pyramis vestibuli 55.

## R.

Rachen, Krankheiten dess. 558. 562. 573.
Rachenmandel, Hypertrophie ders. 573.
Rachenmündung der Ohrtrompete 34. 96. 561.
Rachenraum, Digitaluntersuchung dess. 561. 574.
Rachenspiegel 560.
Rachentonsille 573.
Radiärfasern des Trommelfells 16.
Radikaloperation 450. 458. 459.
Railway-Spine 633.
Ramus cochleae 67.
— vestibuli 67.
Rarefacteur Delstanche 89. 126.
Rasselgeräusche bei d. Auskultation des Mittelohres 109.
Recessus epitymp. s. Attik.
— hypotymp. 11.
— sacculi 55.
— utriculi 55. 59.
Recklinghausensche Neurofibromatosis 643.
Reflektor 82.
Reflexhusten 224.
Reflexneurosen bei Ohrenkrankheiten 619. 625.
Reflexpsychosen 625.
Reisnersche Membran 64.
Resonanz d. eigen. Sprache s. Autophonie 166.
Respirationsbewegungen am Trommelfelle 51.
Retinitis pigmentosa 621. 649.
Retraktion des Trommelfells 254. 272.
Retroaurikuläre Operationsöffnungen, Methoden zum Verschluß ders. 478.
Retronasalkatarrh 564.
Retronasale Polypen 570.
Retropharyngealabszeß 420.
Rhachitische Veränderungen im Labyrinthe 609.
Rheumatische Akustikuslähmung 611.
Rhinitis acuta 562.
— chronica 563.
— atrophicans 571.
— — hypertroph. 564.
Rhinoscopia anterior 559.
— posterior 560.
Rhinosklerom 571.
Rhinoskopie 559.
Ringmesser 433. 540. 575.
Rinnescher Versuch 148.
Rivinischer Ausschnitt 5. 14.
Röntgenographie des Gehörorganes 632.
Rosenmüllersche Grube 96.
Rundzellenpolypen 534.
Ruptur des Trommelfells 241.
— — durch Luftdusche 117.
— — durch Ohrfeigen 247.
Ruttinsche Schlinge 538.

## S.

Saccus endolymphaticus 65.
— Empyem dess. 493. 500.
Sacculus 59.
Saemannsche Wasserdusche 123.
Salizylpräparate, Ohrenerkrankungen nach Genuß derselben 580.
Salmiakdämpfe 113.
Sarkom des Mittelohres 544.
— der Ohrmuschel 544.
— des Gehirnes 642.
Saugglocke, Klappsche 313.
Saugtherapie 440.
Scala tympani 58.



Digitized by Google

Scala vestibuli 58.
Scarlatinös-diphtheritische Mittelohreiterung 406.
Schädelbasistumoren, Hörstörungen bei 641.
Schädelfissuren 552. 633.
Schädelgrube, mittlere, Eröffnung ders. 449.
Schädelverletzungen 552. 632.
Schalleinwirkung, heftige 633.
Schallempfindender Apparat, Erkrankungen dess. 579.
Schallfänger 663.
Schalleitung durch d. Luft 130.
— durch die Kopfknochen 143.
Schalleitungsapparat, Anatomie 2.
— Bildungsanomalien 647.
— Krankheiten 174.
— Neubildungen 531.
— Neurosen 546.
— Physiologie 44.
— Topographie 41.
— Traumen 551.
Scharfhörigkeit 618.
Scharlach-Diphtherie 406.
Schilddrüsenbehandlg. 610.
Schimmelpilze im Gehörgange 191.
Schläfelappenabszeß 509.
— operative Eröffnung desselben 515.
Schleimhaut der Trommelhöhle 29.
— der Tuba Eustachii 35.
Schleimpolster im Ohre 31.
Schleimpolypen 534.
Schlingenschnürer 538.
— für die Nase 571. 575.
Schlunddusche 566. 572.
Schmerz bei Ohrerkrankungen 165.
Schnecke, Anatomie 57.
— Exfoliation 426.
— Karzinom 616.
— Physiologie 77.
— Verknöcherung 598. 602.
Schützer nach Stacke 466.
Schußverletzung des inneren Ohres 632.
— des Schalleitungsapparates 553.
Schwabachscher Versuch 144.
Schwartzesche Methode der Antrumeröffnung 470.
Schwerhörigkeit, progressive nervöse 614.
Schwindel bei Ohrkrankheiten 632.
— bei Labyrinthverletzung 634.
— beim Ausspritzen des Ohres 380.
Seborrhöe 177.
Seebäder 287.
Sehnenring s. Annulus tendin. 16.
Sekret, Beschaffenheit bei der eitrigen Mittelohrentzündung 319. 342.
Senkung d. hinteren, oberen Gehörgangswand 419. 437.
Senkungsabszesse 419.
Sensorische Aphasie 638.
Sensorisches Zentrum 638.
Sepsis 521.
Septikämie, otitische 521.
Septikopyämie 521.
Septische Allgemeininfektion 312.
Septum narium 559.
Sequesterbildung im Ohre 402.
Sequestrotomie 428.
Seröse Ansammlung im Mittelohre 253.
Sextonsche Pinzette 433.
Sexualstörungen, Beziehung ders. zu Erkrankungen d. Gehörorgans 582.
Shrapnellsche Membran 14. 27.
— — Perforation ders. 349.
Sieglescher Trichter 89.
Signaltaubheit bei Eisenbahnbediensteten 635.
Simulation d. Schwerhörigkeit 153.
Sinusarrosion 531.
Sinusblutung 531.
Sinus caroticus 21. 31.
— cavernosus, Thrombose 522.
— petro-squamosus 519.
— petrosus superior 519.
— phlebitis, Operation 524.
— sigmoideus 41.
— — Thrombose 522.
— transversus 40.
— — Verletzung dess. 449.
— — Vorlagerung dess. 41.
— tympani 22.
Sinuserkrankungen 519.
Sinusoperation 524.
Sinusschützer 525.
Sinusthrombose, otitische 519.
Sonden 85.
Sondierung des äußeren Gehörganges 214.
Sondierung der Nase 577.
— des Pharynx 561.
Spina supra meatum 40.
Sporn des Fazialis 462.
Sprachunterricht der Taubstummen 660.
Sprachverständnis 138.
Spülflüssigkeiten, antiseptische 381, s. auch antiseptische Behandlung.
Stackesche Operation 470.
Stackescher Schützer 466.
Stahlzylinder, Königscher 132.
Stapediussehne 28.
— Durchschneid. ders. s. Tenotomie.
Stapes, Anatomie 23.
— Ankylose 294. 296.
— Extraktion 303. 434.
— Karies 351. 429.
— Luxation 470.
— Mobilisierung 293.
Statischer Sinn 74.
Stauungsbehandlung 313. 440.
Stauungsbinde, Biersche 313. 440.
Stauungspapille s. Neuroretinitis.
Steigbügel s. Stapes.
Steigbügelplatte 23.
Stimmgabelprüfung 132. 144. 586.
Stirnhöhlenempyem 577.
Stria malleolaris 16.
Striae acusticae 71.
Strikturen des äußeren Gehörganges 213. 388.
— des Tubenkanals 283.
Stummheit, idiotische 657.
Subjektive Gehörsempfindungen s. Geräusche, subj.
— — symptomatische Behandlung ders. 626.
Sulcus spiralis int. 64.
— tympanicus 12.
Sulkusreflex 88.
Sutura mastoideo-squamosa 5. 37.
— petro-squamosa 6. 18.
Sympathische Ohrerkrankungen 621.
Symptomenkomplex, Menièrescher 583.
Synechieen im Mittelohr 360, s. auch Adhäsionen.
— Durchtrennung derselben 398.
Synechotom 399.
Synechotomie des Stapesschenkels 293. 400.
Synostose des Stapes 270.

Digitized by Google

Syphilis 415. 606.
— Hirnerkrankung 639.
— cutanea des Ohres 206.
— des inneren Ohres 606.
— hereditaria 609.
Syphilitische Mittelohreiterung 415.

T.

Tabes dorsalis 644.
Tamponade bei Mastoiditis 450.
— bei der Radikaloperation 479.
Tamponlose Behandlung 481.
Taschenfalte, hintere und vordere 14. 15.
Taubheit, apoplektiforme 594.
— chronische progressive labyrinthäre 614.
— bei Hirntumoren 640.
— bei Hysterie 620.
— Konstatierung einseitiger 152.
— leukämische 603.
— — simulierte 153.
— bei Mittelohraffektionen 275.
— plötzliche bei der Menièreschen Krankheit592.
— psychische 657.
— plötzliche durch Schreck 580.
— totale, für Sprache 587.
Taubstummenanstalten659.
Taubstummenstatistik 649. 651.
Taubstummenunterricht 656.
Taubstummheit 648.
Taucher, Ohrenerkrankungen ders. 554.
Tegmen tympani 18.
Telephon 635.
Temperatur des Gehörganges 45.
Tenotom 292.
Tenotomie d. Tensor tymp. 291. 401. 597.
— des M. stapedius 291.
Tensor veli palatini 36.
— tymp., Anatomie 28.
— — Sehne dess. 28.
— — klonische Krämpfe 550.
Thierschsche Transplantation 477.
Thrombose des Sin. cavernosus 522.
— — — petros. inf. 522.
Thrombose des Sin. petros. sup. 522.
— — — transversus 521.
— d. V. jugul. 521.
Thyreoidintherapie 303.
Tic convulsif 550.
Tondefekte, partielle 587.
Toninseln 655.
Tonlücken 655.
Tonsilla pharyngea 573.
Tonsillotomie 575.
Tontaubheit 639.
Topographie d. Mittelohres 41.
Toxische Neuritis 580. 612.
Toynbeesches Trommelfell 394.
Toynbees Versuch 95.
Tractus spiralis foraminulentus 58.
Transfert 621.
Transplantation, intraaurikuläre 477.
Traumen des inneren Ohres 630.
— — — gerichtsärztliche Begutachtung 636.
— des Schalleitungsapparates 551.
— — forensische Begutachtung 555.
— des Trommelfells 244.
— — — forensische Bedeutung 245.
— des Vestibularapparates 634.
— — forensische Bedeutung 636.
— des äußeren Gehörgangs 220.
— forensische Bedeutung ders. 245.
— der Nase und ihrer Nebenhöhlen 577.
Traumatische Neurosen 663.
Trigeminus, Reflexe 625.
Trigeminusneuralgie 320. 546. 645.
Trockenbehandlung des Ohrenflusses 385.
Trommelfell, Abszeßbildung 236. 317.
— Adhäsion s. Adhäsion.
— akute Entzündung 234.
— Anatomie 12.
— Aneurysma 234.
— Angiom 234.
— Atrophie 255. 274.
— Befund, normaler 85.
— — patholog. 167.
— Bildungsanomalien 647.
— Blasenbildung 235.
Trommelfell, Cholesteatom 230. 233.
— chronische Entzündung 232. 239.
— Cyste 233.
— Einziehung 254. 272.
— Ekchymosen dess. 231. 234.
— Entzündung 230. 231. 234.
— Erkrankungen 230.
— Exsudatsäcke an dems. 308.
— Exzision 289.
— Gefäße dess. 17.
— Gelber Fleck desselben 86.
— Granulationen 239. 385.
— Gumma 234.
— Hämorrhagien an dems. 231.
— Histologie 15.
— Hyperämien 231. 234.
— Hyperästhesie und Anästhesie 549.
— Kalkablagerungen 233. 346. 358. 273.
— Knochenbildung 233.
— künstliche Perforation 288.
— künstliches 393.
— Lichtkegel 87.
— Nabel dess. 13.
— Naevus 234.
— Narben 358.
— Neubildung 234. 544.
— Papel 234.
— papilläre Exkreszenzen an dems. 239.
— Parazentese 262.
— Perforationen 317. 343.
— — multiple 344.
— — persistente desselben 367.
— Perlbildung an demselb. 230. 233.
— Physiologie 46.
— Pigment in dems. 233.
— Polypen an dems. 532.
— Radiärfasern dess. 16.
— Respirationsbewegung 51.
— Retraktion 254. 272.
— Rupturen, forensische Bedeutung ders. 245.
— traumat. Perforat. dess. 241.
— Tasche, hintere 14.
— — vordere 15.
— Trübungen 272.
— Tuberkel 234.
— Veränderungen an der Epidermisschichte 230.

Digitized by Google

Trommelfell, Veränderungen an der Kutisschichte 231.
— — der Schleimhautschichte 234.
— — der Substantia propria 232.
— Verbrennung und Anätzung dess. 554.
— Verbrühung dess. 554.
— Verdickung 232.
— Verdünnung 255.
— Verkalkung 232. 273. 346. 358.
— Verknöcherung desselb. 233.
— Verletzung 244.
— Vorwölbung dess. 308. 317.
— Wölbungsanomalien 254. 273.
— Zerreißung dess. 241. 244, s. Rupturen.
— Zirkulärfasern dess. 16.
Trommelfellfalte, hintere Durchschneidung 290. 597.
Trommelfellfalz 12.
Trommelhöhle, Anatomie 11.
— Bildung von getrennten Räumen in der 364.
— Bildungsanomalien 647.
— Erkrankungen 248.
— Freilegung ders. 467.
— Fremdkörper in derselben 228.
— Gefäße und Nerven 31.
— Luftdruckschwankungen in derselben 52.
— Physiologie 46.
— Schleimhaut ders. 29.
— Verletzungen ders. 552.
— — forensische Beurteilung ders. 556.
Trommelhöhlenraum, ober. Rec. epitymp. Attic 19. 27.
Trommelhöhlenspiegelchen 366.
Trommelhöhlenwände 11. 19.
Tuba Eustachii auditiva, Anatomie 32.
— — knöcherner Teil 32.
— — knorpeliger Teil 32.
— — Atresie 283.
— — Bougierung 267. 285.
— — Fremdkörper 228.
— — Gefäße 37.
— — Geschwürsbildung an derselben 283.
— — Isthmus ders. 32.
— — Katarrh 251. 259.
Tuba Eustachii, Katheterismus derselben 95.
— — Mißbildungen 647.
— — Muskeln ders. 35.
— — Neubildungen a. derselben s. Neubildungen 544.
— — Ostium pharyngeum 33. 96.
— — tympanic. 34.
— — Physiologie 51.
— — Schleimhaut 35.
— — Striktur 283. 647.
— — Veränderungen bei d. Mittelohreiterung 340.
— — Verletzung ders. 553.
— — Verschluß ders. 283.
— — Unwegsamkeit 251. 283.
Tubenfaszien 37.
Tubenkatarrh, Behandlung 259. 283.
Tubenmassage, innere 287.
— Spasmen 550.
Tubenverschluß s. Atresie.
Tubenwulst 96.
Tuberkelbazillen im Ohrenflusse 413.
Tuberkulöse Mittelohreiterung 410. 461.
Tympanum proprium 12.
— secundarium 21.
Typhöse Mittelohreiterung 403.

U.

Ulcus septi nasi perfor. 565.
Unterbinden der Jugularis 527.
— der V. facialis communis 528.
Untersuchungsmethoden d. Ohres 80.
Utriculus 59.

V.

Valleix's Mastoidealpunkt 546.
Valsalvascher Versuch 93.
Variola 181.
Varixbildung am Trommelfelle 543.
Ventrikelpunktion 508.
Verband 447.
Verbrennung des Gehörganges 554.
Verbrühung des Ohres 554.
Verengerungen der Tuba 283.
Vererbung d. Schwerhörigkeit 162. 298. 582. 648.
Verknöcherung der Ohrmuschel 544.
Verletzungen des Schalleitungsapparates 551.
— — forensische Begutachtung ders. 555.
— der Nase und ihrer Nebenhöhlen 578.
Verwachsung der Gehörknöchelchen s. Ankylose.
Verwandtschaftsehen 648. 649.
Vestibulum, Anatomie 55.
— Funktionsprüfung 157.
— Physiologie 74.
— Funktion bei Taubstummen 655.
— Funktionsstörungen desselben 584.
— Traumen 634.
Vertigo ab aure laesa 583.
Vibrationsmasseur 128.
Vorhof s. Vestibulum.
Vorhofsäckchen 59.

W.

Wachstum des knöchernen Gehörganges 5.
Warzen im Gehörgange 543.
Warzenfortsatz 37.
— Abszeß im 435.
— Anatomie 37. 435.
— Aufmeißelung dess. 442.
— — Indikation für dieselbe 441.
— Druckempfindlichkeit 436.
— Empyem dess. 435.
— Entzündung 435. 453.
— Epitheliom dess. 545.
— Erkrankungen dess. 435.
— Eröffnung bei akuten Prozessen 442.
— — bei chronischen Prozessen 458.
— Fistelöffnungen 420.
— Fluktuation über demselben 436.
— Gummata dess. 544.
— Karies und Nekrose 454.
— Nekrose dess. 454.
— Neubildungen an dems. s. Neubildungen.
— Neuralgie dess. 549.
— Ödem über dems. 436.
— Operationen, Nachbehandlung 450. 479.
— — Technik 445. 465.
— Osteom 543.
— Periostitis mastoid. 452.
— Perkussion dess. 438.
— Tuberkulose dess. 461.
— Verkümmerung 647.
— Verletzung dess. 552.

Digitized by Google

Wasserdämpfe 113.
Wasserleitungen des Labyrinthes 65.
Wasserstoffsuperoxydbehandlung 329. 381.
Wasserstrahlgebläse 107.
Wattekügelchen von Yearsley und Erhard 393.
Weberscher Versuch 146.
Westphalsches Symptom 505.
Wildesche Drahtschlinge 538.
Wildescher Schnitt 448.453.
Wolfsrachen 647.
Worttaubheit 638.

## Z.

Zeichen- und Gebärdensprache 657.
Zerebrale Hörstörungen 636.
Zerebralsymptome 499 ff.
Zerebrospinalflüssigkeit, Ausfluß aus d. Ohre 553.
Zerstäubungsapparat nach v. Tröltsch 567.
Zerumenabsonderung, mangelnde 177.
Zeruminaldrüsen 8.
Zeruminalpfröpfe 175. 218.
Zervikookzipitalneuralgie 546.
Zirkulärfasern d. Trommelfells 16.
Zufälle, üble, beim Ausspritzen 380.
— — beim Katheterisieren 105.
Zyanose der Ohrmuschel 178.
Zylindrom der Ohrmuschel 543.
Zysten in Ohrpolypen 534.
— der Ohrmuschel 544.
— des Kleinhirns 641.
Zystenbildung in der Mittelohrschleimhaut 338.
— an der Ohrmuschel 544.

Digitized by Google

Digitized by Google

Verlag von FERDINAND ENKE in Stuttgart.

# Geschichte

der

# Ohrenheilkunde.

Von

Hofrat Prof. Dr. **A. Politzer.**

**Zwei Bände.**

**I. Band. Von den ersten Anfängen bis zur Mitte des neunzehnten Jahrhunderts.**

Mit 31 Bildnissen auf Tafeln und 19 Textfiguren.

gr. 8°. 1907. geheftet M. 20.—; in Leinwand gebunden M. 22.—

---

# Die anatomische und histologische Zergliederung des menschlichen Gehörorgans im normalen und kranken Zustande

für Anatomen, Ohrenärzte und Studierende.

Von

Hofrat Prof. Dr. **A. Politzer.**

Mit 164 Holzschnitten und 1 in den Text gedruckten Tafel.

gr. 8°. 1889. geheftet M. 10.—

Digitized by Google

Verlag von FERDINAND ENKE in Stuttgart.

## Lehrbuch der Ohrenheilkunde

**für Studierende und Ärzte.**

Von

**Prof. Dr. K. Bürkner.**

Mit 136 Holzschnitten. gr. 8°. 1892. geh. M. 9.—

## Lehrbuch

der

## Chirurgischen Krankheiten des Ohres.

Von

**Geh. Rat Prof. Dr. H. Schwartze.**

Mit 129 Holzschnitten. gr. 8°. 1885. geh. M. 11.—

(Sonderausgabe der „Deutschen Chirurgie" Liefg. 32)

# GESCHICHTE DER MEDIZIN.

Von

**Prof. Dr. M. Neuburger.**

**Zwei Bände.**

**I. Band.**

gr. 8°. 1906. geh. M. 9.—; in Leinwand gebunden M. 10.40.

**II. Band. 1. Hälfte.**

gr. 8°. 1908. geh. M. 5.40.

Digitized by Google

Verlag von FERDINAND ENKE in Stuttgart.

# Physikalische Therapie
## in Einzeldarstellungen

herausgegeben von

**Dr. Julian Marcuse** und **Doz. Dr. A. Strasser**
Spezialarzt f. physikal. Therapie in München — an der Universität Wien

unter Mitarbeit von

Prof. Dr. **A. Albu**, Berlin, Dr. **M. Bircher-Benner**, Zürich, Geh. Rat Prof. Dr. **L. Brieger**, Berlin, Doz. Dr. **A. Bum**, Wien, Dr. **B. Buxbaum**, Wien, Doz. Dr. **H. Determann**, Freiburg i. B.-St. Blasien, Dr. **O. Fellner**, Wien, Dr. **A. Foges**, Wien, Doz. Dr. **F. Frankenhäuser**, Berlin, Dr. **R. Friedländer**, Wiesbaden, Prof. Dr. **J. Glax**, Abbazia, Doz. Dr. **M. Herz**, Wien, Doz. Dr. **R. Kienböck**, Wien, Doz. Dr. **D. O. Kuthy**, Budapest, Dr. **A. Laqueur**, Berlin, Doz. Dr. **A. Martin**, Zürich, Dr. **S. Munter**, Berlin, Prof. Dr. **H. Rieder**, München, Prof. Dr. **H. Rosin**, Berlin, Prof. Dr. **G. Sittmann**, München, Doz. Dr. **K. Ullmann**, Wien, Hofrat Prof. Dr. **W. Winternitz**, Wien, Doz. Dr. **J. Zappert**, Wien.

Erschienen sind:

1. Heft. **Physiologische Grundlagen der Hydro- und Thermotherapie.** Von Hofrat Prof. Dr. *W. Winternitz.* Mit 11 Abbildungen im Text. gr. 8°. geh. M. 2.—, in Leinw. geb. M. 2.60.
2. Heft. **Technik und Methodik der Hydro- und Thermotherapie.** Von Dr. *J. Marcuse.* Mit 62 Textabbildungen. gr. 8°. 1907. geh. M. 3.60, in Leinw. geb. M. 4.20.
3. Heft. **Luft- und Sonnenbäder.** Von Dr. *J. Marcuse.* Mit 17 Textabbildungen. gr. 8°. geh. M. 3.—, in Leinw. geb. M. 3.60.
4. Heft. **Physiologie und Technik der Massage.** Von Dozent Dr. *A. Bum.* Mit 23 Abbildungen im Text. gr. 8°. geh. M. 1.20, in Leinw. geb. M. 1.80.
5. Heft. **Heilgymnastik.** Von Dozent Dr. *M. Herz.* Mit 38 Abbildungen. gr. 8°. geh. M. 1.80, in Leinw. geb. M. 2.40.
6. Heft. **Radiotherapie, ihre biologischen Grundlagen, Anwendungsmethoden und Indikationen. Mit einem Anhang: Radiumtherapie.** Von Privatdoz. Dr. *R. Kienböck.* Mit 178 Abbildungen im Text. gr. 8°. geh. M. 4.80, in Leinw. geb. M. 5.40.
7. Heft. **Die physiologischen Grundlagen und die Technik der Elektrotherapie.** Von Dr. *F. Frankenhäuser.* Mit 150 Abbildungen im Text. gr. 8°. geh. M. 2.80, in Leinw. geb. M. 3.40.
8. Heft. **Balneotherapie.** Von Prof. Dr. *J. Glax.* gr. 8°. geh. M. 2.40, in Leinw. geb. M. 3.—
9. Heft. **Klimatotherapie.** Von Prof. Dr. *J. Glax.* gr. 8°. geh. M. 1.40, in Leinw. geb. M. 2.—
10. Heft. **Physikalische Therapie der Erkrankungen des Herzens und der Gefässe.** Von Prof. Dr. *G. Sittmann.* gr. 8°. geh. M. 2.20, in Leinw. geb. 2.80.

Digitized by Google

11. Heft. **Physikalische Therapie der Erkrankungen der Respirationsorgane.** Von Prof. Dr. *H. Rieder.* Mit 2 Abbildungen im Text. gr. 8°. geh. M. 3.—, in Leinw. geb. M. 3.60.
12. Heft. **Physikalische Therapie der Erkrankungen der Verdauungsorgane.** Von Dr. *B. Buxbaum.* gr. 8°. geh. M. 2.40, in Leinw. geb. M. 3.—
13. Heft. **Physikalische und diätetische Therapie der Gicht.** Von Dr. *S. Munter.* gr. 8°. geh. M. 1.80, in Leinw. geb. M. 2.40.
14. Heft. **Physikalische und diätetische Therapie der Zuckerharnruhr.** Von Dr. *S. Munter.* gr. 8°. geh. M. 1.60, in Leinw. geb. M. 2.20.
15. Heft. **Physikalische Therapie der Anämie und Chlorose. Basedowsche Krankheit.** Von Prof. Dr. *H. Rosin.* gr. 8°. geh. M. —.60, in Leinw. geb. M. 1.20.
16. Heft. **Physikalische Therapie der Fettsucht.** Von Privatdozent Dr. *Alois Strasser.* gr. 8°. geh. M. 1.—, in Leinw. geb. M. 1.60.
17. Heft. **Physikalische Therapie der Skrofulose.** Von Dozent Dr. *D. O. Kuthy.* gr. 8°. geh. M. 1.60, in Leinw. geb. M. 2.20.
18. Heft. **Physikalische Therapie der Erkrankungen des Zentralnervensystems inklusive der allgemeinen Neurosen.** Von Dozent Dr. *H. Determann.* gr. 8°. geh. M. 3.—, in Leinw. geb. M. 3.60.
19. Heft. **Physikalische Therapie der Erkrankungen der peripherischen Nerven.** Von Dr. *R. Friedländer.* gr. 8°. geh. M. 1.20, in Leinw. geb. M. 1.80.
20. Heft. **Physikalische Therapie der Erkrankungen der Muskeln und Gelenke.** Von Prof. Dr. *L. Brieger* und Dr. *A. Laqueur.* gr. 8°. geh. M. 2.20, in Leinw. geb. M. 2.80.
22. Heft. **Physikalische Therapie der Erkrankungen der weiblichen Sexualorgane.** Von Dr. *Arth. Foges* und Dr. *O. O. Fellner.* Mit 6 Abbildungen im Text. gr. 8°. geh. M. 1.60, in Leinw. geb. M. 2.20.
23. Heft. **Die physikalische Therapie im Kindesalter.** Von Privatdozent Dr. *J. Zappert.* gr. 8°. geh. M. 2.20, in Leinw. geb. M. 2.80.
24. Heft. **Physikalische Therapie der akuten Infektionskrankheiten.** Von Privatdozent Dr. *A. Martin.* Mit 5 Textabbildungen. gr. 8°. geh. M. 3.—, in Leinw. geb. M. 3.60.
25. Heft. **Physikalische Therapie der Krankheiten der Niere und Harnwege.** Von Privatdoz. Dr. *A. Strasser.* gr. 8°. geh. M. 2.—, in Leinw. geb. M. 2.60.
26. Heft. **Grundzüge der Ernährungstherapie.** Von Prof. Dr. *A. Albu,* Berlin. gr. 8°. geh. M. 2.—, in Leinw. geb. M. 2.60.

---

Noch nicht erschienene Hefte, deren Ausgabe jedoch für die nächsten Monate in Aussicht gestellt werden kann:

21a-b. Heft. **Physikalische Therapie der Haut- und Geschlechtskrankheiten.** Von Doz. Dr. *K. Ullmann,* Wien.

27. Heft. **Diätetik und physikalische Heilkräfte als therapeutische Wirkungseinheit. Energetische Therapie.** Von Dr. *M. Bircher-Benner,* Zürich.

Digitized by Google

**Brüning,** Privatdoz. Dr. H., **Geschichte der Methodik der künstlichen Säuglingsernährung.** Nach medizin-, kultur- und kunstgeschichtlichen Studien zusammenfassend bearbeitet. Mit 78 Textabbildungen. gr. 8°. 1908. geh. M. 6.—; in Leinw. geb. M. 7.20.

**Ebstein,** Geh. Rat Prof. Dr. W., **Leitfaden der ärztlichen Untersuchung** mittels der Inspektion, Palpation, der Schall- und Tastperkussion, sowie der Auskultation. Mit 22 Abbildungen. gr. 8°. 1907. geh. M. 7.—; in Leinw. geb. M. 8.—

**Gersuny,** Dr. R., **Arzt und Patient.** Winke für beide. **Fünfte erweiterte Auflage.** kl. 8°. 1904. geh. M. 1.20; geb. M. 2.—

**Glax,** Prof. Dr. J., **Lehrbuch der Balneotherapie.** Zwei Bände. Mit 99 Abbildungen. gr. 8°. 1897—1899. geh. M. 24.—

I. Band: **Allgemeine Balneotherapie.** Mit 99 Abbildungen im Text. gr. 8°. 1897. geh. M. 10.—

II. Band: **Spezielle Balneotherapie.** gr. 8°. 1899. geh. M. 14.—

**Haudek,** Dr. M., **Grundriss der orthopädischen Chirurgie** für praktische Ärzte und Studierende. Nebst einem Vorwort von Prof. Dr. A. Hoffa. Mit 198 Textabbildungen. gr. 8°. 1906. geh. M. 8.—; in Leinw. geb. M. 9.20.

**Hoffa,** weil. Geheimrat Prof. Dr. A. und **Wollenberg,** Privatdoz. Dr. G. A., **Arthritis deformans und sogenannter chronischer Gelenkrheumatismus.** Eine röntgologische und anatomische Studie. Mit 178 Abbildungen. gr. 8°. 1908. geh. M. 12.—

**Jahrbuch der praktischen Medizin.** Kritischer Jahresbericht für die Fortbildung der praktischen Ärzte. Herausgegeben von Prof. Dr. J. Schwalbe. **Jahrgang 1908.** 8°. 1908. Geheftet und in Leinwand gebunden.

**Jahresbericht über die Ergebnisse der Immunitätsforschung.** Unter Mitwirkung von Fachgenossen herausgegeben von Privatdoz. Dr. W. Weichardt. II. Band: **Bericht über das Jahr 1906** einschliesslich des Berichts über die **„Beziehungen der Immunitätsforschung zur Lehre von den Geschwülsten"** von Dr. G. Schöne (Institut für experimentelle Therapie, Frankfurt a. M.) und über **„Opsonine"** von Privatdoz. Dr. W. Rosenthal (Hygienisches Institut der Universität Göttingen). 28¼ Bogen. gr. 8°. 1908. geh. M. 14.—

v. **Krafft-Ebing,** Prof. Dr. R., **Lehrbuch der Psychiatrie** auf klinischer Grundlage für praktische Ärzte und Studierende. **Siebente vermehrte und verbesserte Auflage.** gr. 8°. 1903. geh. M. 14.—; in Leinw. geb. M. 15 40.

Digitized by Google

**v. Krafft-Ebing,** Prof. Dr. R., **Psychopathia sexualis** mit besonderer Berücksichtigung der konträren Sexualempfindung. Eine medizinisch-gerichtliche Studie für Ärzte und Juristen. **Dreizehnte vermehrte Auflage.** Herausgegeben von Privatdoz. Dr. Alfred Fuchs. gr. 8°. 1907. geh. M. 11.—; in Leinw. geb. M. 12.40.

**Krieg,** Dr. R., **Atlas der Nasenkrankheiten,** enthaltend 356 Figuren in 475 Einzelbildern auf 38 Tafeln. Nach der Natur gemalt und erläutert. Mit deutschem und englischem Text. Die englische Übersetzung von Dr. A. Roman. hoch 4°. 1901. kart. M. 42.—

**Krieg,** Dr. R., **Atlas der Kehlkopfkrankheiten,** enthaltend 345 Figuren auf 37 Tafeln in Farbendruck und 25 Zeichnungen. Nach der Natur gemalt, gezeichnet und erläutert. gr. 4°. 1892. kart. M. 42.—

**Schäffer,** Prof. Dr. J., **Der Einfluss unserer therapeutischen Massnahmen auf die Entzündung.** Experimentelle Untersuchungen über: Heisse Umschläge, Thermophore, Heissluftbehandlung, Eisblase, feuchte Verbände, Priessnitzsche Umschläge, Spiritusverbände, Jodpinselung, Pflasterbehandlung und die Biersche Stauung. Mit 11 zum Teil farbigen Tafeln. gr. 8°. 1907. geh. M. 8.—

**Schenck,** Prof. Dr. F. und **Gürber,** Prof. Dr. A., **Leitfaden der Physiologie des Menschen. Fünfte Auflage.** Mit 43 Abbildungen. 8°. 1907. geh. M. 5.40; in Leinw. geb. M. 6.40.

**Stein,** Dr. Albert E., **Paraffin-Injektionen.** Theorie und Praxis. Eine zusammenfassende Darstellung ihrer Verwendung in allen Spezialfächern der Medizin. Mit 81 Abbildungen im Text. gr. 8°. 1904. geh. M. 6.—

**Sternberg,** Dr. W., **Diätetische Kochkunst. I. Gelatinespeisen.** Mit 21 Abbildungen und 10 Tafeln im Text. 8°. 1908. geh. M. 2.20; in Leinw. geb. M. 3.—

**Sternberg,** Dr. W., **Die Küche im Krankenhaus,** deren Anlage, Einrichtung und Betrieb. Mit 49 Textabbildungen und 2 Tafeln. gr. 8°. 1908. geh. M. 7.—; in Leinw. geb. M. 8.20.

**Stiller,** Prof. Dr. B., **Die asthenische Konstitutionskrankheit.** (Asthenia universalis congenita. Morbus asthenicus.) gr. 8°. 1907. geh. M. 8.—

**Stiller,** Prof. Dr. B., **Die nervösen Magenkrankheiten.** gr. 8°. 1884. geh. M. 6.—

**Tobeitz,** Prof. Dr. A., **Differentialdiagnose der Anfangsstadien der akuten Exantheme.** Für Ärzte, besonders Amtsärzte. gr. 8°. 1908. geh. M. 2.80.

Digitized by Google

Verlag von FERDINAND ENKE in Stuttgart.

# Handbuch der Praktischen Chirurgie.

In Verbindung mit

Prof. Dr. **v. Angerer** in München, Prof. Dr. **Borchardt** in Berlin, Prof. Dr. **v. Bramann** in Halle, Prof. Dr. **v. Eiselsberg** in Wien, Prof. Dr. **Friedrich** in Greifswald, Prof. Dr. **Graff** in Bonn, Prof. Dr. **Graser** in Erlangen, Prof. Dr. **v. Hacker** in Graz, Prof. Dr. **Henle** in Dortmund, Dr. **Hoffa,** weil. Prof. in Berlin, Prof. Dr. **Hofmeister** in Stuttgart, Prof. Dr. **Jordan** in Heidelberg, Prof. Dr. **Kausch** in Schöneberg-Berlin, Prof. Dr. **Kehr** in Halberstadt, Prof. Dr. **Körte** in Berlin, Prof. Dr. **F. Krause** in Berlin, Prof. Dr. **Krönlein** in Zürich, Prof. Dr. **Kümmel** in Heidelberg, Prof. Dr. **Kümmell** in Hamburg, Prof. Dr. **Küttner** in Marburg, Prof. Dr. **Lexer** in Königsberg, Primararzt Dr. **Lotheissen** in Wien, Dr. **v. Mikulicz,** weil. Prof. in Breslau, Dr. **Nasse,** weil. Prof. in Berlin, Dr. **Nitze,** weil. Prof. in Berlin, Stabsarzt Dr. **Rammstedt** in Münster i. W., Oberarzt Dr. **Reichel** in Chemnitz, Prof. Dr. **Riedinger** in Würzburg, Prof. Dr. **Römer** in Straßburg, Prof. Dr. **Rotter** in Berlin, Dr. **Schede,** weil. Prof. in Bonn, Prof. Dr. **Schlange** in Hannover, Prof. Dr. **Schlatter** in Zürich, Oberarzt Dr. **Schreiber** in Augsburg, Prof. Dr. **Sonnenburg** in Berlin, Prof. Dr. **Steinthal** in Stuttgart, Oberarzt Dr. **Wiesmann** in Herisau, Prof. Dr. **Wilms** in Basel.

Bearbeitet und herausgegeben von

**Prof. Dr. E. von Bergmann** in Berlin. und **Prof. Dr. P. von Bruns** in Tübingen.

***Dritte umgearbeitete Auflage.***

**Fünf Bände.**

Mit 1312 Textabbildungen.

**gr. 8°. 1906—1907. Preis geh. M. 103.—; in Leinw. geb. M. 113.—**

---

**I. Band: Chirurgie des Kopfes.**

Mit 167 Textabbildungen. gr. 8°. 1907. geh. M. 22.—, in Leinw. geb. M. 24.—

**II. Band: Chirurgie des Halses, der Brust u. d. Wirbelsäule.**

Mit 265 Textabbildungen. gr. 8°. 1907. geh. M. 21.60, in Leinw. geb. M. 23.60

**III. Band: Chirurgie des Bauches.**

Mit 140 Textabbildungen. gr. 8°. 1907. geh. M. 19.40, in Leinw. geb. M. 21.40

**IV. Band: Chirurgie des Beckens.**

Mit 176 Textabbildungen. gr. 8°. 1907. geh. M. 15.—, in Leinw. geb. M. 17.—

**V. Band: Chirurgie der Extremitäten.**

Mit 564 Textabbildungen. gr. 8°. 1907. geh. M. 25.—, in Leinw. geb. M. 27.—

---

# Lehrbuch der allgemeinen Chirurgie

zum Gebrauch für Ärzte und Studierende.

Von **Prof. Dr. E. Lexer.**

**—— Zweite umgearbeitete Auflage. ——**

Mit einem Vorwort von Professor E. von Bergmann.

Zwei Bände mit 390 teils farbigen Abbildungen und 2 farbigen Tafeln.

gr. 8°. 1906. geheftet M. 22.60; in Leinwand gebunden M. 25.—

Digitized by Google

Verlag von FERDINAND ENKE in Stuttgart.

In zweiter, vollständig umgearbeiteter Auflage ist erschienen:

# Handbuch der praktischen Medizin.

Bearbeitet von

Geh. Medizinalrat Prof. Dr. **Brieger** in Berlin, Prof. Dr. **Damsch** in Göttingen, Prof. Dr. **Dehio** in Dorpat, Geh. Medizinalrat Prof. Dr. **Ebstein** in Göttingen, Prof. Dr. **Edinger** in Frankfurt a. M., Prof. Dr. **Epstein** in Prag, Dr. **Finlay** in Havanna, Geh. Medizinalrat Prof. Dr. **Färbringer** in Berlin, Prof. Dr. **E. Grawitz** in Charlottenburg, Geh. Medizinalrat Prof. Dr. **Harnack** in Halle a. S., Prof. Dr. **Jadassohn** in Bern, I. Oberarzt Prof. Dr. **Kümmell** in Hamburg-Eppendorf, Prof. Dr. **Laache** in Christiania, Prof. Dr. **Lenhartz** in Hamburg-Eppendorf, Prof. Dr. **Lorenz** in Graz, Stabsarzt Prof. Dr. **Marx** in Frankfurt a. M., Geh. Medizinalrat Prof. Dr. **Mendel** in Berlin, Prof. Dr. **Nicolaier** in Berlin, Prof. Dr. **Obersteiner** in Wien, Hofrat Prof. Dr. **Pribram** in Prag, Prof. Dr. **Redlich** in Wien, Oberarzt Prof. Dr. **Reiche** in Hamburg-Eppendorf, Prof. Dr. **Romberg** in Tübingen, Prof. Dr. **Rosenstein** in Leiden, Prof. Dr. **Rumpf** in Bonn, Prof. Dr. **Schwalbe** in Berlin, Prof. Dr. **Sticker** in Münster i. W., Prof. Dr. **Strübing** in Greifswald, Medizinalrat Prof. Dr. **Unverricht** in Magdeburg, Geh. Medizinalrat Prof. Dr. **Wassermann** in Berlin, Geh. Medizinalrat Prof. Dr. **Ziehen** in Berlin.

Unter Redaktion von

**Dr. W. Ebstein** und **Prof. Dr. J. Schwalbe**

Geh. Medizinalrat, o. Professor in Göttingen Herausgeber der Deutschen med. Wochenschrift

herausgegeben von **W. Ebstein.**

Vier Bände.

232 Bogen. Mit 261 Textabbildungen. gr. 8°. 1905/06.

*Geh. M. 77.—, in Leinw. geb. M. 85.—*

I. Band: **Krankheiten der Atmungs-, der Kreislaufsorgane, des Blutes und der Blutdrüsen.** 67 Bogen. Mit 75 Textabbildungen. gr. 8°. 1905. Geh. M. 22.—, in Leinw. geb. M. 24.—

II. Band: **Krankheiten der Verdauungs-, der Harnorgane und des männlichen Geschlechtsapparates. Venerische Krankheiten.** 61 Bogen. Mit 54 Textabbildungen. gr. 8°. 1905. Geh. M. 20.—, in Leinw. geb. M. 22.—

III. Band: **Krankheiten des Nervensystems (mit Einschluß der Psychosen). Krankheiten der Bewegungsorgane.** 59 Bogen. Mit 81 Textabbildungen. gr. 8°. 1905. Geh. M. 20.—, in Leinw. geb. M. 22.—

IV. Band: **Infektionskrankheiten, Zoonosen, Konstitutionskrankheiten, Vergiftungen durch Metalle, durch Tier- und Fäulnisgifte.** 45 Bogen. Mit 51 Abbildungen. gr. 8°. 1906. Geh. M. 15.—, in Leinw. geb. M. 17.—

# Chirurgie des praktischen Arztes.

Mit Einschluß der **Augen-, Ohren- und Zahnkrankheiten.**

Bearbeitet von Prof. Dr. **A. Fraenkel** in Wien, Geh. Medizinalrat Prof. Dr. **K. Garrè** in Bonn, Prof. Dr. **H. Häckel** in Stettin, Prof. Dr. **C. Hess** in Würzburg, Geh. Medizinalrat Prof. Dr. **F. König** in Grunewald-Berlin, Prof. Dr. **W. Kümmel** in Heidelberg, I. Oberarzt Prof. Dr. **H. Kümmell** in Hamburg-Eppendorf, Prof. Dr. **G. Ledderhose** in Strassburg i. E., Prof. Dr. **E. Leser** in Halle a. S., Prof. Dr. **W. Müller** in Rostock i. M., Prof. Dr. **J. Scheff** in Wien, Prof. Dr. **O. Tillmann** in Köln.

Mit 171 Abbildungen. gr. 8°. 1907. geb. **M. 20.—**, in Leinw. geb. **M. 22.—**

*(Zugleich Ergänzungsband zum Handbuch der praktischen Medizin. 2. Aufl.)*

Die erste Hälfte des I. Bandes des Handbuchs erschien im März 1905, mithin ist die neue Auflage innerhalb Jahresfrist vollendet worden! Da auch jede Umfangüberschreitung vermieden wurde, ist das „Handbuch der praktischen Medizin" in seiner neuen Auflage unter ähnlichen Werken früherer und jetziger Zeit tatsächlich eines der gedrängtesten und billigsten Sammelwerke über das Gesamtgebiet der inneren Medizin, und vermöge der letzteren Eigenschaft seine Anschaffung einem jeden Arzte ermöglicht.

Digitized by Google

18,4.0

Digitized by Google




HC 208D Z
Digitized by Google

Digitized by Google